



**HAL**  
open science

# Réflexion sur une nouvelle méthode d'assistance opératoire à l'implantation glénoïdienne d'une prothèse d'épaule. Partie 2: de la reconstitution tridimensionnelle à la réalité augmentée: étude de faisabilité

Julien Berhouet, Mohamed Slimane, Maxime Facomprez, Min Jiang, Luc Favard

## ► To cite this version:

Julien Berhouet, Mohamed Slimane, Maxime Facomprez, Min Jiang, Luc Favard. Réflexion sur une nouvelle méthode d'assistance opératoire à l'implantation glénoïdienne d'une prothèse d'épaule. Partie 2: de la reconstitution tridimensionnelle à la réalité augmentée: étude de faisabilité. Revue de Chirurgie Orthopédique et Traumatologique, 2019, 105, pp.129 - 137. 10.1016/j.rcot.2018.11.015 . hal-03486516

**HAL Id: hal-03486516**

**<https://hal.science/hal-03486516>**

Submitted on 20 Dec 2021

**HAL** is a multi-disciplinary open access archive for the deposit and dissemination of scientific research documents, whether they are published or not. The documents may come from teaching and research institutions in France or abroad, or from public or private research centers.

L'archive ouverte pluridisciplinaire **HAL**, est destinée au dépôt et à la diffusion de documents scientifiques de niveau recherche, publiés ou non, émanant des établissements d'enseignement et de recherche français ou étrangers, des laboratoires publics ou privés.



Distributed under a Creative Commons Attribution - NonCommercial 4.0 International License

**Mémoire original / Travaux de la Société d'Orthopédie et de Traumatologie  
de l'Ouest (SOO)**

**Views on a new surgical assistance method for implanting the glenoid  
component during total shoulder arthroplasty**

**Part 2: From three-dimensional reconstruction to augmented reality:  
feasibility study<sup>1</sup>**

**Réflexion sur une nouvelle méthode d'assistance opératoire à  
l'implantation glénoïdienne d'une prothèse d'épaule**

**Partie 2 : De la reconstitution tridimensionnelle à la réalité augmentée :  
étude de faisabilité**

Julien **Berhouet**<sup>1, 2, 3\*</sup>, Mohamed **Slimane**<sup>2</sup>, Maxime **Facomprez**<sup>2</sup>, Min **Jiang**<sup>2</sup>, Luc **Favard**<sup>1,3</sup>

<sup>1</sup> Université François Rabelais de Tours – Faculté de Médecine de Tours - CHRU  
Trousseau Service d'Orthopédie Traumatologie, 1C Avenue de la République, 37170  
Chambray-les-Tours, France

---

<sup>1</sup> Article issu des travaux de la Société d'Orthopédie et de Traumatologie de l'Ouest (SOO), congrès de Tours (2017)

<sup>2</sup> Université François Rabelais de Tours – Ecole d’Ingénieurs Polytechnique Universitaire de Tours – Laboratoire d’Informatique EA6300, Equipe Reconnaissance de Forme et Analyse de l’Image, 64 Avenue Portalis, 37200 Tours, France

<sup>3</sup> Société d’Orthopédie de L’Ouest (SOO) / HUGORTHO, 18, Rue de Bellinière, Trélazé, France

\* Auteur correspondant : J Berhouet. Université François Rabelais de Tours - CHRU Trousseau Service d’orthopédie traumatologie 1C, Avenue de la République, 37170 Chambray-les-Tours, France

Téléphone : 02 47 47 86 44

Fax : 02 47 47 59 12

Mail : julien.berhouet@gmail.com

Ne pas utiliser, pour citation, la référence française de cet article, mais celle de l’article original paru dans *Orthopaedics & Traumatology: Surgery & Research*, en utilisant le DOI ci-dessus.

## **Résumé**

*Introduction* : L’objectif principal de cette étude était de proposer une nouvelle méthode d’assistance opératoire pour l’implantation d’une prothèse totale d’épaule, avec l’utilisation de la réalité augmentée. L’intérêt de cette approche était de compléter des informations, d’une part pré existantes ou disparues suite à un processus pathologique, telles que l’état de la glène avant l’usure arthrosique ou glène pré-morbide, et d’autre part déjà existantes mais non accessibles au chirurgien durant l’intervention, telles que la face dite « cachée » de la scapula.

*Matériel et Méthodes* : Plusieurs étapes de préparation de l'information ont été nécessaires. Une glène pré-morbide a d'abord été générée à partir d'un nuage de points issus d'équations de régression préalablement établies. Une bibliothèque de glènes génériques « saines » a en parallèle été créée par analyse ascendante hiérarchique. A partir de cette base de données, une glène générique normale dite adéquate était fusionnée et appariée par morphing à la glène pré-morbide reconstruite. La glène finale normale reconstituée « la plus probable » était alors obtenue. Une application expérimentale de la réalité augmentée a enfin été mise au point. Elle reposait sur l'utilisation de lunettes connectées, qui permettaient l'affichage de l'information 3D implémentée de la glène finale reconstituée.

*Résultats* : Une glène pathologique 3D a été reconstruite et a été utilisée pour l'application de la réalité augmentée. L'affichage complet de la scène, glène reconstituée et scapula dans son entier, a pu être obtenu. Un décalage par rapport au réel était cependant observé. Les principales limites ont été techniques, liées au support connecté utilisé et au logiciel d'exploitation.

*Discussion-Conclusion* : Il s'agissait d'une étude de faisabilité des différentes étapes nécessaires à l'application de la réalité augmentée, de la préparation de l'information à sa visualisation. Un nouveau plan d'expérience de croisement des paramètres est nécessaire pour optimiser chacune des étapes de ce processus.

Niveau de preuve : IV, étude scientifique de base

**Mots clés** : réalité augmentée ; reconstruction tridimensionnelle ; glène pré-morbide ; prothèse d'épaule

## **Introduction**

La modélisation de la glène pré-morbide, telle qu'elle a été présentée en première partie de ce travail, n'a d'intérêt que si elle est mise à disposition du chirurgien. Cette nouvelle information pourrait être d'abord délivrée en pré opératoire, lors de l'étape de planification tridimensionnelle (3D) grâce à un logiciel dédié. Les objectifs de correction de la déformation glénoïdienne pathologique pourraient alors être guidés par les données reconstituées de l'anatomie normale pré-morbide pour un patient donné.

Cette information pourrait aussi être rendue disponible durant l'intervention elle-même. Son transfert, du planning pré opératoire au champ opératoire, nécessite de réfléchir à un support adapté, c'est-à-dire d'utilisation simple, fiable et reproductible. La problématique de la perte d'information, et notamment de sa précision, entre l'étape de planification et sa mise en application, a déjà été rapportée pour la technologie des guides spécifiques patients (GSP) (1-4). Le bénéfice de ces outils récents d'assistance opératoire reste discuté par rapport à l'utilisation d'une instrumentation traditionnelle par un chirurgien expérimenté (5-7).

De ces différentes observations, le choix d'un nouveau support technologique, représenté par la réalité augmentée (RA), a été retenu pour ce travail. La RA, en matière de perception visuelle principalement requise lors d'une intervention chirurgicale, désigne les systèmes informatiques qui rendent possibles la superposition d'un modèle virtuel 2D ou 3D (modélisé par ordinateur), à la perception que nous avons naturellement de la réalité et ceci en temps réel (8, 9). Elle désigne par conséquent les différentes méthodes qui permettent d'incruster de façon réaliste des objets virtuels dans une séquence d'images (10, 11). Appliquée au projet épaule, la RA aurait donc pour intérêt de superposer la glène pré-morbide virtuelle reconstituée sur la glène pathologique réelle à implanter durant l'intervention.

En amont des modalités pratiques possibles d'exploitation de l'information créée, des étapes pour en améliorer la qualité sont nécessaires. Elles conditionnent d'une part

l'utilisation de l'information générée, et d'autre part l'intérêt que le chirurgien peut y trouver pour sa mise en oeuvre. Le modèle de prédiction de glène pré-morbide proposé à ce stade ne repose en effet que sur la constitution d'un nuage de points, non exploitable en l'état. La transformation et la reconstruction 3D de ce nuage représentent une opération préalable indispensable à la reconstitution 3D d'une glène pathologique.

Le premier objectif de ce travail a donc été la préparation première de l'information virtuelle souhaitée et utile pour le chirurgien. Le second objectif a été l'utilisation et la mise en application concrète en conditions réelles de l'information générée avec une technologie de RA. L'hypothèse retenue était que la RA pouvait constituer une nouvelle méthode d'assistance opératoire. Des problématiques de reconstitution 3D d'un objet à partir d'un nuage de points, de classification ascendante hiérarchique, de morphing, de recherche et prise en main de support connecté ont été abordées successivement. Ce sont les grandes étapes de cette démarche de recherche qui ont été rapportées dans ce travail.

## Matériels et Méthodes

### 1/ Préparation de l'information virtuelle – Reconstitution 3D de la glène pathologique

L'information virtuelle souhaitée correspondait à la partie manquante de la glène pathologique à traiter, soit à la glène normale pré-morbide avant usure. Celle-ci a été représentée en rouge tout au long de ce travail (*Figure 1*). Le principal outil utilisé lors de cette phase expérimentale a été le logiciel Blender® (Fondation Blender, Netherlands), et ses plugs-in PointCloud Skinner et Shrinkwrap.

#### a/ Résumé synthétique de la démarche globale (*Figure 2*)

Soit une glène pathologique à traiter, dont le scanner pré opératoire a été réalisé (*Figure 2, b*). Grâce aux équations prédictives disponibles (*Figure 2, a*), la position des points disparus a été estimée, d'abord par une estimation des distances entre ces points et des points encore existants sur la scapula, et ensuite par la déduction des coordonnées  $\{x, y, z\}$  de chacun de ces points (*Figure 2, tâche 1*). Il s'agissait donc de l'utilisation de la modélisation statistique de la glène présentée en première partie.

A partir du nuage de points reconstitués (*Figure 2, c*), la glène complète pré-morbide avant usure a été reconstruite en 3D, sous forme de maillage (*Figure 2, tâche 2*). Etant donné le nombre limité de points re-caractérisés (12) de cette glène, celle-ci a été qualifiée de « grossière ». Elle a été dénommée B (*Figure 2, d*).

Afin de parfaire le réalisme de la reconstruction glénoïdienne, une glène générique adéquate a aussi été prise pour référence. Le but était de corriger ou d'améliorer en quelque sorte de façon adaptée l'aspect de la glène pathologique à traiter (*Figure 2, E*). Cette glène générique a été dénommée A. Une opération de morphing entre les deux glènes (générique A

et pathologique reconstituée B) (*Figure 2, tâche 3*) permettait, in fine, de proposer une glène finale reconstituée probable (*Figure 2, e*).

En marge, une réflexion a été conduite sur la construction d'une base de données de glènes génériques. En effet, il a été imaginé que la glène générique adéquate de référence décrite précédemment (*Figure 2, E*) pouvait être choisie par le chirurgien dans une base de données (*Figure 2, D*). Des techniques d'analyse des données (classification ascendante hiérarchique) (*Figure 2, tâche II*) ont ainsi été utilisées et ont permis de caractériser des familles de glènes saines. Par famille, des opérations de morphing ont ensuite fourni des fichiers 3D de glènes « moyennes » : il s'agissait des glènes génériques (*Figure 2, tâche III*).

En raison de la lourdeur expérimentale de chacune des étapes, seules les principales d'entre-elles ont été détaillées ici.

b/ Obtention de la glène grossière reconstituée B à partir du nuage de points (*Figure 2, tâche 2*)

Pour créer un fichier 3D de la glène pré-morbide probable reconstituée, il fallait d'abord importer dans Blender® le fichier de la scapula pathologique de l'individu malade. Puis le fichier adéquat, contenant les coordonnées des premiers points modélisés de surface de la glène et celles de points complémentaires d'épaisseur de la glène obtenus par fusion de fichiers, était ensuite importé. Le plug-in PointCloud Skinner a été utilisé pour cette phase de modélisation 3D polygonale de la glène pré-morbide.

Cette méthodologie utilisée à partir d'un nombre de points glénoïdiens limités expliquait en partie l'aspect grossier de la glène reconstituée dénommée « B ». Un affinement de celle-ci pouvait alors être réalisé par l'application d'un modificateur du logiciel Blender® (« Subdivision surface »). La glène affinée obtenue était dénommée B'.



c/ Morphing entre les glènes grossière B et générique A (*Figure 2, tâche 3*)

On supposait à cette étape que la base de données des glènes génériques avait été préalablement construite, et que le chirurgien y avait choisi la glène générique adéquate A. L'objectif était alors d'affiner la modélisation grossière de B (ou B'), à la bonne échelle, en nous appuyant sur les informations finement modélisées contenues dans A mais à une échelle quelconque.

C'est une technique de morphing qui a été appliquée pour cette étape. La glène générique A – préalablement mise à l'échelle – et la glène pathologique reconstituée B (ou B') étaient respectivement l'image cible et l'image source. Le processus de transformation de l'un à l'autre (algorithme d'interpolation ; modificateur « Shrinkwrap » de Blender®) générait alors des images intermédiaires, parmi lesquelles le modèle de glène finale reconstituée le plus probable était choisi (*Figure 2, e*).

d/ Construction de la base de données de glènes génériques (*Figure 2, D*)

La première étape consistait à obtenir des fichiers 3D de glènes saines. Ceci se faisait par une opération de « découpage » d'image (fonction Bisecter de Blender®) à partir des 43 scapulae saines disponibles.

La deuxième étape consistait à réaliser une classification hiérarchique sur les scapulae saines. La méthode utilisée était l'Analyse Ascendante Hiérarchique (AAH), reposant sur 2 métriques : le calcul de la « distance » (ou mesure de la dissimilarité) entre deux scapulae (distance euclidienne, distance euclidienne au carré, distance de Manhattan), et une métrique régissant la stratégie d'agrégation des scapulae deux à deux (saut minimum, saut maximum, méthode de Ward). Un arbre de hiérarchisation (dendrogramme) était alors obtenu et permettait d'apprécier le degré de proximité des scapulae analysées et de créer des familles.

La troisième et dernière étape consistait à fusionner les glènes 2 à 2 par itération successive. Dans chaque famille créée de scapulae « similaires », chaque paire de glène était fusionnée progressivement en une seule glène (cf paragraphe 1/c). A chaque itération, une nouvelle glène virtuelle était ainsi obtenue et rajoutée dans la Base de Données temporaire des glènes à regrouper, les 2 glènes originelles ayant été supprimées.

## **2/ Application de la réalité augmentée (RA) pour le transfert de l'information préparée**

### **a/ Terminologie et principe de fonctionnement d'une application de RA**

Les termes suivants, utilisés tout au long de ce paragraphe, doivent d'abord être correctement définis pour bien comprendre le travail réalisé. Ainsi :

- le réel correspond à tout ce qui est existant ;
- la scène est l'ensemble des objets virtuels qui seront affichés en surimpression au réel, via et sur le support connecté d'application de la réalité augmentée (donc sur les verres des lunettes connectées utilisées dans ce travail);
- la cible correspond à l'objet réel que l'on va reconnaître pour initier et appliquer la réalité augmentée ;
- le masque correspond à l'objet virtuel 3D de référence à la cible. C'est une image 3D de la cible, provenant d'un scanner pré opératoire de l'épaule du patient.

Le principe général de fonctionnement d'une application de la RA repose sur 3 étapes fondamentales. La première est l'initialisation, consistant à identifier la cible réelle dans les images capturées par la caméra. Le masque est affiché au centre de l'écran des lunettes, en transparence. Il s'agit donc de faire coïncider parfaitement les deux, cible et masque. Cette opération fait appel notamment à des algorithmes de reconnaissance d'environnement 3D, se

basant sur la correspondance d'un certain nombre d'arêtes du masque avec celles de la cible. Lorsque cette synchronisation est faite, les 2 étapes suivantes peuvent se déclencher. La deuxième correspond au suivi de l'objet ou tracking. Elle repose sur le fait que la caméra du support connecté n'est pas fixe, au même titre que l'environnement. Il faut ainsi disposer d'outils logiciels permettant de suivre la cible. La troisième étape consiste enfin au réaffichage de la scène lors de chaque détection de la cible, c'est-à-dire du modèle 3D virtuel reconstitué de la scapula, en superposition à la vision réelle (*Figure 3*).

#### b/ Matériels

Les lunettes connectées Moverio BT-200 d'Epson® (Seiko Epson Corporation, Nagano, Suwa, Japon) ont été utilisées, après qu'une analyse approfondie du marché, en constante évolution dans ce domaine, ait été faite en début de projet (2014). Les principales caractéristiques de ces lunettes sont un système d'exploitation Android® version 4.0.4 (Google, Mountain View, Californie, USA), la présence de capteurs (gyroscope, accéléromètre, GPS, caméra), une connectivité telle que le Wi-Fi notamment, un processeur à 2 cœurs à 1,2 GHz, une mémoire d'1 Go de RAM, et une mémoire interne de 8 Go.

Le logiciel gratuit Metaio Creator® (Metaio, Munich, Allemagne) fut retenu pour le développement de l'application souhaitée.

c/ Aspects techniques expérimentaux de la mise en œuvre d'une application de réalité augmentée

Afin d'appliquer concrètement au projet épaulé les principes de fonctionnement d'une application de réalité augmentée décrits précédemment, quelques étapes expérimentales préalables ont été nécessaires. Il a d'abord été préparé un environnement de tests, grâce au logiciel Blender®, avec notamment la réalisation d'un masque en fonction d'une cible définie, en l'occurrence la glène de la scapula. Il a ainsi été utilisé une reconstruction 3D

d'une scapula saine, qui a été coloriée en vert. Afin de simuler une usure arthrosique, il a été réalisé de façon aléatoire le retrait d'un fragment de glène. Cette partie soutirée a été coloriée en rouge, pour être considérée comme la partie manquante. La scapula, représentant la partie existante du patient, coloriée en vert, a été à nouveau découpée du reste de sa glène, pour confectionner le masque, colorié en bleu. (*Figure 4*). Le masque bleu obtenu a ensuite permis de fabriquer une cible matérielle réelle (partie de la scapula visible par le chirurgien durant l'intervention), utilisée pour les tests, grâce à une imprimante 3D.

Alors une évaluation comparative qualitative des différents algorithmes de suivi a été conduite, afin de déterminer le plus adapté. Cette phase d'expérimentation a également permis, en parallèle, d'analyser des caractéristiques importantes pour l'application de la réalité augmentée, telles que la qualité du masque utilisé et l'importance de la lumière dans l'environnement et la scène de l'application.

A l'issue de ces différentes phases expérimentales, l'application de la réalité augmentée a pu être définitivement testée sur une maquette.

## Résultats

### **1/ Préparation de l'information virtuelle – Reconstitution 3D de la glène pathologique**

La reconstitution 3D de la glène pathologique à partir notamment du nuage de points de la glène pré-morbide, avec opération de morphing, est représentée en *Figure 5*.

Le principe de la création de la base de données des glènes génériques est représenté en *Figure 6*.

### **2/ Application de la RA (Figures 3 et 7, et Lien Vidéo 1).**

Une situation chirurgicale a été reproduite. Le chirurgien était face à une glène d'une scapula entière, mais cette dernière était recouverte d'un tissu rouge faisant office d'environnement musculaire de l'épaule. Cette situation était donc équivalente à celle que le chirurgien rencontre lors d'une intervention prothétique de l'épaule, avec uniquement la glène exposée et accessible, le reste de la scapula étant cachée et enfouie profondément. Muni des lunettes connectées, le chirurgien lançait l'application. Une lumière directionnelle était disposée derrière lui (équivalente à un scialytique), afin d'offrir une bonne luminosité sur la surface de la glène à reconnaître (la cible). Le chirurgien faisait coïncider, lors de l'initialisation, la cible et l'image 3D virtuelle correspondante à celle-ci préalablement bâtie affichée sur ses lunettes, c'est-à-dire le masque de couleur bleue. Les différentes étapes de la réalité augmentée se poursuivaient alors au travers des lunettes connectées, avec pour objectif final d'obtenir un affichage virtuel de la totalité de la scapula (1<sup>er</sup> élément de la scène, en vert), son suivi par le mouvement du regard, et l'affichage de la reconstruction de la glène pré-morbide (2<sup>ème</sup> élément de la scène, en rouge) avec également son suivi, si l'on considérait qu'un fragment avait disparu (équivalent à une situation d'arthrose).

## Discussion

L'objectif de ce travail a consisté à mettre en place une démarche complète de faisabilité d'une nouvelle méthode d'assistance opératoire, allant de la création de l'information d'intérêt pour le chirurgien jusqu'à son utilisation pratique.

La reconstitution 3D virtuelle probable d'une glène pathologique a d'abord été conduite. Ses différentes étapes ont été explorées. Elles comportaient la constitution d'une banque d'équations linéaires multiples, la détermination géographique des points d'intérêt disparus de la glène, la reconstruction 3D plus ou moins affinée de la glène à partir d'un nuage de ces points. Une opération d'appariement-fusion, ou morphing, avec le dessin 3D d'une glène générique adéquate, a aussi dû être réalisée pour acquérir le dessin 3D final de la glène reconstituée. Il a ainsi été proposé une approche parallèle complémentaire de création d'une base de données de ces glènes génériques, pouvant être mise à disposition du chirurgien à terme.

La technologie de la RA a ensuite été retenue comme support possible pour l'utilisation de l'information créée avant et pendant l'intervention. Elle présente pour premier avantage de fournir directement l'information, via son affichage sur les lunettes connectées, sans matériel supplémentaire de transfert. Elle a pour second intérêt de permettre l'ajout d'autres informations, sous réserve qu'elles aient été créées et importées au préalable dans le support connecté utilisé. Dans l'application présentée, en plus de la reconstitution de la glène pathologique, la face dite « cachée » de la scapula pouvait être aussi visualisée. Cette information seule serait déjà intéressante pour aider le chirurgien à comprendre l'orientation de la scapula et ainsi à positionner en fonction son ancillaire d'implantation glénoïdienne.

Les principales fonctions nécessaires à ce travail, et notamment la préparation de l'information virtuelle 3D, ont été identifiées et testées dans un certain nombre de logiciels

libres. Le développement d'un logiciel complet pourrait donc être désormais envisagé, en s'appuyant sur l'idée d'inter programmation (navigation inter logiciels). Il faudrait néanmoins au préalable simplifier, regrouper voire automatiser certaines étapes «lourdes» dans un ou plusieurs logiciels, avec des scripts adéquats. Beaucoup d'opérations chronophages ont dû être effectuées manuellement dans le travail présenté. Cette limite méthodologique et technique avait déjà été discutée pour l'opération de relevé des points nécessaire à la première phase de modélisation statistique de la glène pré morbide.

En pratique, le fait d'avoir à disposition la glène pré-morbide dans le but de s'y référer pour reconstruire la glène pathologique est une information intéressante pour guider le chirurgien dans son choix d'ajouter une greffe ou d'utiliser un implant au dessin standard ou spécifique, augmenté ou compensé (12). Ce choix d'implant pourrait justement être lui-même guidé par un examen de la base de données de glènes génériques conceptualisée. Après l'étape de morphing entre la glène générique adéquate et la glène pathologique reconstituée, une bibliothèque équivalente des composants glénoïdiens disponibles pourrait être créée et utilisée pour choisir l'implant le plus proche de la situation à traiter. A l'extrême, en cas « d'incompatibilité » de dessin prothétique dans la gamme disponible, une fabrication sur mesure et immédiate pourrait alors être réalisée par le biais d'une impression 3D.

C'est finalement le principe même de conception et de fonctionnement de la RA qui permet d'envisager un ajout d'autant d'informations que souhaitées au réel. Les limites actuelles à cela sont d'ordre matériel (lunettes connectées et logiciels d'exploitation) et lié au développement encore balbutiant de cette technologie (13, 14). L'une des problématiques majeures observées, et non encore résolues à ce jour, reste la précision de la superposition de la scène au réel. Cela était particulièrement patent lors de l'expérience réalisée sur maquette (*Lien Vidéo 1*), où ce décalage entre scène et réel était d'autant plus important que le regard du chirurgien était en mouvement. Le défaut de superposition était aussi plus grand au niveau

de l'acromion et de l'apophyse coracoïde, soit sur les zones anatomiques à distance de la glène où l'initialisation entre masque et cible était faite. De nouveaux plans d'expérience, spécifiquement sur les 2 premières étapes du processus de RA, initialisation et suivi/tracking, doivent encore être conduits pour optimiser la dernière étape d'affichage sur lunettes. Le niveau de précision à atteindre par l'utilisation de la RA doit être au moins aussi bon que celui rapporté actuellement par les GSP. Ce dernier outil, à défaut de n'intégrer que des informations de positionnement et depuis peu de résultat fonctionnel possible (15), permet en effet de reproduire la planification pré opératoire avec une précision de l'ordre de 3mm (5, 16). Une évaluation de la précision de la superposition de la scène au réel a été initiée pour le modèle expérimental présenté de l'étude, mais la méthode testée n'a pas pu être validée. Cette analyse est indispensable pour retenir la RA comme nouvelle assistance opératoire. Son intérêt de pouvoir délivrer plusieurs informations virtuelles possibles pour une situation chirurgicale donnée ne pourra être retenu que si celles-ci très précises, et donc fiables, dans leur affichage.

L'utilisation de la RA en chirurgie orthopédique constitue un champ d'investigation et de recherche novateur. L'application qui en a été faite pour l'implantation glénoïdienne dans ce travail n'est qu'un exemple. La même réflexion pourrait être menée pour d'autres complexes ostéo-articulaires, en fonction des problématiques techniques spécifiques à leur prise en charge. Ainsi, l'information sur la « face cachée » du cotyle pourrait être intéressante en situation de révision prothétique de hanche ou de chirurgie tumorale du petit bassin. La chirurgie rachidienne ou la traumatologie en général pourraient aussi être des domaines d'application. La difficulté préalable commune à ces applications reste de définir et de générer l'information virtuelle 3D à implémenter dans le support connecté. La nature de cette information ne doit pas forcément être mise en concurrence avec celle fournie par les autres méthodes d'assistance opératoire, telles que les GSP. Une complémentarité d'information et



donc d'utilisation des techniques d'assistance pourrait être envisagée. La RA pourrait par exemple aider à vérifier et valider le positionnement prothétique obtenu par l'utilisation d'un GSP (17).

## **Conclusion**

Ce travail a consisté en une étude de faisabilité pour une utilisation possible de la RA en chirurgie orthopédique. Son originalité explique son format particulier de présentation. L'hypothèse initiale que la RA pouvait constituer une nouvelle méthode d'assistance opératoire a été vérifiée. Il a été possible de reconstituer une glène pathologique 3D à partir d'une prédiction statistique d'une glène pré-morbide. Il a aussi été possible de connaître et de visualiser la situation et l'orientation de la scapula correspondante à cette glène reconstituée dans son environnement.

Au-delà de la nature des informations créées pour le modèle proposé, c'est surtout l'ensemble de la démarche qu'il faut retenir. Différents concepts de préparation de l'information virtuelle 3D et de mise en application de la RA ont été investigués. Leurs limites (matériel, logiciel) ont été identifiées. De nouveaux projets de recherche prometteurs sont en cours, suite à ce travail inaugural.

Remerciements : Christian Proust, PhD<sup>2</sup>

**Conflit d'intérêt** : aucun pour chacun des auteurs

**Sources de financements** : Aucun financement

**Contribution des auteurs** :

Julien Berhouet: concepteur, investigateur et auteur principal

Mohamed Slimane: encadrement

Maxime Facomprez: acquisition des données

Min Jiang: acquisition des données

Luc Favard: encadrement

## Références

1. Buller L, Smith T, Bryan J, Klika A, Barsoum W, Iannotti JP. The use of patient-specific instrumentation improves the accuracy of acetabular component placement. *The Journal of arthroplasty*. 2013 Apr;28(4):631-6. PubMed PMID: 23498350.
2. Iannotti J, Baker J, Rodriguez E, Brems J, Ricchetti E, Mesiha M, et al. Three-dimensional preoperative planning software and a novel information transfer technology improve glenoid component positioning. *The Journal of bone and joint surgery American volume*. 2014 May 7;96(9):e71. PubMed PMID: 24806017.
3. Walch G, Vezeridis PS, Boileau P, Deransart P, Chaoui J. Three-dimensional planning and use of patient-specific guides improve glenoid component position: an in vitro study. *Journal of shoulder and elbow surgery / American Shoulder and Elbow Surgeons* [et al]. 2015 Feb;24(2):302-9. PubMed PMID: 25183662.
4. Wylie JD, Tashjian RZ. Planning software and patient-specific instruments in shoulder arthroplasty. *Current reviews in musculoskeletal medicine*. 2016 Jan 25. PubMed PMID: 26809956.
5. Hendel MD, Bryan JA, Barsoum WK, Rodriguez EJ, Brems JJ, Evans PJ, et al. Comparison of patient-specific instruments with standard surgical instruments in determining glenoid component position: a randomized prospective clinical trial. *The Journal of bone and joint surgery American volume*. 2012 Dec 5;94(23):2167-75. PubMed PMID: 23224387.
6. Nguyen D, Ferreira LM, Brownhill JR, King GJ, Drosdowech DS, Faber KJ, et al. Improved accuracy of computer assisted glenoid implantation in total shoulder arthroplasty: an in-vitro randomized controlled trial. *Journal of shoulder and elbow surgery / American Shoulder and Elbow Surgeons* [et al]. 2009 Nov-Dec;18(6):907-14. PubMed PMID: 19482490.

7. Throckmorton TW, Gulotta LV, Bonnarens FO, Wright SA, Hartzell JL, Rozzi WB, et al. Patient-specific targeting guides compared with traditional instrumentation for glenoid component placement in shoulder arthroplasty: a multi-surgeon study in 70 arthritic cadaver specimens. *Journal of shoulder and elbow surgery / American Shoulder and Elbow Surgeons* [et al]. 2015 Jun;24(6):965-71. PubMed PMID: 25535020.
8. Blackwell M, Morgan F, DiGioia AM, 3rd. Augmented reality and its future in orthopaedics. *Clinical orthopaedics and related research*. 1998 Sep(354):111-22. PubMed PMID: 9755770.
9. Goradia VK. Computer-assisted and robotic surgery in orthopedics: where we are in 2014. *Sports medicine and arthroscopy review*. 2014 Dec;22(4):202-5. PubMed PMID: 25370874.
10. Berryman DR. Augmented reality: a review. *Medical reference services quarterly*. 2012;31(2):212-8. PubMed PMID: 22559183.
11. Ukimura O, Gill IS. Image-fusion, augmented reality, and predictive surgical navigation. *The Urologic clinics of North America*. 2009 May;36(2):115-23, vii. PubMed PMID: 19406313.
12. Knowles NK, Ferreira LM, Athwal GS. Augmented glenoid component designs for type B2 erosions: a computational comparison by volume of bone removal and quality of remaining bone. *Journal of shoulder and elbow surgery / American Shoulder and Elbow Surgeons* [et al]. 2015 Aug;24(8):1218-26. PubMed PMID: 25648971.
13. Hong J, Min SW, Lee B. Integral floating display systems for augmented reality. *Applied optics*. 2012 Jun 20;51(18):4201-9. PubMed PMID: 22722298.
14. Mitrasinovic S, Camacho E, Trivedi N, Logan J, Campbell C, Zilinyi R, et al. Clinical and surgical applications of smart glasses. *Technology and health care : official journal of the*

European Society for Engineering and Medicine. 2015;23(4):381-401. PubMed PMID: 26409906.

15. Berhouet J, Gulotta L, Chen X, Dines D, Warren R, Kontaxis A. Neutral glenoid alignment in reverse shoulder arthroplasty does not guarantee decreased risk of impingement. *Journal of orthopaedic research : official publication of the Orthopaedic Research Society*. 2017 Sep 12. PubMed PMID: 28898448.

16. Gauci MO, Boileau P, Baba M, Chaoui J, Walch G. Patient-specific glenoid guides provide accuracy and reproducibility in total shoulder arthroplasty. *The bone & joint journal*. 2016 Aug;98-B(8):1080-5. PubMed PMID: 27482021.

17. Fischer M, Fuerst B, Lee SC, Fotouhi J, Habert S, Weidert S, et al. Preclinical usability study of multiple augmented reality concepts for K-wire placement. *International journal of computer assisted radiology and surgery*. 2016 Jun;11(6):1007-14. PubMed PMID: 26995603.

## **Légendes des figures / Figures legends**

*Figure 1* : Représentation en rouge de la reconstitution 3D de la partie disparue d'une glène pathologique, ou glène pré-morbide, à partir du logiciel Blender® (Fondation Blender, Netherlands).

*Figure 1* : Picture of the 3D reconstruction of the pathologic glenoid with the pre-morbid glenoid in red, using Blender® software (Fondation Blender, Netherlands).

*Figure 2* : Démarche complète de reconstitution virtuelle 3D d'une glène usée (cadre bleu : données disponibles ou créées ; cadre orange : tâches ou actions réalisées).

*Figure 2* : Summary representation of the process of the 3D virtual reconstruction of pathologic glenoid (in the blue frame : available or created data ; in the orange frame : tasks performed)

*Figure 3* : Principes de fonctionnement d'une application de réalité augmentée : les 3 principales étapes. Représentation de l'application au projet épaule.

*Figure 3* : The 3 fundamental steps of augmented reality application. Representation of the application for the shoulder project.

*Figure 4* : Représentation du découpage et de la colorisation d'une scapula saine et de sa glène, pour préparation de l'environnement de tests (Blender® (Fondation Blender, Netherlands)).

*Figure 4* : Picture of the cutting and colorization operations of a normal scapula with its glenoid for tests phase.

*Figure 5 : Reconstitution 3D de la glène pathologique.*

*Figure 5 : 3D reconstruction of the pathologic glenoid.*

*Figure 6 : Principales étapes du processus de création de la base de donnée de glènes génériques.*

*Figure 6 : Fundamental steps of the glenoids data base generating process.*

*Figure 7 : Démonstration de l'application de réalité augmentée au projet épaule.*

- A- Situation chirurgicale artificielle reproduite.
- B- Etape d'initialisation : le masque bleu apparaît sur les lunettes ; le chirurgien essaie de le faire correspondre à la glène cible.
- C- Etape d'affichage complet de la scène : 1<sup>er</sup> élément : la scapula (verte), et 2<sup>ème</sup> élément : la glène reconstruite en cas de destruction (rouge), simultanément. La reconnaissance entre cible et masque s'est opérée, ce qui fait automatiquement afficher l'ensemble de la scène et celle-ci est suivie quelle que soit l'orientation du regard du chirurgien.
- D- Etape d'affichage partiel de la scène : 1<sup>er</sup> élément : la scapula (verte). Le chirurgien peut soustraire le 2<sup>ème</sup> élément de la scène. Le suivi de ce seul élément de la scène peut se faire de la même manière.
- E- Etape d'affichage partiel de la scène : 2<sup>ème</sup> élément : la glène reconstruite en cas de destruction (rouge). Le chirurgien peut soustraire le 1<sup>er</sup> élément de la scène. Le suivi de ce seul élément de la scène peut se faire de la même manière.

*Figure 7 : Demos of the augmented reality application for the shoulder project*

A- Artificial surgical environment created for augmented reality experiments.

B- Initialization step : the blue mask appears on the glasses; the surgeon tries to match it to the target glenoid.

C- Full display of the scene: 1st element: the scapula (green), and 2nd element: the virtual 3D reconstructed glenoid in case of destruction (red), simultaneously. The recognition between target and mask was made, which automatically displays the entire scene and it is followed regardless of the orientation of the surgeon's sight.

D- Partial display of the scene: 1st element: the scapula (green). The surgeon can subtract the 2nd element from the stage. The tracking of this single element of the scene can be done in the same way.

E- Partial display of the scene: 2nd element: the reconstructed glenoid in case of destruction (red). The surgeon can subtract the 1st item from the scene. The tracking of this single element of the scene can be done in the same way.



Figure 1

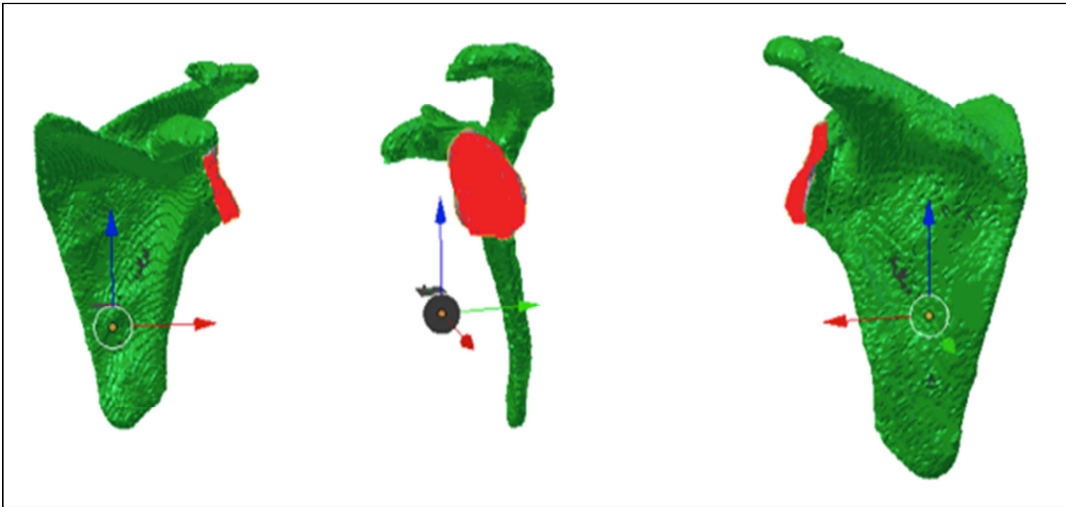


Figure 2

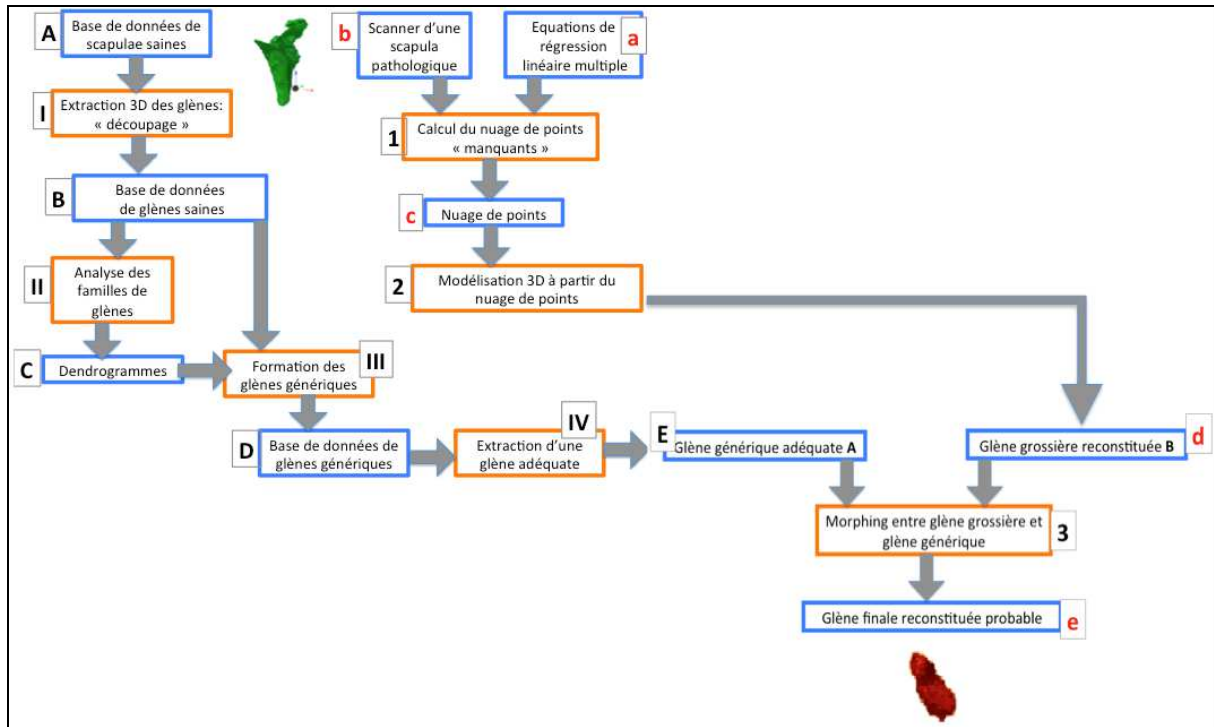


Figure 3

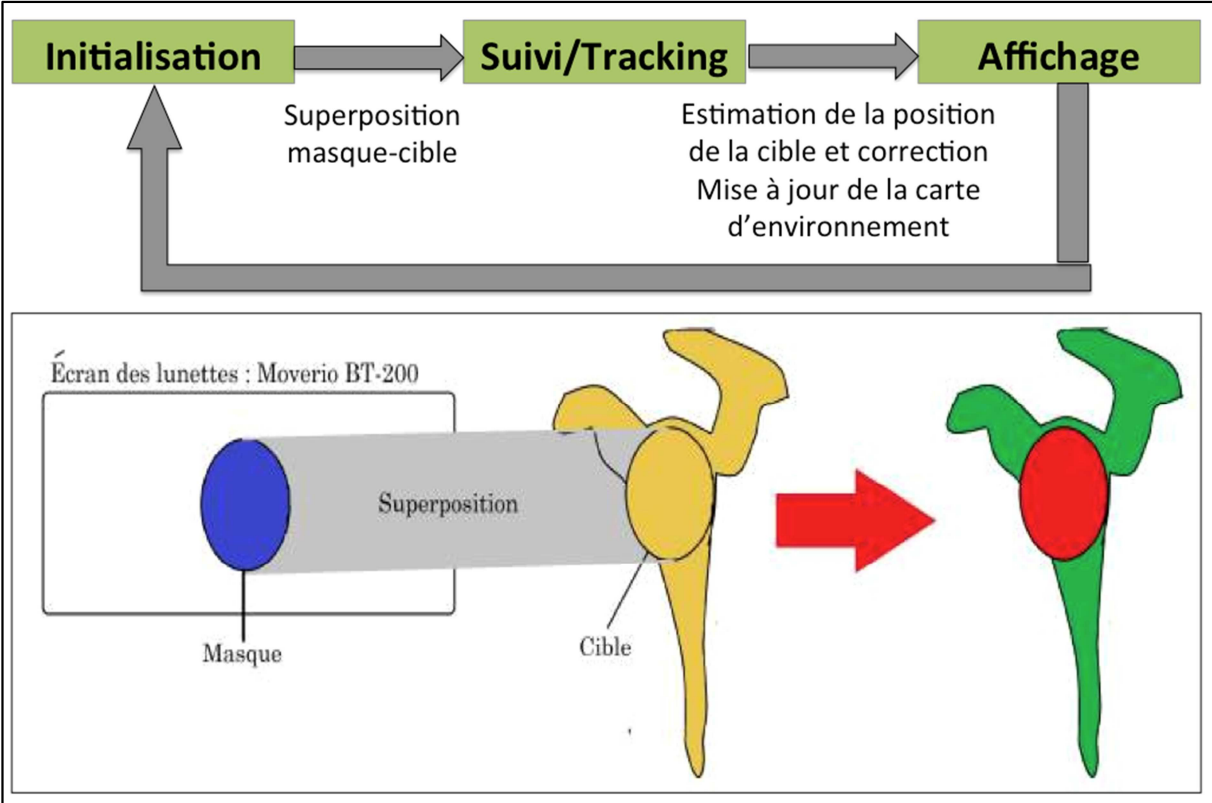


Figure 4

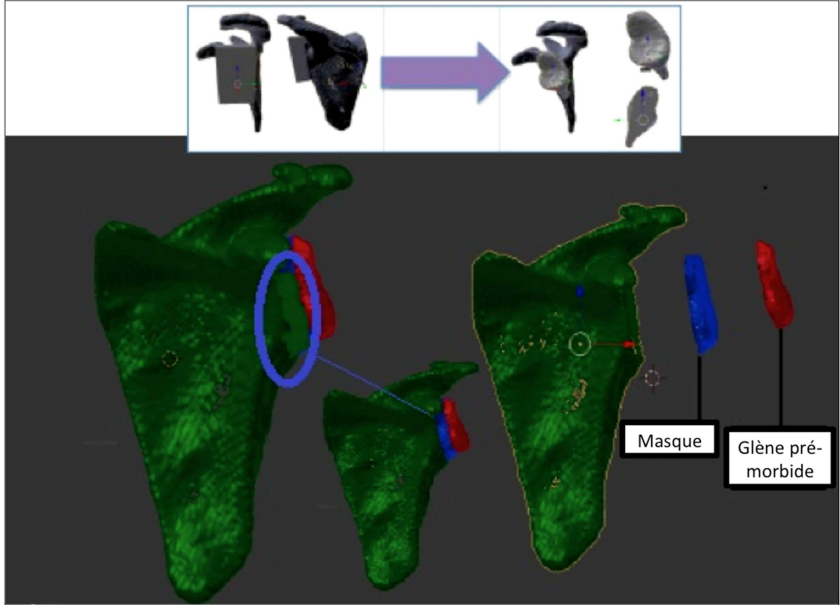


Figure 5

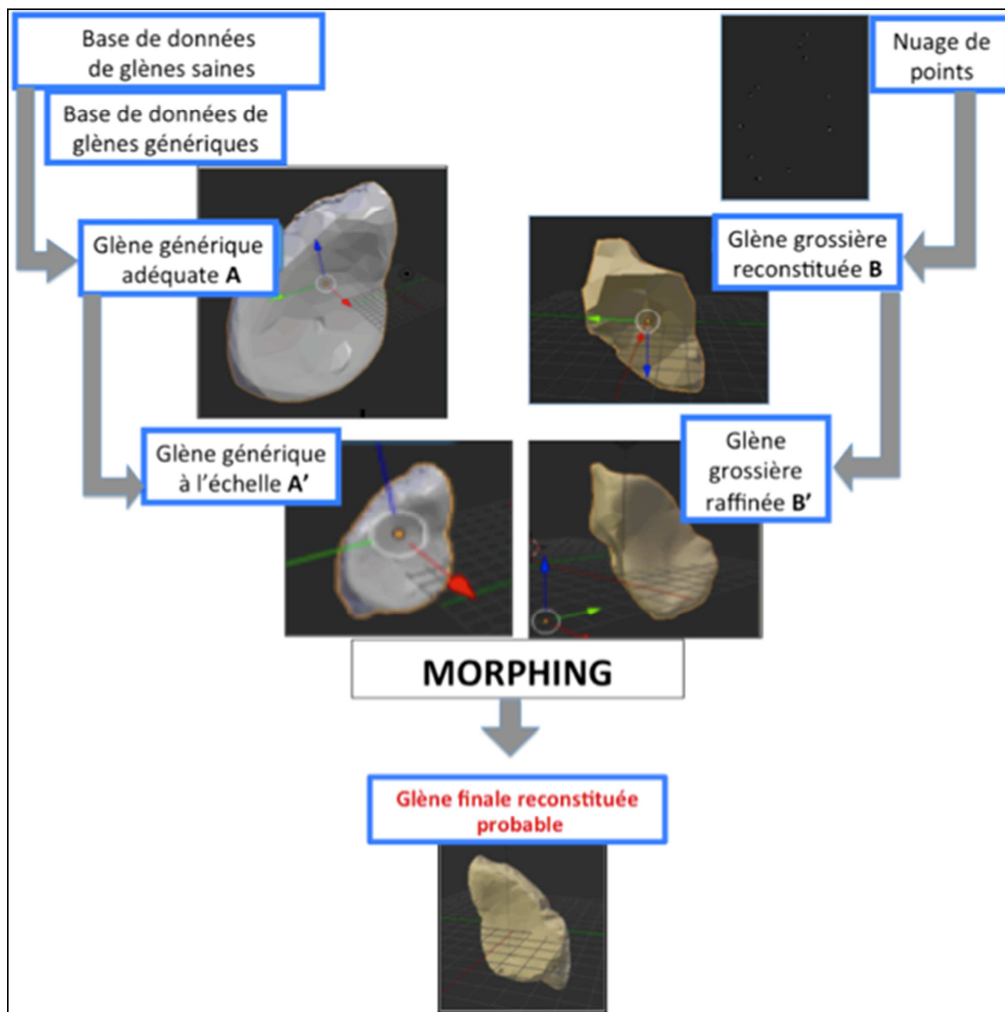
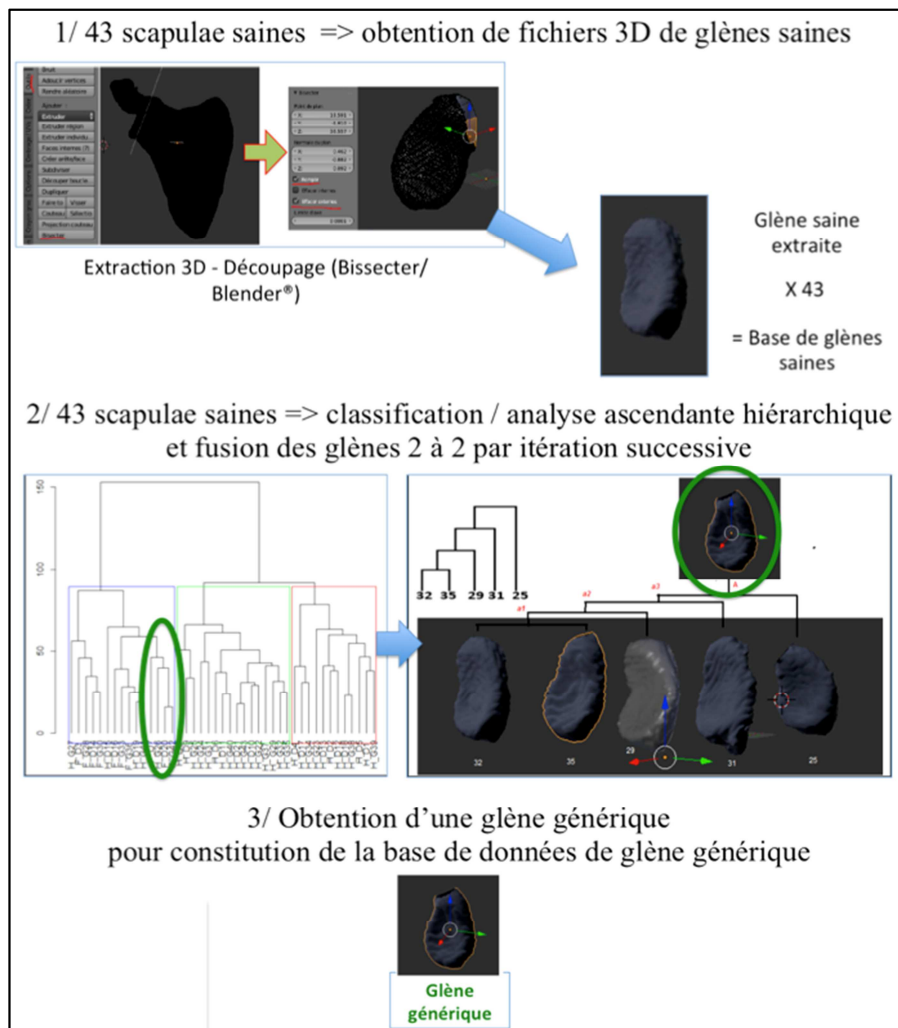


Figure 6



**Figure 7**

