



HAL
open science

Transfert du muscle tibialis posterior dans les paralysies des releveurs du pied d'origine centrale : effets sur la statique du pied à long terme

Nadine Sturbois-Nachef, Etienne Allart, Michel-Yves Grauwain, Marc Rousseaux, André Thévenon, Christian Fontaine

► To cite this version:

Nadine Sturbois-Nachef, Etienne Allart, Michel-Yves Grauwain, Marc Rousseaux, André Thévenon, et al.. Transfert du muscle tibialis posterior dans les paralysies des releveurs du pied d'origine centrale : effets sur la statique du pied à long terme. *Revue de Chirurgie Orthopédique et Traumatologique*, 2019, 105, pp.77 - 82. <10.1016/j.rcot.2018.12.011>. <hal-03486313>

HAL Id: hal-03486313

<https://hal.science/hal-03486313v1>

Submitted on 20 Dec 2021

HAL is a multi-disciplinary open access archive for the deposit and dissemination of scientific research documents, whether they are published or not. The documents may come from teaching and research institutions in France or abroad, or from public or private research centers.

L'archive ouverte pluridisciplinaire HAL, est destinée au dépôt et à la diffusion de documents scientifiques de niveau recherche, publiés ou non, émanant des établissements d'enseignement et de recherche français ou étrangers, des laboratoires publics ou privés.



Distributed under a Creative Commons CC BY-NC 4.0 - Attribution - Non-commercial use - International License

Transfert du muscle *tibialis posterior* dans les paralysies des releveurs du pied d'origine centrale : effets sur la statique du pied à long terme.

Tibialis Posterior Transfer for Foot Drop Due to Central Causes: Long-Term Hindfoot Alignment

Nadine **Sturbois-Nachef**^{a,b*}, Etienne **Allart**^{a,c}, Michel-Yves **Grauwin**^{a,b}, Marc **Rousseaux**^{a,c}, André **Thévenon**^{a,d}, Christian **Fontaine**^{a,b,e}

a : Université Lille–Nord-de-France, Lille, France

b : Service d'orthopédie B, hôpital Salengro, CHRU de Lille, place de Verdun, 59037 Lille cedex, France

c : Service de Rééducation Neurologique Cérébrolésion, hôpital Swynghedauw, CHRU de Lille, place de Verdun, 59037 Lille cedex, France

d : Service de Médecine Physique et Réadaptation, hôpital Swynghedauw, CHRU de Lille, place de Verdun, 59037 Lille cedex, France

e : Laboratoire d'anatomie, faculté de médecine Henri-Warembourg, université de Lille 2, 59045 Lille cedex, France

* **Auteur correspondant** : Nadine Sturbois-Nachef, Service d'orthopédie B, hôpital Salengro, CHRU de Lille, place de Verdun, 59037 Lille cedex, France

Téléphone 03 20 44 67 05 ;

Fax 03 20 44 67 71

Mail : nadinenachef@hotmail.fr

Ne pas utiliser, pour citation, la référence française de cet article, mais celle de l'article original paru dans *Orthopaedics & Traumatology: Surgery & Research*, en utilisant le DOI ci-dessus.

RESUME

Introduction : Le transfert du muscle *tibialis posterior* (TTP) est le traitement palliatif le plus réalisé pour pallier le déficit neurologique des releveurs du pied. S'il a été bien étudié après atteinte périphérique, il reste peu évalué en cas d'atteinte centrale, où il est souvent accusé de provoquer un effondrement de la voûte du pied. Aussi nous avons mené une étude rétrospective afin de : 1) de mesurer son retentissement sur la statique du pied, 2) savoir si ce transfert associé à d'autres gestes chirurgicaux permettait une amélioration des conditions de marche

Hypothèse : Le TTP peut provoquer un effondrement de l'arche médiale du pied.

Patients et Méthodes : Treize patients (13 pieds) ont été revus à 65 mois (12-108) après une chirurgie incluant un TTP. Les étiologies étaient 5 accidents vasculaires cérébraux, 3 traumatismes crâniens, 2 traumatismes médullaires, une myélopathie cervicarthrosique, une paralysie cérébrale et une tumeur cérébrale. Cliniquement, les principales évaluations portaient sur la statique de l'avant-pied et le type d'empreinte plantaire au podoscope. Radiographiquement, on relevait sur des clichés en charge, (1) sagittalement : l'angle de Djian, l'angle de Méary-Toméno, l'angle de l'arche latérale et l'inclinaison calcanéenne, (2) transversalement et frontalement, l'angle talo-métatarsien et l'angle Djian-Annonier.

Résultats : Cliniquement, on relevait 6 empreintes plantaires normales et 7 pieds creux. Aucun ne présentait de pied plat. Deux patients présentaient des déformations en pronation et 2 en supination. Radiologiquement, les seules les différences entre les 2 pieds concernaient l'angle d'arche latérale et l'angle d'inclinaison calcanéenne en faveur de pieds creux du côté opéré (respectivement, côté opéré, $142,7^\circ$ [136-156] ; $p=0,041$ et 24° [14-33] ; $p=0,028$).

Discussion : Contrairement à notre hypothèse, on ne notait pas de tendance à la décompensation en pied plat valgus des patients avec atteinte centrale chez qui a été réalisé un transfert du tibial postérieur sur le dos du pied.

Niveau de Preuve : IV, étude rétrospective sans groupe contrôle

Mots clés : Equin, pied tombant, cérébrolésion, pied plat, AVC, transfert tendineux

1. Introduction

Le transfert du muscle *tibialis posterior* (TP) par voie interosseuse, décrit pour la première fois par Mayer [1], constitue le geste chirurgical de référence pour pallier le déficit des releveurs du pied. Plusieurs techniques ont été décrites [2–5]. Ce muscle possède un volume et une longueur de fibres équivalents à celles du *tibialis anterior* (TA) [6]. Les résultats de ce transfert ont surtout été étudiés chez les sujets présentant un déficit d'origine périphérique. Sa description dans les déficits centraux est moins habituelle et les résultats moins prévisibles [7]. Le TP étant la structure principale de soutènement de l'arche médiale, son transfert pourrait entraîner un affaissement en pied plat valgus (PPV). Cette déformation est décrite lors de dysfonctions, voire de rupture, du TP [8–11], mais elle n'est que très peu mentionnée dans les séries étudiant le transfert du TP chez des sujets adultes. Par ailleurs, à notre connaissance, l'évaluation des résultats fonctionnels post-transfert n'a jamais été rapportée en situation de marche, qui peut être différente des constatations lors de l'analytique.

Aussi nous avons mené une étude rétrospective afin de : 1) mesurer son retentissement sur la statique du pied, 2) savoir si ce transfert associé à d'autres gestes chirurgicaux permettait une amélioration des conditions de marche. Notre hypothèse était que le TTP pouvait provoquer un effondrement de l'arche médiale du pied.

2. Patients et Méthodes

2.1 Critères d'inclusion et d'exclusion

Les patients inclus ont été pris en charge de 1995 à 2012 au CHRU de Lille. Ils devaient être majeurs, présenter un déficit des releveurs du pied secondaire à une lésion neurologique centrale acquise, ne pas avoir de recrutement du TA visible à la marche, et présenter un varus permanent d'arrière-pied, y compris en phase portante, attribuable au TP. Le transfert devait avoir été réalisé depuis au moins 9 mois. Les critères d'exclusion étaient : l'existence d'une arthrodèse du médio-pied et l'arrière-pied ainsi qu'un varus présent

exclusivement en phase oscillante attribuable au TA, ou un recrutement visible de ce muscle à la marche.

Vingt-trois patients répondaient aux critères d'inclusion, 3 étaient décédés, 2 ont refusé de participer, 5 étaient perdus de vue. Au final, 13 patients ont été revus rétrospectivement. Les caractéristiques de la population et les données opératoires sont résumés dans le Tableau 1.

2.2 Gestes chirurgicaux

Tous les patients ont bénéficié d'un transfert du TP par voie interosseuse sous anesthésie générale. Prélevé à son insertion distale ou dans le sillon rétromalléolaire médial, en fonction de la longueur nécessaire au transfert, le tendon était passé dans la loge antérieure de la jambe à travers l'espace interosseux après résection de la membrane interosseuse sur toute sa largeur, proximale au rétinaculum supérieur des extenseurs. Le tendon du TP pouvait être réinséré sur le TA (selon Pulvertaft) ou sur le bord latéral du pied (autour du tendon du *peroneus brevis* ou sur le cuboïde par ancrage transosseux) en fonction de l'existence d'une instabilité latérale par déficit des muscles fibulaires. Les patients étaient ensuite immobilisés par une botte en résine durant 5 semaines. Des gestes associés (tendineux ou nerveux) pouvaient être réalisés sur la loge crurale postérieure notamment, en cas de spasticité ou de rétraction tendineuse participant à la gêne fonctionnelle. Au total, on comptabilisait 11 gestes de neurotomies des rameaux moteurs du gastrocnémien, 11 du rameau supérieur du soléaire et 4 du TP, 10 allongements du tendon calcanéen, 1 allongement de la lame du gastrocnémien, 2 allongements intramusculaires du long fléchisseur de l'hallux et 4 ténotomies des fléchisseurs des orteils. Une rééducation postopératoire était réalisée en centre de rééducation après le retrait de la résine sur une période d'au moins un mois, relayée ensuite par de la kinésithérapie libérale.

2.3. Méthodes d'évaluation

Pour répondre à l'objectif principal, la statique du pied a été étudiée cliniquement (examen visuel des déformations dans le plan horizontal (prono-supination) et examen podoscopique) et radiologiquement. Sur les clichés radiologiques en charge, l'angle de Djian, l'angle de Méary-Toméno, l'angle de l'arche latérale et l'inclinaison calcanéenne ont été évalués pour évaluer la statique dans le plan sagittal (Fig. 1), l'angle talo-métatarsien et l'angle Djian-Annonier pour celles présentes respectivement dans les plan transversal et frontal (Fig. 2 a, b). Pour répondre à l'objectif secondaire, les paramètres suivants ont été relevés : l'amplitude de dorsiflexion passive et active en décubitus, mesurée par goniométrie genou tendu et fléchi à 90°, la force musculaire de dorsiflexion cotée selon la méthode du Medical Research Council (MRC) [12], le port d'un appareillage releveur en pré et postopératoire, l'amplitude maximale de dorsiflexion en phase oscillante lors de la marche à pieds nus, mesurée par analyse vidéographique (2 caméras synchronisées, avec vue frontale et sagittale) et enfin l'évaluation du changement global apporté par la prise en charge chirurgicale, évalué par la global assessment scale (GAS), variant de -4 (dégradation très importante) à +4 (amélioration très importante) [13].

2.4. Analyses statistiques

Les données discontinues ont été exprimées en effectifs et pourcentage, les données continues en moyennes, avec valeurs extrêmes entre parenthèses. Les données pré/postopératoires, et celles relevées sur les deux pieds ont été comparées à l'aide d'un test de Wilcoxon pour les variables quantitatives continues, et d'un test de McNemar pour les variables discontinues. Les analyses statistiques ont été réalisées grâce au logiciel SPSS (version 20.0, IBM Corp., Armonk, NY, USA). Le seuil de significativité a été fixé à 0,05.

3. Résultats

Treize patients ont été revus en moyenne à 5,5 ans (1-9). Leurs caractéristiques sont rassemblées dans les tableaux 1 et 2.

3.1. Résultats sur la statique clinique et radiologique du pied

L'étude de la statique de l'avant-pied en charge dans le plan frontal relevait deux déformations en pronation sur 13 (15,4%), non observée du côté opposé (la réinsertion du TP était au niveau du TA pour l'un et du court fibulaire pour l'autre) ainsi que deux attitudes en supination sur 13 (15,4%) (la réinsertion avait été réalisée sur le bord latéral du pied dans les deux cas).

L'analyse des empreintes au podoscope objectivait une majorité ($n=7/13$ (53,8%)) de pieds creux du côté opéré (1^{er} degré : 5 (71%) ; 3^{ème} : 2 (29%)), non observé du côté opposé. Un seul présentait un pied plat de premier degré du côté opposé. On comptait 6/13 empreintes normales (46%) du côté opéré, contre 12/13 empreintes normales (92%) du côté non opéré. Aucun pied plat n'a été observé du côté opéré.

Le Tableau 3 résume les résultats comparatifs des mesures radiographiques. Seules les différences entre les deux pieds pour les angles d'inclinaison calcanéenne et de l'arche latérale étaient significatives (respectivement $p=0,028$, $p=0,041$), avec tendance au pied creux postérieur et un creusement de l'arche latérale du côté opéré.

3.2 Evaluations analytique et de la marche

En analytique, la flexion dorsale passive du pied genou étendu et genou fléchi s'élevait respectivement à 15° (0° – 30°) et à 23,1° (10° – 30°). Une flexion dorsale active était présente chez 11 patients (85%) ; elle atteignait -3,2° (-5° – 20°) genou étendu et 5,3° (5° – 20°) genou fléchi, avec une force en moyenne de 2,9/5 selon la cotation du BMC. La figure 3 résume les valeurs de force de dorsiflexion mesurées.

A la marche, 7/13 patients (54%) avaient une dorsiflexion active visible en phase oscillante avec un arc de mobilité de $5,3^\circ$ ($2^\circ - 10^\circ$) ; 3 patients (23%) atteignaient la position neutre et au-delà. Neuf patients (69,2%) attaquaient le sol par le plat du pied, 3 (23%) par le talon et 1 (7,8%) par l'avant-pied.

En préopératoire, 10/13 patients (69,2%) étaient porteurs d'un appareillage ou porteurs de chaussures orthopédiques, 7 (77,8%) ont pu en être sevrés ($p=0,021$), dont les 3 porteurs de chaussures orthopédiques. Le score moyen avec le GAS s'élevait à 2,9 (2-4) et aucun patient ne s'est déclaré dégradé (aucun score négatif de GAS).

4. Discussion

Notre étude a montré qu'aucun patient ne présentait d'effondrement en PPV, avec au contraire une tendance au pied creux. La plupart des patients présentaient une amélioration de leurs conditions de marche après le geste chirurgical.

Aucun PPV imputable au transfert n'était déploré, mais comme Gasq et al. [7], nous observons une tendance au pied creux. Chez le sujet sain, la survenue d'un PPV est décrite après dysfonction du TP, principal stabilisateur de l'arche médiale, qui ne s'oppose plus à l'effet éverseur des fibulaires. Chez le sujet neurologique, il est surtout décrit chez l'enfant [17-19], incitant à ne transférer que la moitié du TP. La physiopathologie des déformations du pied chez l'enfant paralysé cérébral est cependant différente de celle du patient présentant une lésion acquise à l'âge adulte, avec notamment une hypertonie des fibulaires davantage présente, favorisant l'évolution vers le PPV. L'évolution vers un pied creux pourrait s'expliquer par (i) une spasticité/rétraction des muscles intrinsèques plantaires favorisant le pied creux postérieur, (ii) une spasticité des muscles intrinsèques latéraux ou du court fibulaire expliquant une fermeture latérale, et enfin (iii) par la traction exercée par le TP transposé, en particulier si celui-ci reste spastique, contribuant à élever l'arche médiale et à favoriser le développement d'un pied creux antérieur.

Des déformations ont été observées à l'avant-pied dans les plans frontal et transversal, en particulier 2 pieds pronatus qui pourraient être expliqués par un déséquilibre tendineux induit par le transfert, au profit des tendons éverseurs, mais qui pourraient être également la conséquence d'une déformation induite par la spasticité des éverseurs. Les 2 pieds supinatus observés peuvent être expliqués par une part résiduelle d'hyperactivité du TA, une hypertonie ou des rétractions résiduelles sur les muscles intrinsèques ou par l'activité du TP transféré. La statique de l'avant-pied dans les plans transversal et frontal n'a jamais été décrite dans les différentes séries étudiant les conséquences du transfert du TP ; il s'agit d'une donnée importante à considérer, car pouvant avoir des répercussions fonctionnelles.

Les résultats fonctionnels de la prise en charge chirurgicale globale paraissent intéressants, la plupart des patients étant sevrés de leur orthèse releveur ou chaussage orthopédique, et avec un degré avec satisfaction élevée. Sur le plan de la cinématique de marche, si 92,2% des patients attaquaient le pas par la plante ou le talon, la moitié seulement présentait une dorsiflexion active en phase oscillante. Corroborant les résultats de deux travaux antérieurs [7,17], la même proportion de patients avait une dorsiflexion active à l'examen analytique, atteignant au minimum la position neutre, avec dans notre série une force moyenne de 2,9/5, qui apparaît cependant moins importante que dans l'étude de Wagenaar et Louwerens [17] où la population était toutefois différente de celle de notre étude. Toutefois, il est difficile d'imputer la dorsiflexion active au seul transfert : la libération du plan postérieur, souvent associée, peut en effet démasquer une activité du TA, invisible avant l'intervention. Une étude électromyographique (EMG) dynamique aurait été plus adéquate. Réalisée en préopératoire, elle pourrait représenter une aide à la planification opératoire en étudiant le pattern d'activation des TP et TA en phase oscillante [18,19]. Depuis la rédaction de cet article, nous avons recours systématiquement à l'EMG dynamique lors qu'à l'analyse de la marche il existe un doute sur la contraction du TP en phase oscillante (creusement de l'arche médial notamment).

Notre étude présente plusieurs limites. Son caractère rétrospectif induit un biais d'évaluation pour l'interprétation des résultats, notamment concernant l'étude de la statique du pied. Pour pallier cela, nous avons choisi de comparer le pied opéré au pied opposé. Par ailleurs, la cinématique de marche a été évaluée à l'aide d'un système vidéo 2D, qui est moins précise qu'une analyse quantifiée de la marche du fait d'une distorsion dans l'espace [20,21] ; toutefois, notre étude est la seule à avoir comporté une analyse de marche filmée chez des sujets adultes centraux, qui reste plus fiable qu'un examen visuel de la marche. Enfin, la population est hétérogène par la multiplicité des pathologies neurologiques et des gestes associés, rendant difficile l'évaluation de l'implication du transfert dans l'efficacité ou les effets indésirables observés. Cependant, ce travail reste l'un des rares à évaluer de manière multidimensionnelle l'efficacité du transfert du muscle TP et à offrir une analyse poussée de la statique du pied.

5. Conclusion

Notre étude révèle que nous n'avons pas eu à déplorer de déformation en PPV imputable au transfert du TP, mais, au contraire, une tendance au pied creux. D'autre part, nous avons observé des résultats fonctionnels satisfaisants avec un taux élevé de sevrage d'attelle anti-équien, une amélioration des conditions de marche et un bon niveau de satisfaction, imputables cependant à l'association du transfert du TP et de la libération des structures postérieures. Les résultats de notre étude doivent cependant être précisés par une étude prospective pour évaluer l'évolution de la statique du pied, en fonction du morphotype préopératoire, associée à une étude électromyographique dynamique pour mieux apprécier la part jouée par le transfert dans l'amélioration de la dorsiflexion active.

Remerciements : Nous remercions Monsieur le Professeur H. Migaud pour ses conseils et son aide au cours de la rédaction de cet article.

Conflits d'intérêts :

Aucun des auteurs n'a de conflit d'intérêt en rapport avec cet article. Le Pr. Fontaine déclare un conflit d'intérêt avec IPSEN ; le Dr. Sturbois-Nachef déclare un conflit d'intérêt avec IPSEN et MERZ.

Sources de financement : aucune

Contribution des auteurs :

Chacun des auteurs a contribué à ce manuscrit comme suit :

- Nadine Sturbois-Nachef : design de la recherche, acquisition et saisie des données, préparation du manuscrit
- Etienne Allart : design de la recherche, préparation du manuscrit
- Michel-Yves Grauwin : préparation du manuscrit
- Marc Rousseaux : préparation du manuscrit
- André Thévenon : préparation du manuscrit
- Christian Fontaine : design de la recherche, préparation du manuscrit

Tous les auteurs ont lu et validé la version finale et soumise du manuscrit.

Références

1. Mayer L.. The Physiological Method of Tendon Transplantation in the Treatment of Paralytic Drop-Foot. *J Bone Joint Surg* 1937 1;19:389–394.
2. Tomeno B., Anract P., Vinh TS.. [Transfer of posterior tibial muscle to the back of the foot: an original procedure for fixing the transplant]. *Rev Chir Orthop Reparatrice Appar Mot*. 1998 Apr;84(2):194–196.
3. Vigasio A., Marcoccio I., Patelli A., Mattiuzzo V., Prestini G.. New tendon transfer for correction of drop-foot in common peroneal nerve palsy. *Clin Orthop*. 2008;466:1454–1466.
4. Grauwin MY., Wavreille G., Fontaine C.. Double transfert tendineux pour pied tombant. *Rev Chir Orthop Reparatrice Appar Mot* 2015;101:84–87.
5. Ozkan T., Tunçer S., Oztürk K., Aydın A., Ozkan S.. [Surgical restoration of drop foot deformity with tibialis posterior tendon transfer]. *Acta Orthop Traumatol Turc* 2007;41:259–

265.

6. Saji MJ., Upadhyay SS., Hsu LC., Leong JC.. Split tibialis posterior transfer for equinovarus deformity in cerebral palsy. Long-term results of a new surgical procedure. *J Bone Joint Surg Br* 1993;75:498–501.
7. Green NE., Griffin PP., Shiavi R.. Split posterior tibial-tendon transfer in spastic cerebral palsy. *J Bone Joint Surg Am* 1983;65:748–754.
8. Silver RL., de la Garza J., Rang M.. The myth of muscle balance. A study of relative strengths and excursions of normal muscles about the foot and ankle. *J Bone Joint Surg Br* 1985;67:432–437.
9. Gasq D., Molinier F., Reina N., Dupui P., Chiron P., Marque P.. Posterior tibial tendon transfer in the spastic brain-damaged adult does not lead to valgus flatfoot. *Foot Ankle Surg* 2013;19:182–187.
10. Toullec E.. Adult flatfoot. *Orthop Traumatol Surg Res* 2015;10:S11–17.
11. Maynou C., Naudi S., Staquet V., Parent S., Boniface O. Pied plat valgus statique de l'adulte (y compris synostoses congénitales). In: *Appareil locomoteur*. Elsevier-Masson; (Encyclopédie Médico-Chirurgicale).
12. Trnka HJ.. Dysfunction of the tendon of tibialis posterior. *J Bone Joint Surg Br* 2004;86:939–946.
13. Valtin B., Leemrijse T.. *Pathologie du pied et de la cheville*. Masson. 2009.
14. Medical Research Council. *Aids to the examination of the peripheral nervous system*. Her Majesty's Stationery Office, London; 1981.
15. Simpson DM. et al. Botulinum toxin type A in the treatment of upper extremity spasticity: a randomized, double-blind, placebo-controlled trial. *Neurology* 1996;46:1306–1310.
16. Root ML.. Planovalgus foot deformity revisited. *J Am Podiatr Med Assoc*. 1999;89:268–269.
17. Fuller DA., Keenan MAE., Esquenazi A., Whyte J., Mayer NH., Fidler-Sheppard R.. The impact of instrumented gait analysis on surgical planning: treatment of spastic equinovarus deformity of the foot and ankle. *Foot Ankle Int* 2002;23:738–743.
18. Renders A., Detrembleur C., Rossillon R., Lejeune T., Rombouts JJ.. [Contribution of electromyographic analysis of the walking habits of children with spastic foot in cerebral palsy: a preliminary study]. *Rev Chir Orthop Reparatrice Appar Mot* 1997;83:259–264.
19. Wagenaar F-CBM., Louwerens JWK.. Posterior tibial tendon transfer: results of fixation to the dorsiflexors proximal to the ankle joint. *Foot Ankle Int* 2007;28:1128–1142.
20. Taş S., Güneri S., Kaymak B., Erden Z.. A comparison of results of 3-dimensional gait analysis and observational gait analysis in patients with knee osteoarthritis. *Acta Orthop Traumatol Turc* 2015;49:151–159.
21. Alkjaer T., Simonsen EB., Dyhre-Poulsen P.. Comparison of inverse dynamics calculated by two- and three-dimensional models during walking. *Gait Posture* 2001;13:73–77.

Tableau 1: Caractéristiques de la population et gestes chirurgicaux réalisés

| Patients | Age (années) | Sexe | Côté | Etiologie | Délai depuis chirurgie (années) | Zone de réinsertion | Gestes associés |
|----------|--------------|-----------|------------|--|---------------------------------|---|---|
| 1 | 57 | F | D | Tumeur | 3,9 | PB | Allongement LGM |
| 2 | 42 | H | G | AVC | 3,6 | TA | Allongement TCa, Ténotomie LFO, Neurotomie GM, S |
| 3 | 37 | F | G | TM | 9 | ? | Neurotomie GM, S |
| 4 | 35 | H | D | TC | 6,4 | TA | Allongement TCa, Neurotomie GM, S |
| 5 | 35 | F | G | AVC | 1 | TA | Allongement TCa, Ténotomie LFO, Neurotomie GM, S, TP |
| 6 | 57 | H | D | MCA | 4,5 | TA | Allongement TCa, Neurotomie GM, S |
| 7 | 37 | H | D | TC | 3,5 | PB | Allongement TCa, Ténotomie LFO, Neurotomie GM, S, TP |
| 8 | 46 | H | G | AVC | 7 | C | Allongement TCa, Neurotomie GM |
| 9 | 55 | F | D | TC | 8,8 | TA | Neurotomie GM |
| 10 | 61 | H | D | AVC | 8 | PB | Allongement TCa, Neurotomie TP |
| 11 | 37 | H | G | AVC | 8 | C | Allongement TCa, Neurotomie GM, S |
| 12 | 26 | H | D | Paralysie cérébrale | 6,3 | PB | Allongement TCa, Neurotomie GM, S |
| 13 | 30 | H | D | TM | 1 | PB | Allongement TCa, Ténotomie LFO, Allongement LFH, Neurotomie GM, S+TP |
| Total | 42,7 | 9H, (69%) | 8D (61,5%) | 5 AVC (38,4%), 3TC (23%), 2 TM (15,4%), 1 MCA (7,7%), 1 PC (7,7%), 1 Tumeur (7,7%) | | 5 TA (53%), 5 PB (29,4%) 2 C (11,7%) | |

H : homme ; F : femme ; G : gauche ; D : droite ; TC : traumatisme crânien ; AVC : Accident vasculaire cérébral ; MCA : myélopathie cervico-arthrosique TM : traumatisé médullaire, PC : paralysie cérébrale, TA : tibialis anterior, TP : tibialis posterior, C : cuboïde, PB : peroneus brevis, LGM : lame du gastrocnémien, TCa : tendon calcanéen, LFO : long fléchisseur des orteils, LFH : long fléchisseur de l'hallux GM : gastrocnémien, S : soléaire

Tableau 2: Principaux facteurs évaluant l'efficacité du transfert

| Patients | Déficiences | | Marche | | | Statique de pied | Satisfaction du patient GAS [13] | |
|----------|----------------------------------|---|-----------------|---------------------------------|---|------------------|--|-----------------------|
| | <u>Testing dorsiflexion (/5)</u> | <u>Arc de dorsiflexion active en analytique (°)</u> | <u>Releveur</u> | <u>Chaussures orthopédiques</u> | <u>Arc de dorsiflexion active à la marche (°)</u> | | | <u>Attaque du pas</u> |
| 1 | 3 | 15 | sevré | / | 5 | plat | N | 3 |
| 2 | 0 | 0 | sevré | / | 0 | plat | PC | 3 |
| 3 | 2 | 18 | allégé | sevré | 2 | talon | PC | 2 |
| 4 | 0 | 0 | sevré | / | 5 | plat | N | 2 |
| 5 | 4 | 10 | aucun | / | 5 | plat | PC | 3 |
| 6 | 2 | 0 | sevré | / | 0 | plat | PC | 3 |
| 7 | 0 | 0 | aucun | / | 0 | plat | N | 2 |
| 8 | 0 | 0 | aucun | sevré | 0 | plat | PC | 3 |
| 9 | 2 | 5 | rigide | / | 0 | orteils | N | 0 |
| 10 | 0 | 0 | sevré | / | 0 | orteils | PC | 2 |
| 11 | 1 | 10 | sevré | / | 5 | plat | N | 4 |
| 12 | 0 | 0 | sevré | sevré | 0 | plat | PC | 4 |
| 13 | 5 | 40 | aucun | / | 10 | talon | N | 2 |

N : pas de trouble de statique, PC : pied creux, PPV : pied plat valgus, GAS : global assessment scale,

Tableau 3 : Résultats comparatifs des mesures radiographiques

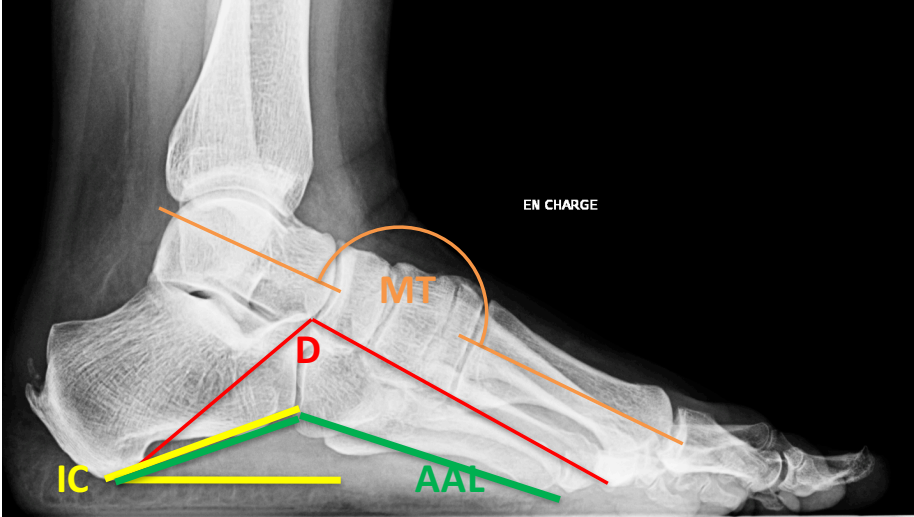
| | | <u>Pied opéré</u> | <u>Pied non opéré</u> | <u>p</u> |
|------------------------|------------------------------------|-------------------------|-------------------------|--------------|
| <u>Plan sagittal</u> | <u>Angle de Djan (°)</u> | 116,75 (105-127) | 118,83 (105-132) | <i>0,697</i> |
| | <u>Angle de Toméno-Méary (°)</u> | 6,7 (0-15) | 6,25 (0-12) | <i>0,937</i> |
| | <u>Inclinaison calcanéenne (°)</u> | 24,83 (14-33) | 21,58 (13-27) | 0,028 |
| | <u>Angle arche latéral (°)</u> | 142,67 (131-156) | 147 (129-156) | 0,041 |
| <u>Arrière-pied</u> | <u>Valgus</u> | 7,2° (3-15) | 7,8 (3-13) | <i>0,858</i> |
| | <u>Varus (n=1)</u> | 2° | 5° | |
| <u>Plan horizontal</u> | <u>Angle talo-métatarsien (°)</u> | 16,75 (-6 - 39) | 15,82 (-10 - 31) | <i>0,925</i> |

Légende des figures

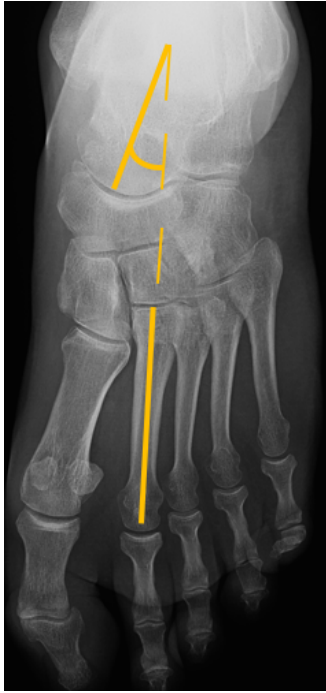
Fig. 1. Angles mesurés sur les clichés de profil en charge (*MT* : Méary-Toméno ; *D* : Djian ; *AAL* : Angle d'arche latérale ; *IC* : Inclinaison calcanéenne).

Fig. 2. Angles mesurés sur des clichés en charge dorsoplantaire (angle talo-métatarsien)(A).
Angles mesurés sur des clichés cerclés de Méary (angle de Djian-Annonier) (B).

Fig. 3. Force de flexion dorsale genou étendu selon le Medical Research Council.



A.



B.



