



HAL
open science

Exposition à la palytoxine des personnes manipulant des coraux mous d'aquarium d'eau de mer : étude des cas rapportés au réseau des Centres antipoison de 2000 à 2017

Thomas Calon, Sandra Sinno-Tellier, Luc de Haro, Juliette Bloch

► **To cite this version:**

Thomas Calon, Sandra Sinno-Tellier, Luc de Haro, Juliette Bloch. Exposition à la palytoxine des personnes manipulant des coraux mous d'aquarium d'eau de mer : étude des cas rapportés au réseau des Centres antipoison de 2000 à 2017. *Toxicologie Analytique et Clinique*, 2019, 31, pp.64 - 76. <10.1016/j.toxac.2018.11.003>. <hal-03486272>

HAL Id: hal-03486272

<https://hal.science/hal-03486272v1>

Submitted on 20 Dec 2021

HAL is a multi-disciplinary open access archive for the deposit and dissemination of scientific research documents, whether they are published or not. The documents may come from teaching and research institutions in France or abroad, or from public or private research centers.

L'archive ouverte pluridisciplinaire **HAL**, est destinée au dépôt et à la diffusion de documents scientifiques de niveau recherche, publiés ou non, émanant des établissements d'enseignement et de recherche français ou étrangers, des laboratoires publics ou privés.



Distributed under a Creative Commons CC BY-NC 4.0 - Attribution - Non-commercial use - International License

**Exposition à la palytoxine des personnes manipulant des coraux mous d'aquarium d'eau de mer :
Etude des cas rapportés au réseau des Centres antipoison de 2000 à 2017.**

**Palytoxin exposure induced by soft corals in aquariums: cases report of French poison centers
network from 2000 to 2017**

Auteurs : Thomas Calon (Anses, Maisons-Alfort, 94700, France), Sandra Sinno-Tellier (Anses, Maisons-Alfort, 94700, France), Luc de Haro (CAP de Marseille, 13009, France), Juliette Bloch (Anses, Maisons-Alfort, 94700, France)

Résumé

Contexte. Suite à la description d'intoxications à la palytoxine dans le sud de la France en 2016 lors de la manipulation de coraux mous (*Palythoa*, *Zoanthus*), l'Agence nationale de sécurité sanitaire de l'alimentation, de l'environnement et du travail (Anses) s'est saisie de la question.

Objectif. Identifier et décrire les cas d'exposition à la palytoxine, lors de la manipulation de coraux mous dans un aquarium, rapportés aux centres antipoison (CAP) français afin d'alerter les autorités sanitaires et proposer des mesures de prévention.

Méthodes. Etude rétrospective des cas d'exposition à la palytoxine rapportés aux CAP français entre le 01/01/2000 et le 31/12/2017, selon le contexte dans l'objectif.

Résultats. 23 cas, répartis dans 14 dossiers, ont été inclus. L'exposition concernait 16 particuliers et 7 professionnels. Plusieurs voies d'exposition prédominaient : respiratoire, cutanée et/ou oculaire. Tous les cas étaient symptomatiques, avec majoritairement plusieurs atteintes organiques : signes généraux (17 cas), neurologiques (14 cas), digestifs (11 cas), respiratoires (10 cas), oculaires (8 cas) et/ou cutanés (7 cas). La symptomatologie était de gravité bénigne pour 14 cas, modérée pour 8 cas et forte pour 1 cas (ulcère cornéen avec séquelle). Pour seulement 4 cas d'exposition professionnelle, les patients avaient porté des équipements partiels de protection individuelle.

Conclusion. L'exposition à la palytoxine concerne les particuliers et les professionnels du secteur de l'aquariophilie manipulant des coraux mous, avec voies d'exposition multiples. Les signes sont souvent bénins mais des signes graves avec séquelles peuvent être observés. Il est important d'informer des risques lors de la manipulation de ces coraux mous et des moyens de prévention existants.

Mots-clés : Palytoxine ; Cnidaires ; Toxicité ; Equipements de protection individuelle ; Centres antipoison.

Abstract:

Background. Following a French cases report publication (2016) concerning palytoxin poisoning during cnidarians manipulation (*Palythoa*, *Zoanthus*), the French Agency for Food, Environmental and Occupational Health & Safety (ANSES) took interest.

Objective. Identification and description of palytoxin exposure cases, during cnidarian manipulation in an aquarium, brought to the french anti-poisoning centers in purpose to advise sanitary authorities and suggest preventive measures.

Method. Retrospective descriptive study of palytoxin exposure cases brought to the French anti-poisoning centers between the 2000/01/01 and the 2017/12/31, following the objective.

Results. 23 cases, in 14 files, were included. Exposure concerned 16 private individuals and 7 professional individuals. A multi-organ exposure was predominant: respiratory; cutaneous and/or ocular. All the cases were symptomatic, with multi-organs affection: no specific medical signs (17 cases), neurologic signs (14 cases), digestive signs (11 cases), respiratory signs (10 cases), ocular signs (8 cases) and/or cutaneous signs (7 cases). Severity of illness was minor for 14 cases, moderate for 8 cases and major for 1 case (corneal ulcer with sequela). Only four professional individuals have worn personal protective equipment, partially.

Conclusion. Palytoxin exposure affects private and professional individuals of fishkeeping sector, with multi-organs exposure. Severity is minor in most of the cases, but can be major with sequela. It is significant to advise individuals about risks during cnidarians manipulation and protective measures that exist.

Key-words: Palytoxin ; Cnidarian ; Toxicity ; Personal protective equipment ; Poison Control Centers

Introduction

La palytoxine et ses analogues est une toxine retrouvée dans les coraux mous des genres *Palythoa*, *Protopalythoa* et *Zoanthus*, qui se trouvent dans l'Océan Indo-Pacifique et les mers adjacentes (mer rouge, golfe persique) à l'état naturel, et qui peuvent servir d'ornement dans les aquariums d'eau de mer (« aquarium récifal »). Ces espèces peuvent s'acheter chez des vendeurs d'aquarium professionnels, depuis environ 2008 en France et dans les autres pays où l'aquariophilie est développée (Europe, Amérique du Nord, Japon, Australie) [1]. La présence de ces coraux mous dans les aquariums récifaux peut être volontaire, pour décoration des aquariums, que ce soit pour leur qualité ornementale, leur croissance rapide et/ou leur facilité d'entretien ; ou bien involontaire, ces coraux pouvant être sur des pierres décoratives sous forme de larves. Dans ce dernier cas, ces coraux peuvent devenir indésirables, d'autant qu'ils sont envahissants (et donc les possesseurs d'aquarium d'eau de mer cherchent à s'en débarrasser) [2].

Palythoa toxica a été découvert en 1961 à Hawaï [2] et la palytoxine en a été isolée pour la première fois en 1971 [3]. Il a fallu attendre 1982 pour que sa structure chimique (formule brute : $C_{129}H_{223}N_3O_{54}$), soit publiée dans la littérature [4]. Le mécanisme exact de production de la palytoxine n'est pas connu, mais deux hypothèses sont avancées : production de la palytoxine par des micro-algues, secondairement accumulée par les coraux mous par filtration ; ou bien production directe par ces coraux mous.

La palytoxine agirait en convertissant une pompe Na^+/K^+ ATPase spécifique en pompe aspécifique en se liant à sa partie extracellulaire. Normalement, afin de permettre le maintien du potentiel de membrane de la cellule, la pompe Na^+/K^+ ATPase fait sortir 3 ions Na^+ de la cellule puis y fait rentrer 2 ions K^+ dans un second temps contre leur gradient de concentration. En devenant aspécifique, suite à la liaison de la palytoxine à sa partie extracellulaire, la pompe Na^+/K^+ ATPase resterait ouverte de manière continue et donc n'agirait plus contre le gradient de concentration, entraînant une surcharge cellulaire en Na^+ et un efflux de K^+ , ce qui provoquerait une dépolarisation de la cellule. Cette dépolarisation agirait sur le fonctionnement d'autres échangeurs ioniques, notamment Na^+/Ca^{2+} et Na^+/H^+ . L'échangeur Na^+/Ca^{2+} s'inverserait pour laisser sortir de la cellule du surplus de Na^+ en échange d'une entrée de Ca^{2+} , entraînant une surcharge cellulaire en Ca^{2+} qui serait responsables des effets cytotoxiques envers les cellules excitables, c'est-à-dire les neurones, responsables des effets neurologiques (paresthésies), et les cellules musculaires, responsables des atteintes cardiaques

(tachycardie, vasoconstriction), atteintes digestives (nausées, vomissements, diarrhées), des atteintes musculaires (myalgies), puis de leur mort cellulaire. Quant à l'échangeur Na^+/H^+ , il s'inverserait pour laisser sortir de la cellule du surplus de Na^+ en échange d'une entrée de H^+ , ce qui entraînerait une acidification cytoplasmique puis une lyse des cellules non excitables (ex : cellule gliale, kératinocytes), et donc une augmentation des lactates déshydrogénases (LDH), créatine kinase (CK), aspartate aminotransférases (ASAT), alanine aminotransférases (ALAT), marqueurs de lésions tissulaires [5-7].

De plus, la palytoxine est une toxine non thermo-dégradable. Elle serait 10 à 100 fois plus toxique que la tétródotoxine : chez la souris, par voie intrapéritonéale, la dose létale 50 (DL50) de la palytoxine est de 50ng/kg (0.00005mg/kg) et celle de la tétródotoxine de 8 $\mu\text{g}/\text{kg}$ (0.008mg/kg) ; par voie intraveineuse, la DL50 de la palytoxine est de 150ng/kg (0.00015mg/kg) et celle de la tétródotoxine de 7300ng/kg (0.0073mg/kg) [2,8-10].

Par ailleurs, des cas d'intoxications à la palytoxine ont été décrits dans la littérature suite à l'ingestion de crustacés et/ou poissons (bioaccumulation de la palytoxine par certains organismes marins), tout comme des cas d'intoxication par des palytoxine-like lors d'embruns, qui diffèrent de la palytoxine par l'ajout ou le retrait de groupements méthyl ou hydroxyl [5-8,11-14]. Cependant, ces autres sources d'exposition étaient en dehors du périmètre de notre étude.

Suite à un article concernant deux cas cliniques d'exposition à la palytoxine lors de la manipulation de coraux mous des genres *Palythoa* et *Zoanthus* publié par le Centre Antipoison et de Toxicovigilance (CAP) de Marseille [15], l'Agence nationale de sécurité sanitaire de l'alimentation, de l'environnement et du travail (Anses) s'est saisie de la question.

L'objectif était d'identifier et de décrire les cas d'exposition à la palytoxine rapportés au réseau des CAP au niveau national, dans un contexte de manipulation de coraux mous dans un aquarium, pour avoir une première estimation non exhaustive du phénomène à partir de données médicales, alerter les autorités sanitaires et proposer des mesures de prévention spécifiques aux personnes à risque (particuliers, professionnels du secteur de l'aquariophilie).

Matériel et méthodes

Il s'agit d'une étude rétrospective des cas d'exposition à la palytoxine dans un contexte de manipulation de coraux mous d'un aquarium rapportés au réseau des CAP entre le 01/01/2000 et le 31/12/2017, que ces cas aient été symptomatiques ou non. Ces cas sont codés sous forme de dossiers médicaux dans la Base nationale des cas d'intoxication du système d'information des CAP (SICAP) : chaque dossier correspond à une exposition donnée pour laquelle le CAP a été contacté, que cette exposition soit individuelle ou collective. Un dossier peut donc comprendre un ou plusieurs cas groupés. Chaque cas est codé avec un ou plusieurs agents du thésaurus de la base nationale des produits et composition (BNPC).

Une recherche sur les agents référencés dans la BNPC « palytoxine », « palythoa », « zoanthus », « corail », « anémones de mer », et le texte de commentaires « %palytoxine% », « %palitoxine% », « %aquarium% » et « %aquarioph% » (les « % » servant à délimiter les mots) a été effectuée dans la base du réseau des CAP.

L'ensemble des dossiers a été relu.

Les critères d'inclusion des cas étaient : présence du mot « palytoxine », codé comme agent ou présent dans les commentaires du dossier ; si absence du mot « palytoxine », recherche de l'apparition d'une symptomatologie évoquant une intoxication à la palytoxine à l'occasion de la manipulation de coraux mous ou d'aquariums. Les critères d'exclusion étaient : imputabilité nulle ; corail ou anémone précisé(e) non connu comme producteur de palytoxine (*Acropora cervicornis*, *Antipatharia*, etc.) ; exposition maritime, baignade ; consommation de crustacés ou de poissons.

L'imputabilité a été établie selon la méthode d'imputabilité en toxicovigilance (version 7.6 – juin 2015 [16]) permettant de déterminer, à l'aide de 5 niveaux (imputabilité nulle I0, non exclue/douteuse I1, possible I2, probable I3 et très probable I4), la force du lien causal entre une exposition à un agent et la survenue d'un symptôme, syndrome ou d'une maladie. L'imputabilité peut être codée comme très probable (I4) si : présence confirmée d'un corail mou, même si espèce non précisée ou non certaine ; symptomatologie de survenue immédiate, loco-régionale et/ou générale, caractéristique de l'intoxication à la palytoxine ; disparition rapide de la symptomatologie, que ce soit avec ou sans traitement symptomatique (un peu plus rapide avec) ; absence de diagnostic différentiel.

La gravité clinique a été évaluée à l'aide du Poisoning severity score (PSS) [17]. La gravité globale d'un cas correspond à la gravité la plus élevée des différents symptômes de ce cas. La gravité et l'imputabilité des cas

ont été validées par un expert référent toxicologue des centres antipoison.

Les cas et les dossiers ont été dénombrés en précisant le nombre de cas par dossier, afin d'évaluer le caractère collectif d'une exposition à la palytoxine lors de la manipulation de coraux mous d'aquarium. Les répartitions annuelle et géographique des cas sont présentées. Les cas ont été décrits selon leurs caractéristiques socio-démographiques (âge, sexe), circonstances d'exposition (accident de la vie courante, accident professionnel), voies d'exposition. Les symptômes ont été détaillés, ainsi que les cas graves. Les circonstances d'exposition à la palytoxine ont été détaillées afin de rechercher les mécanismes d'exposition, le port éventuel d'équipements de protection individuelle (EPI) pendant la manipulation des coraux, et la connaissance des risques liés à la palytoxine et/ou à la manipulation des coraux mous, afin de proposer des mesures de prévention.

Résultats

L'extraction des cas d'intérêt rapportés au réseau des CAP entre le 01/01/2000 et le 31/12/2017 a permis d'identifier 23 cas répartis dans 14 dossiers, dont 9 dossiers de cas individuels et 5 dossiers de 2 à 5 cas groupés (figure 1). La région où le nombre de cas le plus important a été rapporté au réseau des CAP était Provence-Alpes-Côte d'Azur, avec 47,8% des cas (figure 2). Malgré une prédominance des expositions à la palytoxine dans le Sud de la France, des régions différentes étaient concernées. Au vu du faible nombre de cas observés, la prévalence régionale des cas (pour une région donnée, nombre de cas rapportés au nombre d'habitants) n'a pas été estimée. Parmi les appels, cinq d'entre eux, soit 5 dossiers correspondant à 8 cas (35,7%) d'exposition à la palytoxine, provenaient directement de patients ; et 9 appels, soit 9 dossiers correspondant à 15 cas (64,3%), provenaient de médecins (urgentiste, spécialiste, généraliste...) pour avis suite à des consultations de patients ayant manipulé des coraux mous et présentant des symptômes. 70% des personnes intoxiquées étaient des hommes (16 cas), 17% des femmes (4 cas) et l'information étant manquante pour 13% des cas (3 cas). Le sexe ratio était : H/F = 4 (16 H, 4 F) : l'aquariophilie ou la manipulation des aquariums semble être un hobby, ou un métier plutôt masculin. La moyenne d'âge était de 41 ans ($\pm 14,8$ ans) (médiane 42 ans). L'âge variait de 12 à 74 ans, et 43,5% des cas étaient âgés de 40 à 59 ans (figure 3). Tous les cas étaient survenus de façon accidentelle : 30,4% concernaient des cas d'accidents professionnels (n=7), et 69,6% des cas de particuliers (n=16).

Les circonstances détaillées d'exposition des cas sont présentées dans le tableau II.

Concernant les voies d'exposition lors de la manipulation de ces coraux mous (figure 4), plus de 2/3 des cas (16 cas) avaient plusieurs voies d'exposition simultanées (cutanée, respiratoire et oculaire pour 8 cas, et cutanée et respiratoires pour les 8 autres cas), et les 7 autres cas avaient une seule voie d'exposition (exposition respiratoire pour 4 cas, exposition cutanée pour 2 cas et oculaire pour 1 cas).

L'ensemble des patients était symptomatique. Parmi ces 23 cas, 22 cas ont présenté plusieurs symptômes, soit 95,7% d'entre eux. Un cas ne présentait donc qu'un seul symptôme. Toutes voies d'exposition confondues, les atteintes générales (on entend par atteintes générales les symptômes ne pouvant être rattachés à un organe de façon spécifique : l'hyperthermie, les tremblements, l'asthénie et la lipothymie dans notre étude) étaient les plus fréquentes (73,9% des cas), suivies des atteintes neurologiques ou neuro-musculaires (60,9% des cas), puis digestives (47,8% des cas) (tableau I).

En fonction des voies d'exposition, les patients présentaient un ou plusieurs symptômes parmi la liste ci-dessous :

- lors d'une exposition par voie oculaire (1 cas), l'atteinte était oculaire seule ;
- lors d'une exposition par voie cutanée (2 cas), les atteintes pouvaient être digestives, cutanées, neurologiques, générales ;
- lors d'une exposition par voie respiratoire (4 cas), les atteintes pouvaient être générales, respiratoires, neurologiques, digestives, oto-rhino-laryngées (ORL) ;
- lors d'une exposition par voies cutanée et respiratoire (8 cas), les atteintes pouvaient être générales, neurologiques, respiratoires, digestives, cutanées et cardiologiques ;
- lors d'une exposition par voies cutanée, oculaire et respiratoire (8 cas), les atteintes pouvaient être oculaires, générales, neurologiques, digestives, cutanées, respiratoires, urinaires, ORL.

Les atteintes générales, neurologiques, digestives étaient présentes quelle que soit la voie d'exposition (en dehors de la voie oculaire seule), alors que les atteintes respiratoires nécessitaient une exposition par voie respiratoire, les atteintes cutanées une exposition par voie cutanée et les atteintes oculaires une exposition par voie oculaire. Les atteintes ORL semblaient liées à une exposition par voie respiratoire. Quant aux atteintes urinaires et cardiovasculaires, la voie d'exposition responsable n'avait pas pu être déterminée car il s'agissait de plusieurs voies d'exposition simultanées.

De plus, lors d'une exposition par voie oculaire seule ou par voie cutanée seule, les atteintes qui se manifestaient en premier correspondaient à la première barrière franchie par la toxine (oculaire ou cutanée respectivement), ce qui n'était pas le cas lors d'une exposition par voie respiratoire seule. Lors d'une exposition par voies multiples, il n'a pas été possible de déterminer un ordre d'apparition des atteintes.

Concernant la gravité, tous les patients ont été symptomatiques : 14 cas ont eu une symptomatologie de gravité bénigne (PSS1), 8 cas ont eu une symptomatologie de gravité moyenne (PSS2) et 1 cas a eu une symptomatologie de gravité sévère (PSS3). Pour ce dernier cas, le patient a eu un ulcère cornéen gauche avec baisse d'acuité visuelle séquellaire irréversible, nécessitant une greffe de cornée à distance.

L'analyse des cas de notre série montre que le délai d'apparition des symptômes est en général assez bref, puisqu'il a été inférieur à 8 heures suivant l'exposition pour l'ensemble des cas, toutes voies d'exposition confondues. Les patients étaient symptomatiques pour une durée maximale d'une semaine en général, l'asthénie et l'atteinte oculaire étant les symptômes persistant le plus longtemps, les autres disparaissant en 2 à 3 jours en général.

Il ressort de l'analyse des circonstances d'exposition que parmi l'ensemble des cas, seules 4 personnes (17,4%) portaient des équipements de protection individuelle (EPI) durant la manipulation des coraux, tous des professionnels de nettoyage d'aquarium. Cependant pour les 4 cas, le port d'EPI n'était ni complet (gants et masque, pas de lunettes pour 3 cas ; seulement des gants, pas de masque ni lunettes pour le 4e cas) ni effectif durant toute la durée de la manipulation. Quant aux particuliers, aucun n'a porté d'EPI durant la manipulation de leurs coraux mous.

Concernant les connaissances sur les risques et la dangerosité liées à la manipulation des coraux mous des genres *Zoanthus* et *Palythoa*, 11 personnes (47,8%) semblaient ne pas connaître l'espèce de corail qu'ils manipulaient, 7 (30,4%) semblaient connaître l'espèce mais pas la palytoxine, 3 (13%) semblaient savoir que les coraux qu'ils manipulaient sécrètent de la palytoxine mais sans connaître les effets de cette toxine sur l'organisme, et seuls 2 personnes (8,7%), tous 2 professionnels, semblaient connaître la palytoxine et sa dangerosité. Au total, il y aurait donc 21 cas sur 23, soit 91,3%, qui ne connaissaient apparemment pas les risques et la dangerosité liés à la manipulation de ces coraux mous.

Discussion

L'objectif de cette étude était de faire un premier bilan en France des expositions à la palytoxine des personnes s'occupant de coraux mous d'aquariums d'eau de mer à partir des données des CAP.

Elle a inclus, entre début 2000 et fin 2017, 23 cas répartis dans 14 dossiers.

Ces cas d'intoxication à la palytoxine rapportés au réseau des CAP sont inclus dans leur base de données parmi les appels pour exposition à un animal terrestre ou marin, ces derniers représentant 1 à 2% des appels annuels au réseau des centres antipoison [18]. Ces cas d'intoxication à la palytoxine, selon les données des CAP, sont donc très faibles d'un point de vue national et probablement sous-estimés.

En effet, suite à une exposition à un produit, une substance, un animal, une plante... les particuliers ou professionnels de santé ont la possibilité de demander un conseil médical et/ou une expertise toxicologique aux centres antipoison dans le cadre de la « Réponse téléphonique à l'urgence toxicologique ». Les cas rapportés au réseau des centres antipoison ne sont donc pas exhaustifs, si la personne intoxiquée consulte son médecin traitant, se rend aux urgences, à la pharmacie... sans qu'un centre antipoison ne soit appelé à un moment donné.

La majorité des intoxications observées a eu lieu récemment, 17 des 23 cas rapportés depuis 2000 étant survenus en 2016 et 2017. Plusieurs explications sont possibles (meilleure connaissance des médecins, développement des aquariums récifaux récents), mais nos données, n'étant pas exhaustives, ne permettent pas d'y apporter une réponse.

Par ailleurs, sur l'ensemble des dossiers, cinq d'entre eux, soit un peu plus du tiers, impliquaient plusieurs patients, d'où un caractère collectif qui reste non négligeable.

L'ensemble des patients exposés a été symptomatique, quelle que soit la voie d'exposition. L'atteinte principale était générale, quelle que soit la voie d'exposition, en dehors de la voie oculaire seule.

La majorité des patients ont présenté une symptomatologie bénigne. Un seul patient a présenté une symptomatologie grave.

Il n'a pas été possible dans notre série de déterminer un effet dose/réponse.

Par ailleurs les patients de notre série ayant des antécédents respiratoires d'asthme ont tous présenté une symptomatologie de gravité moyenne (4 cas), plutôt plus sévère que les autres patients. Des antécédents respiratoires et/ou cardiovasculaires pourraient être un facteur de risque de gravité lors d'une intoxication à la palytoxine.

La symptomatologie présentée par les patients de cette étude en fonction des voies d'exposition correspond à ce qui est retrouvé dans la littérature pour les voies respiratoire [2,11,15,19-24], cutanée [1,8,14,25], et oculaire [5,26-28]. Enfin, comme vu plus haut, que ce soit dans notre série de cas ou la littérature, les manipulateurs de coraux mous des aquariums d'eau de mer ne portent pas d'EPI, ou bien seulement de façon partielle, tout comme les personnes à proximité de la manipulation.

Le port d'EPI adaptés lors de la manipulation est nécessaire. Les recommandations qui pourraient être émises pour les professionnels sont :

- Masque complet équipé de filtre(s) anti-aérosols P3 (norme EN149, R ou NR) [19,22,29-30].
- Gants enduits avec manchettes, résistants contre les risques chimiques (norme EN374) et de coupure (norme EN388) [31].
- Combinaison de protection de type 4 avec capuche

Idéalement, il est recommandé aux particuliers de porter les mêmes EPI que ceux recommandés aux professionnels.

Cependant, si les EPI recommandés aux professionnels sont jugés trop contraignants, les particuliers doivent veiller à porter des EPI adaptés lors de la manipulation (gants, masque recouvrant le nez et la bouche, lunettes et tablier en plastique).

En termes de prévention, des informations sont disponibles sur des forums et sites spécialisés en aquariophilie, français. L'accès à ces sites ou forums se fait par des recherches précises sur internet, ce qui limite la diffusion de recommandations au grand public. Ces forums ou sites professionnels mentionnent la production de palytoxine et analogues par les espèces *Zoanthus*, *Protopalythoa* et *Palythoa*, ainsi que de sa dangerosité et la

nécessité de se protéger [32-35]. Cependant, bien que l'on y trouve des conseils sur le port d'EPI, en pratique, ces derniers peuvent être incomplets ou ne pas être les plus appropriés. Enfin, à l'international et plus particulièrement au Royaume-Uni, des recommandations quant aux mesures de protection à prendre et aux gestes à proscrire lors de la manipulation de ces coraux mous ont été émises par l'OATA (Ornamental Aquatique Trade Association Ltd.), association d'aquariophilie, avec l'aide d'autres organismes publics (Health Protection Scotland, UK ; Tropical Marine Centre, UK) [36]. Ces recommandations sont reprises ci-dessous.

Concernant le diagnostic, l'interrogatoire est primordial pour rechercher les circonstances d'exposition et éliminer tout diagnostic différentiel afin d'éviter un nomadisme médical, puisque le dosage biologique de la palytoxine peut se faire uniquement par chromatographie liquide, technique d'analyse qui ne se fait pas en routine [37].

Quant au traitement médical, après exposition, dans la littérature, il est avant tout symptomatique, aucun antidote n'existant. Pour les symptômes généraux sévères, il est recommandé de maintenir une bonne hydratation en perfusant du sérum physiologique pour prévenir l'insuffisance rénale, et une surveillance cardiaque par monitoring [2,8,23].

Pour les symptômes respiratoires, les corticoïdes inhalés et/ou B2 mimétiques sont souvent prescrits, permettant de raccourcir la symptomatologie [2,19-21].

Pour les symptômes oculaires, il est recommandé l'utilisation de corticoïdes topiques et une antibioprofylaxie oculaire, afin de prévenir la surinfection [26-28].

Au vu des symptômes présentés lors de l'exposition à la palytoxine, dont la gravité peut être forte (oculaire dans notre série de cas), et de l'ensemble des éléments ci-dessus, les recommandations pour prévenir les risques d'intoxication à la palytoxine lors de la manipulation des coraux mous sont :

- ne pas faire bouillir ou verser de l'eau chaude, ne pas les passer au four à micro-ondes,
- arrêter les pompes et l'écumeur de l'aquarium avant leur manipulation,
- éviter de les manipuler avec des personnes à proximité,

- la manipulation doit se faire autant que possible sous l'eau de l'aquarium avec les coraux complètement immergés, dans des locaux bien ventilés,
- les manipulateurs et toute personne à proximité (si elles souhaitent rester) doivent porter des EPI adaptés pendant toute la durée de la manipulation,
- bien se laver et sécher les mains après la manipulation des coraux mous.
- nettoyer le matériel utilisé et les surfaces à l'eau de Javel.
- et enfin, si les coraux mous ont besoin d'être déplacés, les déplacer dans des sacs en plastique ou récipients remplis d'eau.

D'un point de vue médical, il est important de rappeler la nécessité d'avoir son traitement habituel sur soi si on est asthmatique et de la conduite à tenir en cas d'intoxication qui est d'appeler immédiatement le centre 15 en cas de signes respiratoires et de consulter un médecin ou appeler un Centre antipoison en cas de projection oculaire ou cutané, après rinçage à l'eau du robinet.

Enfin, à l'heure actuelle, il ne semble pas exister en France d'autorité en charge de la réglementation concernant l'importation, l'étiquetage et l'apport d'informations lors de l'achat de ces coraux mous producteurs de palytoxine.

Conclusion

L'exposition à la palytoxine lors de la manipulation de coraux mous d'aquarium d'eau de mer est rare, cela pouvant s'expliquer par l'apparition récente de cette activité chez les particuliers. Elle semble être de plus en plus répandue en France et peut concerner des particuliers et leur entourage, comme des professionnels du secteur de l'aquariophilie.

Compte tenu du risque d'intoxication pouvant être grave, il semble nécessaire de recommander, à des fins de prévention, que les particuliers, tout comme les professionnels intervenant chez ces particuliers, soient

informés des précautions à prendre (protections individuelles et collectives) et des gestes à proscrire lors de la manipulation de ces coraux, notamment via les professionnels du secteur de l'aquariophilie (plaquette d'information remise au moment de l'achat, conduite à tenir en cas d'exposition à la palytoxine...).

Remerciements

Les auteurs remercient l'ensemble des CAP pour leurs données, et plus particulièrement le CAP de Marseille

Conflits d'intérêts. Les auteurs déclarent ne pas avoir de conflit d'intérêts

Références

- [1] Deeds JR, Handy SM, White KD, Reimer JD. Palytoxin found in Palythoa sp. zoanthids (Anthozoa, Hexacorallia) sold in the home aquarium trade. PLoS one 2011;6(4):e18235.
- [2] Beau N, Allemand D, Molinatti E, Claessens YE. Intoxication à la palytoxine ou la légende de Limu-make-o'hana. Ann Fr Med Urgence 2017;7(1):52-54.
- [3] Moore RE, Scheuer PJ. Palytoxin: a new marine toxin from a coelenterate. Science 1971;172(3982):495-498.
- [4] Moore RE, Bartolini G. Structure of palytoxin. J Am Chem Soc 1981;103(9):2491-2494.
- [5] Pelin M, Brovedani V, Sosa S, Tubaro A. Palytoxin-containing aquarium soft corals as an emerging sanitary problem. Mar Drugs 2016;14(2):33.
- [6] Ledreux A. Contribution à l'évaluation du risque pour l'homme lors de l'apparition de neurotoxines émergentes : analyse de réponses cellulaires et sélection de modèles expérimentaux de criblage. Ecotoxicologie. AgroParisTech; 2010 [Document consulté sur le site : <https://pastel.archives-ouvertes.fr/pastel-00594239/document> le 28 janvier 2018].
- [7] Brissard C. Ovatoxines : Purification à partir d'Ostreopsis cf. ovata en culture et Niveaux d'accumulation dans les produits de la mer. Ifremer. École Doctorale Végétal-Environnement-Nutrition-Agroalimentaire-Mer VENAM; 2014 [Document consulté sur le site : <https://archimer.ifremer.fr/doc/00255/36613/35179.pdf> le 19 novembre 2018].
- [8] Hoffmann K, Hermanns-Clausen M, Buhl C, Büchler MW, Schemmer P, Mebs S, et al. A case of palytoxin poisoning due to contact with zoanthid corals through a skin injury. Toxicon 2008;51(8):1535-1537.
- [9] Tetrodotoxin. ChemIDplus, A Toxnet Database. U.S. National Library of Medicine, National Institutes of Health, Health & Human Services; [Site consulté : <https://chem.nlm.nih.gov/chemidplus/rn/4368-28-9> le 19 novembre 2018].
- [10] Palytoxin. ChemIDplus, A Toxnet Database. U.S. National Library of Medicine, National Institutes of Health, Health & Human Services; [Site consulté : <https://chem.nlm.nih.gov/chemidplus/rn/11077-03-5> le 19 novembre 2018].
- [11] Deeds JR, Schwartz MD. Human risk associated with palytoxin exposure. Toxicon 2010;56(2):150-162.
- [12] De Haro L. Nouveautés en toxicologie marine. Ann Toxicol Anal 2011;23(3):113-117.
- [13] Kryš S. Emergence des toxines marines : vigilance et évolution de la caractérisation du danger. Cas d'Ostreopsis et des palytoxines en Méditerranée. ANSES, Laboratoire de sécurité des aliments de Maisons-Alfort. Laboratoire National de Référence pour les biotoxines marine; 2011 [Document consulté sur le site : <https://pro.anses.fr/rencontres-scientifiques/Documents/RSC-Co-111130Kryš.pdf> le 02 février 2018].
- [14] Tubaro A, Durando P, Del Favero G, Ansaldi F, Icardi G, Deeds JR, et al. Case definitions for human poisonings postulated to palytoxins exposure. Toxicon 2011;57(3) :478-495.
- [15] Torrents R, Schmitt C, Boulamery A, Domangé B, Glaizal M, Simon N, et al. Intoxication par palytoxines : attention à la manipulation des coraux d'aquarium !. Toxicol Anal Clin 2017;29(2):S32.
- [16] Toxicovigilance : évaluation de l'imputabilité. Centres antipoison et de toxicovigilance; 2015 [Document consulté sur le site : https://tv.toxalert.fr/v7.6/Notice_methode_imputabilite_v7.6.pdf le 6 février 2018].
- [17] Poisoning severity score (PSS). International Programme on Chemical Safety. World Health Organization; 1998 [Document consulté sur le site : <http://www.who.int/ipcs/poisons/pss.pdf> le 6 février 2018].
- [18] Sinno-Tellier S, Daoudi J, Manel J. Épidémiologie : étude des cas enregistrés par les centres antipoison français en 2013. In : Baud F, Garnier R (coordinateurs). Toxicologie Clinique, 6ème édition. Paris : Lavoisier Médecine & Sciences Ed ; 2017. p.112 – 132
- [19] Bernasconi M, Berger D, Tamm, Stolz D. Aquarism: an innocent leisure activity?. Respiration 2012;84(5):436-439.

-
- [20] Sud P, Su MK, Greller HA, Majlesi N, Gupta A. case series: inhaled coral vapor—Toxicity in a Tank. *J Med Toxicol* 2013;9(3):282-286.
- [21] Hall C, Levy D, Sattler S. A case of palytoxin poisoning in a home aquarium enthusiast and his family. *Case Rep Emerg Med* 2015;6:21815.
- [22] Tartaglione L, Pelin M, Morpurgo M, Dell'Aversano C, Montenegro J, Sacco G, et al. An aquarium hobbyist poisoning: Identification of new palytoxins in *Palythoa cf. toxica* and complete detoxification of the aquarium water by activated carbon. *Toxicon* 2016;121:41-50.
- [23] Thakur LK, Jha KK. Palytoxin-induced acute respiratory failure. *Respir Med Case Rep* 2017;20:4-6.
- [24] Wieringa A, Bertholee D, Ter Horst P, van den Brand I, Haringman J, Ciminiello P. Respiratory impairment in four patients associated with exposure to palytoxin containing coral. *Clin Toxicol (Phila)* 2014;52:150-151.
- [25] Nordt SP, Wu J, Zahller S, Clark RF, Cantrell FL. Palytoxin poisoning after dermal contact with zoanthid coral. *J Emerg Med* 2011;40(4):397-399.
- [26] Moshirfar M, Khalifa YM, Espandar L, Mifflin MD. Aquarium coral keratoconjunctivitis. *Arch Ophthalmol* 2010;128(10):1360–1362.
- [27] Farooq AV, Gibbons AG, Council MD, Harocopos GJ, Holland S, Judelson J, et al. Corneal toxicity associated With aquarium coral palytoxin. *Am J Ophthalmol* 2017;174:119-125.
- [28] Ruiz Y., Fuchs J., Beuschel R., Tschopp M., Goldblum D. Dangerous reef aquaristics: Palytoxin of a brown encrusting anemone causes toxic corneal reactions. *Toxicon* 2015;106:42-45.
- [29] Guimon M. Les appareils de protection respiratoire, choix et utilisation (ED 6106). Institut national de recherche et de sécurité (INRS); 2017 [Document consulté sur le site : www.inrs.fr/dms/inrs/CataloguePapier/ED/TI-ED-6106/ed6106.pdf le 3 mars 2018].
- [30] Les équipements de protection individuelle des yeux et du visage, choix et utilisation (ED 798). Institut national de recherche et de sécurité (INRS); 2009 [Document consulté sur le site : www.inrs.fr/dms/inrs/CataloguePapier/ED/TI-ED-798/ed798.pdf le 3 mars 2018].
- [31] Des gants contre les risques chimiques (ED 112). Institut national de recherche et de sécurité (INRS); 2017 [Document consulté sur le site www.inrs.fr/dms/inrs/CataloguePapier/ED/TI-ED-112/ed112.pdf le 3 mars 2018].
- [32] Parazoanthus et Palythoa envahissants et dangereux. Cap Récifal; 2014 [Forum consulté sur le site : <http://www.cap-recifal.com/topic/3841-parazoanthus-et-palythoa-envahissants-et-dangereux/> le 23/01/2018].
- [33] Danger du zoanthus. Récifal-France; 2015 [Forum consulté sur le site : <http://www.recifal-france.fr/danger-du-zoanthus-t22203.html> le 23/01/2018].
- [34] Palytoxine ce danger de nos bacs récifaux. Mr Recif Captif #164; 2017 [Vidéo visionnée sur le site : <https://www.youtube.com/watch?v=nLgFGmpUzNg> le 30/01/2018].
- [35] Hervé Ratel. Vous avez un aquarium ? Méfiez-vous des zoanthus ! Sciences et Avenir; 2015 [Article consulté sur le site : https://www.sciencesetavenir.fr/sante/os-et-muscles/vous-avez-un-aquarium-mefiez-vous-des-zoanthus_102413 consulté le 23/01/2018].
- [36] Recommendations to marine reef aquarists on how to prevent palytoxin poisoning. Ornamental Aquatique Trade Association Ltd (OATA); 2018 [Document consulté sur le site : https://ornamentalfish.org/wp-content/uploads/OATA-palytoxin-guidance-to-marine-reef-aquarists_April-2018.pdf le 5 juin 2018].
- [37] Ciminiello P, Dell'Aversano C, Dello Iacovo E, Fattorusso E, Forino M, Tartaglione L. LC-MS of palytoxin and its analogues: State of the art and future perspectives. *Toxicon* 2011;57(3):376-389.

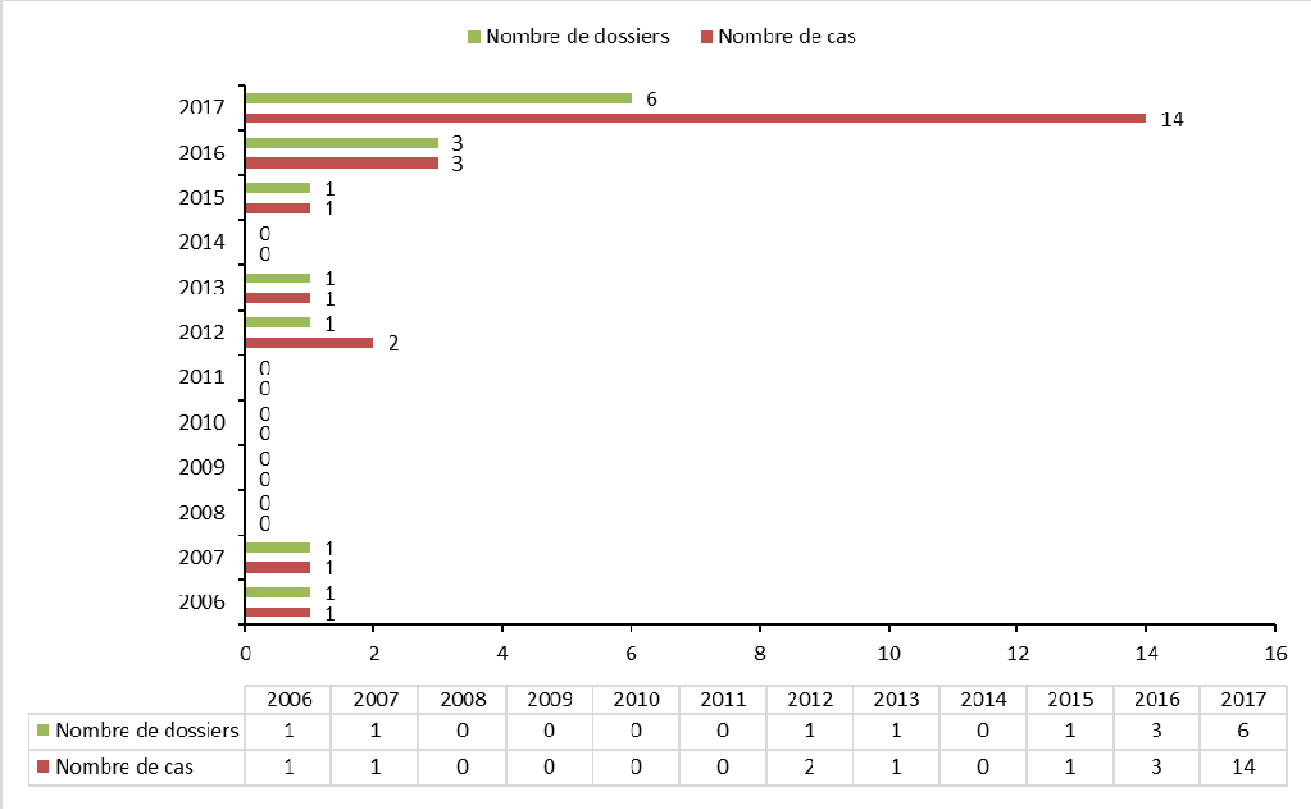


Figure 1 : Nombre de cas et de dossiers par année

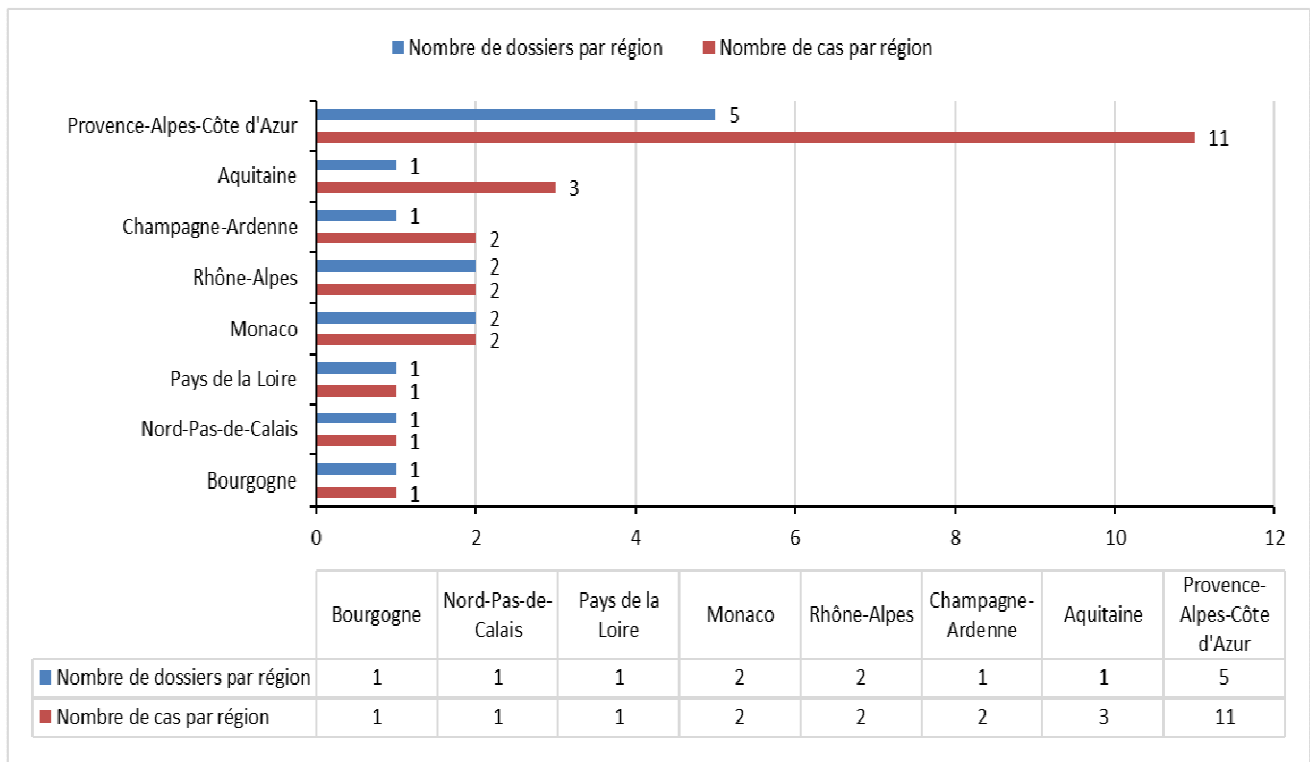


Figure 2 : Nombre de cas et de dossiers par région

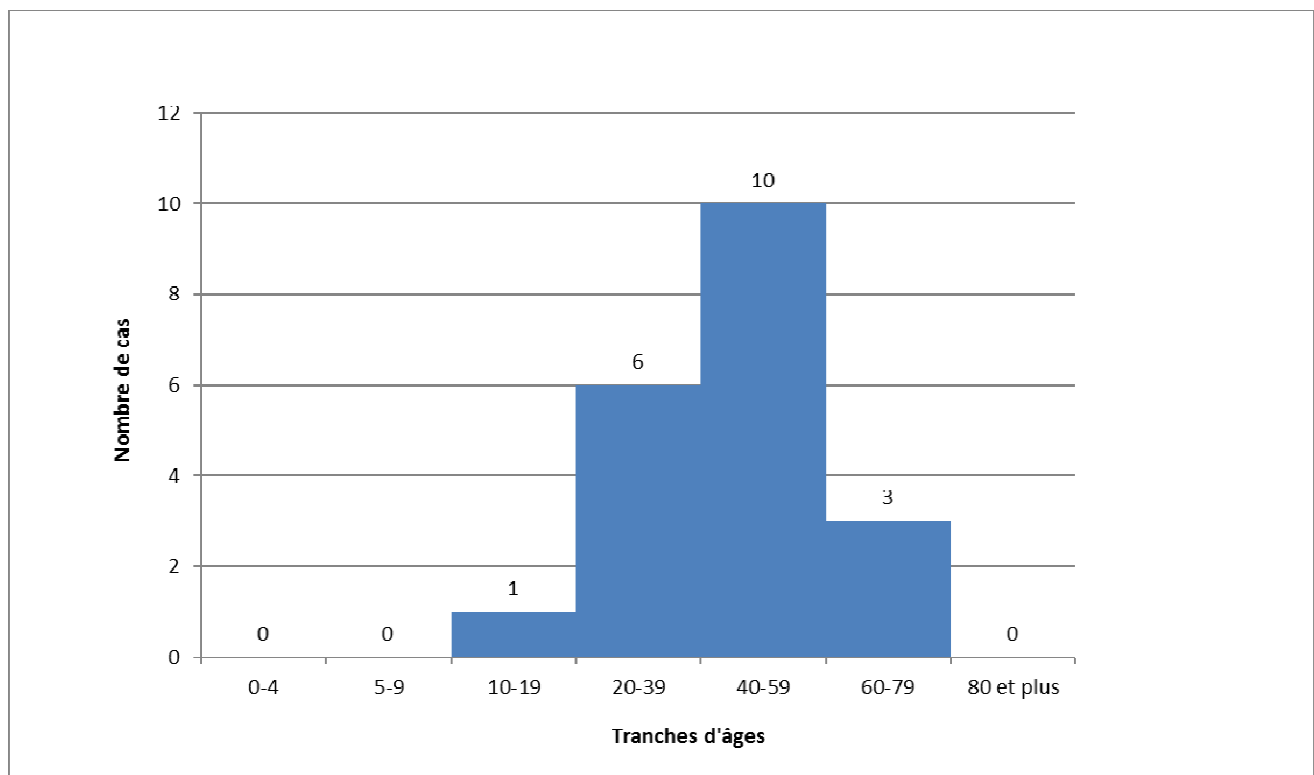


Figure 3 : Répartition des cas par tranches d'âges (20 cas renseignés, 3 cas non renseignés)

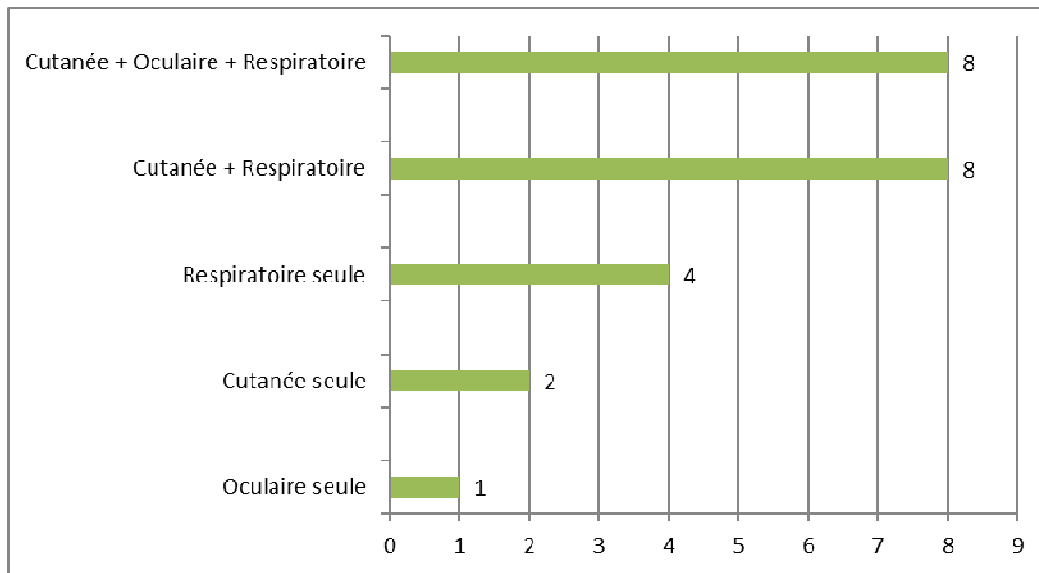


Figure 4 : Nombre de cas par voie d'exposition

Tableau I : Classes de signes ou de symptômes présentés par les cas (nombre et pourcentage de cas ayant présenté un ou plusieurs signes d'une classe de symptômes donnée).

*Nombre de cas ayant présenté un ou plusieurs symptômes d'une classe de symptômes donnée parmi les 23 cas inclus.

	Nombre de cas	Pourcentage*
Signes généraux	17	73,9
Signes neurologiques et neuro-musculaires	14	60,9
Signes digestifs	11	47,8
Signes respiratoires	10	43,5
Signes oculaires	8	34,8
Signes cutanés	7	30,4
Signes urinaires	2	8,7
Signes ORL	2	8,7
Signes cardio-vasculaires	1	4,3

Tableau ii : Description des cas

Numéro du cas Nombre de cas exposés par dossier	Âge (ans)	Sexe	Date d'appel (mois, année)	Observation médicale	Gravité	Evolution
					Imputabilité	
Cas n°1 Nb cas: 1	22	M	06/07	Paresthésies du pouce au décours (H0) puis asthénie (H2), douleurs abdominales(J1) et céphalées(J1). Disparition des signes cliniques à J2	Faible	Inconnue
A coupé du <i>Palythoa</i> et du jus marron s'est écoulé sur la main Griffure de chat antérieure au niveau du pouce il y a une semaine Voie d'exposition cutanée seule					Probable	
Cas n°2 Nb cas : 1	40	M	11/13	Oeil rouge et douloureux instantanément, sans œdème palpébral ni trouble	Faible	Guérison

Projection dans l'œil d'une sécrétion d'un cnidaire (patient ne connaît pas le nom) lors du nettoyage de son aquarium, en sortant une pierre où était fixé le cnidaire				du champ visuel ni trouble de l'acuité visuelle, ni prurit.	Très probable	
Voie d'exposition oculaire seule				Asymptomatique à J3		
Cas n°3	45	M	07/15	Irritation cutanée à H0, puis dyspnée de repos, asthénie, fièvre, vésicules purulentes sur les doigts.	Moyenne	Inconnue
Nb cas : 1						
Brossage par un aquariophile de coraux mous de son aquarium connus pour sécréter de la palytoxine				Amélioration, persistance lésions cutanées à J4	Très probable	
Voie d'exposition cutanée et respiratoire						
Cas n°4	31	M	04/16	1 épisode de vomissements le soir, frissons la nuit et asthénie.	Faible	Guérison
Nb cas : 1				Patient asymptomatique à J1		
Manipulation de coraux (anémones de mer, <i>Zoanthus</i> , <i>Discosoma</i>) pendant plusieurs heures durant la réparation de son aquarium dans l'après-midi.					Très probable	
Voie d'exposition cutanée et respiratoire						
Cas n°5	42	M	02/17	Toux, dyspnée et hyperthermie à 39°C au décours. Syndrome inflammatoire biologique (20300 leuco, CRP 12,6), alcalose respiratoire sans hypoxémie (GdS : ph 7,49, pO2 82, pCO2 32), syndrome bronchique bilatéral à la Rx.	Moyenne	Guérison
Nb cas : 1						
Professionnel en nettoyage d'aquarium qui a déplacé un <i>Zoanthus</i> qui a sécrété une toxine que le patient a inhalée.				Traitement symptomatique par paracétamol 1g aux urgences	Très probable	
Consultations aux urgences le soir.						
Voie d'exposition respiratoire						
Cas n°6	42	M	02/16	Au moment de se coucher, tachypnée, agitation, puis tachycardie et paresthésies des mains bilatérales	Moyenne	Guérison
Nb cas : 1				prédominantes à droite, fébricule à 38°5.		
Grattage d'une pierre couverte de <i>Parazoanthus</i> avec une autre pierre, puis a rincé la pierre à l'eau chaude, sans gant, vers 20h.				Appel du CAP vers 04h20 et consultation aux urgences : hypertension artérielle à 190/109, FC 103, T° à 38°C, saturation O2 normale, examen neurologique sans particularité en dehors des paresthésies des faces palmaires des mains.	Très probable	
Voie d'exposition cutanée et respiratoire				Syndrome inflammatoire		

				<p>biologique (15000 leuco, CRP 5).</p> <p>Amélioration sur le plan respiratoire, neurologique et général à J1, mais phlyctène de 2mm 5^e doigt gauche apparu.</p> <p>Phlyctène incisé et soins locaux.</p>		
Cas n°7	30	M	09/16	Irritation nasale immédiate au décours puis rhinorrhée, dyspnée, nausées et vertiges.	Moyenne	Guérison
<p>Nb cas : 1</p> <p>Chercheur dans un centre d'océanographie s'est coupé accidentellement en manipulant un corail sécrétant de la palytoxine.</p> <p>Atcd de bronchite asthmatiforme.</p> <p>Voie d'exposition cutanée et respiratoire</p>				<p>Consultation aux urgences à H8 : symptômes décrits ci-dessus + épigastalgies et tachycardie sinusale (115bpm) ->traitement par aérosols de salbutamol -> amélioration clinique.</p> <p>Asymptomatique à H21.</p>	Très probable	
Cas n°8	45	F	04/17	Coupure de 2cm sur la main de l'homme.	Moyenne	Guérison
Cas n°9				Dyspnée à H2 chez la femme (asthmatique) et à H3 chez l'homme : prise de ventoline.	Faible	Guérison
<p>Nb cas : 2</p> <p>Retrait d'une pierre contenant des <i>Palythoa</i> d'un aquarium par l'homme, brossage avec une brosse pour la nettoyer des algues, pierre trempée dans un seau avec de l'eau tiède pendant 10 minutes puis remise dans l'aquarium.</p> <p>Femme à proximité pendant le nettoyage. Atcd d'asthme chez la femme</p> <p>Voie d'exposition oculaire, cutanée et respiratoire</p>				<p>Tremblements, myalgies, arthralgies, dysurie, vertiges à H4-H5.</p> <p>Nausées et vomissements et lésion cutanée sans précision chez l'homme à H5.</p> <p>Disparition symptômes à J1 mais asthénie perdurant jusque J5.</p> <p>Conjonctivite de J2 à J5 chez l'homme (traitement symptomatique), flou visuel chez la femme de J2 à J5 sans erythème conjonctival</p>	Très probable	
Cas n°10	74	F	08/17	Concernant le couple : A J0, vers 18h : femme du couple a eu légère dyspnée le soir :	Moyenne	Guérison
<p>Cas n°11</p>						

Cas n°12	65	M		pense faire une allergie : prise de zyrtec.	Forte	Séquelles
Cas n°13						
Cas n°14	NR	NR		A J1, après nouveau nettoyage :	Faible	Guérison
Nb cas : 5				- femme : irritation oculaire, toux, nausées et vomissements, fièvre 38°5, oppression thoracique, asthénie Amélioration à J8, légères toux asthénie persistantes.	Faible	Guérison
	NR	NR		Asymptomatique à J16.	Faible	Guérison
<p>Transfert du contenu d'un aquarium contenant des coraux dans un nouvel aquarium par 3 professionnels de 10h du matin au soir chez un couple de particuliers (65 et 74 ans). Port d'EPI (gants et masques) par les professionnels pendant la manipulation (lors du changement d'eau).</p> <p>Lendemain matin : coraux et poissons morts : le couple de particuliers nettoie l'aquarium et jette tout sans EPI (gants et masque)</p> <p>Antécédent de remplacement de valve aortique chez l'homme</p> <p>Voie d'exposition oculaire, cutanée et respiratoire</p>				<p>- homme : toux, céphalées, nausées, kératite bilatérale. Persistance yeux rouges avec flou visuel : ulcère cornéen œil gauche confirmé par ophtalmo, œil droit kératite ; persistante asthénie. Traitement ophtalmo anti-inflammatoire</p> <p>local (cortico, vitamine, antibiotique). Au total : guérison œil droit, amélioration ulcère cornéen à gauche, mais opacité cornéenne persistante avec vue entre 1/10^e et 2/10^e irréversible (séquelles), nécessité greffe cornéenne à distance (environ 1 an) selon avis ophtalmo</p> <p>Concernant les professionnels : hyperthermie, prurit, brûlure oculaire aux 2 yeux à J0. Disparition à J2 des symptômes.</p> <p>Un des professionnels s'est coupé le doigt sur un corail : infection du doigt + avant-bras avec œdème : traitement antibiotique : amélioration</p>	Très probable	
Cas n°15	38	M	08/17	Le client (38 ans) : 1h30 après, rhinite puis courbatures et céphalées	Faible	Guérison
Cas n°16						

Nb cas : 2	42	M		6h30 après. Asthénie pendant environ 1 semaine puis mieux. Le nettoyeur (42 ans) : 1h30 après rhinite également, puis hyperthermie, vomissements, céphalées et un épisode de malaise vagal. Syndrome inflammatoire biologique (22000 neutro, 169 de CRP), reste bilan infectieux neg. Asthénie pendant 4 jours.	Faible	Inconnue
Nettoyeur d'aquarium professionnel a transféré vers 9h des coraux de la famille des zoanthides dans un autre aquarium pour un client. A transféré les coraux dans des bacs plastiques manuellement avec gants, puis les a brossé avec des gants, puis les a passés au karcher sans EPI (ni masque, ni gants ni lunettes) en short et tongs. Client à proximité Voie d'exposition cutanée et respiratoire pour le professionnel Voie d'exposition respiratoire pour le client				2 patients mieux à 1 semaine	Très probable	
Cas n°17	40	M	07/06	A présenté une conjonctivite (chemosis, œdème cornéen, hyperhémie), hyperthermie à 38°C, des myalgies et une irritation cutanée	Faible	Inconnue
Nb cas : 1 Projection oculaire et cutanée en ébouillantant des coraux tropicaux. Voie d'exposition cutanée, oculaire et respiratoire.					Très probable	
Cas n°18	30	F	06/17	Lors contact avec main gauche : vésicules quelques jours après, traitement par antibiotique et antihistaminique. Amélioration clinique.	Faible	Inconnue
Nb cas : 1 Patient a touché un <i>Zoanthus</i> avec la main gauche. Nouveau contact avec un <i>Zoanthus</i> au niveau de l'avant-bras droit Antécédent de tachycardie, névralgie traitée par Avlocardyl et Laroxyl Voie d'exposition cutanée.				Lors contact avec avant-bras droit : éruption avec lésions vésico-bulleuse avec placard érythémateux, inférieur à taille d'une paume de main (environ 10cm), prurigineuse, douloureuse, épisodes de diarrhées et sensation d'oppression thoracique sans irradiation. Aux urgences : diminution de la lésion de l'avant-bras droit à H9 avec traitement antispétique local.	Très probable	
Cas n°19	44	M	11/12	5h après la manipulation : myalgies, frissons, hyperthermie à 40°C et dyspnée asthmatiforme.	Moyenne	Guérison
Cas n°20 Nb cas : 2					Moyenne	Guérison

				Amélioration dyspnée immédiate après prise de Ventoline mais persistance des autres signes cliniques pendant 36h pour le père et pendant 24h pour le fils. Aucun signe cutané constaté.		
<p>Patient (asthmatique) a sorti les coraux de son aquarium à mains nues et les a frottés avec une brosse en fer pour les détruire, pendant 15 à 20min.</p> <p>Fils (asthmatique) présent pendant toute la durée de la destruction des coraux, les a également touchés à mains nues moins d'une minute.</p> <p>Voie d'exposition cutanée et respiratoire</p>				Traitement antibiotique par médecin de garde	Très probable	
Cas n°21	56	F	12/17	2h après la fin de la manipulation, apparition de symptômes :	Faible	Guérison
Cas n°22						
Cas n°23	60	M		- patiente de 56 ans : fièvre (entre 38 et 41°C), tremblements, myalgies, céphalées, toux, douleur gastrique, 1 épisode de diarrhées	Faible	Guérison
Nb cas : 3	24	M			Faible	Guérison
<p>Manipulation de 11h à 16h à mains nues de coraux mous de son aquarium avec utilisation d'une glue (résine époxy) pour les coller entre eux par le patient de 24 ans. Les 2 autres patients étaient présents lors de cette manipulation, à proximité</p> <p>Voie d'exposition cutanée et respiratoire pour le patient de 24 ans</p> <p>Voie d'exposition respiratoire pour les patients de 56 et 60 ans.</p>				<p>- patient de 60 ans : fièvre, (entre 38 et 41°C), toux sèche, céphalées, douleur épigastrique, douleur oropharyngée, nausées, 1 épisode de diarrhées</p> <p>- patient de 24 ans : fièvre (entre 38 et 41°C), toux sèche, céphalées, tremblements, nausées</p> <p>Disparition des symptômes à H12 pour les patients de 60 ans et 24 ans.</p> <p>Patiente de 56 ans : persistante céphalées et douleurs gastriques à J2, disparition à J3</p>	Très probable	