



**HAL**  
open science

## **Tuberculose pulmonaire : évolution radiologique des lésions broncho-pulmonaires en fin de traitement**

F. Méchaï, C. Fock-Yee, D. Bouvry, A. Raffetin, O. Bouchaud, M. Brauner,  
P.Y. Brillet

► **To cite this version:**

F. Méchaï, C. Fock-Yee, D. Bouvry, A. Raffetin, O. Bouchaud, et al.. Tuberculose pulmonaire : évolution radiologique des lésions broncho-pulmonaires en fin de traitement. *Revue des Maladies Respiratoires*, 2019, 36, pp.22 - 30. 10.1016/j.rmr.2018.08.005 . hal-03486082

**HAL Id: hal-03486082**

**<https://hal.science/hal-03486082>**

Submitted on 20 Dec 2021

**HAL** is a multi-disciplinary open access archive for the deposit and dissemination of scientific research documents, whether they are published or not. The documents may come from teaching and research institutions in France or abroad, or from public or private research centers.

L'archive ouverte pluridisciplinaire **HAL**, est destinée au dépôt et à la diffusion de documents scientifiques de niveau recherche, publiés ou non, émanant des établissements d'enseignement et de recherche français ou étrangers, des laboratoires publics ou privés.



Distributed under a Creative Commons Attribution - NonCommercial 4.0 International License

**rnr170232 R1**

Fascicule vert  
Article original

## **Tuberculose pulmonaire : évolution radiologique des lésions broncho-pulmonaires en fin de traitement.**

## **Pulmonary tuberculosis : radiological evolution of broncho-pulmonary lesions at the end of treatment.**

F. Méchaï 1,2, C.Fock-Yee3, D.Bouvry4, A.Raffetin1, O.Bouchaud1,5, M.Brauner 3,  
P.Y.Brillet3

(1) Service des maladies infectieuses et tropicales, Hôpital Avicenne, Bobigny, France

(2) INSERM, IAME, UMR 1137, F-75018 Paris, France

(3) Service de radiologie, Hôpital Avicenne, Bobigny, France

(4) Service de pneumologie, Hôpital Avicenne, Bobigny, France

(5) Laboratoire Educations et Pratiques de Santé EA 3412, Université Paris 13, Bobigny, France

### **Titre court :**

Tuberculose pulmonaire et scanner thoracique

### **Auteur correspondant :**

Dr Frédéric Méchaï

Service des maladies infectieuses, Hôpital Avicenne, 125, route de Stalingrad. 93000 Bobigny

E-Mail : [frederic.mechai@aphp.fr](mailto:frederic.mechai@aphp.fr) -Tel: 01.48.95.54.21 -Fax:01.48.95.54.28

Reçu le : 20.09.17

Accepté le : 28.01.18

### **Déclaration des liens d'intérêts :**

Les auteurs déclarent ne pas avoir de liens d'intérêts.

## Résumé

**Objectifs :** décrire les lésions broncho-pulmonaires résiduelles et évaluer l'intérêt de la tomodensitométrie (TDM) en fin de traitement d'une tuberculose pulmonaire.

**Matériel Et Méthodes :** analyse des TDM thoraciques initiales et de fin de traitement de 56 patients avec tuberculose pulmonaire selon une grille de lecture incluant les lésions parenchymateuses et des voies aériennes. Les données TDM de fin de traitement ont été analysées en fonction des données cliniques, mycobactériologiques et du TDM initial.

**Résultats :** Des lésions actives (cavité à paroi épaisse et/ou micronodules centrolobulaires) persistaient chez 24 patients (43%) après un traitement moyen de 7 mois. La persistance de ces signes d'activité était corrélée initialement à la présence d'un syndrome cavitair (p=0,027), à une atteinte bronchique prédominant en sous-segmentaire, à une extension plus importante des micronodules (p=0,024) et à des bronchectasies (p=0,04). Ces lésions résiduelles n'étaient pas associées à un risque plus élevé de rechute.

**Conclusion :** La persistance de signes d'activité au TDM de fin de traitement d'une tuberculose ne correspond pas obligatoirement à une absence de guérison mais à un retard radiologique. Cette imagerie est néanmoins utile pour faire le bilan des séquelles de l'arbre bronchique, voire d'estimer le risque de complications ultérieures.

**Mots Clés :** tuberculose pulmonaire, scanner thoracique, séquelles radiologiques.

## **Pulmonary tuberculosis: radiological evolution of broncho-pulmonary lesions at the end of treatment.**

### Summary

**Objectives:** to describe the residual broncho-pulmonary lesions and evaluate the role of CT scanning at the end of treatment of pulmonary tuberculosis.

**Materials and methods:** analysis of the initial and end of treatment CT scans of 56 patients with pulmonary tuberculosis according to a reading grid including parenchymatous and airways lesions. The CT data at the end of treatment were analysed in relation to the clinical and microbiological data, and the original CT scan.

**Results:** Active lesions (thick walled cavities and/or centrilobular micronodules) persisted in 24 patients (43%) after a mean treatment period of 7 months. The persistence of these signs of activity were correlated with initial presence of a cavitary syndrome ( $p=0.027$ ), with predominant sub-segmentary bronchial involvement, with extensive micronodular spread ( $p=0.024$ ) and with bronchiectasis ( $p=0.04$ ). These residual lesions were not associated with an increased risk of relapse.

**Conclusion:** The persistence of signs of activity on the CT scan at the end of treatment of tuberculosis do not necessarily correspond to an absence of cure but to a radiological delay. This imaging is nevertheless useful to make an assessment of any subsequent changes in the bronchial tree and to estimate the risk of later complications.

**Key words:** pulmonary tuberculosis; thoracic scanning; radiological sequels.

## INTRODUCTION :

La tuberculose pulmonaire est une maladie potentiellement grave mais relativement rare en France en dehors des groupes à risque : migrants, milieux socio-économiques défavorisés et patients immunodéprimés [1,2]. L'incidence en France était de 7,1/100 000 habitants en 2015. D'importantes disparités sont observées selon les régions et les populations. L'Île-de-France est au premier rang des régions concernées, en particulier le département de la Seine St-Denis, où l'incidence de 26,4 pour 100 000 habitants en 2012 représente plus du triple de la moyenne nationale [1].

L'atteinte thoracique est la présentation la plus fréquente de la maladie, représentant environ 70% des cas de tuberculose. Un diagnostic précoce et un traitement efficace des patients contagieux sont nécessaires afin d'enrayer la propagation de la maladie et d'en limiter les séquelles invalidantes. L'imagerie joue un rôle essentiel dans la prise en charge de la tuberculose, explorant aussi bien les patients infectés que les sujets contacts et guidant le clinicien dans ses choix thérapeutiques. La radiographie thoracique reste l'imagerie de première intention mais la TDM a démontré sa supériorité dans l'analyse des lésions tuberculeuses, tous stades confondus [3-9]. La Haute Autorité de Santé a émis des recommandations sur la prescription de la TDM dans la tuberculose [10]. Lors du bilan initial, celle-ci n'est indiquée qu'en cas de formes complexes et de radiographie thoracique d'interprétation difficile ou normale. En cours de traitement, la TDM est indiquée en cas d'évolution défavorable telle qu'une absence d'amélioration ou une aggravation clinique, voire la survenue de complications.

En fin de traitement, la TDM peut faire le bilan des séquelles mais n'est pas recommandée de façon systématique. Elle peut objectiver la bonne évolution radiologique des lésions, un des critères essentiels de guérison, mais peut poser des problèmes d'interprétation si persistent des signes d'activité de la maladie. Notre étude, fondée sur l'évolution des lésions broncho-pulmonaires après traitement de la tuberculose, cherchait à déterminer l'intérêt de la TDM de fin de traitement. Elle avait deux objectifs majeurs : d'une part, déterminer des facteurs prédictifs d'activité résiduelle de la maladie après traitement et d'autre part, déterminer des facteurs prédictifs de séquelles bronchiques et bronchiolaires.

## MATERIELS ET METHODES :

### Patients

Il s'agissait d'une étude rétrospective, monocentrique, incluant des patients du Centre Hospitalo-Universitaire Avicenne (Assistance Publique Hôpitaux de Paris, APHP), hospitalisés pour une tuberculose maladie et ayant bénéficié d'une TDM thoracique initiale au moment du diagnostic et une TDM de fin de traitement entre octobre 2006 et mars 2012. A

partir des registres de codification des patients hospitalisés lors de cette période, nous avons retrouvé 366 patients pour lesquels a été effectuée une recherche de Mycobacterium tuberculosis au laboratoire. Sur ces 366 patients, 277 (75,7%) avaient une tuberculose maladie dont 166 (60%) présentaient une tuberculose pulmonaire, 33 (11,9%) une tuberculose pleurale et 78 (28,2%) une tuberculose uniquement extra-pulmonaire (Cf Flow Chart Figure 1). Nous avons sélectionné les patients ayant présenté une tuberculose active avec atteinte pulmonaire, explorés par une TDM initiale au moment du diagnostic et par une TDM de fin de traitement. Lorsqu'une TDM intermédiaire était réalisée, celle-ci était également prise en compte. Le diagnostic de tuberculose a été porté, soit après confirmation mycobactériologique ou anatomopathologique, soit sur une forte présomption clinique avec évolution favorable sous traitement spécifique. Au total, 56 patients remplissaient les critères d'inclusion et constituaient notre population d'étude (Cf Tableau I caractéristiques patients).

### Scanner thoracique

Les examens TDM réalisés dans notre centre d'imagerie ont été acquis selon les protocoles habituels de notre centre, sur un mode hélicoïdal : Philips Brilliance 64 (Philips Medical Systems, Eindhoven, Pays Bas) et GE Light Speed 16 (General Electric, Milwaukee, USA).

Les paramètres suivants ont été utilisés : collimation 0.625 mm, 100-120 kV, 150 mAS, pitch de 1.07. Les images ont été acquises en décubitus dorsal, pendant une apnée unique et courte de 5 secondes. Les images ont été reconstruites avec une épaisseur de 1 mm tous les 0.8 mm dans le plan axial selon les filtres de reconstruction usuels (fenêtres médiastinales et parenchymateuses). Une injection intraveineuse de produit de contraste iodé a été réalisée pour 44 (78,57%) TDM initiales et 27 (48,21%) TDM de fin de traitement (Omnipaque 300<sup>®</sup>, GE Healthcare SAS).

Les examens TDM ont été lus en consensus par deux radiologues juniors supervisés par un radiologue senior spécialisé en imagerie thoracique. L'analyse des TDM a porté sur les examens initiaux, de fin de traitement et à distance, lorsqu'ils étaient réalisés. Elle reposait sur une grille de lecture comprenant les lésions élémentaires de la tuberculose broncho-pulmonaire classées en lésions parenchymateuses, lésions des voies aériennes et autres lésions (Tableau II). Des post-traitements en MIP (4 mm d'épaisseur) et minIP ont été utilisés afin de mieux mettre en évidence respectivement la distribution micronodulaire et les lésions bronchiolaires en cas de doute.

### Définition des critères radiologiques d'activité

En l'absence de critères d'activité de tuberculose pulmonaire en fin de traitement formellement validées dans la littérature, nous avons retenu deux critères en TDM communément cités (11,12) : la présence de micronodules centrolobulaires et/ou la présence de cavités à parois épaisses. Les TDM thoraciques réalisées au cours du suivi ont été étudiées selon les mêmes modalités que la TDM initiale et classées en 5 catégories après traitement antituberculeux selon l'évolution des lésions radiologiques : disparition (réponse complète),

amélioration (réponse partielle), stabilité, aggravation lésionnelle et apparition de nouvelles lésions. Chacun de ces signes radiologiques a été réévalué sur la TDM de fin de traitement réalisée dans un délai moyen de 1 mois après la fin du traitement, après une thérapeutique antituberculeuse ayant duré en moyenne 7 mois (+/- 2,3 mois, [5-12]).

### Analyse statistique

L'analyse statistique des données a été réalisée après anonymisation des patients. Pour rechercher des facteurs prédictifs de signes d'activité résiduels ou la présence de séquelles bronchiques ou bronchiolaires après traitement, les paramètres quantitatifs ont été comparés par le test de Mann-Whitney (test non paramétrique équivalent au test t de comparaisons de moyennes mais comparant les rangs) et les paramètres qualitatifs ont été comparés en utilisant le test de Chi-2 ou le test exact de Fisher en prenant le seuil de  $p < 0.05$  pour définir une différence significative.

## RESULTATS

### Caractéristiques des patients

Le Tableau 1 résume les caractéristiques des 56 patients. Seuls 5% des patients avaient un antécédent confirmé de tuberculose pulmonaire-maladie correctement traité au moins 5 ans auparavant. Un tabagisme actif était présent dans 42% des cas. Chez 51 patients (91%), le diagnostic de tuberculose a été confirmé par la mise en évidence de *Mycobacterium tuberculosis* à l'examen direct et en culture ou en histologie par la présence de granulome avec nécrose caséuse sans autre étiologie retrouvée. Dans les cas où les prélèvements à visée mycobactériologique ou histologique n'étaient pas contributifs (9%), le diagnostic de tuberculose a été posé sur une forte présomption clinique et radiologique avec évolution favorable sous traitement de la tuberculose. Un peu plus de la moitié des patients était bacillifères (57%), avec une moyenne de 20 BAAR/champ à l'examen direct. La quasi-totalité des patients était porteur de bacilles sensibles. Seuls deux patients ont présenté une mono-résistance primaire, découverte lors de la première mise en culture avec antibiogramme (Tableau I).

Lésions radiologiques thoraciques avant le début de traitement. Le tableau II montre les anomalies radiologiques initiales en TDM. Par ordre décroissant, les lésions parenchymateuses les plus rencontrées étaient les micronodules (93%), les nodules (82%), les condensations (71%) et les cavités (68%). L'atteinte micronodulaire était le plus souvent multi-segmentaire, atteignant en moyenne  $4,33$  segments  $\pm 4,36$  (Tableau II). Les motifs d'arbre en bourgeon étaient visibles chez 61% des patients. Un seul cas de miliaire pulmonaire a été recensé. Des tuberculomes étaient visibles chez 10 patients (18%). Les bronchectasies étaient présentes initialement chez près de 60% des patients. Un épaissement des parois bronchiques était quasiment toujours présent (93%) prédominant à la fois à l'étage segmentaire (84%) et sous-segmentaire (79%). Les irrégularités de la lumière

bronchique et les sténoses bronchiques étaient observées chez 54% et 46% des patients respectivement.

Une fistule broncho-cavitaire était mise en évidence dans 50% des cas. Un aspect en mosaïque était observé initialement chez 38% des patients avec un nombre de segments atteints moyens de  $1,35 \pm 2,13$ . Des adénopathies médiastinales, hilaires ou inter-bronchiques étaient visibles chez 84% des patients. Elles apparaissaient comme nécrotiques dans près de 2/3 des cas. Un épanchement pleural ou une atteinte extra-pulmonaire était visible chez 15 patients (27%) (Tableau II).

#### Evolution des lésions parenchymateuses et bronchiques sur le scanner de fin de traitement

L'évolution TDM des lésions broncho-pulmonaires après 7 mois de traitement en moyenne ( $\pm 2,3$  mois) est exposée Tableau III. Présents initialement, l'épaississement de la paroi cavitaire et les micronodules centrolobulaires ont majoritairement disparu après traitement, respectivement dans 70% et 65% des cas (Figures 2 et 3). Les condensations ont disparu dans un peu plus de la moitié des cas (55%) et les nodules ont partiellement régressé dans 57% des cas. Parmi les lésions bronchiques initiales, l'épaississement de la paroi bronchique, les impactions mucoïdes et les sténoses bronchiques étaient sujets à une réponse complète ou partielle. En revanche, les bronchectasies et les irrégularités de la lumière bronchique ont peu régressé après traitement et sont restées stables dans près de la moitié des cas (48%). Les bronchectasies se sont aggravées dans 45% des cas. L'aspect en mosaïque a disparu dans 1/3 des cas mais est resté stable dans 43% des cas. Des lésions bronchiques ou bronchiolaires ont fait leur apparition en fin de traitement notamment un aspect en mosaïque (8 patients), des bronchectasies (4 patients) et des irrégularités de la lumière bronchique (3 patients). L'atteinte pleurale a disparu dans 80% des cas. Le caractère nécrotique des adénopathies a complètement régressé dans 72% des cas.

Dans notre étude, les lésions parenchymateuses qui régresaient le plus de façon complète sous traitement de la tuberculose étaient l'épaississement de la paroi cavitaire et les micronodules centrolobulaires. Après traitement de la tuberculose, 24 patients (42,9%) présentaient encore au moins un de ces deux signes d'activité de la maladie. Les critères cliniques et TDM initiaux corrélés à la persistance de ces signes d'activité sont listés Tableau IV. On retrouvait une association statistiquement significative ( $p < 0,05$ ) chez les patients dont la TDM initiale avait montré :

un syndrome cavitaire ( $p = 0,027$ ) ;

une atteinte bronchique, sous forme d'une fistule broncho-cavitaire ( $p = 0,003$ ), de bronchectasies ( $p = 0,023$ ), d'un épaississement des parois bronchiques sous-segmentaires ( $p = 0,008$ ), d'irrégularités de la lumière bronchique sous-segmentaires ( $p = 0,001$ ) et de sténoses bronchiques sous-segmentaires ( $p = 0,018$ ).



La présence de ces signes d'activité résiduels était aussi corrélée à l'extension (n segments atteints) :

des micronodules centrolobulaires (p= 0,022) ;

des dilatations de bronches (p=0,04).

Cliniquement, l'évolution a été favorable à court terme pour tous ces patients. Parmi les 24 avec des signes d'activité résiduelle radiologique en fin de traitement, un seul patient a présenté une récurrence de tuberculose à 3,3 ans sans pouvoir déterminer s'il s'agit d'une rechute tardive ou d'une réinfection. Sept autres patients ont été explorés pour des signes cliniques dans le cadre de troubles ventilatoires. Une spasticité bronchique compatible avec un asthme, traitée par  $\beta$ 2-mimétiques et corticothérapie a été décelée chez 4 patients. Trois patients ont présenté une toux sèche chronique sans récurrence confirmée de tuberculose pulmonaire.

Persistance des signes d'activité à distance de la fin du traitement

Une TDM à distance de la fin du traitement (moyenne de 18,5 mois  $\pm$  9,1 après la fin du traitement) a été réalisée chez 10 patients (18%). Pour quatre de ces patients présentant des signes d'activité radiologique résiduelle en fin de traitement, ces signes avaient disparu sur la TDM à distance sans reprise d'un traitement de la tuberculose.

## DISCUSSION :

Notre étude montre que la persistance de signes d'activité TDM après 6 mois de traitement anti tuberculeux est fréquente (48,8%). Ces images résiduelles doivent être interprétées en fonction des données TDM initiales (syndrome cavitair, atteinte bronchique, extension des micronodules) et de la clinique. Elles ne semblent pas prédictives de rechute (suivi médian de 26 mois après la fin du traitement, [6-45]). Les séquelles bronchiques sont observées chez plus de la moitié des patients et semblent prévisibles car elles sont associées à certaines caractéristiques cliniques (toux, tabagisme) et radiologiques (syndrome cavitair, condensations, syndrome bronchique). Enfin, les séquelles bronchiolaires sont également fréquentes en fin de traitement et associées également à certaines lésions radiologiques avant traitement (extension des micronodules et des bronchectasies). Ces résultats rejoignent ceux des études précédentes notamment la série de Im et Coll. en 1993 portant sur 41 patients [11]. La persistance de signes d'activité résiduels a déjà été observée par d'autres auteurs, notamment par Lee et coll. en 2008, lors d'une étude prospective portant sur 52 patients.

Après un traitement compris entre 6 et 9 mois, Lee et coll. observaient encore des micronodules dans 75% des cas [6]. De même, Seon et coll. dans une étude plus récente décrivaient la persistance de lésions supposées actives après traitement chez 50% des patients [12]. Dans notre étude, après comparaison des données TDM initiales et de fin de traitement, nous avons mis en évidence des facteurs prédictifs de signes d'activité résiduelle tels que la présence initiale de cavités (p=0,027), l'atteinte bronchique principalement à l'étage sous-

segmentaire, l'extension plus importante des micronodules centrolobulaires ( $p=0,022$ ) et la présence de bronchectasies ( $p=0,04$ ). Les données de cette étude nous incitent toutefois à modérer la signification de ces signes d'activité résiduels et le terme même d'activité résiduelle car ils ne sont pas toujours corrélés à la clinique et ne semblent pas associés à un risque de rechute plus important. Après un suivi médian de 26 mois après la fin du traitement [6-45], seul un patient sur 56 (1,8%) a récidivé très à distance de la fin de son traitement (45 mois) évoquant plutôt une réinfection qu'une réactivation. De plus, les résultats d'une TDM réalisée à distance de la fin du traitement chez 10 patients (moyenne de  $18,5 \pm 9,1$  mois après la fin du traitement) montrent que les lésions actives, surtout les micronodules, ont continué à régresser jusqu'à leur disparition. La réalisation de la TDM en fin de traitement (dans notre étude, avec un délai moyen de 1 mois après la fin du traitement) interviendrait alors de façon trop précoce, faisant intervenir la notion de guérison radiologique retardée, bien connue dans le cadre des pneumopathies à germes communautaires. Ainsi, la guérison du patient sera établie plutôt sur des critères cliniques et bactériologiques (négativité des cultures sur crachats) que sur l'imagerie en raison du retard radiologique important.

Nous sensibilisons néanmoins les cliniciens à trois situations pouvant justifier d'une TDM de fin de traitement pour documenter la régression lésionnelle :

- en présence d'une tuberculose pulmonaire étendue avec lésions broncho-pulmonaires plurisegmentaires ;
- lorsque le diagnostic de tuberculose n'a pas été confirmé par les examens mycobactériologiques ou histologiques ;
- lorsque l'atteinte est multiviscérale ou survient sur un terrain particulièrement fragilisé (immunodépression).

Connaître les facteurs prédictifs de séquelles bronchiques et bronchiolaires est capital pour le clinicien afin qu'il anticipe la survenue de troubles ventilatoires aigus ou chroniques.

Au vu des résultats de notre étude, on pourrait se demander si les personnes à risque de développer des séquelles bronchiques et bronchiolaires devraient bénéficier d'un suivi prolongé voire d'un traitement préventif précoce après la mise en route des médicaments antituberculeux. Long et coll. avaient déjà décrit l'association entre bronchectasies et cavités en 1998 [13]. Dans les études cliniques, les séquelles tuberculeuses sont associées à des perturbations des épreuves fonctionnelles respiratoires, générant une entité appelée asthme post-tuberculeux [14]. La survenue d'une pathologie asthmatiforme dans les suites d'une tuberculose suppose l'atteinte des petites voies aériennes, ce qui était relativement fréquent dans notre étude. L'atteinte bronchique à type de bronchectasies prédispose également à des complications autres telles que des surinfections récidivantes, une hémoptysie ou des troubles ventilatoires [15]. Dans notre étude, lors de la surveillance post-traitement, quatre patients ont présenté une spasticité pulmonaire confirmée aux EFR et traitée par bêta-2-mimétiques auxquels s'ajoutent deux patients qui ont consulté à nouveau pour une toux sèche chronique. Malheureusement, ce faible nombre de patients ayant des troubles ventilatoires après traitement d'une tuberculose ne nous a pas permis de réaliser une étude statistique sur cette population spécifique. Dans une étude indienne de 2001, l'asthme post-tuberculeux concernait

jusqu'à ¾ des patients dans les 3 ans suivant le traitement, surtout ceux dont les séquelles broncho-pulmonaires étaient étendues [16].

La TDM de fin de traitement pourrait permettre enfin de constituer une imagerie de référence en cas de complications ou d'événements ultérieurs : rechute précoce ou récurrence de tuberculose [12] ; complications infectieuses autres telles que les surinfections de bronchectasies ; greffe aspergillaire [17] ou apparition d'un niveau hydro-aérique au sein d'une cavité [18] ; hémoptysie où l'on doit rechercher des bronchectasies ; broncholithiase, voire apparition d'un anévrisme de Rasmussen [19] ; surveillance de nodules pulmonaires (une absence d'évolutivité peut permettre de faire le diagnostic de tuberculome) [20] ; suspicion de cancer sur cicatrice parenchymateuse [7] ; troubles ventilatoires liés aux séquelles broncho-pulmonaires de tuberculose. Cette proposition devrait être confirmée par une étude de coût-efficacité.

Les limites de notre étude tiennent d'abord à son caractère rétrospectif rendant les données cliniques et de suivi hétérogènes. Ensuite, les signes d'activité que nous avons retenus sur la TDM de fin de traitement pour l'analyse statistique (épaississement de la paroi cavitaire et micronodules centrolobulaires) ne correspondant pas à une définition unanimement reconnue.

En conclusion, le scanner thoracique initial est un outil intéressant pour l'évaluation des lésions broncho-pulmonaires de la tuberculose. La persistance des lésions radiologiques supposées actives sur le scanner de fin de traitement est fréquente mais leur signification est encore incertaine et ne prédispose pas à un risque de rechute plus important. Les critères de guérison d'une tuberculose restent avant tout cliniques et bactériologiques alors que le retard radiologique ne doit pas inciter le clinicien à prolonger inutilement le traitement de cette tuberculose.

## Références :

- 1 Guthmann JP, Aït Belghiti F, Lévy-Bruhl D; Epidémiologie de la tuberculose en France en 2015. BEH 2017; 7: 116-26.
- 2 Lawn SD, Zumla AI. Tuberculosis. Lancet. 2011; 378: 57-72.
- 3 Beigelman C, Sellami D, Brauner M. CT of parenchymal and bronchial tuberculosis. Eur Radiol 2000; 10: 699-709.
- 4 Jeong YJ, Lee KS. Pulmonary tuberculosis: up-to-date imaging and management. AJR Am J Roentgenol 2008; 191: 834-44.
- 5 Van Dyck P, Vanhoenacker FM, Van den Brande P, De Schepper AM. Imaging of pulmonary tuberculosis. Eur Radiol 2003; 13: 1771-85.
- 6 Lee KS, Im JG. CT in adults with tuberculosis of the chest: characteristic findings and role in management. American Journal of Roentgenology 1995; 164:1 361-7.
- 7 Kim HY, Song KS, Goo JM, Lee JS, Lee KS, Lim TH. Thoracic sequelae and complications of tuberculosis. Radiographics 2001; 21: 839-58.
- 8 Yeh J, Chen S, Teng W, Chou C. Identifying the most infectious lesions in pulmonary tuberculosis by high-resolution multi-detector computed tomography. European radiology. 2010; 20: 2135-45.
- 9 Beigelman C, Brauner M. [What attitude to adopt before the sequellae of tuberculosis are evident on chest x-ray? Before a chest x-ray image, how do you confirm that a disturbance is a tuberculosis sequellae?]. Rev Mal Respir 2004; 21: S60-4.
- 10 Rapport de l'HAS Evaluation du programme national de lutte contre la tuberculose 2007-2009. 2010.
- 11 Im J-G, Itoh H, Shim Y-S, Lee JH, Ahn J, Han MC, Noma S. Pulmonary tuberculosis: CT findings, early active disease and sequential change with anti-tuberculous therapy. Radiology 1993; 186: 653-60.
- 12 Seon HJ, Kim YI, Lim SC, Kim YH, Kwon YS. Clinical significance of residual lesions in chest computed tomography after anti-tuberculosis treatment. Int J Tuberc Lung Dis 2014;18: 341-46.
- 14 Lee JJ, Chong PY, Lin CB, Hsu AH, Lee CC. High resolution chest CT in patients with pulmonary tuberculosis: characteristic findings before and after antituberculous therapy. Eur J Radiol 2008; 67: 100-4.
- 13 Long R, Maycher B. Pulmonary Tuberculosis Treated With Directly Observed Therapy: Serial Changes in Lung Structure and Function. Chest 1998; 113: 933-43.

- 14 Verma S, Kumar S, Narayan K, Sodhi R. Post Tubercular Obstructive Airway Impairment. Indian J Allergy Asthma Immunol 2009; 23: 95-9.
- 15 Belleguic C, Léna H, Renaud JC, Desrues B, Delaval P. Bronchiectasies. EMC - Pneumologie 2000;1-6 [Article 6-031-A-10].
- 16 Rajasekaran S, Savithri S, Jeyaganesh D. Post-tubercular bronchial asthma. Ind J Tub. 2001; 48: 139- 42.
- 17 Jabeen K. Pulmonary infections after tuberculosis. Int J Mycobacteriol 2016; 5:S73.
- 18 Cohen J, Amorosa J, Smith P. The air-fluid level in cavitary pulmonary tuberculosis. Radiology 1978;1 27: 315-6.
- 19 Irodi A, Keshava SN. Rasmussen's aneurysm - undue importance to an uncommon entity? Br J Radiol. 2009; 82: 698.
- 20 Miller WT, MacGregor RR. Tuberculosis: frequency of unusual radiographic findings. AJR 1978;130:867-75.

## Légende des figures

Figure I:

Organigramme/Flow Chart

Figure 2

Evolution d'une cavité avant et après traitement antituberculeux. Persistance d'une fistule broncho-cavitaire et d'une paroi cavitaire épaisse

Figure 3

A. Cavité et condensation lobaire supérieure gauche

B. Persistance de micronodules branchés dans ce territoire après traitement (Reconstruction coronale en MIP 4 mm)

Tableau I : caractéristiques des patients à l'inclusion/ Baseline characteristics of patients

Données cliniques		n=56 (%)
<b>Démographie</b>		
Sexe		
Homme		43 (76,79%)
Femme		13 (23,21%)
Age Moyenne (années) ± SD (min:max)		41,14 ± 12,75 (16,1:69,9)
Antécédent de tuberculose		3 (5,37%)
Tabagisme actif		22 (39,29%)
Comorbidités		15 (26,85%)
VIH		6 (10,74%)
LAM		1 (1,79%)
Hépatite B ou C		4 (7,16%)
DNID		1 (1,79%)
Asthme		1 (1,79%)
Anémie de Biermer		1 (1,79%)
Maladie de Still		1 (1,79%)
Syphilis		1 (1,79%)
<b>Symptômes</b>		
Signes généraux		52 (92,86%)
	Altération de l'état général	45 (80,36%)
	Fièvre	27 (48,21%)
	Sueurs nocturnes	21 (37,5%)
Signes pulmonaires		44 (78,57%)
	Toux	41 (73,21%)
	Hémoptysie	7 (12,5%)
Atteinte extra-pulmonaire		15 (26,79%)
	Adénopathies	9 (16,11%)
	Foie Rate	6 (10,74%)
	Rachis	2 (3,58%)
	SNC	1 (1,79%)
	Péricarde	2 (3,58%)
	Digestif	1 (1,79%)
	Uro-génital	2 (3,58%)
<b>Mycobactériologie ou histologie</b>		
Confirmation		51 (91,07%)
BAAR à l'examen direct		32 (57,14%)
Nombre de BAAR/champ		21,31 ± 35,56 (0-100)
Résistance initiale		2 (3,57%)

Tableau II : Résultats radiologiques initiaux/Initial radiologic findings



Scanner initial	n= 56 (100%)	Moyenne ± sd (min:max)
<b>Lésions parenchymateuses</b>		
Cavité	38 (67,86%)	1,77 ± 1,9 (0:8)
Paroi épaisse n segments	37 (66,07%)	
Condensation	40 (71,43%)	1,53 ± 1,86 (0:10)
n segments		
Micronodules	52 (92,86%)	4,33 ± 4,36 (0:20)
Profusion		
1	32 (61,54%)	
2	16 (30,77%)	
3	4 (7,69%)	
n segments		
Arbre en bourgeon	34 (60,71%)	
Galaxie	10 (17,86%)	3,25 ± 4,44 (0:20)
Miliaire	1 (1,79%)	
Nodules	46 (82,14%)	
n segments		
Tuberculome	10 (17,86%)	
<b>Lésions bronchiques</b>		
DDB	33 (58,93%)	1,68 ± 2,16 (0:10)
Sévérité		
1	20 (60,61%)	
2	12 (36,36%)	
3	1 (3,03%)	
n segments		
Lobaire	9 (16,07%)	
Segmentaire	23 (41,07%)	
Sous-segmentaire	30 (53,57%)	
Epaississement paroi bronchique	52 (92,86%)	
Lobaire	36 (64,29%)	
Segmentaire	47 (83,93%)	
Sous-segmentaire	44 (78,57%)	
Irrégularités lumière bronchique	30 (53,57%)	
Lobaire	9 (16,07%)	
Segmentaire	25 (44,64%)	
Sous-segmentaire	27 (48,21%)	
Sténose bronchique	26 (46,43%)	
Lobaire	12 (21,43%)	
Segmentaire	19 (33,93%)	
Sous-segmentaire	20 (35,71%)	
Compression extrinsèque	6 (10,71%)	
Impaction mucoïde	14 (25%)	
Fistule broncho-cavitaire	28 (50%)	
Perfusion en mosaïque	21 (37,5%)	
n segments	34 (60,71%)	1,35 ± 2,13 (0:9)
<b>Autres lésions</b>		

Adénopathies	47 (83,93%)	
ADP nécrotiques	29 (51,79%)	
Atteinte pleurale	15 (26,79%)	
Atteinte extra-pulmonaire	15 (26,79%)	

Tableau III: Evolution des lésions radiologiques avant et après traitement/Changes in radiological lesions before and after anti-tuberculosis treatment

TDM INITIALE	Présence				Absence
TDM FIN TTT	RC	RP	Stabilité	Aggravation	Apparition
<b>Lésions parenchymateuses</b>					
Cavité	n=38				n=18
	15 (39,47%)	21 (55,26%)	2 (5,26%)	0 (0%)	1 (5,56%)
Paroi épaisse	n=37				n=19
	26 (70,27%)	10 (26,32%)	1 (2,63%)	0 (0%)	1 (5,26%)
Condensation	n=40				n=16
	22 (55%)	18 (47,37%)	0 (0%)	0 (0%)	0 (0%)
Micronodules	n=52				n=4
	34 (65,38%)	17 (32,69%)	1 (1,92%)	0 (0%)	0 (0%)
Nodules	n=46				n=10
	17 (36,96%)	26 (56,52%)	3 (6,52%)	0 (0%)	0 (0%)
Tuberculome	n=10				n=46
	0 (0%)	5 (50%)	5 (50%)	0(0%)	0 (0%)
<b>Lésions bronchiques</b>					
DDB	n=33				n=23
	1 (3,03%)	1 (3,03%)	16 (48,48%)	15 (45,45%)	4 (17,39%)
Épaississement des parois bronchiques	n=52				n=4
	15 (28,85%)	29 (55,77%)	8 (15,38%)	0 (0%)	0 (0%)
Irrégularités de la lumière bronchique	n=30				n=26
	2 (6,67%)	7 (23,33%)	14 (46,67%)	7 (23,33%)	3 (11,54%)
Sténose bronchique	n=26				n=30
	9 (34,62%)	9 (34,62%)	7 (26,92%)	1 (3,85%)	2 (6,67%)
Impaction mucoïde	n=14				n=42
	8 (57,14%)	5 (35,71%)	1 (7,14%)	0 (0%)	0 (0%)
Fistule broncho-cavitaire	n=28				n=28
	14 (50%)	5 (17,86%)	9 (32,14%)	0 (0%)	1 (3,57%)
Aspect en mosaïque	n=21				n=35
	7 (33,33%)	4 (19,05%)	9 (42,86%)	1 (4,71%)	8 (22,86%)
<b>Autres lésions</b>					
ADP	n=47				n=9
	17 (36,17%)	27(57,44%)	3 (6,38%)	0 (0%)	0 (0%)
ADP nécrotiques	n=29				n=27
	21 (72,41%)	8 (27,59%)	0 (0%)	0 (0%)	0 (0%)
Atteinte pleurale	n=15				n=41
	12 (80%)	3 (20%)	0 (0%)	0 (0%)	0 (0%)
Atteinte extra-pulmonaire	n=15				n=41
	9 (60%)	5 (33,33%)	1 (6,67%)	0 (0%)	0 (0%)

Les données en gras sont reprises dans le texte.

RC : Réponse complète

RP : Réponse partielle

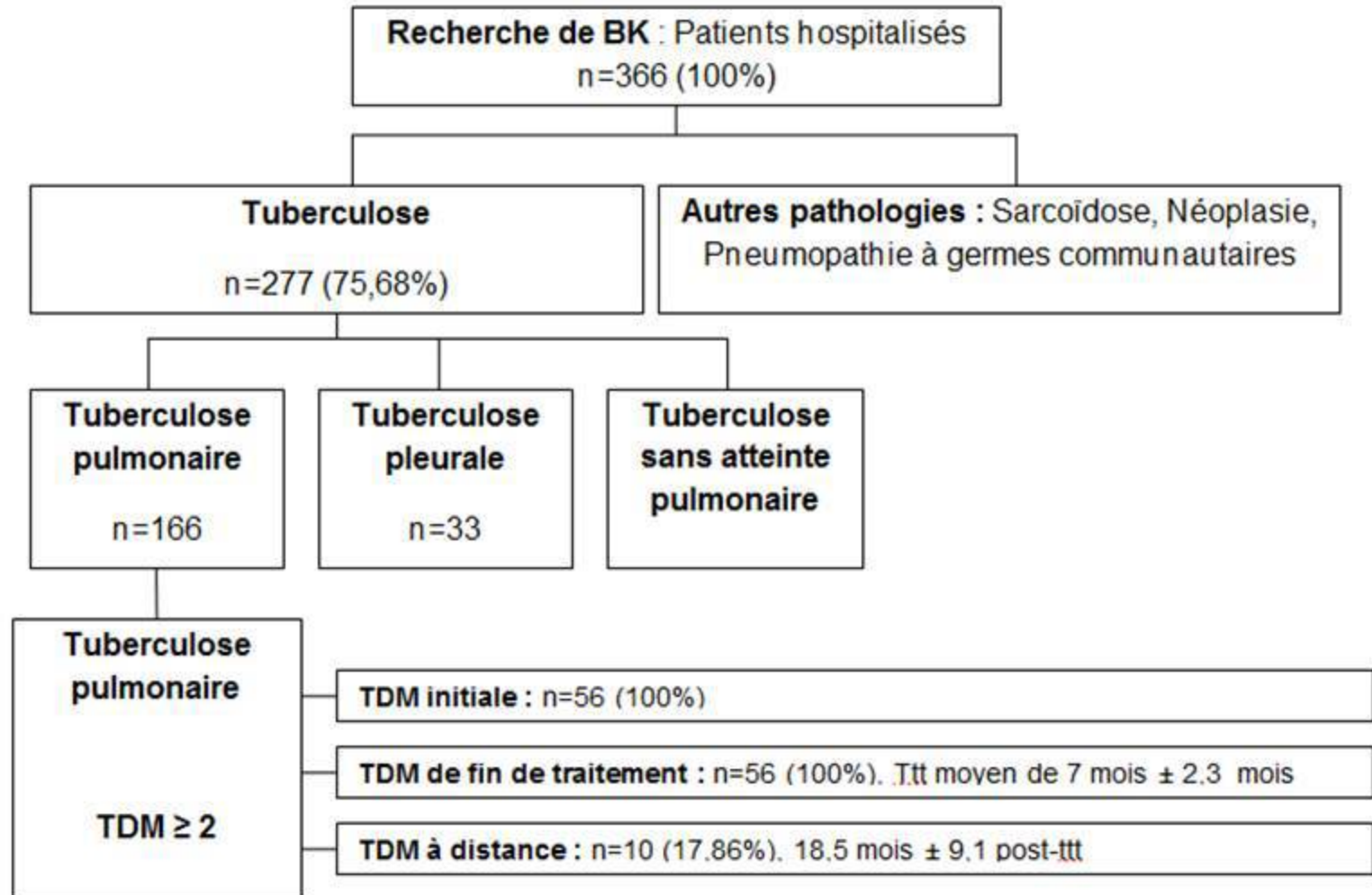
DDB : Dilatations de bronches

ADP : Adénopathie

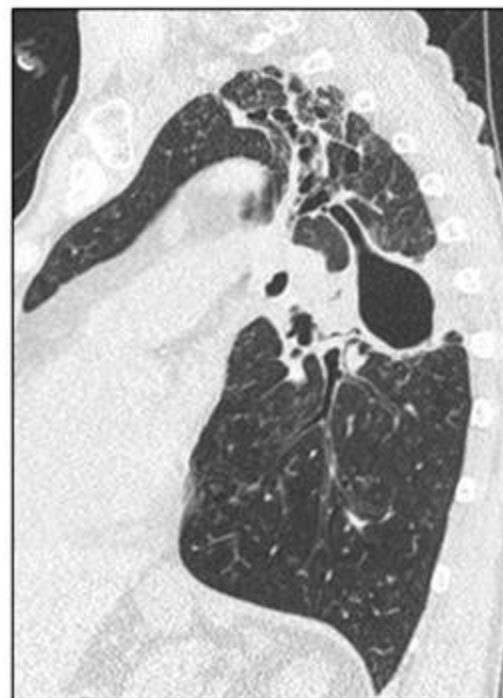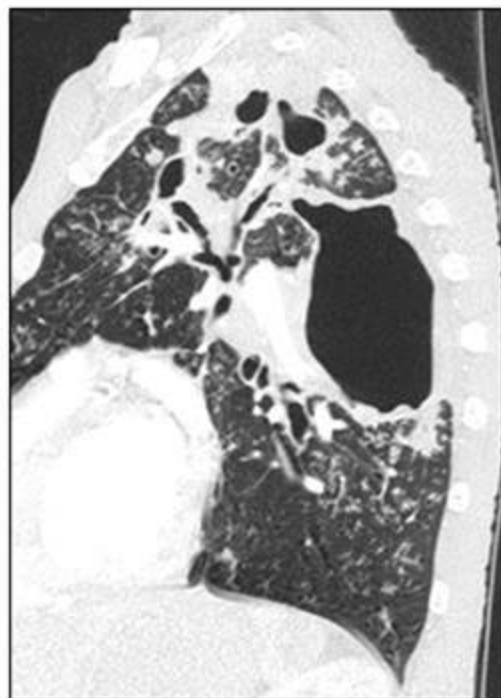
Tableau IV: Facteurs de risque d'activité résiduelle/risk factors of residual activity

Présentation initiale	Persistance de signes d'activité p
<b>Clinique</b>	
Sexe	1
Age	0,75
ATCD de tuberculose maladie	0,59
Tabac	0,29
Comorbidités	0,16
Immunodépression	1
VIH	0,29
AEG, fièvre, sueurs nocturnes, hémoptysie ou contagé	0,23-1
Toux	0,25
<b>Mycobactériologie</b>	
Caractère bacillifère	0,23
BK résistant	0,47
<b>Présentation TDM</b>	
Cavité	0,027
Condensation	0,53
Micronodules	0,12
N segments micronodules	0,022
Nodules	0,087
DDB	0,023
N segments DDB	0,04
DDB Sous segmentaire	0,055
Épaississement de la paroi bronchique sous-segmentaire	0,008
Irrégularités de la lumière bronchique sous-segmentaire	0,001
Sténose bronchique sous segmentaire	0,018
Fistule broncho cavitaire	0,003
Impaction mucoïde	0,22
Aspect en mosaïque	1
N segments aspect en mosaïque	0,68

Figure 1: Organigramme/Flow Chart



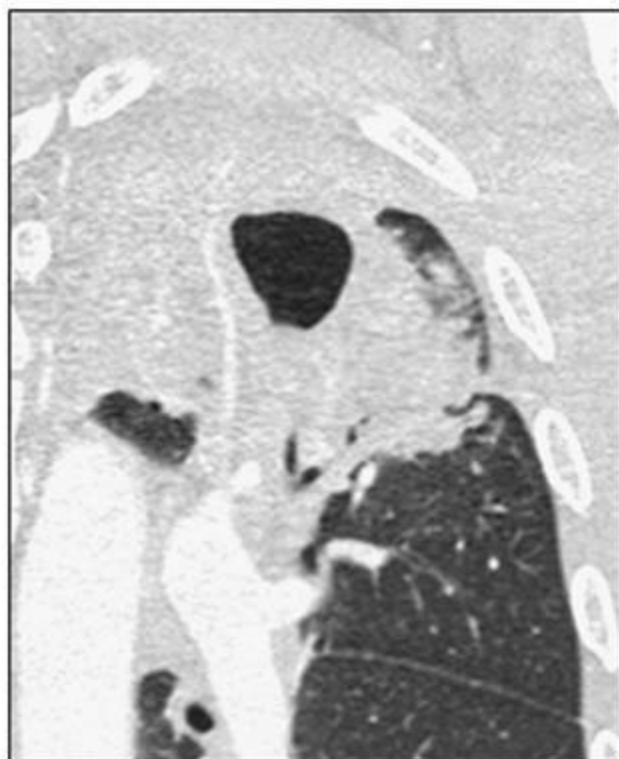**Figure 2: Evolution d'une cavité avant et après traitement antituberculeux**  
Persistence d'une fistule broncho-cavitaire et d'une paroi cavitaire épaisse





**|Figure 3: A: Cavité et condensation lobaire supérieure gauche**  
**B: Persistance de micronodules branchés dans ce territoire**  
**après traitement** (Reconstruction coronale en MIP 4 mm)

**A**



**B**

