HAL open science

# Arthropathies microcristallines des sujets âgés

Tristan Pascart, Jean-François Budzik, Vincent Ducoulombier, Eric Houvenagel

**To cite this version:**

Tristan Pascart, Jean-François Budzik, Vincent Ducoulombier, Eric Houvenagel. Arthropathies microcristallines des sujets âgés. Revue du Rhumatisme monographies, 2019, 86, pp.207 - 213. 10.1016/j.monrhu.2019.01.002 . hal-03484730

**HAL Id: hal-03484730**

**https://hal.science/hal-03484730**

Submitted on 20 Dec 2021

**HAL** is a multi-disciplinary open access archive for the deposit and dissemination of scientific research documents, whether they are published or not. The documents may come from teaching and research institutions in France or abroad, or from public or private research centers.

L'archive ouverte pluridisciplinaire **HAL**, est destinée au dépôt et à la diffusion de documents scientifiques de niveau recherche, publiés ou non, émanant des établissements d'enseignement et de recherche français ou étrangers, des laboratoires publics ou privés.

Distributed under a Creative Commons Attribution - NonCommercial 4.0 International License

Version of Record: https://www.sciencedirect.com/science/article/pii/S1878622719300165
Manuscript_ac320fe2d83b9d2d831ca54007035c10

# Arthropathies microcristallines des sujets âgés

*Crystal arthropathies in the elderly*

Tristan Pascart[1,2,3], Jean-François Budzik[2,3,4], Vincent Ducoulombier[1,2], Eric Houvenagel[1,2].

[1] Service de Rhumatologie, Hôpital Saint-Philibert, 59160 Lomme, France

[2]Université Catholique de Lille, 59160 Lomme, France

[3] Laboratoire PMOI, EA4490, Université de Lille, 59000 Lille

4 Service de Rhumatologie, Hôpital Saint-Philibert, 59160 Lomme, France

**Auteur correspondant** : Tristan Pascart – Service de Rhumatologie – Hôpital Saint-Philibert – Groupe Hospitalier de l'Institut Catholique de Lille – Rue du Grand But - 59160 Lomme

Téléphone : + 33 3 20 22 50 59 Fax : +3 33 20 22 38 76

pascart.tristan@ghicl.net



© 2019 published by Elsevier. This manuscript is made available under the CC BY NC user license
https://creativecommons.org/licenses/by-nc/4.0/

Résumé

Les rhumatismes microcristallins sont des pathologies très fréquemment rencontrées chez le sujet âgé, essentiellement sous la forme du rhumatisme à dépôts de cristaux de pyrophosphate de calcium dihydraté (PPCD) et de la goutte. Ces rhumatismes peuvent se présenter comme des arthrites aiguës dont le diagnostic se fait sur l'identification microcristalline par analyse du liquide synovial par microscopie en lumière polarisée. En l'absence de cette preuve, le diagnostic reste un défi que des techniques émergentes d'imagerie peuvent aider à relever. La prise en charge anti-inflammatoire théorique repose sur des traitements conventionnels que sont la colchicine, les anti-inflammatoires non stéroïdiens et les corticoïdes. Utilisés chez des sujets âgés présentant fréquemment des comorbidités, ils présentent des précautions d'emploi et des contre-indications, ce qui fait que les thérapeutiques anti-interleukine 1 sont parfois envisagées. Seule la goutte possède pour l'heure un traitement de fond mais des stratégies peuvent également être envisagées dans le cadre des formes chroniques de PPCD qui peuvent revêtir des présentations très polymorphes.

Mots clés : Sujet âgé ; rhumatisme à cristaux de pyrophosphate de calcium ; chondrocalcinose ; goutte ; colchicine ; échographie ; scanner double-énergie ; cristaux d'apatite

Abstract

Crystal-related arthropathies are frequent in the elderly, among which the two most frequent are calcium pyrophosphate deposition disease (CPPD) and gout. These arthropathies classically induce acute arthritis whose diagnosis is made upon crystal identification by analysis of the synovial fluid with polarized-light microscopy. Without a crystal-proven confirmation, the diagnosis of these diseases can be a challenge and imaging techniques are increasingly helpful. Colchicine, non-steroidal anti-inflammatory drugs and glucocorticoids are commonly used to treat these arthropathies. Their use in the elderly is limited by frequent intolerance and contraindications so that interleukin-1 inhibitors are sometimes considered. Gout is the only crystal-related arthropathy with an existing treatment to deplete the pathogenic crystal, but therapeutic strategies exist to treat chronic PPCD which can have polymorphous presentations.

Keywords : Elderly ; calcium pyrophosphate deposition disease ; chondrocalcinosis ; gout ; colchicine ; ultrasonography ; dual-energy computed tomography ; apatite crystals

## 1. Introduction

Les arthropathies microcristallines sont consécutives à la présence de microcristaux intra ou extra-articulaires capables de déclencher une réaction inflammatoire locale via l'activation du NLRP3 inflammasome conduisant à la production massive de l'interleukine-1, cytokine pro-inflammatoire [1]. Les rhumatismes microcristallins du sujet âgé sont fréquemment rencontrés en pratique ambulatoire, comme au cours d'hospitalisations, souvent justifiées par d'autres motifs. Ils sont dominés en termes de fréquence par le rhumatisme à cristaux de pyrophosphate de calcium dihydraté (PPCD) et la goutte dont les prévalences augmentent avec l'âge [2, 3]. Les cristaux apatitiques sont quant à eux impliqués dans certaines formes d'arthropathie destructrice rapide chez le sujet âgé. Ces rhumatismes de présentation parfois polymorphe peuvent être un défi diagnostique particulièrement chez les sujets présentant plus souvent des formes atypiques. Les techniques d'imagerie en développement apportent une aide grandissante dans ces situations. Les ressources thérapeutiques des crises sont communes aux différents types microcristallins, mais seule la goutte possède des traitements de fond. L'objectif de cette mise au point est de détailler la prise en charge pratique des principaux rhumatismes microcristallins en insistant sur les difficultés spécifiques rencontrées lorsqu'ils touchent les sujets âgés.

## 2. Rhumatisme à PPCD

Le rhumatisme à PPCD est consécutif à la réaction inflammatoire articulaire en réponse à la présence de cristaux de PPCD issus du couplage entre le pyrophosphate inorganique présent en excès et le calcium [2]. Son ancienne appellation de « chondrocalcinose » ne désigne plus un état pathologique mais seulement la mise en évidence de dépôts calciques en imagerie [4].

### *2.1. Fréquence*

Autant il existe des données sur la prévalence de la chondrocalcinose (donc des signes radiographiques), il n'y a par contre quasiment aucune donnée sur la fréquence de son retentissement clinique donc du rhumatisme à PPCD [2, 4, 5]. Nous savons seulement que le nombre d'hospitalisations pour crise de PPCD est similaire à celui des hospitalisations pour goutte en France [6]. La prévalence de la chondrocalcinose oscillerait autour de 7 à 14 % de la population adulte des pays occidentaux, et doublerait à chaque décennie après 60 ans pour approcher 50 % des sujets de plus de 80 ans (Figure 1) [2, 3, 5].

### *2.2. Manifestations cliniques*

Les manifestations du rhumatisme à PPCD peuvent être très polymorphes. La forme la plus classique est l'arthrite aiguë, antérieurement dénommée « pseudo-goutte », en raison d'une acmé des douleurs

volontiers atteinte dans les 12 premières heures et associé à d'importants signes inflammatoires locaux rappelant ceux de la goutte. Ces arthrites aiguës concerneraient plus d'un quart des patients présentant un rhumatisme à PPCD [3]. La topographie préférentielle de ces arthrites aiguës à PPCD est le genou et le poignet, mais toutes les articulations peuvent être atteintes, y compris le rachis [3] (Figure 2). L'atteinte rachidienne, notamment cervicale C1-C2 et sa classique dent couronnée, peut être particulièrement trompeuse et mimer une spondylodiscite infectieuse cervicale. La douleur majorée en rotation cervicale est un élément d'orientation vers l'atteinte C1-C2, siège inhabituel pour une origine infectieuse. Un facteur déclenchant des crises est très fréquemment retrouvé, parmi lesquels un traumatisme, la survenue d'une pathologie aiguë ou encore une chirurgie, expliquant l'incidence des crises en cours d'hospitalisations pour d'autres motifs [2].

Les manifestations chroniques sont beaucoup plus difficiles à distinguer d'autres pathologies rhumatologiques chroniques inflammatoires et dégénératives. Le rhumatisme à PPCD chronique peut ainsi s'apparenter aux manifestations d'arthrose mais de manifestations étonnamment inflammatoires, et de topographie atypique notamment aux articulations métacarpo-phalangiennes. Moins de 5 % patients présentent une symptomatologie mimant une polyarthrite rhumatoïde [3].

### *2.3. Diagnostic*

Comme toujours en pathologie microcristalline, l'élément clé du diagnostic est l'identification des cristaux de PPCD dans le liquide synovial par microscopie en lumière polarisée [4]. Ces cristaux généralement rhomboïdes ou parallélépipédiques sont parfois peu biréfringents et labiles, rendant la sensibilité de l'analyse microcristalline moins bonne que dans la goutte [7]. La ponction articulaire permet également d'éliminer le principal diagnostic différentiel qu'est l'arthrite septique. En l'absence d'analyse microcristalline contributive, le diagnostic va reposer sur un faisceau d'arguments cliniques et une imagerie compatible. La radiographie standard a longtemps été la référence mais sa sensibilité pour l'identification des cristaux de PPCD est médiocre : elle est estimée entre 50 et 70 % sur des articulations avec preuve microcristalline de PPCD (Figure 3A) [7, 8]. L'échographie occupe désormais une place grandissante en raison d'une performance diagnostique supérieure à la radiographie standard avec une sensibilité et une spécificité autour de 90 % (Figure 3B) [8]. Nous sommes actuellement aux prémices de l'utilisation du scanner double énergie pour caractériser de manière non invasive les cristaux de PPCD (Figure 3 C).

### *2.4. Traitement*

Le traitement du rhumatisme à PPCD, faute de donnée de bonne qualité scientifique, est guidé par les recommandations empiriques d'experts, souvent en fonctionnant par analogie avec ce qui est connu dans la goutte [9]. Contrairement à la goutte, nous ne savons toujours pas comment éliminer les

cristaux de PPCD, et les seuls recours thérapeutiques actuels ne visent qu'à restreindre la réponse inflammatoire qu'ils induisent [10]. Contenir l'activité du rhumatisme à PPCD s'envisage à 3 échelles : limiter la crise de PPCD, empêcher des nouvelles crises/contrôler les manifestations chroniques, traiter l'arthrose associée. Cette dernière échelle n'a pas de prise en charge spécifique par rapport à l'arthrose primitive.

Le traitement médicamenteux de la crise repose théoriquement sur 3 entités pharmacologiques : la colchicine, les anti-inflammatoires non-stéroïdiens (AINS) et les corticoïdes, qu'ils soient systémiques ou intra-articulaires (Figure 4) [9, 10]. L'utilisation de la colchicine dans la crise de rhumatisme à PPCD est empirique, et traditionnellement en France la dose de charge (une posologie supérieure le premier jour) n'est pas utilisée du fait de l'âge des patients. Toutefois, certains auteurs internationaux suggèrent d'appliquer le schéma « goutte » développé dans la section 3., puisque c'est à ces doses-là qu'existent les seules données disponibles d'efficacité de la colchicine dans un rhumatisme microcristallin [10, 11]. Les corticoïdes systémiques (ou a fortiori intra-articulaires lors d'atteintes mono-articulaires qui permettent de davantage s'affranchir d'une éventuelle iatrogénie) sont une option de choix notamment chez les patients âgés de plus de 75 ans et/ou ayant un débit de filtration glomérulaire estimé inférieur à 30 ml/min pour lesquels l'Agence nationale de sécurité du médicament et des produits de Santé (ANSM) émet régulièrement des mises en garde sur l'utilisation de la colchicine [12]. Par extrapolation des données dans la goutte, nous retenons la posologie de 30 mg/jour d'équivalent prednisone. Les AINS peuvent théoriquement également être proposés en première ligne, mais l'âge, les comorbidités et/ou les co-prescriptions font qu'ils sont en pratique exceptionnellement utilisés [9]. En cas d'impasse thérapeutique, des données rétrospectives sur l'utilisation de l'anakinra suggèrent une place pour les thérapeutiques anti-interleukine-1 [13].

Les données sur les traitements préventifs au long cours dans les situations de crises récidivantes et des manifestations chroniques sont décevantes [10]. L'idée d'utiliser des traitements immuno-modulateur conventionnels a été envisagée d'abord avec l'hydroxychloroquine dans une étude pilote donnant des résultats encourageants contre placebo mais qui n'ont jamais été confirmés [14]. Plusieurs cas rapportés d'efficacité du méthotrexate dans les formes chroniques de rhumatisme à PPCD ont conduit à la réalisation d'une étude pilote en cross-over contre placebo dont les résultats sont négatifs [10, 15]. Certains auteurs suggèrent toutefois que les données sur les immuno-modulateurs conventionnels conventionnels sont insuffisantes pour conclure à leur inefficacité, et continuent à les utiliser faute de mieux dans ces situations où les ressources thérapeutiques sont pauvres [10]. La prise continue de 1 mg de colchicine pourrait être une alternative, à la réserve précédemment citée des précautions d'emploi chez les sujets âgés de plus de 75 ans [16]. Les données restent très limitées puisque seules deux études ont montré une efficacité de la colchicine sur la

douleur sur 49 patients en tout [17, 18]. L'intérêt d'une faible corticothérapie a été par certains auteurs sur avis d'expertise, mais ceci ne s'envisage qu'en dernier recours du fait de sa iatrogénie au long cours [2]. Enfin, le traitement de fond avec le meilleur rapport bénéfices/risques reste la supplémentation en magnésium chez les patients carencés, bien que le niveau de preuve reste pour l'heure faible. Le magnésium pourrait inhiber la formation de nouveaux cristaux de PPCD en solubilisant les pyrophosphates, et ce avec un impact clinique [19].

## 3. Goutte

La goutte est un rhumatisme microcristallin issu du dépôt tissulaire et intra-articulaire de cristaux d'urate monosodique (UMS) au fil d'une hyperuricémie chronique [20].

### *3.1. Epidémiologie*

Classiquement connue pour être le rhumatisme du sujet masculin « bon vivant » d'âge moyen, on oublie que la prévalence de la goutte augmente avec l'âge pour approcher un chiffre de 5 % chez les hommes de plus de 80 ans [21, 22]. On note également une nette régression de la prédominance masculine de la goutte avec l'âge puisque 2 % des femmes de plus de 80 ans sont affectées [23].

### *3.2. Manifestations cliniques*

Les manifestations cliniques habituelles de goutte sont des arthrites aiguës, d'installation très rapide « au chant du coq », touchant en priorité le tarse ou la première articulation métatarsophalangienne lorsqu'elles sont inaugurales [20]. La présentation clinique de la goutte chez le sujet âgé ne diffère pas fondamentalement de celle des sujets jeunes mais certaines manifestations atypiques sont moins rares avec une topographie inaugurale au membre supérieur moins exceptionnelle et des formes polyarticulaires plus fréquentes, et avec des tophus plus prévalents [23, 24]. Des signes généraux fébriles plus marqués et une confusion d'accompagnement peuvent rendre l'évaluation clinique initiale plus difficile [23]. La goutte féminine est par essence une pathologie microcristalline du sujet âgé puisque les femmes développent en moyenne beaucoup plus tardivement la maladie (au moins 10 ans plus tard, le processus semble s'enclencher après la ménopause), souvent dans des contextes de prise prolongée de diurétiques et/ou d'insuffisance rénale [25]. L'apparition de tophus est souvent plus rapide dans l'évolution de la maladie, volontiers avec une prédominance aux mains en regard des articulations inter-phalangiennes distales, ou pulpaires.

### *3.3. Diagnostic*

Le gold standard du diagnostic de goutte est la mise en évidence de cristaux d'UMS dans le liquide synovial en microscopie en lumière polarisée [26]. En l'absence d'identification microcristalline formelle, un faisceau d'arguments va devoir être réuni pour retenir le diagnostic de goutte, comme le suggèrent les derniers critères de classification ACR/EULAR de 2015 dont l'objet est bien sûr avant tout d'uniformiser les populations de patients inclus dans les protocoles de recherche et non d'optimiser la performance diagnostique en pratique courante [26]. Parmi ces éléments, on retrouve les caractéristiques des crises microcristallines (érythème local, douleur au toucher et impotence) ne permettant pas la distinction avec le diagnostic différentiel le plus fréquent qu'est le rhumatisme à PPCD. Les données paracliniques vont être plus aidantes. L'hyperuricémie qui doit être évaluée en dehors des crises (au moins 3 semaines après) est d'autant plus associée au diagnostic de goutte qu'elle est haute. À l'inverse, une uricémie inférieure à 60mg/L (360µmol/L) rend le diagnostic très improbable, car la cristallisation des dépôts d'UMS ne se fait pas en deçà de cette concentration en situation physiologique [27]. L'imagerie occupe désormais une place grandissante dans le diagnostic. La radiographie ne se modifie que tardivement au stade d'arthropathie goutteuse avec des érosions caractéristiques différentes de celle de la polyarthrite rhumatoïde, et/ou au stade de goutte tophacée, et donc dans des situations où la question diagnostique se pose rarement. En revanche l'échographie et le scanner double-énergie permettent d'identifier des dépôts uratiques respectivement principalement intra-articulaires et extra-articulaires. La valeur diagnostique de ces deux techniques est désormais reconnue, si bien qu'elles ont été intégrées avec une pondération importante dans les critères de classification ACR/EULAR (Tableau 1) [26]. L'échographie permet d'identifier des tophus échographiques infracliniques mais également d'observer le signe du double contour reflétant des dépôts d'UMS à la surface du cartilage (Figure 5 A et B). Le scanner double énergie exploite quant à lui les propriétés d'absorption spécifiques de l'urate et du calcium de deux rayons d'énergies différentes (80 et 140 kV) pour les distinguer, et ainsi permettre l'évaluation volumique de la charge uratique (Figure 4C) [28]. Les deux techniques sont envisagées dans le suivi de la déplétion des stocks uratiques des patients goutteux et ont chacune montré récemment leur lien entre leur évaluation de la charge uratique et risque de crise de goutte, mais leur rôle reste à définir [29, 30]. L'étude USEFUL de suivi échographique a notamment montré une corrélation entre la régression des signes échographiques l'évolution clinico-biologique [29].

### *3.4. Traitement*

La difficulté de prise en charge des patients goutteux âgés réside notamment dans le fait qu'ils cumulent encore davantage de comorbidités [31]. Contrairement aux autres rhumatismes microcristallins, l'enjeu est non seulement de traiter la crise mais également de viser la déplétion les

stocks uratiques afin de prévenir la récidive des crises d'une part et potentiellement de contribuer à limiter les comorbidités cardiovasculaires et rénales qui s'associent à la goutte [32].

L'enjeu du traitement de la crise, tout particulièrement chez le sujet âgé, est d'éviter la iatrogénie pour un épisode dont l'histoire naturelle est la résolution spontanée, tout en contenant au maximum des phénomènes douloureux intenses qui sont la marque des crises. Comme pour le rhumatisme à PPCD, les options thérapeutiques reposent théoriquement sur la colchicine, les AINS et les corticoïdes [33]. La dose de charge recommandée de la colchicine de 1 mg suivie 1 heure plus tard de 0,5 mg le premier jour puis 1 mg par jour. Elle doit être adaptée aux précautions citées plus haut, et typiquement la dose de charge est évitée dès que le débit de filtration glomérulaire chute à 45 ml/min et en-dessous, ce qui peut même pousser à d'emblée proposer une demi-dose. Le secret de l'efficacité de la colchicine réside avant tout dans la précocité de son administration au cours de la crise [11]. Les situations de non-contre-indication aux AINS chez les sujets goutteux âgés sont rarissimes, puisque par définition ils cumulent âge et comorbidités cardiovasculaires et rénales de la goutte. Les corticoïdes sont efficaces et peuvent être une solution de choix chez ces patients, à une posologie habituelle de 30 à 35 mg par jour pendant 5 jours, avec ou sans période de décroissance [33, 34]. Dans le cadre des gouttes dites difficiles à traiter, à savoir en situation d'échec, contre-indication ou intolérance aux 3 traitements conventionnels, les thérapeutiques anti-interleukine 1 occupent une place de choix. L'anakinra est le traitement qui semble le plus approprié en termes d'innocuité puisque sa demi-vie est courte et les expériences rapportées au travers de séries de cas dans la littérature sont positives. Son utilisation habituelle est d'une à 3 injections de 100 mg tous les jours (ou tous les deux jours) pour une crise de goutte [35]. Il n'y a toutefois aucune autorisation de mise sur le marché (AMM) pour son utilisation dans la crise de goutte, au contraire du canakinumab. En effet, l'agence européenne du médicament (EMA) et la Haute Autorité de Santé (HAS) (en 2018) ont approuvé l'utilisation du canakinumab dans la crise de goutte avec des restrictions de prescription concernant l'impossibilité d'utilisation des 3 traitements conventionnels et une récurrence des crises d'au moins 3 par an.

Les indications du traitement de fond de l'hyperuricémie sont la répétition des crises, la présence de tophus, l'antécédent lithiasique rénale et/ou un débit de filtration glomérulaire inférieure à 60 ml/min, et le traitement se discute dans les situations de multiples comorbidités cardiovasculaires [33]. Ces situations sont donc, chez le sujet âgé, par essence plus fréquentes que la population générale. Le traitement de fond de l'hyperuricémie repose en première ligne sur l'inhibition de la xanthine oxydase par l'allopurinol. Cette molécule a pris l'avantage sur le febuxostat en raison de son coût moindre et d'une très probable mortalité cardiovasculaire inférieure [33, 36]. Le traitement doit être débuté à distance de la crise (au moins 15 jours) à la posologie la plus basse (100 voire 50 mg/jour) puis être augmenté par paliers de 100 mg (voire 50) mensuellement tant que l'uricémie est supérieure à

60 mg/L (360µmol/L) ou 50 mg/L (300µmol/L) en situation de goutte tophacée, sous couvert d'une prophylaxie par colchicine 0,5 mg/jour pendant au moins 6 mois lorsque celle-ci n'est pas contre-indiquée [33]. Les données s'accumulent pour justifier la possibilité d'augmenter la posologie de l'allopurinol au-delà des abaques du résumé des caractéristiques du produit (RCP) pour obtenir l'objectif d'uricémie une fois les premiers mois du traitement, critiques pour le risque de réactions d'hypersensibilité à l'allopurinol, passés [37]. Ces études n'ont toutefois pas des effectifs taillés pour confirmer le faible risque de réaction d'hypersensibilité à l'allopurinol à des posologies supérieures à celles des abaques à distance de son initiation. L'utilisation des uricosuriques reste marginale et complexe du fait de la délivrance en pharmacie hospitalière exclusive pour le probénécide, en ATU pour la benzbromarone. Le lesinurad est un inhibiteur spécifique du transport rénal de l'urate URAT-1 qui a obtenu l'AMM américaine et européenne [38]. Le lesinurad a actuellement l'AMM en France en association à un inhibiteur de la xanthine oxydase mais son prix doit être fixé. Son positionnement dans la stratégie thérapeutique sera l'association à un inhibiteur de la xanthine oxydase quand celui-ci seul à doses optimisées n'a pas permis l'obtention de la cible d'uricémie.

## 4. Rhumatisme à hydroxapatite

Les calcifications tendineuses à cristaux de phosphate de calcium basique (PCB) touchant préférentiellement la femme jeune sont donc par définition exceptionnelles chez le sujet âgé. Calciphylaxies et calcinoses tumorales ne sont pas spécifiques du sujet âgé et donc non abordées.

En revanche, le rôle des cristaux de PCB dans l'évolution de l'arthrose est de plus en plus en reconnu [3]. Le rôle pro-inflammatoire et le potentiel destructeur de ces cristaux sont désormais reconnus [39]. À l'extrême, les cristaux de BCP sont impliqués dans les arthropathies destructrices rapides, notamment dans l'épaule de Milwaukee et la coxarthrose destructrice rapide (où ils sont parfois retrouvés avec des cristaux de PPCD) [3]. Pour autant, dans ces situations où les cristaux calciques pourraient avoir un rôle pathogénique, rien n'indique pour l'heure que des traitements de la réaction inflammatoire microcristalline n'améliorent le devenir de ces affections. La prise en charge notamment des arthropathies destructrices rapides repose essentiellement sur des gestes infiltratifs cortisonés et surtout le remplacement prothétique de l'articulation concernée [3].

## 5. Conclusion

Les rhumatismes microcristallins sont une affection fréquente chez le sujet âgé dont l'enjeu thérapeutique est compliqué par les contre-indications aux traitements usuels d'autant plus

nombreuses que les patients sont âgés. Le praticien doit garder en tête que la iatrogénie potentielle des thérapeutiques à disposition impose à la prudence, et que dans certains cas glaçage et antalgiques jusqu'à résolution de l'épisode restent la meilleure solution. La diversification des techniques d'imagerie leur offre une place grandissante dans le diagnostic et des perspectives d'utilisation également dans le suivi des patients.

Conflits d'intérêt

TP a reçu des honoraires pour de l'activité de conseil pour les laboratoires Mayoli-Spindler et Novartis, et des honoraires pour interventions ponctuelles pour Menarini.

JFB, VD et EH n'ont pas de conflit d'intérêt.

Références


[1] Martinon F, Petrilli V, Mayor A, Tardivel A, Tschopp J. Gout-associated uric acid crystals activate the NALP3 inflammasome. Nature 2006;440(7081):237-41.

[2] Rosenthal AK, Ryan LM. Calcium Pyrophosphate Deposition Disease. N Engl J Med 2016;374(26):2575-84.

[3] McCarthy GM, Dunne A. Calcium crystal deposition diseases - beyond gout. Nat Rev Rheumatol 2018;14(10):592-602.

[4] Zhang W, Doherty M, Bardin T, Barskova V, Guerne PA, Jansen TL, et al. European League Against Rheumatism recommendations for calcium pyrophosphate deposition. Part I: terminology and diagnosis. Ann Rheum Dis 2011;70(4):563-70.

[5] Abhishek A. Calcium pyrophosphate deposition disease: a review of epidemiologic findings. Curr Opin Rheumatol 2016;28(2):133-9.

[6] Maravic M, Ea HK. Hospital burden of gout, pseudogout and other crystal arthropathies in France. Joint Bone Spine 2015;82(5):326-9.

[7] Abhishek A, Neogi T, Choi H, Doherty M, Rosenthal AK, Terkeltaub R. Unmet Needs and the Path Forward in Joint Disease Associated With Calcium Pyrophosphate Crystal Deposition. Arthritis Rheumatol 2018.

[8] Forien M, Combier A, Gardette A, Palazzo E, Dieude P, Ottaviani S. Comparison of ultrasonography and radiography of the wrist for diagnosis of calcium pyrophosphate deposition. Joint Bone Spine 2017.

[9] Zhang W, Doherty M, Pascual E, Barskova V, Guerne PA, Jansen TL, et al. EULAR recommendations for calcium pyrophosphate deposition. Part II: management. Ann Rheum Dis 2011;70(4):571-5.

[10] Andres M, Sivera F, Pascual E. Therapy for CPPD: Options and Evidence. Curr Rheumatol Rep 2018;20(6):31.

[11] Terkeltaub RA, Furst DE, Bennett K, Kook KA, Crockett RS, Davis MW. High versus low dosing of oral colchicine for early acute gout flare: Twenty-four-hour outcome of the first multicenter, randomized, double-blind, placebo-controlled, parallel-group, dose-comparison colchicine study. Arthritis Rheum 2010;62(4):1060-8.

[12] ANSM. Mise en garde pour les spécialités à base de colchicine - Point d'information; 2011. Available from: https://ansm.sante.fr/S-informer/Points-d-information-Points-d-information/Mise-en-garde-pour-les-specialites-a-base-de-colchicine-Point-d-information.

[13] Thomas M, Forien M, Palazzo E, Dieude P, Ottaviani S. Efficacy and tolerance of anakinra in acute calcium pyrophosphate crystal arthritis: a retrospective study of 33 cases. Clin Rheumatol 2018.

[14] Rothschild B, Yakubov LE. Prospective 6-month, double-blind trial of hydroxychloroquine treatment of CPDD. Compr Ther 1997;23(5):327-31.

[15] Finckh A, Mc Carthy GM, Madigan A, Van Linthoudt D, Weber M, Neto D, et al. Methotrexate in chronic-recurrent calcium pyrophosphate deposition disease: no significant effect in a randomized crossover trial. Arthritis Res Ther 2014;16(5):458.

[16] Announ N, Guerne PA. Treating difficult crystal pyrophosphate dihydrate deposition disease. Curr Rheumatol Rep 2008;10(3):228-34.

[17] Alvarellos A, Spilberg I. Colchicine prophylaxis in pseudogout. J Rheumatol 1986;13(4):804-5.

[18] Das SK, Mishra K, Ramakrishnan S, Srivastava R, Agarwal GG, Singh R, et al. A randomized controlled trial to evaluate the slow-acting symptom modifying effects of a regimen containing colchicine in a subset of patients with osteoarthritis of the knee. Osteoarthritis Cartilage 2002;10(4):247-52.

[19] Doherty M, Dieppe P. Double blind, placebo controlled trial of magnesium carbonate in chronic pyrophosphate arthropathy. Ann Rheum Dis 1983;42(Suppl 1):1165-9.

[20] Pascart T, Liote F. Gout: state of the art after a decade of developments. Rheumatology (Oxford) 2018.
[21] Kuo CF, Grainge MJ, Zhang W, Doherty M. Global epidemiology of gout: prevalence, incidence and risk factors. Nat Rev Rheumatol 2015;11(11):649-62.
[22] Bardin T, Bouee S, Clerson P, Chales G, Flipo RM, Liote F, et al. Prevalence of Gout in the Adult Population of France. Arthritis Care Res (Hoboken) 2016;68(2):261-6.
[23] Abhishek A. Managing Gout Flares in the Elderly: Practical Considerations. Drugs Aging 2017;34(12):873-80.
[24] ter Borg EJ, Rasker JJ. Gout in the elderly, a separate entity? Ann Rheum Dis 1987;46(1):72-6.
[25] Harrold LR, Yood RA, Mikuls TR, Andrade SE, Davis J, Fuller J, et al. Sex differences in gout epidemiology: evaluation and treatment. Ann Rheum Dis 2006;65(10):1368-72.
[26] Neogi T, Jansen TL, Dalbeth N, Fransen J, Schumacher HR, Berendsen D, et al. 2015 Gout classification criteria: an American College of Rheumatology/European League Against Rheumatism collaborative initiative. Ann Rheum Dis 2015;74(10):1789-98.
[27] Bardin T. Hyperuricemia starts at 360 micromoles (6 mg/dL). Joint Bone Spine 2015;82(3):141-3.
[28] Pascart T, Grandjean A, Norberciak L, Ducoulombier V, Motte M, Luraschi H, et al. Ultrasonography and dual-energy computed tomography provide different quantification of urate burden in gout: results from a cross-sectional study. Arthritis Res Ther 2017;19(1):171.
[29] Ebstein E, Forien M, Norkuviene E, Richette P, Mouterde G, Daien C, et al. Ultrasound evaluation in follow-up of urate-lowering therapy in gout: the USEFUL study. Rheumatology (Oxford) 2018.
[30] Pascart T, Capon B, Grandjean A, Legrand J, Namane N, Ducoulombier V, et al. The lack of association between the burden of monosodium urate crystals assessed with dual-energy computed tomography or ultrasonography with cardiovascular risk in the commonly high-risk gout patient. Arthritis Res Ther 2018;20(1):97.
[31] Richette P, Clerson P, Perissin L, Flipo RM, Bardin T. Revisiting comorbidities in gout: a cluster analysis. Ann Rheum Dis 2015;74(1):142-7.
[32] Bardin T, Richette P. Impact of comorbidities on gout and hyperuricaemia: an update on prevalence and treatment options. BMC Med 2017;15(1):123.
[33] Richette P, Doherty M, Pascual E, Barskova V, Becce F, Castaneda-Sanabria J, et al. 2016 updated EULAR evidence-based recommendations for the management of gout. Ann Rheum Dis 2017;76(1):29-42.
[34] Janssens HJEM, Janssen M, van de Lisdonk EH, van Riel PLCM, van Weel C. Use of oral prednisolone or naproxen for the treatment of gout arthritis: a double-blind, randomised equivalence trial. Lancet 2008;371(9627):1854-60.
[35] Ottaviani S, Molto A, Ea HK, Neveu S, Gill G, Brunier L, et al. Efficacy of anakinra in gouty arthritis: a retrospective study of 40 cases. Arthritis Res Ther 2013;15(5):R123.
[36] White WB, Saag KG, Becker MA, Borer JS, Gorelick PB, Whelton A, et al. Cardiovascular Safety of Febuxostat or Allopurinol in Patients with Gout. N Engl J Med 2018;378(13):1200-10.
[37] Stamp LK, Chapman PT, Barclay ML, Horne A, Frampton C, Tan P, et al. A randomised controlled trial of the efficacy and safety of allopurinol dose escalation to achieve target serum urate in people with gout. Ann Rheum Dis 2017;76(9):1522-8.
[38] Saag KG, Fitz-Patrick D, Kopicko J, Fung M, Bhakta N, Adler S, et al. Lesinurad Combined With Allopurinol: A Randomized, Double-Blind, Placebo-Controlled Study in Gout Patients With an Inadequate Response to Standard-of-Care Allopurinol (a US-Based Study). Arthritis Rheumatol 2017;69(1):203-12.
[39] Ea HK, Chobaz V, Nguyen C, Nasi S, van Lent P, Daudon M, et al. Pathogenic role of basic calcium phosphate crystals in destructive arthropathies. PLoS One 2013;8(2):e57352.

Figures :

**Tableau 1.** Critères de classification de la goutte 2015 par l'American College of Rheumatology et l'European League Against Rheumatism. Diagnostic. Un patient est classé comme goutteux dès lors qu'il y a au moins 8 points.

**Figure 1.** Prévalences estimées de la goutte en France, de la chondrocalcinose radiographique, et du rhumatisme à cristaux de pyrophosphate de calcium dihydraté (PPCD). ?: ordre de grandeur estimée pour le rhumatisme à PPCD en l'absence de donnée.

**Figure 2.** Chondrocalcinose rachidienne. A. Calcifications discales et B. Dent courronnée (flèche) en coupes sagittale et axiale.

**Figure 3.** Mise en évidence de chondrocalcinose en imagerie. A. radiographie standard retrouvant un liseré opaque de chondrocalcinose de l'interligne articulaire du genou et calcifications méniscales. B. image échographique de calcification du ligament triangulaire du carpe (flèche) en coupe échographique longitudinale du poignet. C. Coupe coronale de genou avec chondrocalcinose en scanner double-énergie.

**Figure 4.** Schéma thérapeutique d'une crise de rhumatisme à dépôts de cristaux de pyrophosphates de calicum dihydraté (PPCD). AINS : anti-inflammatoire non stéroïdiens, DFG : débit de filtration glomérulaire.

**Figure 5.** Mise en évidence de dépôts d'urate monosodique en imagerie. A. image échographique en double contour (flèches) fémoro-patellaire. B. tophus échographique de cheville et C. son image correspondante (flèche) en scanner double-énergie.

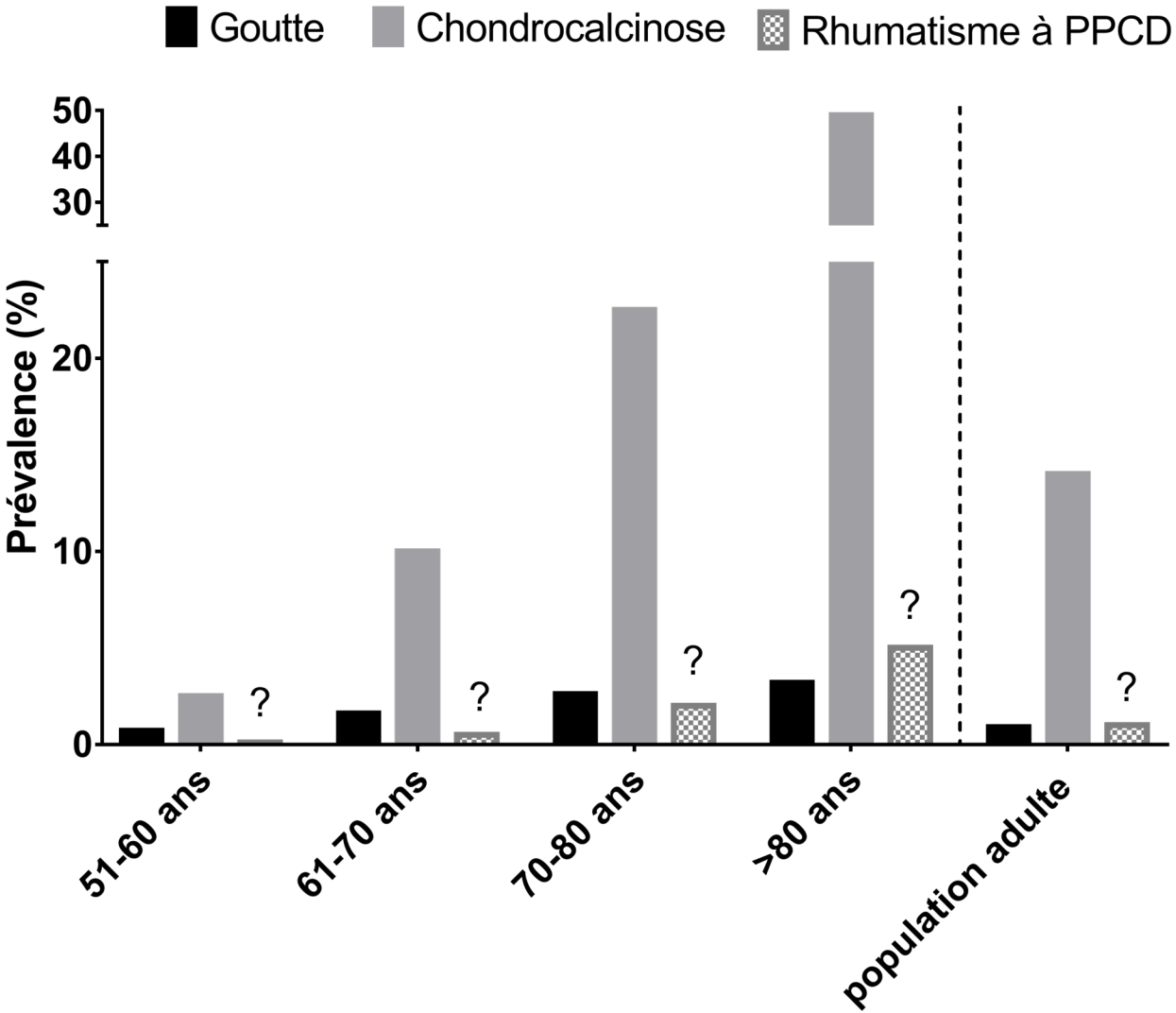
Goutte
Chondrocalcinose
Rhumatisme à PPCD
Prévalence (%)
50
40
30
20
10
0
?
51-60 ans
61-70 ans
70-80 ans
>80 ans
population adulte

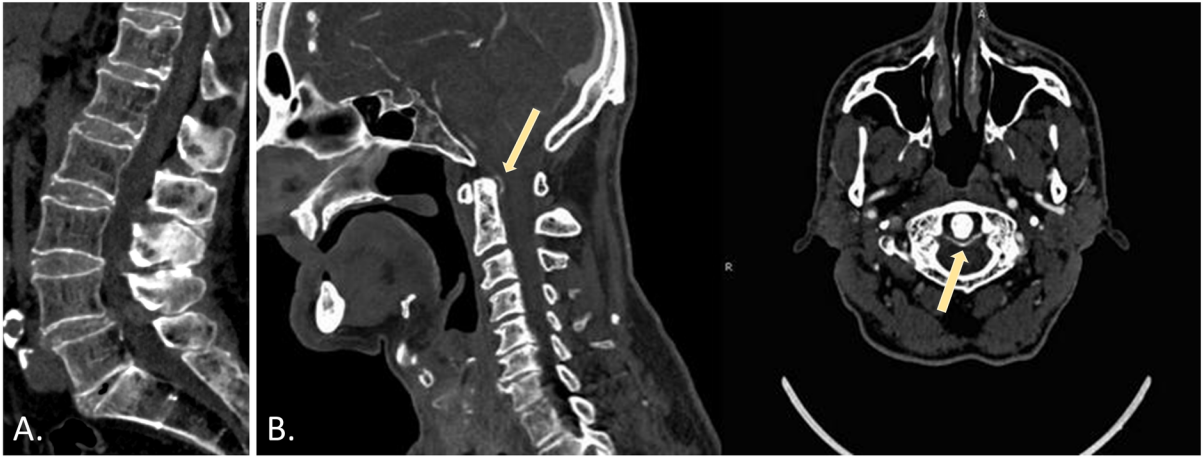
A.
B.
A
R

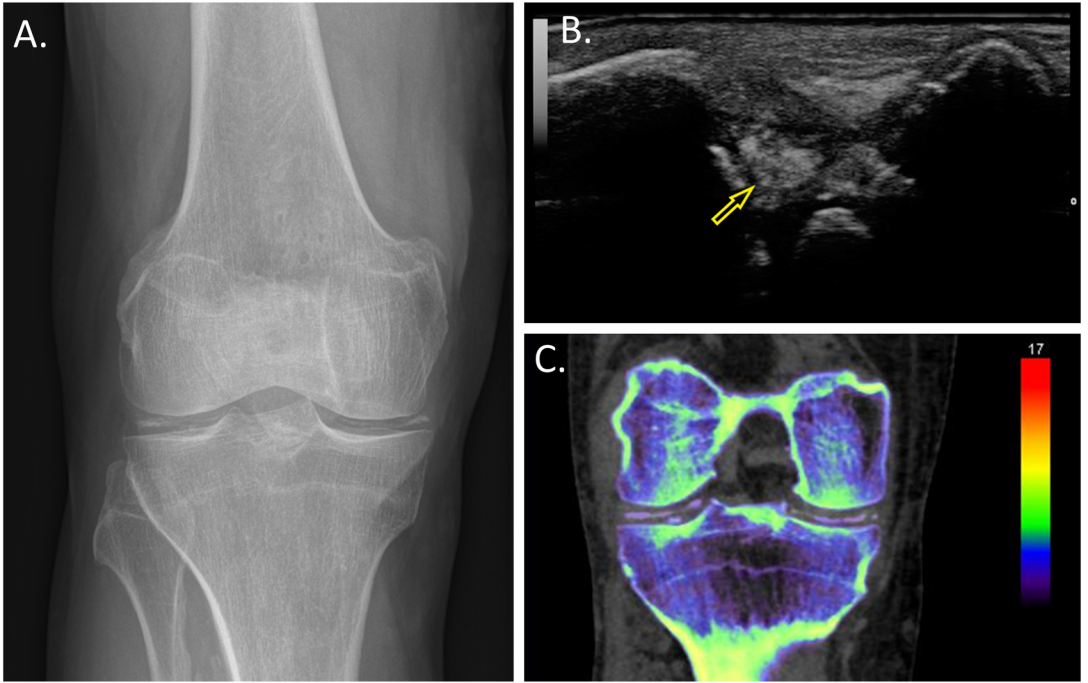
A.
B.
C.
17

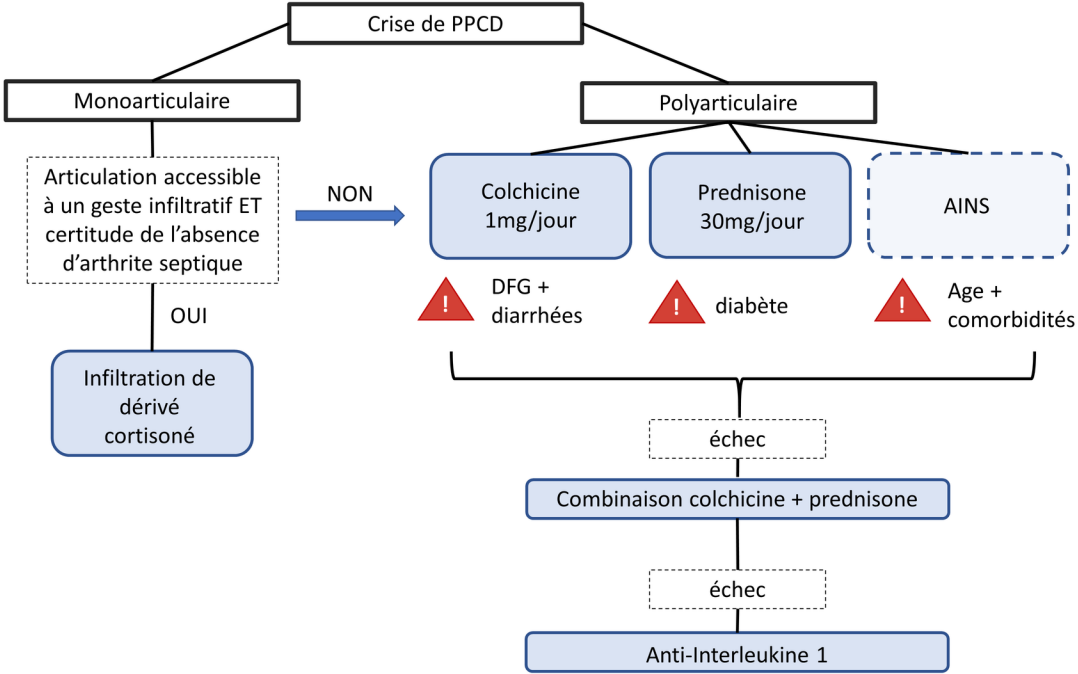
Crise de PPCD
Monoarticulaire
Polyarticulaire
Articulation accessible à un geste infiltratif ET certitude de l'absence d'arthrite septique
NON
OUI
Infiltration de dérivé cortisoné
Colchicine 1mg/jour
Prednisone 30mg/jour
AINS
DFG + diarrhées
diabète
Age + comorbidités
échec
Combinaison colchicine + prednisone
échec
Anti-Interleukine 1

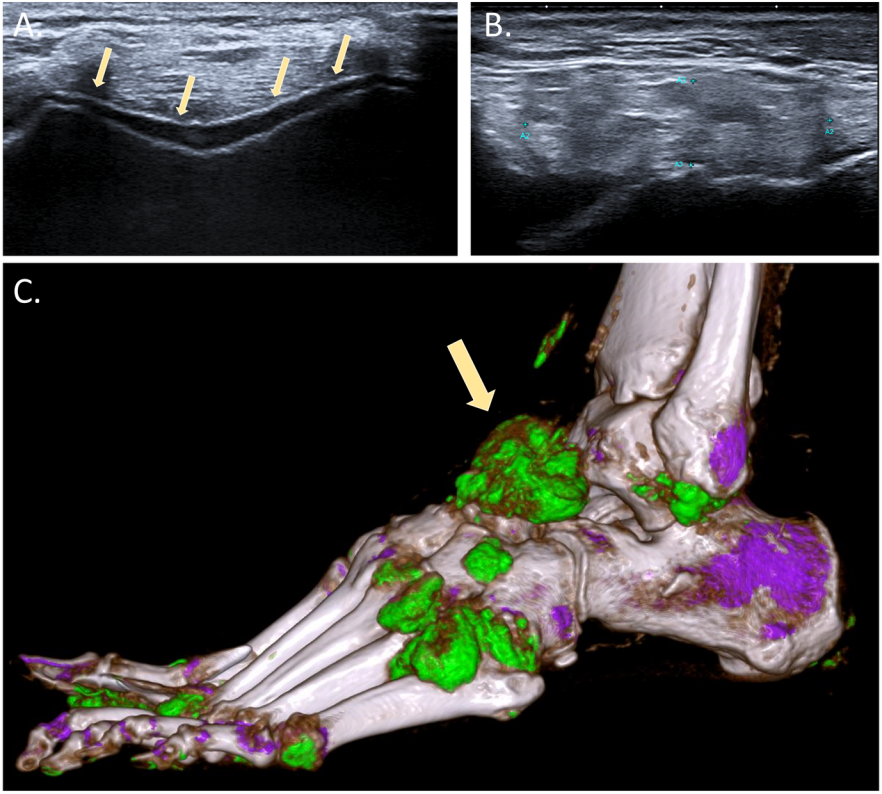
A.
B.
C.

| Item | Points |
|---|---|
| Articulation touchée | |
| Cheville ou tarse | 1 |
| 1ère MTP | 2 |
| Caractéristiques de la crise: érythème/douleur au contact/impotence à la marche | |
| 1 présente | 1 |
| 2 présentes | 2 |
| 3 présentes | 3 |
| Chronologie (au moins 2 éléments) : douleur maximale en 24h/résolution spontanée en moins de 14 jours/intervalle libre entre 2 épisodes | |
| 1 accès typique | 1 |
| accès typiques récurrents | 2 |
| Présence de tophus | 4 |
| Uricémie | |
| <40mg/L | -4 |
| 60-80mg/L | 2 |
| 80-100mg/L | 3 |
| >100mg/L | 4 |
| Ponction articulaire et pas de cristaux | -2 |
| Signes de dépôts uratiques en échographie ou scanner double-énergie | 4 |
| érosion radiographique | 4 |