



HAL
open science

Un polype sigmoïdien trompeur

Benjamin Morvant, Caroline Eymerit-Morin, Eric Lavoine, Franck Ah-Pine,
Florence Legouté, Sami Kettani

► **To cite this version:**

Benjamin Morvant, Caroline Eymerit-Morin, Eric Lavoine, Franck Ah-Pine, Florence Legouté, et al.. Un polype sigmoïdien trompeur. *Annales de Pathologie*, 2019, 39, pp.241 - 243. 10.1016/j.annpat.2019.02.012 . hal-03484370

HAL Id: hal-03484370

<https://hal.science/hal-03484370>

Submitted on 20 Dec 2021

HAL is a multi-disciplinary open access archive for the deposit and dissemination of scientific research documents, whether they are published or not. The documents may come from teaching and research institutions in France or abroad, or from public or private research centers.

L'archive ouverte pluridisciplinaire **HAL**, est destinée au dépôt et à la diffusion de documents scientifiques de niveau recherche, publiés ou non, émanant des établissements d'enseignement et de recherche français ou étrangers, des laboratoires publics ou privés.



Distributed under a Creative Commons Attribution - NonCommercial 4.0 International License

Un polype sigmoïdien trompeur

Morvant B.¹, Eymerit-Morin C.¹, Lavoine E.², Ah-Pine F.¹, Legouté F.³, and Kettani S.²

¹Département de pathologie cellulaire et tissulaire, CHU Angers, Université d'Angers, France

²Centre de Pathologie de l'Ouest, Angers, France.

³Institut de cancérologie de l'Ouest Paul-Papin, Angers, France.

Résumé

La distinction entre le diagnostic d'adénome colique avec image de pseudo-invasion et l'adénocarcinome colique bien différencié envahissant la sous muqueuse peut être parfois difficile par l'analyse morphologique. Nous rapportons le cas d'un homme de 62 ans pour lequel une exérèse d'un polype sigmoïdien sessile a été réalisée. L'analyse histologique retrouvait un adénome tubuleux focalement en dysplasie de haut grade avec image de pseudo-invasion dans un complexe lymphoganglionnaire du côlon. Les arguments microscopiques conduisant au diagnostic de pseudo invasion sont la persistance de glandes adénomateuses agencées de façon lobulaire et bien circonscrite, la persistance de la lamina propria, des atypies cyto-nucléaires similaires dans la prolifération adjacente accompagné de glandes non adénomateuses, des dépôts d'hémosidérine. L'absence de lamina propria au contact d'un complexe lymphoganglionnaire entraînant une pseudoinvasion adénomateuse ne doit pas engendrer un surdiagnostic d'adénocarcinome invasif et un traitement chirurgical inutile.

Abstract:

Colonic adenomas with Misplaced Epithelium in the submucosa of the polyp ("pseudoinvasion") may be difficult to distinguish from adenocarcinoma with submucosal invasion by morphologic analysis. We report a case of a 62-years-old man who presents a sigmoid sessile polyp. The histologic features show tubular adenoma with focal high grade dysplasia with epithelial misplacement in vicinity of lymphoid aggregate. Atypical glands and absence of lamina propria can mimic a colonic adenocarcinoma "adenoma-like" or invasive well differentiated adenocarcinoma. The microscopic features of pseudoinvasion are usually the persistence of adenomatous glands arranged in a lobular and well-circumscribed manner, epithelial differentiation similar to that of the surface, adenomatous component accompaniment by non-adenomatous epithelium, fibromuscular stromal proliferation, mucosal prolapse changes, lamina propria accompaniment, and hemosiderin deposition. Pathologists must be aware that absence of the lamina propria in the vicinity of lymphoid aggregate may to simulate invasion, resulting diagnosis of adenocarcinoma and unnecessary invasive surgery.

Mots Clés: Polypes adénomateux ; adénocarcinome ; pseudoinvasion ; complexe lymphoganglionnaire

Key Words: Adenomatous polyps ; adenocarcinoma ; pseudoinvasion ; lymphoïde aggregate

Observation :

Il s'agissait d'un homme de 62 ans, suivi en hépato-gastroentérologie pour la surveillance de polypes colorectaux (antécédent de polype hyperplasique réséqué en 2005 et d'un adénome tubuleux sigmoïdien en dysplasie de bas grade en 2010). La coloscopie de surveillance en avril 2016 retrouvait deux nouveaux polypes sigmoïdien et rectal qui ont été reséqués.

Figure 1 (HE X40) : Prolifération adénomateuse tubuleuse associant des secteurs de dysplasie de bas grade et focalement de haut grade avec glandes s'invaginant en profondeur jusqu'au sein d'un complexe lympho-ganglionnaire colique

Figure 2 (HE X100) : Les glandes tumorales restent circonférentielles et d'architecture lobulaire

Figure 3 (HE X40) : Invagination des glandes adénomateuses au contact d'un complexe lympho-ganglionnaire

A l'examen macroscopique, le polype sigmoïdien correspondait à un polype plan.

À l'examen microscopique, il s'agissait d'une prolifération adénomateuse tubuleuse associant des secteurs de dysplasie de bas grade et focalement de haut grade s'invaginant pour certaines en profondeur jusqu'au sein d'un complexe lympho-ganglionnaire colique. La plupart d'entre elles étaient confinées dans la musculaire muqueuse ou paraissaient focalement dans la partie superficielle de la sous muqueuse.

L'étude immunohistochimique par le Ki-67, la p53 et l'E-cadhérine était peu contributive et non spécifique.

Diagnostic retenu:

Le diagnostic retenu pour ce polype sigmoïdien était un adénome tubuleux focalement en dysplasie de haut grade avec image de pseudo-invasion dans un complexe lympho-ganglionnaire du côlon (*«epithelial misplacement in vicinity of lymphoide aggregate »*).

Discussion :

Les diagnostics à évoquer sont un adénome tubuleux focalement en dysplasie de haut grade avec image de pseudo-invasion dans un complexe lympho-ganglionnaire, un adénocarcinome colique « adénoma-like »(1) et un adénocarcinome bien différencié.

Les principales difficultés rencontrées sont l'identification de dysplasie focalement de haut grade et la présence de glandes suspectes « semblant » se développer dans la sous-muqueuse du fait de l'interruption de la musculaire-muqueuse au niveau d'un follicule lymphoïde.

Le colon sigmoïde est le siège privilégié de ces lésions adénomateuses avec image de pseudo invasion alors que les adénomes avec adénocarcinome invasif se retrouvent sur l'ensemble du côlon(2). Macroscopiquement, elles se présentent le plus souvent sous l'aspect d'un polype pédiculé de plus de 10mm de grand axe(2) mais peuvent aussi être retrouvées dans les polypes sessiles comme dans cette observation.

Il est identifié classiquement, au sein de ces images de pseudo invasion, de la dysplasie de bas grade, plus rarement de la dysplasie de haut grade. Cette dernière est habituellement présente en dehors des images de pseudo invasion dans l'épithélium adjacent(2).

Les arguments microscopiques conduisant à ce diagnostic sont la persistance de glandes adénomateuses agencées de façon lobulaire et bien circonscrite, la persistance de la lamina propria, des atypies cyto-nucléaires similaires dans la prolifération adjacente à celles observées au sein du follicule lymphoïde et un chorion muqueux inflammatoire. La musculaire-muqueuse peut s'interrompre ou être discontinue au niveau d'îlots lymphoïdes proches de l'interface muqueuse/sous-muqueuse. La sous-muqueuse contient le plus souvent des remaniements endoscopiques ou en lien avec des phénomènes de torsion, associant de la congestion, des nappes hémorragiques, des sidérophages et des pigments d'hémosidérine(2) (3).

Ces images de pseudo-invasion peuvent être causées par la torsion du pédicule du polype, par les biopsies à la pince et les manipulations endoscopiques ou encore par des incidences de coupes et d'inclusion (3).

Les principales hypothèses physiopathologiques à ces phénomènes de pseudo-invasion sont la combinaison de lésions ischémiques avec des phénomènes traumatiques provoquant une hernie des glandes dysplasiques dans la sous muqueuse emportant la lamina propria. Elles sont associées à des remaniements inflammatoires, de la fibrose, des dépôts d'hémosidérine et de la mucine(2).

Un deuxième avis est recommandé pour les lésions pT1 au Royaume Uni (The United Kingdom guidelines)(4). En effet, *Backes et Al* a récemment montré que sur 128 cas de polypes pédiculés diagnostiqués initialement comme adénocarcinome pT1, 10 d'entre eux étaient en réalité des adénomes coliques avec pseudo invasion. Les éléments microscopiques communs les plus retrouvés étaient une différenciation adénomateuse similaire à celle de surface (10/10), une prolifération stromale fibro-musculaire (10/10), une persistance de la lamina propria faisant prolapsus (10/10) et des dépôts d'hémosidérine (8/10). Cependant aucune de ces lésions n'est spécifique et la présence d'emboles lymphatiques ou vasculaires ou la présence de bourgeonnement tumoral (« Budding ») doit faire remettre en cause le diagnostic(4).

Lee et Al a retrouvé, dans les adénocarcinomes pT1 situés les complexes lympho-ganglionnaires sous muqueux, la présence de cellules indépendantes ou en petits agrégats, des glandes irrégulières, d'une réaction desmoplasique, de nécrose intraluminaire ou d'une invasion lymphovasculaire (5)

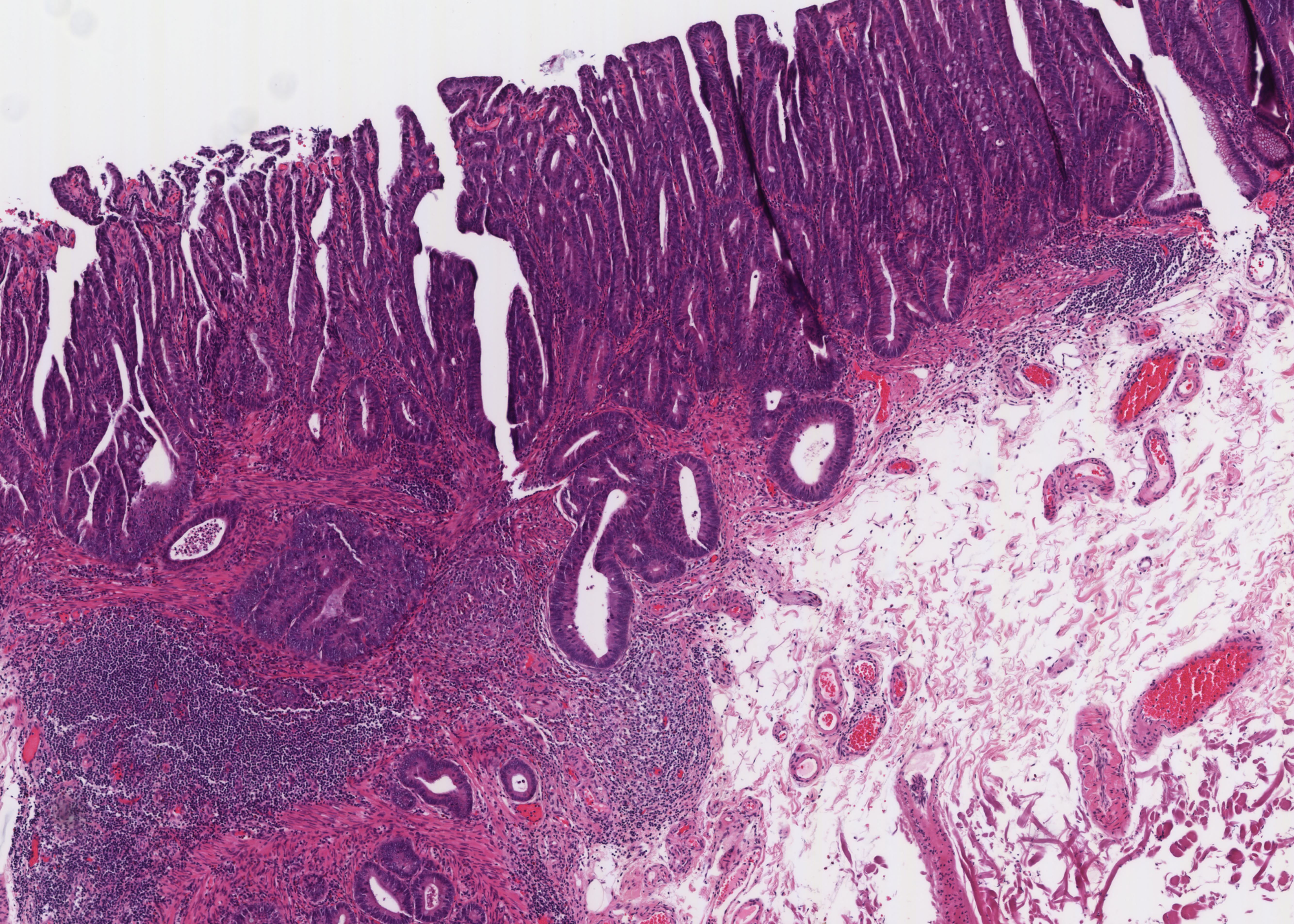
Une étude immunohistochimique peut être réalisée: elle s'est révélée peu informative dans notre cas avec une expression hétérogène des anticorps p53 et Ki-67, mais souligne la persistance de la lamina propria avec l'anti-E-cadhérine. L'immunohistochimie peut conforter une suspicion de dysplasie de bas grade versus un adénocarcinome infiltrant (où la p53 est souvent fortement exprimée et le Ki-67 élevé)(2) (6). Une conservation de l'expression de l'E-cadhérine peut également être un argument

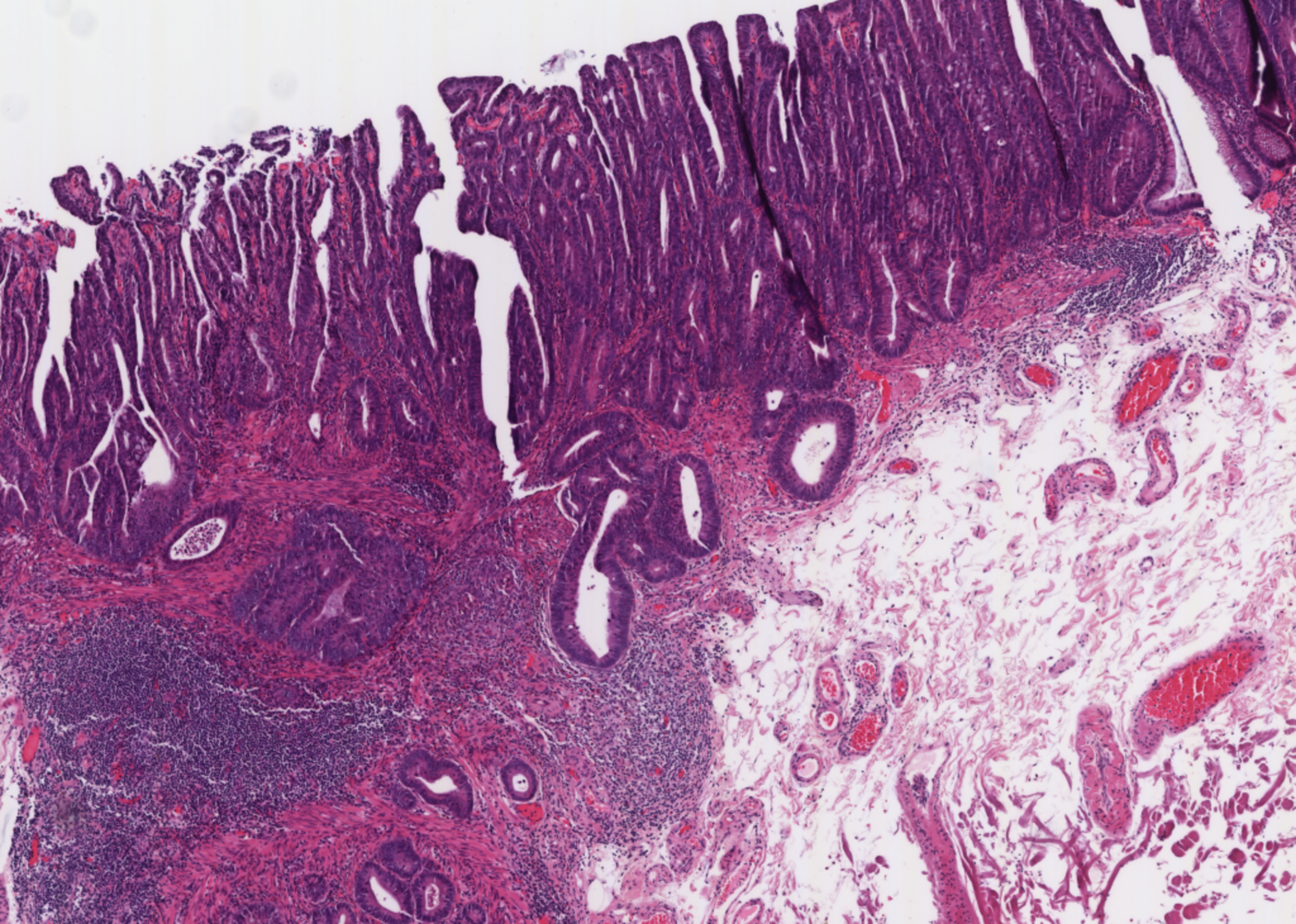
diagnostique(6). Yantiss et al propose également l'aide de l'anticorps anti-MMP-1 et de l'anticorps anti-collagène-IV (6). L'anti-MMP1 marque significativement le stroma des adénomes avec adénocarcinome invasif par rapport à l'adénome sans invasion tandis que l'anti-collagène IV ne marque pas la membrane basale de façon significative dans l'adénome avec adénocarcinome invasif(6) .

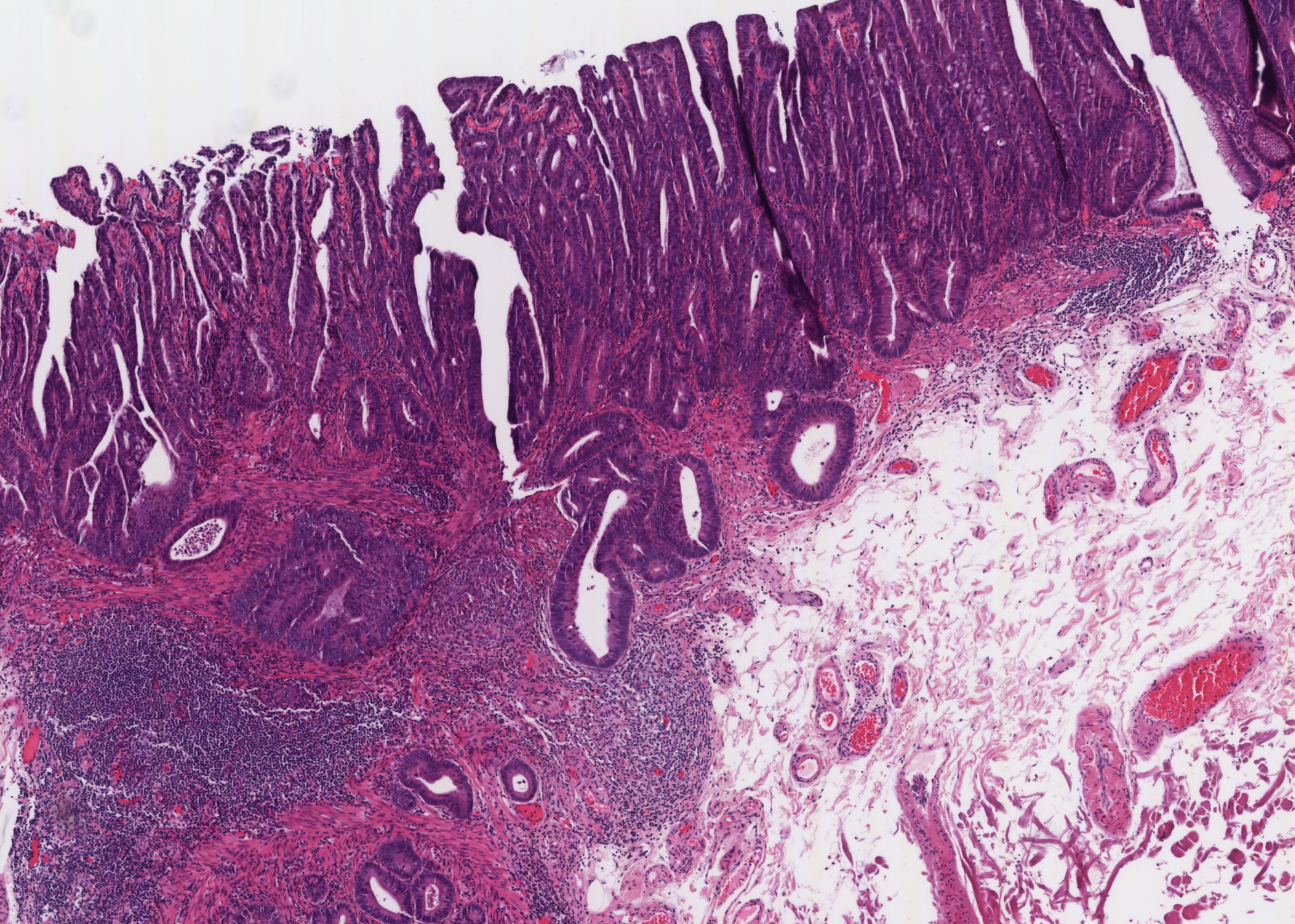
Ces images d'invagination de glandes adénomateuses dans la sous-muqueuse ont fait l'objet de vives controverses entre pathologistes du laboratoire. Un avis auprès du Dr Yantiss R. K. (New York Presbyterian Hospital) a été demandé et concluait à des images de pseudo-invasion. L'exérèse était considérée comme complète et le suivi endoscopique a été reconduit sans qu'il soit réalisé de traitement complémentaire.

L'importance de bien diagnostiquer ces lésions se justifie par le pronostic, les conséquences thérapeutiques et les comorbidités différentes qu'elles sont susceptibles d'entraîner. Le traitement de l'adénome colique repose sur une exérèse complète du polype suivie d'une surveillance dont la fréquence varie en fonction du grade de la dysplasie(7). Le traitement d'un adénocarcinome localisé au côlon repose sur une chirurgie de type héli-colectomie complété par une éventuelle chimiothérapie(7).

1. Gonzalez RS, Cates JMM, Washington MK, Beauchamp RD, Coffey RJ, Shi C. Adenoma-like adenocarcinoma: a subtype of colorectal carcinoma with good prognosis, deceptive appearance on biopsy and frequent *KRAS* mutation. *Histopathology*. 2016 Jan;68(2):183–90.
2. Panarelli NC, Somarathna T, Samowitz WS, Kornacki S, Sanders SA, Novelli MR, et al. Diagnostic Challenges Caused by Endoscopic Biopsy of Colonic Polyps: A Systematic Evaluation of Epithelial Misplacement With Review of Problematic Polyps From the Bowel Cancer Screening Program, United Kingdom. *Am J Surg Pathol*. 2016 Aug;40(8):1075–83.
3. Belleannée G. *Bulletin division française AIP*. 2011 Jun;(n°53):43.
4. Backes Y, Moons LM, Novelli MR, van Bergeijk JD, Groen JN, Seerden TC, et al. Diagnosis of T1 colorectal cancer in pedunculated polyps in daily clinical practice: a multicenter study. *Mod Pathol*. 2017 Jan;30(1):104–12.
5. Lee HE, Wu T-T, Chandan VS, Torbenson MS, Mounajjed T. Colonic Adenomatous Polyps Involving Submucosal Lymphoglandular Complexes: A Diagnostic Pitfall. *Am J Surg Pathol*. 2018 Aug;42(8):1083–9.
6. Yantiss RK, Bosenberg MW, Antonioli DA, Odze RD. Utility of MMP-1, p53, E-cadherin, and collagen IV immunohistochemical stains in the differential diagnosis of adenomas with misplaced epithelium versus adenomas with invasive adenocarcinoma. *Am J Surg Pathol*. 2002 Feb;26(2):206–15.
7. Ueno H, Mochizuki H, Hashiguchi Y, Shimazaki H, Aida S, Hase K, et al. Risk factors for an adverse outcome in early invasive colorectal carcinoma. *Gastroenterology*. 2004 Aug;127(2):385–94.





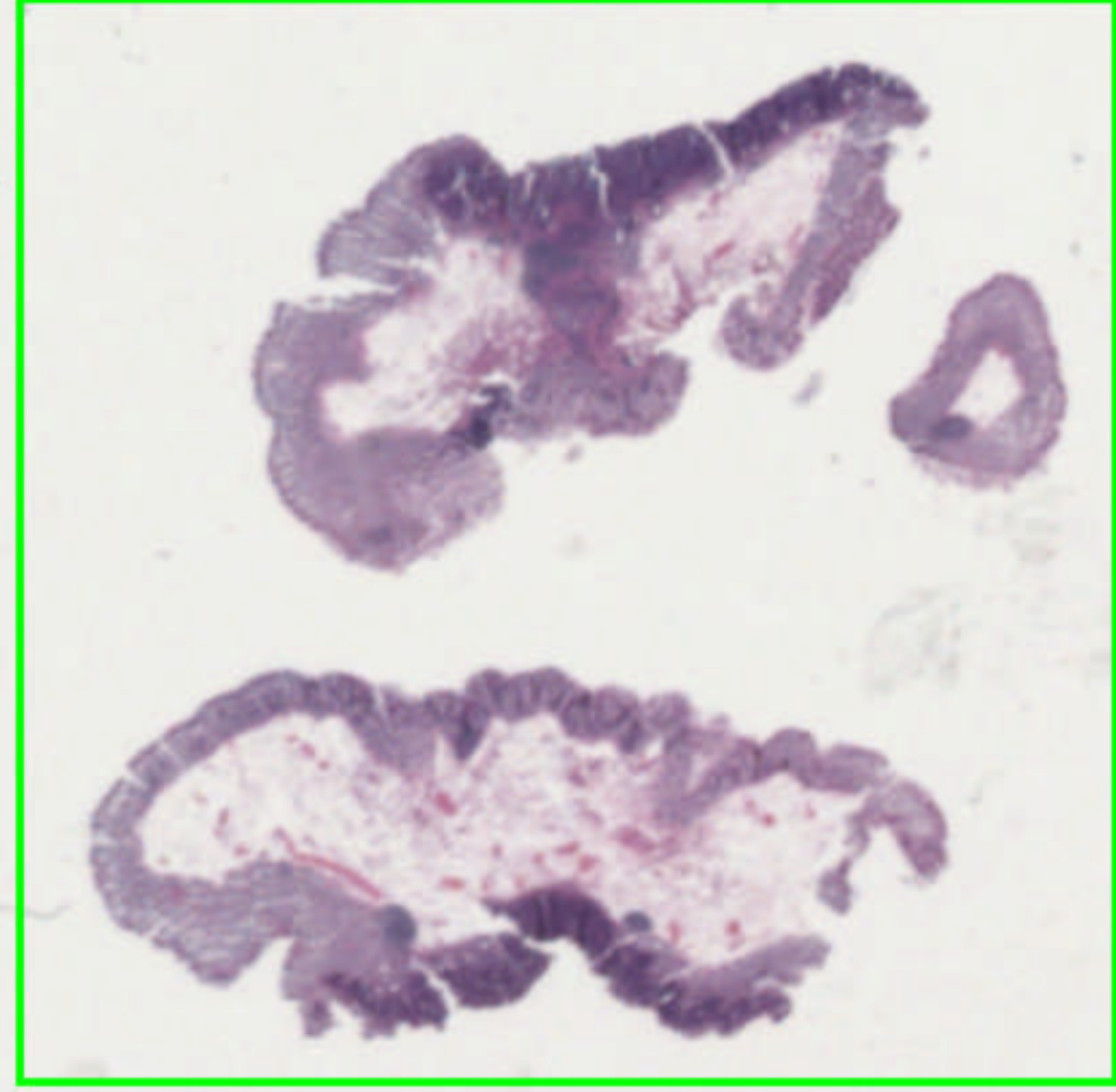


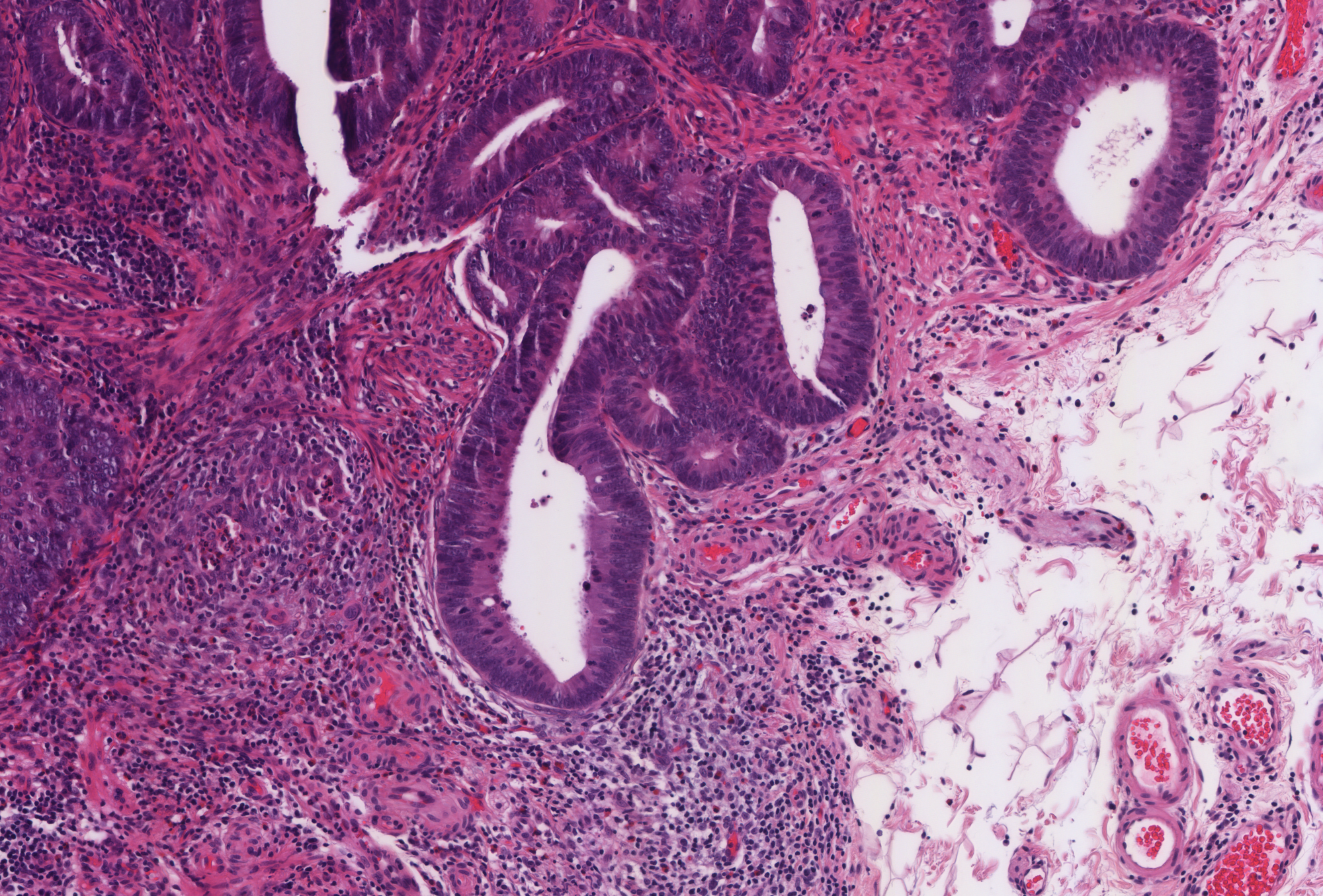
160244302

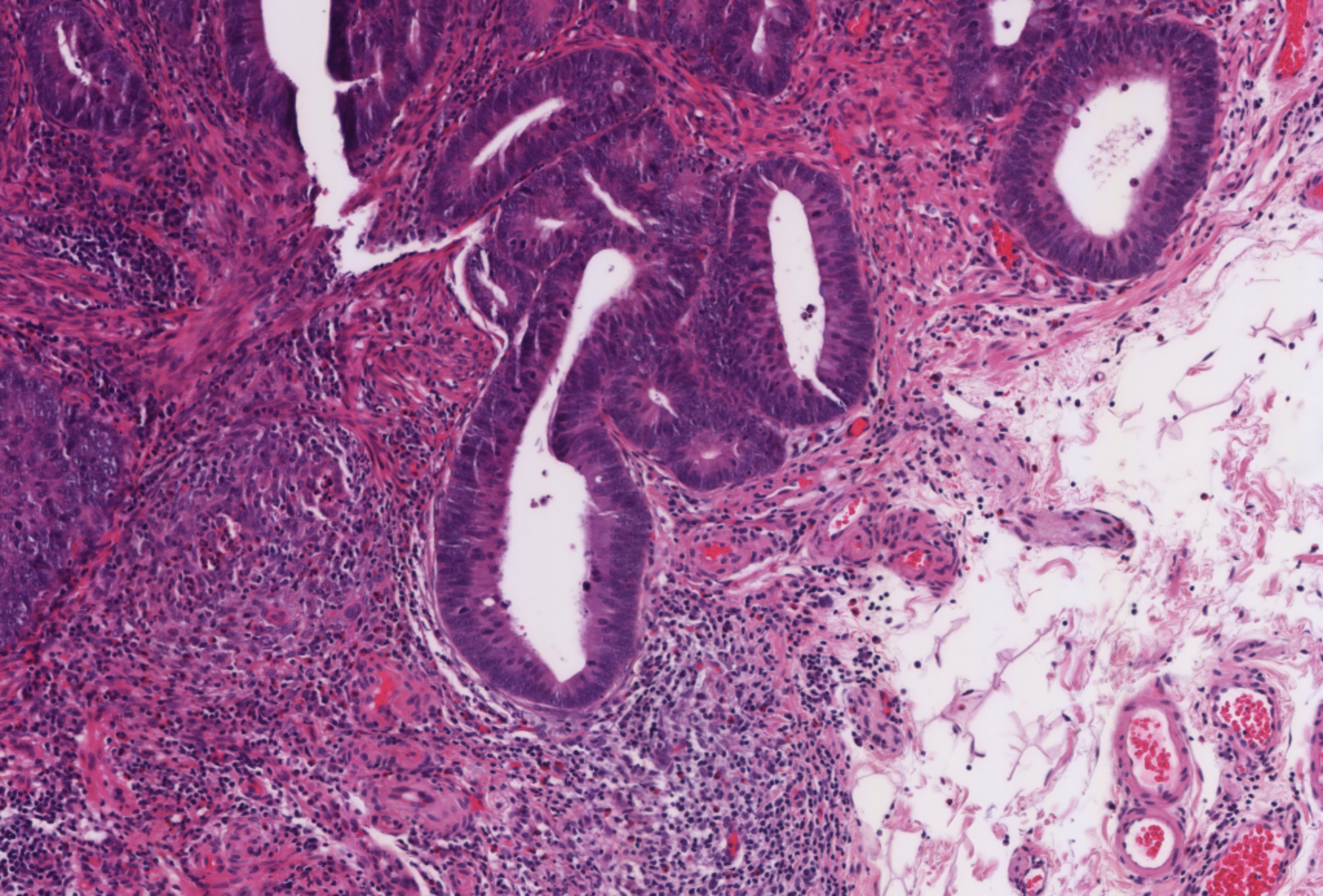
→

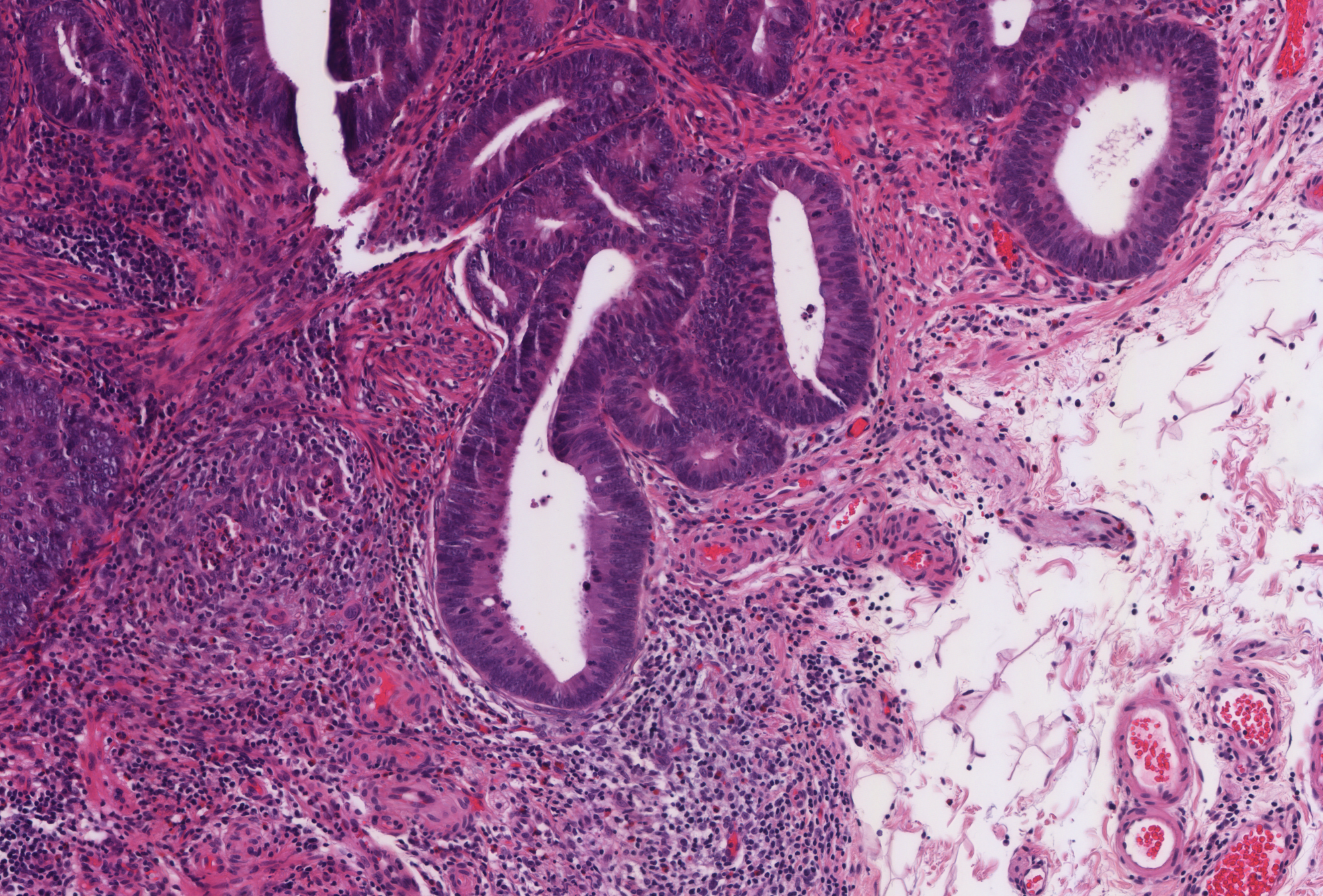
X

KLINIPATH









160244302

↗

X

KLINIPATH

