HAL open science

Comment je fais... simplement une sacrospinofixation bilatérale à l'aide d'une prothèse isthmique postérieure

G. Chene, E. Cerruto, C. Formont, K. Lebail-Carval, P. Chabert, G. Lamblin, G. Mellier, E. Nohuz

To cite this version:

G. Chene, E. Cerruto, C. Formont, K. Lebail-Carval, P. Chabert, et al.. Comment je fais... simplement une sacrospinofixation bilatérale à l'aide d'une prothèse isthmique postérieure. Gynécologie Obstétrique Fertilité & Sénologie, 2019, 47, pp.321 - 323. 10.1016/j.gofs.2018.11.008 . hal-03480812

HAL Id: hal-03480812

https://hal.science/hal-03480812

Submitted on 20 Dec 2021

HAL is a multi-disciplinary open access archive for the deposit and dissemination of scientific research documents, whether they are published or not. The documents may come from teaching and research institutions in France or abroad, or from public or private research centers.

L'archive ouverte pluridisciplinaire **HAL**, est destinée au dépôt et à la diffusion de documents scientifiques de niveau recherche, publiés ou non, émanant des établissements d'enseignement et de recherche français ou étrangers, des laboratoires publics ou privés.

Distributed under a Creative Commons Attribution - NonCommercial 4.0 International License

Version of Record: https://www.sciencedirect.com/science/article/pii/S2468718918303258
Manuscript_4260c055ca012e106c96691f802cd58f

Comment je fais... simplement une sacrospinofixation bilatérale à l'aide d'une prothèse isthmique postérieure ?

titre court: **sacrospinofixation et prothèse isthmique postérieure**

How I do... easily a vaginal sacrospinous colpopexy using an isthmic posterior mesh ?

Short title: **sacrospinous colpopexy and isthmic posterior mesh**

G. Chene[1,2], E. Cerruto[1], C. Formont[1], K. Lebail-Carval[1], P. Chabert[1], G. Lamblin[1], G. Mellier[1], E. Nohuz[1].

[1]Département de Gynécologie, Hôpital Femme Mère Enfant, HFME, 59 boulevard Pinel, Hospices civils de Lyon, 69000 Lyon, France.

[2]Université Claude Bernard Lyon 1, EMR 3738, 69000 Lyon, France

Auteur correspondant: Gautier Chene, MD, Département de Gynécologie, Hôpital Femme Mère Enfant, 59 boulevard Pinel, CHU de LYON, 69000 Lyon, France

E-mail: chenegautier@yahoo.fr

Conflit d'intérêt: aucun

© 2018 published by Elsevier. This manuscript is made available under the CC BY NC user license
https://creativecommons.org/licenses/by-nc/4.0/

Introduction :

La sacrospinofixation par voie vaginale selon Richter est la technique de référence pour la suspension du fond vaginal. Elle est réalisée après hystérectomie dans le même temps opératoire en cas de prolapsus ou à distance. En cas de conservation utérine, il existe une variante, connue sous le nom d'intervention de Richardson, qui consiste à suspendre l'isthme utérin au ligament sacro-épineux.

La technique de sacrospinofixation par voie vaginale n'est pas sans poser plusieurs difficultés à court terme comme l'abord parfois compliqué du ligament sacro-épineux, le risque de plaie vasculaire du pédicule sacré ou pudendal (taux de transfusion sanguine pouvant aller jusqu'à 2%), le risque de plaie/compression nerveuse (jusqu'à 17%), mais aussi à moyen et long terme avec des taux d'échec oscillant entre 2,4 à 19% et un risque de décompensation des autres étages (de 6 à 28,5% pour l'étage antérieur et de 4,2 à 8,4% pour le segment postérieur) [1, 2], des douleurs chroniques et/ou neuropathiques dans 5% des cas et des dyspareunies de novo pouvant concerner jusqu'à16% des patientes [3].

Récemment ont été développés des dispositifs d'ancrage permettant de limiter la dissection du ligament sacro-épineux et l'exposition opératoire par les valves parfois traumatisantes comme l'I-Stitch™ (AMI®, France), le Capio slim™ (Boston Scientific®, France), ou encore l'applicateur Anchorsure™ (Neomedic international®, France) [4]. Sur la base de la seule étude randomisée ayant comparée la technique classique de sacrospinofixation à la technique simplifiée à l'aide du Capio™, il y avait une réduction significative de la durée opératoire de 32% grâce à l'approche mini-invasive par le dispositif d'ancrage et l'absence de complications hémorragiques alors que ces dernières atteignaient 7,14% dans le groupe sacrospinofixation conventionnelle [5].

Nous proposons une variante technique sous la forme d'une prothèse postérieure isthmique de faible grammage et dont les bras seront harponnés aux ligaments sacro-épineux, remplaçant ainsi les bandelettes vaginales habituellement réalisées (artifice de Crépin). Il est également possible de poser cette prothèse en cas d'hystérectomie (prothèse fixée dans ce cas directement sur le fond vaginal).

Trois kits sont actuellement commercialisés en France:

- le kit BSC Mesh™ (AMI®, France) dont nous décrirons la technique ci-dessous
- le kit Surelift link™ (Neomedic international®, France)
- le kit Splentis™ (Surgynal®, France)

Technique opératoire :

La patiente est installée en position gynécologique, sous anesthésie générale ou loco-régionale, les fesses débordant légèrement de la table d'opération. Un seul aide opératoire est suffisant (du fait de l'absence d'utilisation de plusieurs valves à la fois).

Un sondage évacuateur est réalisé en début d'intervention.

Si une colpopérinéorraphie antérieure doit être réalisée, elle est faite en premier (qu'il s'agisse d'une technique autologue ou prothétique).

Le col est saisi par une pince de Pozzi et est tracté vers le haut. L'opérateur réalise une colpotomie sagittale isthmique postérieure sur 2 à 3 cm au bistouri électrique ou au bistouri froid (figures 1a et 1b). Il y a ensuite une dissection bilatérale recto-vaginale (au doigt et au ciseau long) en direction de l'épine sciatique. Le ligament sacro-épineux est disséqué sur ses premiers centimètres (figure 1c). L'opérateur positionne ensuite le fil d'ancrage, à environ deux centimètres de l'épine, sur le ligament, à l'aide du dispositif I-Stitch™ (AMI®, France) (figures 1d et 1e).

La prothèse BSC Mesh™ (**B**ilateral **S**acrospinous **C**olposuspension) (AMI®, France) est une prothèse de polypropylène ultralégère (21g/m^2) macroporeuse (93%) (figure 2a). Elle est alors fixée sur l'isthme utérin à l'aide de 4 monofilaments de polypropylène 3/0 (2 au milieu, et 1 de chaque côté) afin de bien l'amarrer (figure 2b). Le fils passé dans le ligament sacro-sciatique est ensuite inséré dans le bras prothétique homolatéral, puis chaque bras est glissé dans la fosse ischio-rectale en direction du ligament (figures 2c et 2d). Un noeud auto-bloquant de Roeder est réalisé de chaque côté mais n'est pas poussé trop proche du ligament pour éviter une hyper-correction. La colpotomie est ensuite suturée par un surjet de fil résorbable tressé ou d'un monofilament (figure 2e). La sonde urinaire et la mèche vaginale ne sont pas indispensables en post-opératoire.

Conclusion :

La guerre des prothèses vaginales n'est pas perdue (…tout du moins en Europe) [6]. Les résultats parfois catastrophiques reportés aux Etats-Unis étaient bien souvent liés à d'anciens matériaux utilisés par des chirurgiens peu entraînés dans la chirurgie vaginale classique [6, 7]. La dernière méta-analyse de la Cochrane rapporte en effet que les renforts prothétiques (par rapport aux tissus autologues) sont associés à de meilleurs résultats anatomiques et fonctionnels à moyen et long terme, quel que soit l'étage concerné [8].

Les avantages de cette bandelette isthmique reposent sur sa petite taille, son très faible grammage et son maillage large (amélioration de la tolérance) via un abord vaginal mini-invasif (autorisant ainsi une prise en charge ambulatoire). La dissection limitée de l'espace para-rectal et l'utilisation des nouveaux dispositifs d'ancrage diminuent considérablement le risque de complications vasculaires et neurologiques

tout en permettant une fixation solide sous contrôle tactile pur avec un abord du ligament sacro-épineux en toute sécurité (étude en cours dans notre service).

Les techniques de correction des prolapsus de l'étage moyen doivent être connus car les prolapsus sont fréquemment pluri-compartimentaux. D'autre part, le taux de réussite à moyen et long terme des réparations des étages antérieurs et/ou postérieurs est conditionné (entre autres) par un support apical de qualité [9]. Comme l'abord vaginal est le plus fréquemment utilisé [9], la technique chirurgicale de sacrospinofixation doit être enseignée et maîtrisée. L'utilisation du dispositif d'ancrage et de cette prothèse devrait simplifier davantage la technique.

Conflit d'intérêt : aucun

Figure 1 : description de la technique opératoire

Figure 1a : Vue initiale per-opératoire

Figure 1b : Le col est tracté vers le haut. Une colpotomie sagittale isthmique postérieure est réalisée sur 2 à 3 cm

Figure 1c : Dissection bilatérale recto-vaginale en direction de l'épine sciatique. Le ligament sacro-épineux est disséqué sur ses premiers centimètres.

Figures 1d et 1e : Fil d'ancrage positionné à environ deux centimètres de l'épine, sur le ligament sacro-sciatique à l'aide du dispositif I-Stitch™ (AMI®, France).

Figure 2 : description de la technique opératoire (suite)

Figure 2a : prothèse BSC Mesh™ (AMI®, France)

Figure 2b : Fixation de la prothèse BSC Mesh™ sur l'isthme utérin à l'aide de 4 monofilaments de polypropylène 3/0

Figure 2c : Chaque bras est glissé dans la fosse ischio-rectale en direction du ligament.

Figure 2d : prothèse étalée au niveau de l'isthme utérin

Figure 2e : vue finale

Références :

1/ Barber MD, Maher C. Apical prolapse. Int Urogynecol J. 2013; 24: 1815-33.

2/ Sze EH, Karram MM. Transvaginal repair of vault prolapse: a review. Obstet Gynecol. 1997; 89: 466-75.

3/ Estrade JP, Agostini A, Roger V, Dallay D, Blanc B, Cravello L. Sacrospinous colpopexy complications. Gynecol Obstet Fertil. 2004; 32: 850-4.

4/ Margueritte F, Sallée C, Aubard Y, Gauthier T. How I do… sacrospinofixation following Richter technique by mini-invasive vaginal route. Gynecol Obstet Fertil Senol. 2018; 46: 130-132.

5/ Leone Roberti Maggiore U, Alessandri F, Remorgida V, Venturini PL, Ferrero S. Vaginal sacrospinous colpopexy using the Capio suture-capturing device versus traditional technique: feasibility and outcome. Arch Gynecol Obstet. 2013; 287: 267-74.

6/ Jacquetin B. Is the vaginal meshes war lost? J Gynecol Obstet Biol Reprod (Paris) 2012; 41: 395—6

7/ Cosson M, Jacquetin B. Vaginal meshes for POP cure: What is the state of play beginning 2016? J Gynecol Obstet Biol Reprod (Paris). 2016; 45: 525-30.

8/ Maher C, Feiner B, Baessler K, Christmann-Schmid C, Haya N, Marjoribanks J. Transvaginal mesh or grafts compared with native tissue repair for vaginal prolapse. Cochrane Database Syst Rev 2016; 2: CD012079.

9/ Maher C, Feiner B, Baessler K, Christmann-Schmid C, Haya N, Brown J. Surgery for women with apical vaginal prolapse. Cochrane Database Syst Rev. 2016; 10: CD012376.

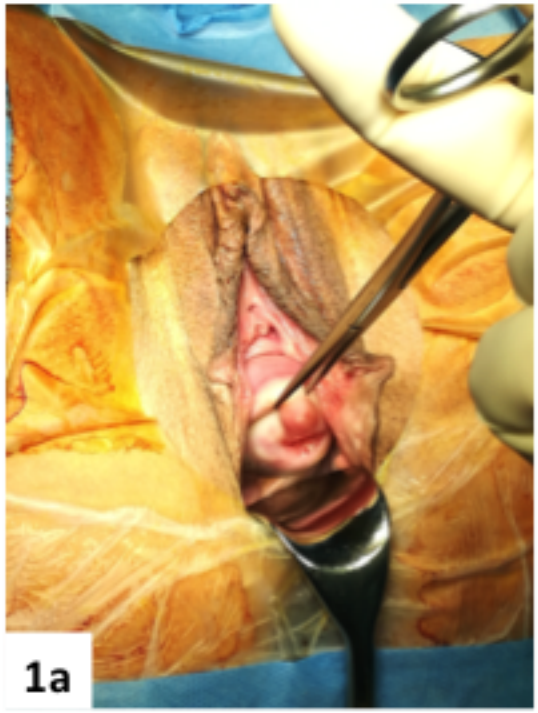
1a

1b

1C

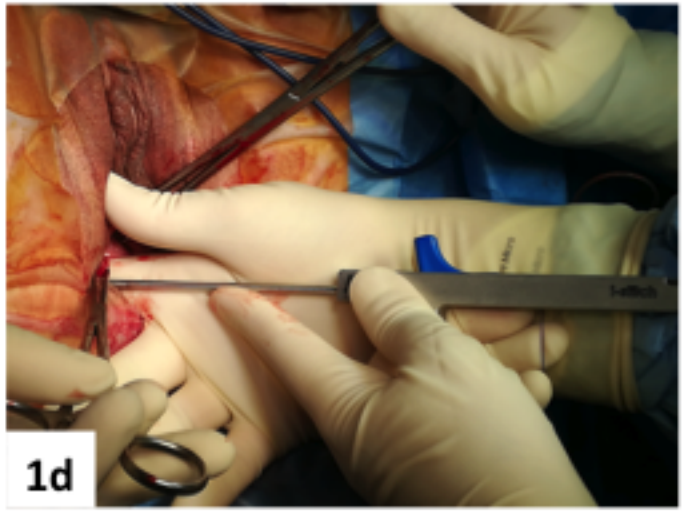
1d

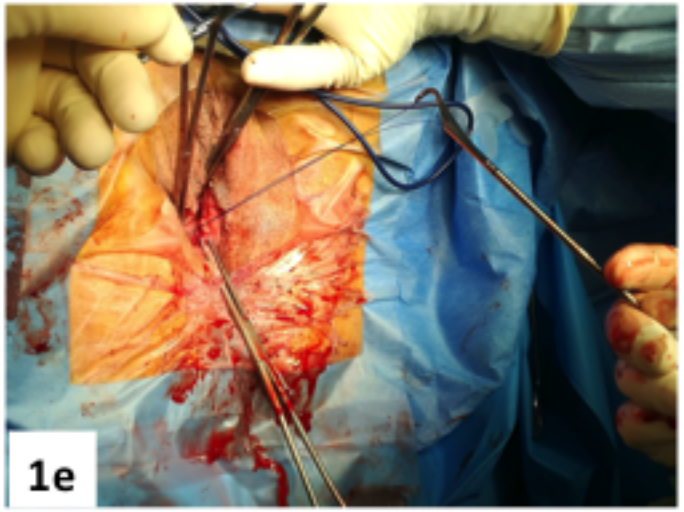
1e

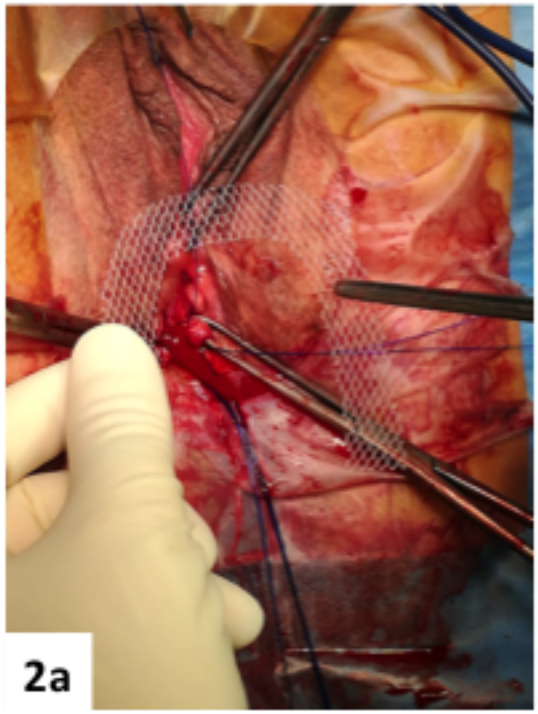
2a

2b

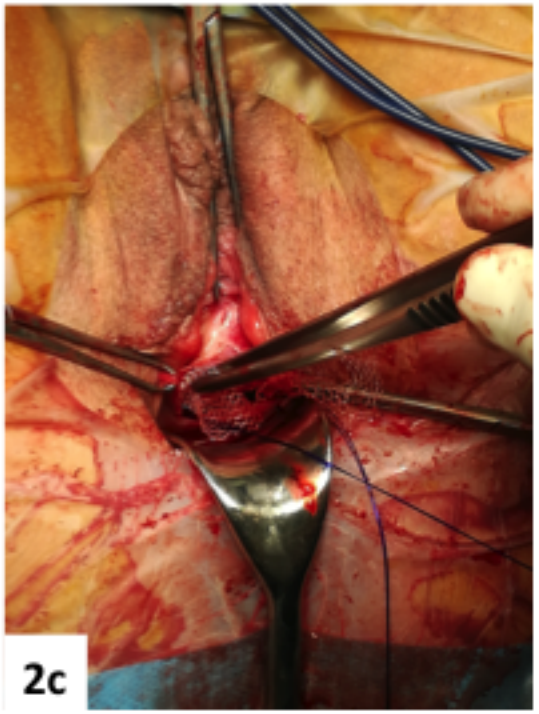
2c

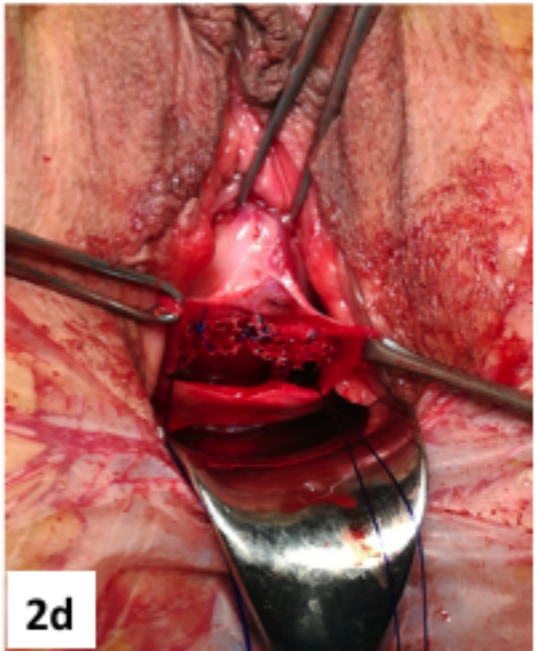
2d

2e