



HAL
open science

Digoxin overdose: When ineffective antidote treatment challenges the diagnosis...

C. Desmond, P. Bernadet, D. Dondia, Arnaud Courtois, N. Delarche, M. Labadie

► **To cite this version:**

C. Desmond, P. Bernadet, D. Dondia, Arnaud Courtois, N. Delarche, et al.. Digoxin overdose: When ineffective antidote treatment challenges the diagnosis.... *Journal Europeen des Urgences et de Reanimation*, 2017, 29 (1), pp.80-84. <10.1016/j.jeurea.2017.01.002>. <hal-03412030>

HAL Id: hal-03412030

<https://hal.science/hal-03412030v1>

Submitted on 15 Nov 2021

HAL is a multi-disciplinary open access archive for the deposit and dissemination of scientific research documents, whether they are published or not. The documents may come from teaching and research institutions in France or abroad, or from public or private research centers.

L'archive ouverte pluridisciplinaire **HAL**, est destinée au dépôt et à la diffusion de documents scientifiques de niveau recherche, publiés ou non, émanant des établissements d'enseignement et de recherche français ou étrangers, des laboratoires publics ou privés.



HAL Authorization

CAS CLINIQUE

Surdosage en digoxine : lorsqu'une inefficacité du traitement antidotique remet en cause le diagnostic...

Digoxin overdose: When ineffective antidote treatment challenges the diagnosis...

C. Desmond^a, P. Bernadet^a, D. Dondia^a,
A. Courtois^{a,b,c}, N. Delarche^d, M. Labadie^{a,*}

^a Centre antipoison et de toxicovigilance d'Aquitaine Poitou-Charentes, bâtiment UNDR, CHU de Bordeaux, place Amélie-Raba-Léon, 33076 Bordeaux cedex, France

^b Université de Bordeaux, 146, rue Léo-Saignat, 33076 Bordeaux, France

^c Unité de recherche œnologie, EA 4577, USC 1366 Inra, institut des sciences de la vigne et du vin, 210, chemin de Leysotte, 33882 Villenave-d'Ornon, France

^d Unité de soins intensifs en cardiologie (USIC), centre hospitalier de Pau, 4, boulevard de Hauterive, 64046 Pau, France

Reçu le 10 août 2016 ; accepté le 16 janvier 2017

MOTS CLÉS

Digoxine ;
Bêta-bloquant ;
Intoxication ;
Insuffisance rénale ;
Fab IG antidigitalique
ovin

Résumé Utilisée dans le traitement de la fibrillation auriculaire et de l'insuffisance cardiaque, la digoxine est et peut être la cause d'intoxications sévères chez les personnes âgées du fait notamment de leurs comorbidités. Nous rapportons ici le cas d'un patient de 83 ans, insuffisant rénal, ayant des vomissements, des douleurs abdominales et une bradycardie suite à une intoxication à la digoxine. L'électrocardiogramme montrait des signes d'imprégnation digitalique. La digoxinémie était mesurée à 6,6 ng/mL. Lors de la prise en charge, deux flacons d'antidote (Fab IG antidigitalique ovin) ont été administrés à deux reprises, avec une amélioration des signes digestifs mais sans effet sur les signes cardiovasculaires : malgré une amélioration électrographique, la bradycardie persistait, associée à des phases hypotensives. L'interrogatoire du patient révéla que celui-ci prenait également un bêta-bloquant, du bisoprolol. Du fait de son insuffisance rénale, le patient a eu très probablement une co-intoxication

* Auteur correspondant.

Adresse e-mail : magali.labadie@chu-bordeaux.fr (M. Labadie).

avec le bêtabloquant, mais qui n'a pu être confirmée par un dosage plasmatique ou urinaire de ce médicament. Ainsi la sérothérapie Fab IG antidigitalique ovin a antagonisé spécifiquement la digoxine et non le bisoprolol, ce qui pourrait expliquer la persistance de la bradycardie et des phases hypotensives. Après une surveillance hospitalière de 6 jours, le patient a pu retourner à son domicile. Cette observation ne doit pas remettre en cause les indications de ces anticorps antidigitaliques, mais doit faire rechercher une autre étiologie toxique devant une inefficacité apparente de l'antidote.

© 2017 Publié par Elsevier Masson SAS.

KEYWORDS

Digoxin;
Beta-blocker;
Poisoning;
Renal failure;
Immunoglobulin Fab
fragments

Summary Digoxin is still used in the treatment of atrial fibrillation and heart failure. This medication can cause severe poisoning in older people regarding their comorbidities. We report the case of an 83 years old patient, with renal insufficiency, suffering from digoxin poisoning and presenting vomiting, abdominal pain and bradycardia. Electrocardiographic recordings showed signs of digitalis impregnation. Digoxin was measured at 6.6 ng/mL. During the treatment, the antidote (Fab IG antidigitalis) was administered twice which allowed an improvement in gastrointestinal symptoms but had no effect on cardiovascular ones. Even if an electrographic improvement was present, the patient presented persistent bradycardia associated with hypotensive phases. The patient's interrogation revealed that he was also taking a beta-blocker, bisoprolol. Because of its renal failure, we assumed that patient presented likely a co-poisoning with beta-blocker, but this could not be confirmed by a plasma or urinary dosage of this medication. Thus, the serotherapy antagonized specifically digoxin but not bisoprolol which could explain the persistence of bradycardia and hypotensive phases. After a hospital surveillance for 6 days, the patient was able to return home. In conclusion, this observation does not question the therapeutic indication of antidigitalis antibodies, but in case of their apparent ineffectiveness during digitalis intoxication, another toxic etiology must be sought.

© 2017 Published by Elsevier Masson SAS.

Introduction

La digoxine est un glycoside cardiotonique utilisée dans le traitement d'arythmies cardiaques (fibrillation auriculaire, flutter auriculaire) et de l'insuffisance cardiaque. Cette molécule est utilisée depuis 200 ans mais est nettement moins prescrite de nos jours avec l'arrivée de nouveaux médicaments comme les bêtabloquants. Dans la littérature, différentes publications font état de fréquentes prescriptions de digoxine chez les personnes âgées, chez lesquelles la prévalence de ces maladies du rythme cardiaque est plus élevée [1,2]. Dans cette catégorie de patients âgés, aux nombreuses comorbidités, l'intoxication à la digoxine peut être responsable de symptômes graves potentiellement létaux, ce d'autant qu'elle est parfois méconnue, les patients s'intoxiquant sans augmentation de posologies.

Étude de cas

Nous rapportons le cas d'un patient d'origine maghrébine alternant des séjours entre la France et le Maroc, âgé de 83 ans, admis aux urgences pour vomissements avec douleurs abdominales diffuses dans un contexte depuis plusieurs semaines d'une dégradation de son état général. Il était traité quotidiennement par du bisoprolol (2,5 mg), du ramipril (1,25 mg), du furosémide (40 mg) et de la digoxine

(0,25 mg) pour une insuffisance cardiaque avec une fraction d'éjection ventriculaire gauche à 30 %, découverte sur un œdème aigu du poumon inaugural en 2011. Il avait également une insuffisance rénale chronique avec une clairance de la créatinine à 45 mL/min.

Le patient a été rapidement transféré dans l'unité de soins intensifs cardiologiques pour une bradycardie à 50 battements par minute, une pression artérielle de 138/44 mmHg, ainsi que des œdèmes des membres inférieurs. L'examen clinique pulmonaire, abdominal et neurologique était normal. La biologie montrait un ionogramme normal avec une kaliémie à 4,6 mmol/L, une valeur pour le peptide natriurétique de type B à 10 000 UI, et une insuffisance rénale aiguë avec une créatininémie à 270 µmol/L et une clairance de la créatinine calculée (selon l'équation CKG-EPI, [3]) à 18 mL/min. Dans les échantillons sanguins prélevés à l'admission à l'hôpital, la digoxinémie mesurée était à 6,6 ng/mL.

L'électrocardiogramme montrait une fibrillation auriculaire ainsi que des signes d'imprégnation digitalique avec une cupule digitalique présente dans tous les territoires (Fig. 1). La prise en charge a consisté notamment en l'administration de fragments Fab IG antidigitalique ovin, antidote de l'intoxication aux digitaliques. D'après la digoxinémie (6,6 ng/mL) et le poids du patient (52 kg), il a pu être calculé une quantité de quatre flacons à administrer, soit 160 mg d'immunoglobulines au total. Selon le principe

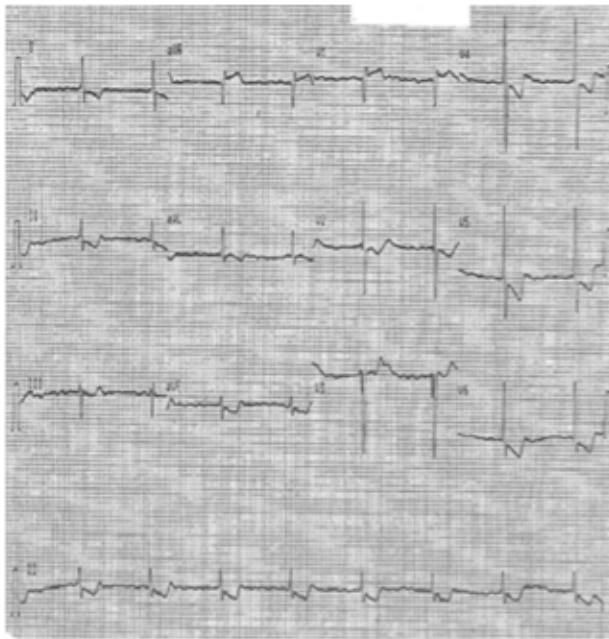


Figure 1. Electrocardiogramme, à l'admission aux urgences. On observe notamment une bradycardie sinusale à 50 battements par min, et la présence d'une cupule digitalique dans tous les territoires.

d'une neutralisation semi-molaire, deux flacons, soit 80 mg d'immunoglobulines, étaient administrés au patient. Devant une absence de rémissions des signes cliniques (bradycardie persistante associée à des phases hypotensives), et paracliniques (persistance de la cupule digitalique), il a été décidé une nouvelle administration de 80 mg de fragments Fab IG antidigitalique ovin 12 h plus tard.

En parallèle, le Centre antipoison et de toxicovigilance d'Aquitaine et Poitou-Charentes a été contacté car malgré cette prise en charge, la bradycardie était toujours présente 36 h après la première administration de l'antidote. Les signes digestifs avaient quant à eux disparu dès 12 h après la première administration de fragments Fab IG antidigitalique ovin, et en analysant attentivement les différents électrocardiogrammes, notamment celui réalisé 42 h après le début de la prise en charge, il a pu être observé une diminution de l'amplitude de la cupule digitalique dans tous les territoires (Fig. 2), ce qui signe une diminution de l'imprégnation digitalique.

Après un nouvel interrogatoire du patient il est apparu que son traitement habituel comprenait également du bisoprolol permettant ainsi d'expliquer la persévérance de certains signes (bradycardie, phase hypotensive). (lors d'un voyage récent au Maroc, il avait consulté un médecin qui lui avait prescrit de la digoxine, en plus de son traitement habituel). Le patient a bénéficié d'une surveillance hospitalière et les symptômes se sont amendés. Son retour à domicile a pu se faire 6 jours après le début de la prise en charge hospitalière.

Discussion

L'intoxication aux digitaliques et plus particulièrement à la digoxine correspond à deux situations distinctes :

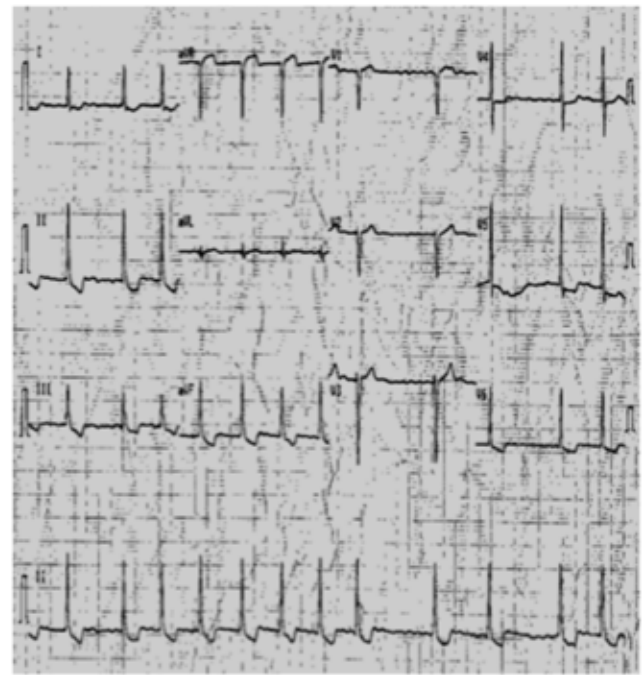


Figure 2. Electrocardiogramme enregistré trois jours après l'administration de fragments Fab IG antidigitalique ovin. On observe une normalisation de l'électrocardiogramme.

l'intoxication aiguë (accidentelle ou volontaire) ; ou le surdosage au cours d'un traitement chronique. C'est ce dernier cas qui est le plus souvent rencontré chez les personnes âgées. Dans le cas rapporté, le diagnostic d'intoxication a été posé sur l'association : signes digestifs à son arrivée aux urgences ; une digoxinémie très élevée (6,6 ng/mL ; zone thérapeutique comprise entre 0,5 et 2 ng/mL) ; et la présence d'une cupule digitalique sur le tracé électrocardiographique. Lors de ce type d'intoxication, les signes sont en premier lieu digestifs, quasi-constants, à type d'anorexie, de nausées, de vomissements, de diarrhées ou de douleurs abdominales. Des signes neurologiques peuvent être retrouvés à type de somnolence, céphalées, de confusion, de délire. Les troubles visuels sont plus spécifiques comme la dyschromatopsie (jaune ou vert), des scotomes scintillants, ou encore une vision floue [4-7]. Les signes cardiologiques font la sévérité de l'intoxication, et se manifestent par des troubles du rythme (bradycardie sinusale, rythme jonctionnel, extrasystole ventriculaire, tachycardie, fibrillation ventriculaire) et de la conduction (bloc sino-auriculaire, bloc auriculo-ventriculaire de tous les degrés). Il est important de les différencier des signes d'imprégnation digitalique présents au cours d'un traitement chronique par la digoxine (onde T aplatie ou négative, sous décalage du ST, cupule digitalique, diminution du QT, augmentation du PR) [4,7]. La biologie montre une hyperkaliémie qui est le reflet du niveau d'intoxication mais elle peut être aussi majorée par une insuffisance rénale [8] et liée aux troubles de l'hydratation associés aux troubles digestifs [4]. Cette hyperkaliémie résulte de l'inhibition par les digitaliques de la Na⁺/K⁺ ATPase membranaire qui provoque une déplétion potassique intracellulaire et est un signe de gravité de l'intoxication. La prise en charge est tout d'abord symptomatique et peut faire intervenir une

décontamination digestive dans les 2 h suivant l'absorption, en cas d'intoxication aiguë, par administration de charbon activé. Ce traitement peut être renouvelé au bout de 4 heures en raison du cycle entéro-hépatique de la digoxine [9]. En cas de bradycardie, l'atropine (1 mg, voie IV) peut être administrée de façon répétée si nécessaire. Il existe également une immunothérapie antidigitalique (Fab IG antidigitalique ovin, Digifab®) indiquée en traitement curatif si l'un des signes suivants est présent : arythmie ventriculaire (tachycardie, fibrillation), bradycardie < 40 battements par min ne répondant pas à l'atropine, kaliémie > 5,5 mmol/L, existence d'un choc cardiogénique, présence d'une défaillance hémodynamique [4,10]. Cette immunothérapie est indiquée en prophylaxie selon une neutralisation semi-molaire si l'on note la présence d'au moins trois critères parmi les suivants : sexe masculin, cardiopathie sous-jacente, âge > 55 ans, bloc auriculo-ventriculaire, bradycardie < 60 battements par min résistante à l'atropine, kaliémie > 4,5 mmol/L [4,10].

Chez ce patient, la clinique observée en plus du sexe masculin, de son âge (83 ans), de la kaliémie, et de ses antécédents cardiaques et rénaux ont motivé une prise en charge incluant l'administration des fragments Fab IG antidigitalique ovin. Les anticorps antidigitaliques commencent à agir au bout de 20 min, avec une réponse complète à 88 min [4]. Pour l'observation rapportée, et après l'administration des fragments Fab spécifiques, une rémission des signes digestifs ainsi qu'une diminution de l'amplitude de la cupule digitale ont pu être observés. Malgré tout, la persistance de la bradycardie associée à des phases hypotensives laissait supposer une inadéquation de la dose d'anticorps administrée. Il a alors été décidé une nouvelle administration de deux flacons (80 mg) 12 h après la première (demi-vie de l'ordre de 15 h pour les fragments Fab IG antidigitalique ovin), mais toujours sans efficacité sur la bradycardie associée aux phases hypotensives. De ce fait et après avis du Centre antipoison territorial, une autre étiologie toxique était suspectée : la présence d'un bêtabloquant, le bisoprolol, dans le traitement habituel du patient.

Les intoxications par les bêtabloquants peuvent donner des symptômes digestifs précoces apparaissant 20 min à 2 h après l'ingestion et des effets neurologiques qui vont de l'obnubilation au coma voire des convulsions du fait du caractère très lipophile de ces molécules. La survenue d'un bronchospasme est rare [11]. Les manifestations les plus fréquentes lors d'intoxication aux bêtabloquants (50 % des cas) sont l'hypotension et la bradycardie. Des anomalies de l'électrocardiogramme peuvent être présentes comme des troubles de la conduction (bloc auriculo-ventriculaire), un élargissement du QRS, un aplatissement de l'onde T et allongement du QT peuvent s'observer par effet stabilisant de membrane pour certaines molécules [11,12]. L'élimination du bisoprolol est à 50 % rénale et 50 % hépatique. Sa demi-vie est de l'ordre de 10 h, et celle-ci est prolongée en cas d'insuffisance rénale [12].

Il est probable que dans le cas de ce patient, la survenue d'une insuffisance rénale sévère a diminué l'élimination de la digoxine [5,6] (élimination à 75 % par voie rénale) mais aussi celle des autres médicaments à élimination urinaire et en particulier celle du bisoprolol [12]. L'administration de l'antidote des digitaliques a été très certainement efficace, comme l'atteste la disparition des signes digestifs

rapidement après l'administration de l'antidote qui reste spécifique et n'agit en aucun cas sur les autres médicaments à tropisme cardiaque. Ce patient a donc présenté un retard à la normalisation de son électrocardiogramme et de sa tension artérielle malgré l'antidote, probablement lié à une co-intoxication avec le bisoprolol. La demi-vie théorique du bisoprolol, certainement allongée par le défaut d'élimination explique bien la persistance de la bradycardie pendant près de 36 h. Un dosage plasmatique et urinaire des bêtabloquants aurait pu confirmer ce diagnostic de co-intoxication [13]. Or, ce dosage n'a malheureusement pas pu être effectué.

Enfin, l'élévation très importante du peptide natriurétique de type B à l'admission signe une insuffisance cardiaque probablement à mettre en rapport avec l'atteinte toxique myocardique de la digoxine, mais aussi du bêtabloquant. Le suivi de ce marqueur biologique aurait également été intéressant dans le cadre de cette co-intoxication aux médicaments cardiotoxiques.

Conclusion

Les intoxications à la digoxine sont fréquemment en rapport avec la survenue insidieuse d'une insuffisance rénale méconnue, chez un patient âgé antérieurement traité. Une intoxication sévère à la digoxine a été diagnostiquée chez ce patient ; le traitement spécifique adapté qui lui a été administré s'est montré inefficace sur les signes de bradycardie et d'hypotension. Ces symptômes pourraient s'expliquer par une co-intoxication par le bisoprolol présent dans son traitement habituel, et dont le dosage aurait pu confirmer la survenue d'un surdosage thérapeutique. De ce fait, les fragments Fab IG antidigitalique ovin ont été efficaces sur les signes d'intoxications de la digoxine mais pas sur ceux du bisoprolol, expliquant l'inefficacité clinique apparente. Néanmoins, ces co-intoxications ne doivent pas remettre en cause les indications des fragments Fab IG antidigitalique ovin. De notre point de vue, cette observation renforce également l'intérêt de rechercher d'autres composés et d'effectuer des dosages quantitatifs notamment pour mettre en évidence une éventuelle polyintoxication par des composés dont l'expression clinique est similaire.

Déclaration de liens d'intérêts

Les auteurs déclarent ne pas avoir de liens d'intérêts.

Références

- [1] Komajda M, Hanon O, Hochadel M, Follath F, Swedberg K, Gitt A, et al. Management of octogenarians hospitalized for heart failure in Euro Heart Failure Survey I. *Eur Heart J* 2007;28:1310–8.
- [2] Cohen A, Dallongeville J, Durand-Zaleski I, Bouée S, Le Heuzey JY, EPHA Investigators. Characteristics and management of outpatients with history of or current atrial fibrillation: the observational French EPHA study. *Arch Cardiovasc Dis* 2010;103(6–7):376–87.

- [3] Levey AS, Stevens LA, Schmid CH, Zhang L, Castro AF, Feldman HI, et al. A new equation to estimate glomerular filtration rate. *Ann Intern Med* 2009;150:604–12.
- [4] Pautas E, Lopez C, Gouronnet A, Gravelaine S, Peyron I, Lapostolle F. Focus on digitalis intoxication in the elderly. Report of a case treated with digoxin-specific Fab antibody fragments. *Geriatr Psychol Neuropsychiatr Vieil* 2012;10:355–63.
- [5] Pita-Fernández S, Lombardía-Cortiña M, Orozco-Veltran D, Gil-Guillén V. Clinical manifestations of elderly patients with digitalis intoxication in the emergency department. *Arch Gerontol Geriatr* 2011;53:106–10.
- [6] Yang EH, Shah S, Criley JM. Digitalis toxicity: a fading but crucial complication to recognize. *Am J Med* 2012;125:337–43.
- [7] Bhindi AK. Optimisation of digoxin maintenance dose in toxicity. *J Pharm Pract Res* 2010;40:50–3.
- [8] Lapostolle F, Devallière E, Alhérière A, Adnet F. Interaction entre créatininémie et kaliémie chez les patients atteints d'une intoxication digitalique. *Presse Med* 2012;41(12 pt1): 1297–9.
- [9] Ibanez C, Carcas AJ, Frias J, Abad F. Activated charcoal increases digoxin elimination in patient. *Int J Cardiol* 1995;48:27–30.
- [10] Ip D, Syed H, Cohen M. Digoxin specific antibody fragments (Digibind) in digoxin toxicity. *BMJ* 2009;339:b2884, <http://dx.doi.org/10.1136/bmj.b2884>.
- [11] Megarbane B, Karyo S, Baud F. Acute beta-blocker poisonings: clinical features and therapies. *Toxicol Anal* 2004;16:245–51.
- [12] Hashiyada M, Usui K, Hayashizaki Y, Hosoya T, Igari Y, Sakai J, et al. Unexpectedly high blood concentration of bisoprolol after an incorrect prescription: a case report. *Leg Med (Tokyo)* 2013;15:103–5.
- [13] Shrivastav PS, Buha SM, Sanyal M. Detection and quantitation of β -blockers in plasma and urine. *Bioanalysis* 2010;2: 263–76.