



HAL
open science

Apprentissage profond pour la segmentation, la classification et la caractérisation géométrique de crosses aortiques

Mounir Lahlouh, Raphaël Blanc, Jérôme Szewczyk, Yasmina Chenoune,
Nicolas Passat

► To cite this version:

Mounir Lahlouh, Raphaël Blanc, Jérôme Szewczyk, Yasmina Chenoune, Nicolas Passat. Apprentissage profond pour la segmentation, la classification et la caractérisation géométrique de crosses aortiques. Journée Rémoise des Jeunes Chercheurs en Santé (JRJCS), 2021, Reims, France. hal-03409856

HAL Id: hal-03409856

<https://hal.science/hal-03409856v1>

Submitted on 30 Oct 2021

HAL is a multi-disciplinary open access archive for the deposit and dissemination of scientific research documents, whether they are published or not. The documents may come from teaching and research institutions in France or abroad, or from public or private research centers.

L'archive ouverte pluridisciplinaire **HAL**, est destinée au dépôt et à la diffusion de documents scientifiques de niveau recherche, publiés ou non, émanant des établissements d'enseignement et de recherche français ou étrangers, des laboratoires publics ou privés.

Apprentissage profond pour la segmentation, la classification et la caractérisation géométrique de croses aortiques

LAHLOUH Mounir^{1,2,4}, BLANC Raphaël^{3,4}, SZEWCZYK Jérôme^{4,5}, CHENOUNE Yasmina^{2,6}, PASSAT Nicolas¹

¹Université de Reims Champagne-Ardenne, CReSTIC EA 3804, Reims 51100, France

²ESME Sudria Research Lab, Paris, France

³Fondation Ophtalmologique de Rothschild, Département de Neuroradiologie Interventionnelle, Paris, France

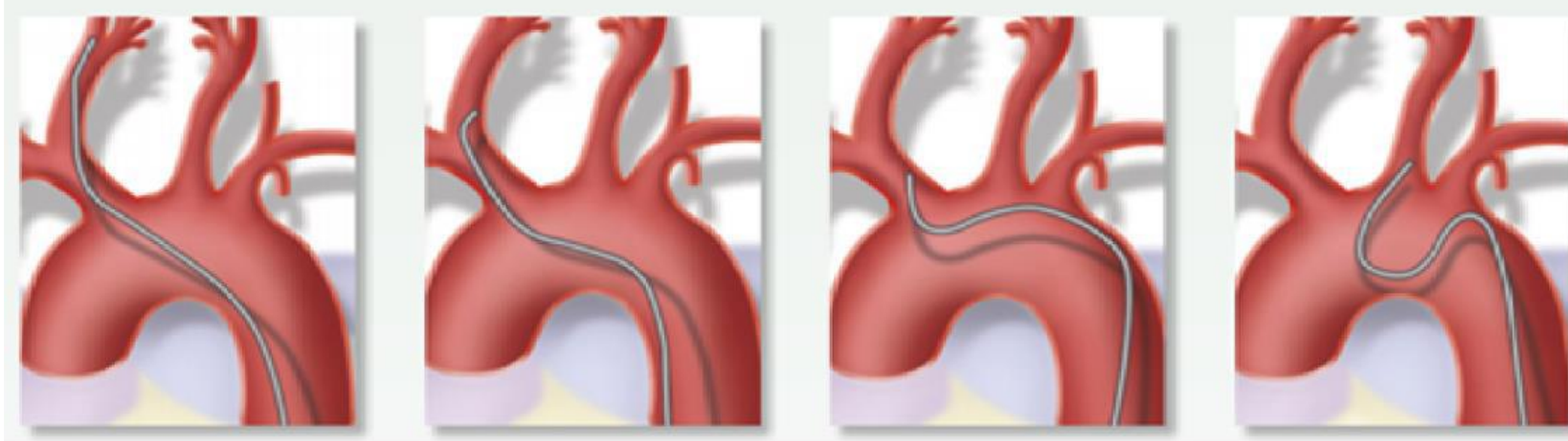
⁴Basecamp Vascular, Paris, France

⁵Sorbonne Université, CNRS UMR 7222, Inserm U1150, ISIR, F-75005, Paris, France

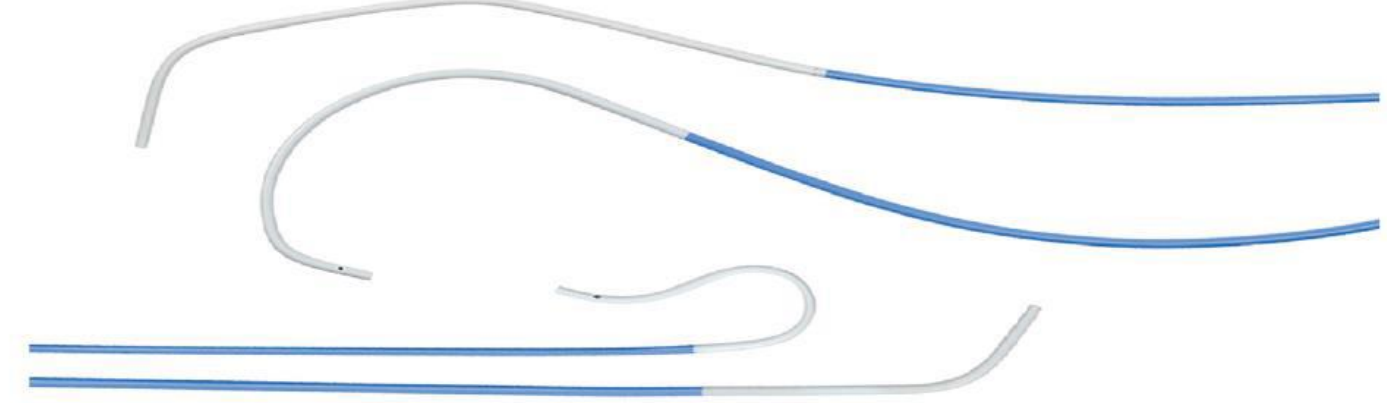
⁶Université Paris-Est, LISSI (EA 3956), UPEC, F-94010, Vitry-sur-Seine, France

1. Contexte et motivation

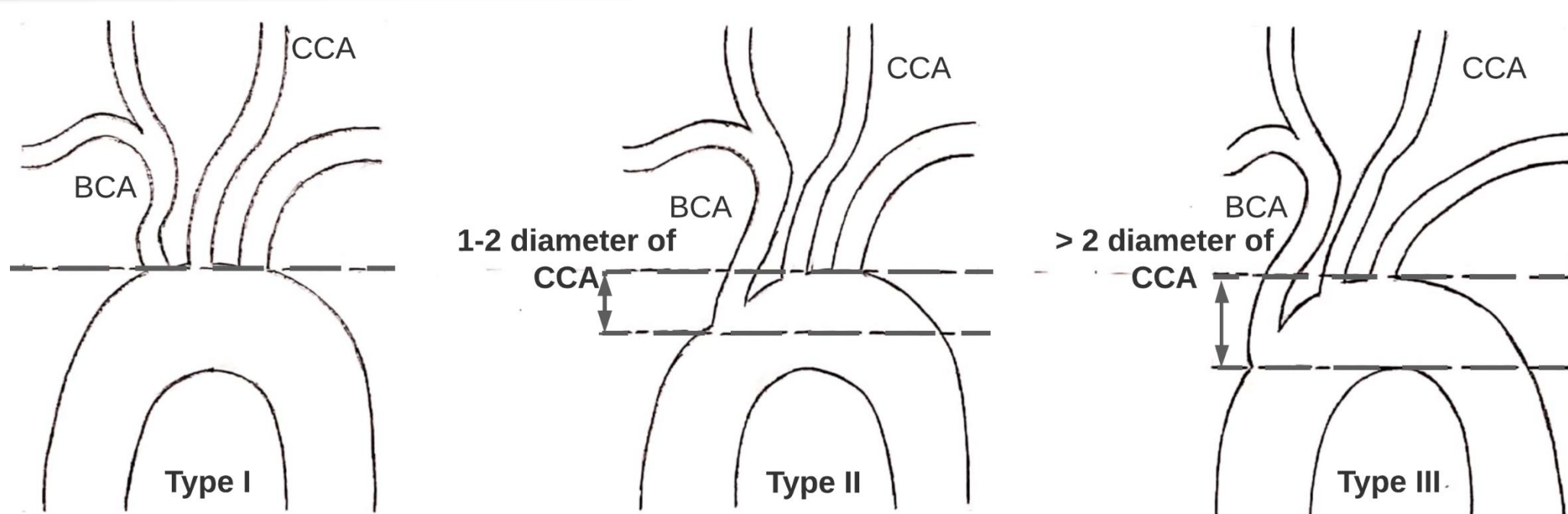
La connaissance de l'anatomie de l'arc aortique est primordiale en neuroradiologie interventionnelle.



Les difficultés de navigation avec les cathéters se situent au niveau de l'arc, particulièrement lorsque ces derniers sont dilatés ou à cause de l'élongation, des angulations et de la tortuosité des troncs supra-aortiques.



2. Impact clinique de l'anatomie de l'arc aortique



Classification des arcs aortiques selon Madhwal [1]

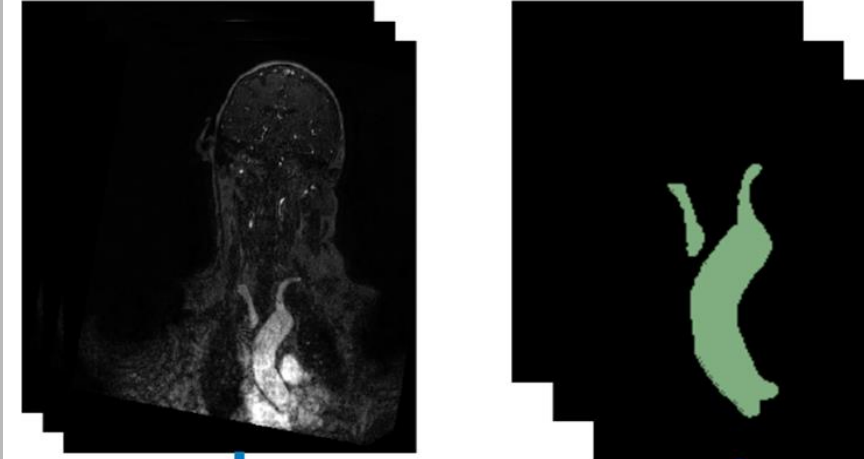
Etude	Caractéristiques et apports
Classification des arcs aortiques [1]	<ul style="list-style-type: none"> La comparaison entre le diamètre de l'artère carotide commune gauche et la distance verticale entre le sommet de l'arc aortique et l'origine du tronc brachio-céphalique détermine le type d'arc (I, II ou III). Dans la classification de Madhwal, chaque type d'arc possède ses propres caractéristiques anatomiques qui ont des implications cliniques dans la prévalence des maladies neurovasculaires.
Relation entre le type de la crosse et la dissection aortique [2]	<ul style="list-style-type: none"> La crosse aortique de type III est caractérisée par une augmentation de l'angulation et de la tortuosité des troncs supra-aortiques. L'arc de type III est fortement corrélé au risque de dissection aortique de type B et d'hématome intramural de type B.
Impact des types d'arc sur le succès des procédures endovasculaires [3, 4]	<ul style="list-style-type: none"> Dans le stenting de l'artère carotide (ACS), le temps de manipulation du cathéter (TMC) est significativement influencé par le type d'arc. Les patients avec un arc de type III ont un TMC plus long et sont associés à davantage de difficultés et de complications dans les procédures ACS par rapport au type I ou II.
Impact de l'anatomie des troncs supra-aortiques sur le succès des procédures endovasculaires [5]	<ul style="list-style-type: none"> La tortuosité et l'élongation des troncs supra-aortiques prolongent significativement le délai de revascularisation lors d'une thrombectomie mécanique.

3. Deep learning pour la segmentation aortique

Approche	Réalisations
3D Inception U-Net [6]	<ul style="list-style-type: none"> Localisation et segmentation de la valve aortique en scanner coronaire. Test de plusieurs architectures U-Net, les meilleurs résultats ont été obtenus par 3D Inception U-Net.
Multi vues 2D CNNs [7]	<ul style="list-style-type: none"> Segmentation de la paroi aortique : de l'aorte ascendante aux artères iliaques. Segmentation par agrégation de classifications des voxels dans les coupes axiales, sagittales et coronales des volumes CTA.
CNNs en cascade [8]	<ul style="list-style-type: none"> Pipeline de segmentation multi-étapes de la dissection aortique de type B sur des volumes CTA. Simplification géométrique de l'anatomie basée sur le redressement de la courbure aortique. Utilisation de CNNs en cascade, le premier pour la segmentation des troncs aortiques et le second pour la segmentation du faux canal artériel de la dissection aortique.

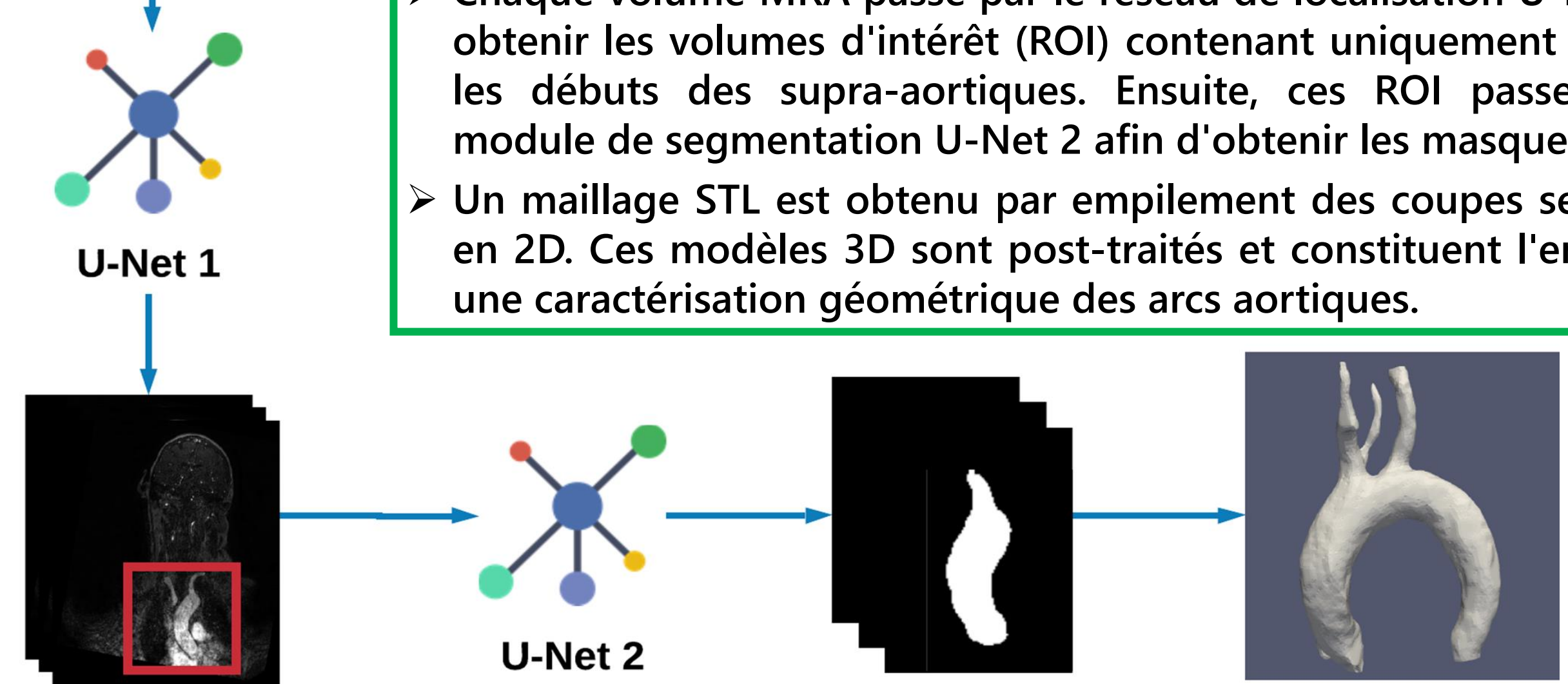
4. Matériel et méthodes

27 patients ont subi des examens MRA 3T avec un imageur Philips Ingenia, Best, Pays-Bas. Ces MRA englobent la crosse de l'aorte, les troncs supra-aortiques et les vaisseaux intracrâniens.



Paramètres d'acquisition : couverture du plan coronal : 250 coupes de 256 x 256 pixels interpolées à 0,495 x 0,495 x 0,500 mm, TR/TE actif = 5,5/2,2 ms, angle de bascule = 27, nombre d'excitations = 1, largeur de bande = 476,7 Hz ; FOV = 380 x 321, temps d'imagerie = 69 s, injection en bolus.

- Chaque volume MRA passe par le réseau de localisation U-Net 1 pour obtenir les volumes d'intérêt (ROI) contenant uniquement les arcs et les débuts des supra-aortiques. Ensuite, ces ROI passent par le module de segmentation U-Net 2 afin d'obtenir les masques binaires.
- Un maillage STL est obtenu par empilement des coupes segmentées en 2D. Ces modèles 3D sont post-traités et constituent l'entrée pour une caractérisation géométrique des arcs aortiques.



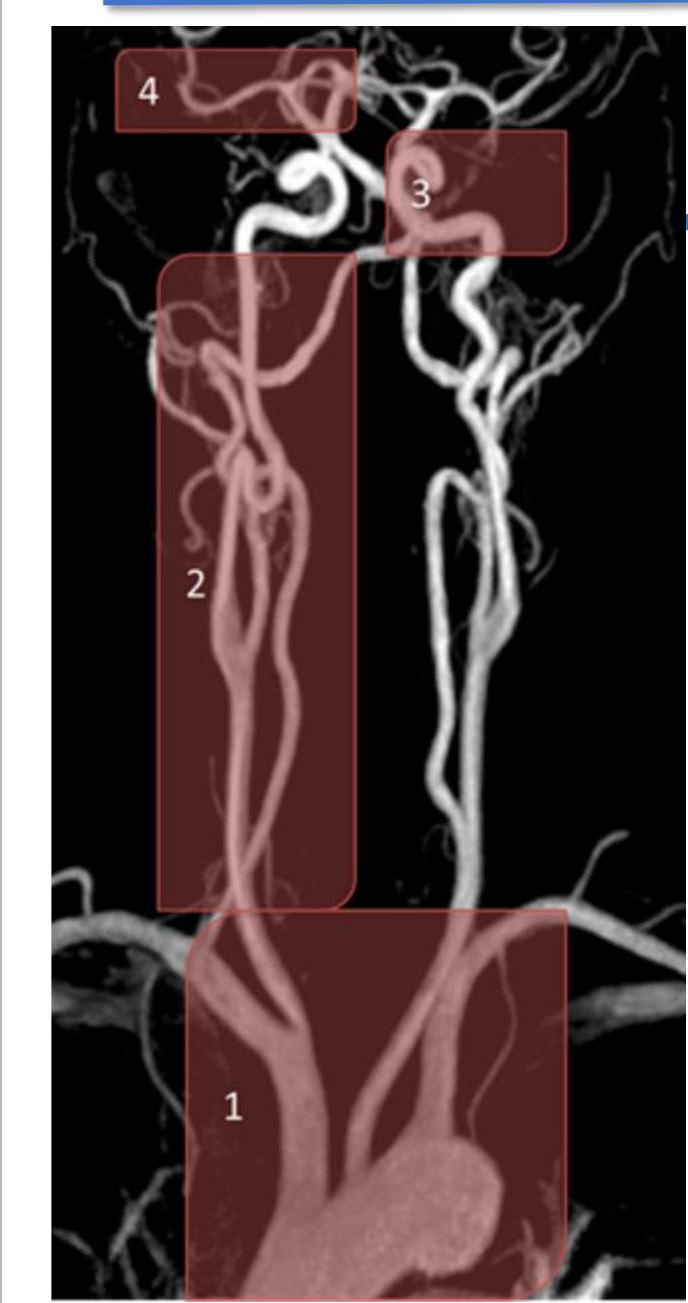
5. Résultats

	MRA	Référence médecin	Prédictions

Résultats sur l'ensemble de test avec Inception U-Net + Adabelief :

- Dice Similarity Coefficient (DSC) = 88.07% de similitude avec la vérité terrain (segmentation manuelle des médecins).
- Précision = 82.56%
- Rappel = 84.10%

6. Conclusion et perspectives



Structures vasculaires de différentes tailles : le diamètre des vaisseaux sanguins diminue en remontant au cerveau. La segmentation devient ainsi plus fine en passant de l'arc aortique au troncs supra-aortiques.

Réalisation d'un pipeline basé CNN pour la localisation et segmentation automatique des croses à des fins de caractérisation géométrique. Validation quantitative par comparaison à la référence médecin avec une bonne précision de 82.56%.

- Enrichissement de la base de volumes MRA par des vérités-terrain robustes et éventuellement partageables.
- Amélioration de l'architecture deep learning pour prendre en considération le rétrécissement du diamètre des vaisseaux pour une segmentation et une caractérisation complète de l'arc et de ses bifurcations supra-aortiques.

Références

[1] S. Madhwal, V. Rajagopal, D. L. Bhatt, C. T. Bajzer, P. Whit low, and S. R. Kapadia, "Predictors of difficult carotid stenting as determined by aortic arch angiography," *J. Invasive. Cardiol.*, vol. 20, pp. 200–204, 2008.

[2] M. M. Marrocco-Trischitta et al., "Prevalence of type III arch configuration in patients with type B aortic dissection," *Eur. J. Cardiothorac. Surg.*, vol. 56, no. 6, pp. 1075–1080, 2019.

[3] F. Burzotta et al., "Clinical and procedural impact of aortic arch anatomic variants in carotid stenting procedures," *Catheter. Cardiovasc. Interv.*, vol. 86, no. 3, pp. 480–489, 2015.

[4] S. Shen et al., "Effect of aortic arch type on technical indicators in patients undergoing carotid artery stenting," *J. Int. Med. Res.*, vol. 47, no. 2, pp. 682–688, 2019.

[5] M. Mokin et al., "Semi-automated measurement of vascular tortuosity and its implications for mechanical thrombectomy performance," *Neuroradiology*, vol. 63, no. 3, pp. 381–389, 2021.

[6] S. R. Ravichandran et al., "3D Inception U-Net for Aorta Segmentation using Computed Tomography Cardiac Angiography," in 2019 IEEE EMBS International Conference on Biomedical Health Informatics (BHI), 2019, pp. 1–4.

[7] A. Fantazzini et al., "3D Automatic Segmentation of Aortic Computed Tomography Angiography Combining Multi-View 2D Convolutional Neural Networks," *Cardiovasc. Eng. Technol.*, vol. 11, no. 5, pp. 576–586, 2020.

[8] D. Chen et al., "Multi-stage learning for segmentation of aortic dissections using a prior aortic anatomy simplification," *Med. Image Anal.*, vol. 69, p. 101931, 2021.