



HAL
open science

Atlas statistique de la vascularisation cérébrale chez le singé marmouset

Germain Arribarat, Muriel Mescam, Caroline Fonta, Franck Desmoulin

► **To cite this version:**

Germain Arribarat, Muriel Mescam, Caroline Fonta, Franck Desmoulin. Atlas statistique de la vascularisation cérébrale chez le singé marmouset. 5eme congrès scientifique de la Société Française de Résonance Magnétique en Biologie et Médecine, Sep 2021, Lyon, France. hal-03407591

HAL Id: hal-03407591

<https://hal.science/hal-03407591v1>

Submitted on 19 Aug 2022

HAL is a multi-disciplinary open access archive for the deposit and dissemination of scientific research documents, whether they are published or not. The documents may come from teaching and research institutions in France or abroad, or from public or private research centers.

L'archive ouverte pluridisciplinaire **HAL**, est destinée au dépôt et à la diffusion de documents scientifiques de niveau recherche, publiés ou non, émanant des établissements d'enseignement et de recherche français ou étrangers, des laboratoires publics ou privés.

Atlas statistique de la vascularisation cérébrale chez le singe marmouset

Germain Arribarat¹, Muriel Mescam¹, Caroline Fonta¹, Franck Desmoulin^{2,3}

¹CerCo, UMR 5549 CNRS. Université Paul Sabatier, Toulouse

²ToNIC, Toulouse NeuroImaging Center, Université de Toulouse, Inserm, UPS, ³CREFRE, Toulouse.

Objectifs : Le marmouset commun (*callithrix jacchus*) est un modèle de primate non humain (PNH) suscitant un vif intérêt pour la recherche préclinique [1][2][4]. Son grand potentiel en génie génétique et sa proximité phylogénétique avec l'homme, rend ce modèle animal idéal pour combler le vide translationnel porté par les modèles de rongeurs [3]. Le but de ce travail était de générer un atlas cérébrovasculaire statistique en utilisant un ensemble de données couvrant la variabilité interindividuelle et offrant des informations précieuses sur la morphologie, géométrie et densité vasculaire, chez le PNH, *in-vivo*.

Matériels : Les acquisitions d'images ont été réalisées à partir de 20 marmousets adultes, sur une IRM 7T (Bruker Biospec), avec deux séquences anatomiques : T2 (TR/TE/flip/NSA :17000/35/90/4) et T1-TOF (11/3/80/4), avec une résolution spatiale identique : 0,2³mm, et une durée respective de 20 min et 25 min.

Méthodes : L'ensemble des pré-traitements est résumé dans la figure 1.

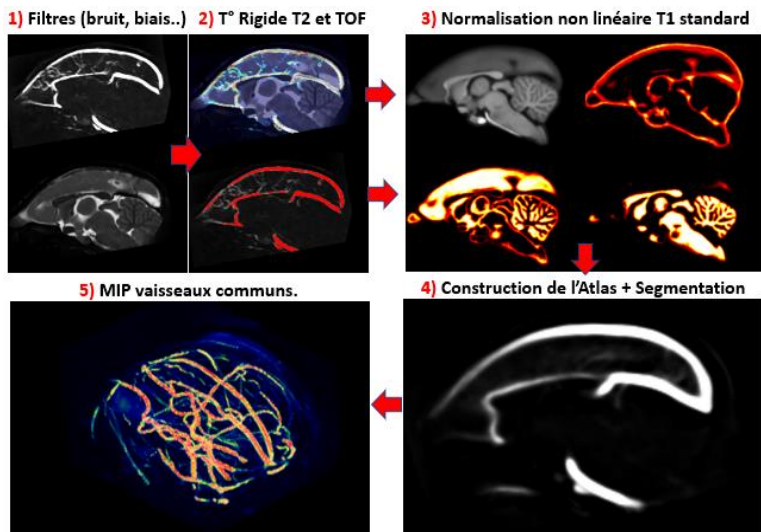


Figure 1 - Pré-traitement et Construction Atlas

Résultats : L'ensemble du pré-traitement a permis la génération d'un atlas statistique ainsi que des mesures de diamètres et volumes vasculaires.

Conclusion : Pour la première fois chez le PNH, ce travail offre l'utilisation d'un modèle cérébrovasculaire anatomique standard (BSI-NI Marmoset MRI standard brain [4]), s'inscrivant dans les analyses statistiques voxels à voxels communes à l'imagerie cérébrale moderne. Cet atlas apporte une connaissance détaillée, des morphologies et distributions anatomiques des vaisseaux d'intérêts, dans la recherche des multiples maladies cérébrovasculaires et neurodégénératives.

Références : [1] Hashikawa et al., 2015 [2] Homman-Ludiyé et Bourne, 2017 [3] Mitchell et Léopold, 2015 [4] Liu et al., 2019. <http://marmoset.braincircuits.org/>

Remerciements : HANUMAN : Projet ANR 18-CE45-0014-01