



**HAL**  
open science

## [Ambulatory management of bilateral secondary spontaneous pneumothorax in palliative care]

P Chauvin, L Sohier, Y Rochas, M Kerjouan, A Salé, M Lederlin, S Jouneau

### ► To cite this version:

P Chauvin, L Sohier, Y Rochas, M Kerjouan, A Salé, et al.. [Ambulatory management of bilateral secondary spontaneous pneumothorax in palliative care]. *Revue des Maladies Respiratoires*, 2021, 38 (7), pp.773-779. 10.1016/j.rmr.2021.05.006 . hal-03260147

**HAL Id: hal-03260147**

**<https://hal.science/hal-03260147>**

Submitted on 16 Oct 2023

**HAL** is a multi-disciplinary open access archive for the deposit and dissemination of scientific research documents, whether they are published or not. The documents may come from teaching and research institutions in France or abroad, or from public or private research centers.

L'archive ouverte pluridisciplinaire **HAL**, est destinée au dépôt et à la diffusion de documents scientifiques de niveau recherche, publiés ou non, émanant des établissements d'enseignement et de recherche français ou étrangers, des laboratoires publics ou privés.



Distributed under a Creative Commons Attribution - NonCommercial 4.0 International License

**Rmr200212**  
**Fascicule vert**  
**Cas clinique**

**Prise en charge palliative ambulatoire d'un pneumothorax spontané secondaire bilatéral**

**Ambulatory management of bilateral secondary spontaneous pneumothorax in palliative care**

P. Chauvin<sup>1</sup>, L. Sohier<sup>2</sup>, Y. Rochas<sup>2</sup>, M. Kerjouan<sup>1</sup>, A. Salé<sup>1</sup>, M. Lederlin<sup>3</sup>, S. Jouneau<sup>1,4</sup>

1. *Service de pneumologie, CHU Pontchaillou, 35033 Rennes, France*
2. *Service de pneumologie, Groupe Hospitalier de Bretagne Sud, 56322 Lorient, France*
3. *Service de radiologie et d'imagerie médicale, CHU Pontchaillou, 35033 Rennes, France*
4. *IRSET UMR 1085, université de Rennes 1, 35000 Rennes, France*

**Titre court :**  
**Traitement d'un pneumothorax bilatéral**

**Auteur correspondant :**

Pierre CHAUVIN  
Service de pneumologie, Hôpital Pontchaillou  
2, rue Henri le Guilloux, 35033 Rennes cedex 9  
Tel : 02.99.28.24.78  
Fax : 02.99.28.24.80  
Email : pierre.chauvin@chu-rennes.fr

Reçu le : 29.07.20

Accepté le : 22.04.21

**Déclaration de liens d'intérêts :**

Les auteurs déclarent les intérêts financiers / relations personnelles suivants. P. CHAUVIN n'a rien à déclarer. L. SOHIER n'a rien à déclarer. Y. ROCHAS n'a rien à déclarer. M. KERJOUAN n'a rien à déclarer en rapport avec le thème de l'article. A. SALÉ n'a rien à déclarer. M. LEDERLIN n'a rien à déclarer. S. JOUNEAU n'a pas de conflits d'intérêts en rapport avec l'article à déclarer. Au cours des 5 dernières années, S. JOUNEAU a perçu des honoraires ou financements pour participation à des congrès, communications, / actions de formation / conseil / participation à des groupes d'experts / travaux de recherche, de la part des Laboratoires / entreprises suivantes : AIRB, Boehringer, Gilead, GSK, LVL, Roche, Savara/Serendex et / ou un soutien non financier de la part des Laboratoires / entreprises suivantes : Actelion, AIRB, Astra Zeneca, BMS, Boehringer, Chiesi, GSK, Mundipharma, Novartis, PfizerRoche, sans liens avec le travail soumis.

## Résumé

### Introduction

Les pneumothorax spontanés secondaires représentent 35% des pneumothorax après 50 ans. Leur prise en charge peut être rendue complexe par la pathologie respiratoire sous-jacente, et reste mal codifiée. Dans notre observation, l'utilisation de drains de petit calibre a permis une prise en charge ambulatoire prolongée, en situation palliative.

### Observation

Nous rapportons le cas d'une patiente de 54 ans souffrant d'un léiomyosarcome avec atteinte pulmonaire métastatique ayant présenté des épisodes répétés de pneumothorax, dont un épisode d'atteinte bilatérale. La prise en charge a reposé sur l'utilisation de drains de petit calibre (8,5F) en queue de cochon reliés à une valve anti-retour de Heimlich permettant une prise en charge en ambulatoire. Les récurrences ont été traitées de façon similaire, en association avec la prise en charge oncologique générale, avec une grande valeur ajoutée pour le confort de la patiente dans un contexte palliatif.

### Conclusion

Ce cas clinique souligne l'intérêt des drains de petits calibre reliés à une valve de Heimlich dans le traitement ambulatoire des pneumothorax spontanés survenant sur un terrain très altéré, même en cas d'atteinte bilatérale, *a fortiori* dans un contexte palliatif.

**Mots clés :** Pneumothorax spontané, Métastases, Drains thoraciques, Soins ambulatoires, Soins palliatifs

# **Ambulatory management of bilateral secondary spontaneous pneumothorax in palliative care**

## **Summary**

### Introduction

Secondary spontaneous pneumothoraces account for 35% of all pneumothoraces after the age of 50. Their management is still debated and can be challenging due to the underlying respiratory condition. In our observation, the use of small-bore chest tubes allowed prolonged ambulatory care in a palliative setting.

### Case report

We report the case of a 54-year-old woman suffering from a leiomyosarcoma with multiple pulmonary metastases who had repeated episodes of pneumothorax, one of which was bilateral. Treatment involved the bilateral insertion of 8.5F pigtail catheters connected to Heimlich valves that allowed management as an outpatient. Recurrences were treated similarly, in association with oncological management, providing great additional benefits for patient comfort in this palliative context.

### Conclusion

Altogether, this case report confirms the applicability of outpatient management for drained spontaneous secondary pneumothoraces, even bilateral, especially in a palliative-care setting.

Key-words: Spontaneous pneumothorax, Metastases, Chest tubes, Outpatient care, Palliative care

## **Introduction**

Les pneumothorax spontanés sont classiquement subdivisés en deux catégories : pneumothorax spontané primaire (PSP) survenant chez un individu aux poumons radiologiquement sains et pneumothorax spontané secondaire (PSS) lorsqu'il existe une pathologie respiratoire sous-jacente [1]. L'incidence cumulée est estimée à 22,7 cas pour 100,000 habitants avec un ratio homme/femme de 3,3:1 et une proportion de PSS qui varie de 6% avant 30 ans à 35% entre 50 et 65 ans [1]. La prise en charge du pneumothorax spontané ne fait pas l'objet d'un consensus [2]. Il existe néanmoins des arguments pour la faisabilité d'une prise en charge ambulatoire dans le PSP où la population concernée est souvent jeune et la mortalité faible [2]. Pour le PSS, la prise en charge est souvent plus complexe du fait du terrain sous-jacent et reste mal codifiée [2]. Une prise en charge ambulatoire utilisant des drains de petit calibre a déjà été rapportée dans une population comportant des PSS [3,4]. L'applicabilité d'une prise en charge ambulatoire utilisant ce dispositif en situation palliative reste à évaluer. Nous rapportons l'observation d'une patiente chez qui l'utilisation de drains de petit calibre reliés à une mini-valve de Heimlich a permis une prise en charge minimalement invasive et, pour l'essentiel, ambulatoire.

## **Observation**

Une patiente de 54 ans, non tabagique, était suivie au GHBS (Lorient, France) pour un léiomyosarcome utérin avec atteinte pulmonaire métastatique, traité initialement par chimiothérapie néoadjuvante (adriamycine, ifosfamide et cisplatine), chirurgie, puis gemcitabine devant une reprise évolutive pulmonaire. Un an plus tard, une nouvelle progression pulmonaire (lâcher de ballons) et osseuse a conduit à une troisième ligne de chimiothérapie (gemcitabine et docétaxel) permettant une stabilisation des lésions pulmonaires.

La patiente a alors présenté un premier épisode de pneumothorax spontané secondaire (PSS) droit responsable d'une hypoxémie nécessitant la mise en place d'un drain thoracique en

hospitalisation. Après trois jours de prise en charge, le drain thoracique a été retiré et la patiente est rentrée à son domicile avec une oxygénothérapie 4L/min, 24h/24.

Un mois après le premier épisode (M1), la patiente a présenté une détresse respiratoire révélant un pneumothorax spontané bilatéral (Fig 1). Un drain thoracique a été mis en place en urgence du côté gauche puis, en service de pneumologie, un cathéter de Fuhrman (8,5 French, *Cook Medical, Bloomington, IN*) a été mis en place du côté droit et relié à une valve unidirectionnelle de Heimlich (Cook Chest Drain Valve C-CDV-1, *Cook Medical, Bloomington, IN*) tel que décrit par *Marquette et al.* [5]. Le contrôle radiologique montrait un retour complet des poumons à la paroi mais la persistance du bullage du drain thoracique gauche après six jours de drainage a fait suspecter la présence d'une fistule broncho-pleurale. Par ailleurs, la patiente présentait toujours une dyspnée marquée et s'inquiétait de l'éventualité d'un retour à domicile sans drain thoracique. Le drain thoracique gauche a donc été remplacé par un cathéter de Fuhrman de 8,5F relié à une valve de Heimlich (Fig 2) et la patiente a regagné son domicile avec les deux cathéters après 8 jours d'hospitalisation. Le suivi à une semaine rapportait une parfaite tolérance clinique et le bilan réalisé autorisait la suspension de l'oxygénothérapie de repos, mais son maintien à l'effort. Du fait de l'appréhension persistante de la patiente et du risque élevé de récurrence de PSS, le drainage bilatéral a été poursuivi en ambulatoire avec un suivi hebdomadaire en consultation de pneumologie.

À M2, un scanner de réévaluation a mis en évidence une exclusion des deux cathéters dans la paroi thoracique et une récurrence du pneumothorax du côté droit. Les drains ont été retirés et le cathéter droit remplacé dans le même temps. Ce cathéter a été retiré en hospitalisation à M3 en raison d'une contamination à *Streptocoque* et *Alcaligenes faecalis* multisensibles et la patiente est rentrée à domicile après 10 jours de bi-antibiothérapie.

À M6, la patiente a présenté une récurrence de pneumothorax gauche. Un nouveau cathéter de Fuhrman connecté à une valve unidirectionnelle a été inséré malgré de nombreuses adhérences pleurales, permettant le retour à domicile de la patiente. Le poumon est rapidement revenu à la paroi.

La patiente a été hospitalisée à M8 en raison d'une progression pulmonaire et osseuse de la maladie traitée par corticothérapie et irradiation antalgique. Le cathéter de Fuhrman a été maintenu en place du côté gauche, associé à une oxygénothérapie à l'effort.

À M9, son état général et respiratoire s'est dégradé, nécessitant une nouvelle admission en service de pneumologie. Elle présentait un emphysème sous cutané diffus que la mise en aspiration sur le cathéter gauche avait permis de contrôler rapidement. Cependant, son état respiratoire a continué à se dégrader et la prise en charge orientée vers des soins de confort exclusifs. Elle est finalement décédée d'insuffisance respiratoire aiguë sur progression des métastases pulmonaires quatre ans après le diagnostic de léiomyosarcome utérin.

## **Discussion**

### **Pneumothorax spontané et néoplasie**

Le pneumothorax spontané (PS) est une complication rare mais bien décrite des néoplasies solides, en particulier en cas d'atteinte métastatique pulmonaire, [6] et pourrait représenter entre 0,05 et 5% de tous les pneumothorax spontanés [7,8]. Il peut notamment compliquer, comme dans ce cas, l'évolution de sarcomes par des épisodes fréquemment bilatéraux, récurrents dans près de la moitié des cas, et parfois réfractaires aux traitements entrepris [9]. L'apparition d'un pneumothorax dans un contexte néoplasique peut reposer sur différents mécanismes : 1) apparition d'anomalies parenchymateuses ou rupture de bulle associée(s) à la croissance tumorale et/ou aux traitements anti-cancéreux entrepris, 2) la lyse ou la nécrose d'une tumeur périphérique, 3) l'apparition d'un effet-valve antiretour suite à la croissance tumorale pouvant entraîner une sur-distension alvéolaire puis une fuite aérique [8]. L'utilisation du docétaxel chez cette patiente pourrait avoir favorisé la transformation des lésions pulmonaires bilatérales vers des lésions cavitaires et la survenue de pneumothorax récidivants [10].

Le pronostic du pneumothorax survenant en contexte néoplasique est fonction du sous-type de néoplasie sous-jacente et des thérapeutiques entreprises mais reste globalement très défavorable

avec une médiane de survie de l'ordre de 3 mois [7] et un taux de survie estimé à 20% à un an dans le cadre des sarcomes [9]. La survenue d'un épisode de pneumothorax bilatéral dans un contexte de pathologie pulmonaire avancée est toujours une complication grave pouvant menacer le pronostic vital [11], en particulier en cas d'atteinte bilatérale. Cependant, la prise en charge d'un pneumothorax secondaire survenant dans un contexte néoplasique ne fait pas l'objet de recommandations particulières au sein des PSS [12].

### Prise en charge du PSS

Actuellement, la prise en charge privilégiée en première intention dans le PSS est l'hospitalisation pour surveillance associée à une oxygénothérapie pendant au moins 24h, et le plus souvent mise en place d'un drain thoracique de calibre  $\leq 14-16F$  [11,13]. La surveillance simple n'est pas recommandée par l'ACCP qui considère cette approche trop risquée [14]. Elle préconise le recours aux drains de 16-22F, réservant les drains de calibre  $\leq 14F$  à certaines circonstances particulières : faible abondance du pneumothorax et préférence du patient [14]. L'aspiration à l'aiguille n'est pas recommandée en première intention car considérée comme moins efficace [11,13,14], mais pourrait être envisagée comme alternative à un drainage thoracique [11]. Dans une étude récente, *Thelle* et al. ont mis en évidence la supériorité de l'aspiration en comparaison à un drainage thoracique par drains de 14-20F, y compris dans le PSS (n=48/127), avec une durée de séjour hospitalier diminuée de moitié [15]. Cependant, le taux de succès du drainage thoracique y était très limité (31,8%) et cette étude comprenait très peu de patients atteints de néoplasie (n=5). Pour le moment, la prise en charge recommandée en première intention dans le PSS reste le drainage thoracique [2]. Le critère généralement accepté pour qualifier le succès est la ré-expansion complète ou quasi-complète (persistance d'un fin liseré aérique apical) du poumon avant retrait du drain [3,4].



## Prévention de la récurrence et prise en charge de la fuite prolongée

Une fois le traitement initial mis en place, l'enjeu de la prise en charge est d'évaluer et de proposer si nécessaire un traitement définitif afin de réduire le risque de récurrence élevé dans le PSS (40-50%) [16]. Une série portant sur 96 patients cancéreux l'évaluent plutôt autour de 10% à 10 mois (médiane de survie de cette cohorte : 7,8 mois) [12]. Dans cette étude, les facteurs de risque indépendamment associés à la récurrence du PSS sont l'abondance et la gravité de l'épisode (présence d'une déviation médiastinale, importance du décollement). Les sarcomes semblent associés à un plus fort taux de récurrence [12]. Le risque de mauvaise tolérance sur un terrain altéré est en faveur d'un traitement définitif dès le premier épisode [11,13,14]. En l'absence d'intervention, la plupart des fuites prolongées se résolvent dans un délai inférieur à 14 jours dans le cadre des PSS [11]. A l'inverse, des fuites prolongées d'une durée médiane de 4 semaines ont été décrites dans certaines séries [17]. Aussi, après un délai moyen de 3 à 5 jours de drainage optimal, avec raccordement à une valise de drainage en aspiration, une prise en charge chirurgicale sera discutée dans la plupart des cas [2]. Cette étape peut faire appel à différentes techniques plus ou moins invasives selon la gravité de l'épisode et l'état général du patient.

### i. Approches chirurgicales

Sur un plan chirurgical, la technique préférentielle dans le PSS est la vidéo-thoracoscopie chirurgicale (VTC) sous anesthésie générale, qui a remplacé depuis quelques années la thoracotomie [2]. L'objectif de l'intervention est double : identifier et traiter le site de la fuite et réaliser un geste de pleurodèse, qui peut être une pleurectomie partielle, une abrasion pleurale ou une pleurodèse chimique. Le traitement spécifique chirurgical de la lésion en cause est en revanche rarement possible, et nécessite à la fois une bonne réponse au traitement anticancéreux et une opérabilité parfaite [18]. La pleurodèse chimique par talcage lors d'une VTC semble être le traitement le plus efficace dans le pneumothorax spontané avec un taux de récurrence compris entre 0 et 3,2% (suivi moyen variable,  $\geq 12$  mois) dans le PSP et jusqu'à 4,5% dans les séries comportant

des PSS, mais n'est pas adaptée pour tous les patients [19]. Dans une série de pneumothorax secondaires associés au traitement d'une néoplasie maligne, *Maniwa* et al. soulignent les difficultés et les limites de cette technique [8]. Outre la nécessité fréquente de conversion en thoracotomie du fait de modifications importantes de la cavité pleurale, dans 20% des cas le site de la fuite aérienne n'est pas retrouvé et une pleurodèse chimique seule par talcage est alors réalisée. Dans leur expérience, cette intervention nécessite une hospitalisation d'une durée médiane de 6 jours et peut s'accompagner de complications post-opératoires du fait de l'état général altéré (PS 2-3). De ce fait, elle serait à réserver préférentiellement aux patients avec une espérance de vie estimée d'au moins 1 à 2 mois, et sur consensus d'équipe. Dans les cas les plus difficiles, une technique de VTC sous anesthésie locale et épidurale moins invasive a été décrite par une équipe [20].

#### ii. Pleurodèse médicale

La pleurodèse médicale est considérée comme une alternative acceptable dans la prévention de la récurrence chez des patients inopérables ou refusant la chirurgie [16]. L'agent privilégié en terme d'efficacité est le talc calibré, dont l'administration peut être réalisée en solution saline via un drain thoracique ou par thoracoscopie (pulvérisation) [19]. La thoracoscopie sous anesthésie locale ou pleuroscopie a été évaluée dans le PSS [21] et semble présenter la même efficacité que dans le PSP [16]. Réalisée sous anesthésie locale avec ou sans sédation, c'est une procédure sûre qui permet la réalisation d'un geste de pleurodèse chimique seule, sans possibilité d'abrasion pleurale ni de pleurectomie [22]. Les taux de récurrence sont estimés entre 0 et 24% pour un talcage par le drain (durée moyenne de suivi  $\geq 24$  mois) et entre 0 et 16% pour une pleurodèse médicale (durée moyenne de suivi  $\geq 18$  mois) [19]. Dans l'arsenal thérapeutique, cette dernière se situe à l'interface entre la VTC et le talcage simple par un drain thoracique, mais sa place exacte n'a pas fait l'objet d'évaluation dans des essais de grande ampleur dans le PSS, en particulier dans le contexte néoplasique. La principale complication rapportée du talcage pleural est la douleur thoracique [20], bien que certains auteurs ne décrivent pas de majoration des douleurs en cas de pleuroscopie avec anesthésie bien menée [16]. De rares épisodes (<1%) de syndrome de détresse respiratoire ont

également été décrits, en lien avec une possible toxicité systémique [23]. Une observation a rapporté l'efficacité du picibanil (OK-432) dans le traitement d'un pneumothorax associé à l'évolution métastatique d'un angiosarcome [24]. Les autres agents susceptibles d'induire une pleurodèse, tel que la minocycline et l'iodopovidone, n'ont pas été évalués en situation néoplasique [19].

### iii. Autres approches de traitement d'une fuite prolongée

D'autres approches ont également été décrites dans le traitement d'une fuite aérienne prolongée. La pleurodèse par *blood-patch*, réalisée par administration de 1 à 2 mL/kg de sang du patient par un drain thoracique, permet de contrôler le pneumothorax avec des taux de récurrence estimés entre 15,6 et 36% (durée moyenne de suivi  $\geq 12$  mois) [19] et a été évaluée plus récemment dans le PSS [25] mais pas dans le cas particulier du contexte néoplasique. Le surrisque infectieux évoqué avec une incidence de l'ordre de 4% doit être pris en compte chez des patients recevant des thérapeutiques anti-cancéreuses. L'insertion endobronchique de valves ou de prothèses est documentée dans la littérature [26]. *Gilbert* et al. rapportent l'intérêt de cette technique dans le cadre d'une néoplasie avancée en soins palliatifs [27]. Enfin, l'occlusion d'une fistule bronchopleurale par chez un patient avec une faible réserve respiratoire a été décrite dans un cas d'un adénocarcinome de stade avancé grâce à une prothèse de Watanabe [28].

Finalement, le choix de la technique dépend de plusieurs éléments : sévérité de l'épisode initial, risque de récurrence, état général et type de néoplasie sous-jacente, disponibilité des techniques au niveau local, et bien sûr de la volonté du patient. Ainsi, dans le contexte néoplasique, les possibilités thérapeutiques peuvent être restreintes [2]. Dans ce cas, il peut être licite de s'orienter vers une prise en charge peu invasive visant à minimiser la durée de séjour hospitalier afin de favoriser le confort du patient.

## Possibilité : prise en charge ambulatoire par drains de petit calibre

La prise en charge ambulatoire du pneumothorax est de plus en plus considérée dans le but réduire les désagréments du patient et le coût général de la prise en charge [2]. Les recommandations de l'ACCP évoquaient déjà la possibilité de relier un drain thoracique à une valve anti-retour de Heimlich si une fuite prolongée était suspectée chez un patient non opérable. *Van Haegel et al.* ont montré la possibilité de prendre en charge les épisodes initiaux et les récurrences de pneumothorax survenant au cours d'une néoplasie par un drainage thoracique associé à des techniques de pleurodèse et d'autoriser la sortie du patient après mise en place de valves de Heimlich en cas de persistance du pneumothorax, même bilatéral [29]. Cependant, le calibre des drains utilisés dans cette prise en charge n'est pas précisé. La taille des drains à utiliser en pathologie pleurale continue de faire débat [30] : le principal avantage retenu dans l'utilisation de drains de petit calibre étant la réduction de la douleur à l'insertion du drain [30,31]. La réduction de la fréquence de l'empyème thoracique et de la malposition sont également décrits [32]. Un taux de succès de 68,4% avec une prise en charge ambulatoire exclusive dans 82,4% des cas a été rapportée avec l'utilisation de drains de petit calibre [3,4]. Cependant, ces séries comprennent peu de patients atteints de néoplasie. La série de *Tsai et al.* met en évidence l'efficacité des drains de petit calibre en comparaison à des drains de grand calibre (succès dans 72,5% des cas contre 72,7%, P=0,88) et comprenait 10% de patients atteints de cancer [33]. Plus récemment, *Chen et al.* ont montré qu'une prise en charge hospitalière par des cathéters de petit calibre  $\leq 14F$  reliés à une valve unidirectionnelle était possible au premier épisode de pneumothorax survenant dans un contexte néoplasique avec un taux de succès de 81% (13/16) [34]. Par ailleurs, une revue récente souligne que le traitement du pneumothorax par des drains de petit calibre, peu risqué et favorable aux soins ambulatoires, serait adapté au PSS [35]. L'utilisation de drains de petit calibre pourrait être adaptée à la prise en charge des PSS chez des patients fragiles présentant une néoplasie avancée, dès le premier épisode et en cas de récurrence. Initialement, en hospitalisation, le drain peut être relié à une

valise de drainage puis, en cas de bullage persistant et de bonne tolérance, relié à une mini-valve de Heimlich pour permettre un retour au domicile (Fig 3).

### Avantages de cette prise en charge en contexte palliatif

Dans notre observation la réalisation d'une pleurodèse chirurgicale n'a pas été retenue, l'état général de la patiente contre-indiquant l'anesthésie générale. Le *blood-patch* par le drain n'a pas été envisagé. Par ailleurs, les autres techniques de prise en charge d'une fuite prolongée telle que la pleurodèse par le drain par talcage ou l'insertion de valves endobronchiques, n'ont pas été envisagées dans la mesure où la patiente demandait une prise en charge peu invasive et indolore.

Une prise en charge ambulatoire et purement symptomatique reposant sur l'utilisation de drains de petit calibre a donc été privilégiée. En comparaison à des techniques de pleurodèse par le drain ou à des techniques chirurgicales, la gestion de la douleur associée à la mise en place de drains de petit calibre ne nécessite le plus souvent que le recours à des antalgiques simples [3]. Cette prise en charge a permis de gérer « à la demande » les récurrences de pneumothorax tout en respectant la volonté de la patiente d'une prise en charge peu invasive, et en préservant au maximum son autonomie. Ce dernier point revêt un intérêt particulier dans le contexte de néoplasie active et participe au maintien des capacités physiques, à la réduction du risque thrombo-embolique et au confort général. Nous rappelons que la patiente présentait les principaux critères pour une prise en charge ambulatoire sécurisée : 1) patient(e) stable cliniquement ; 2) durée de trajet vers l'hôpital par tout moyen de transport inférieure à 1 heure 3) patient(e) ne vivant pas seul(e) et 4) patient(e) apte à comprendre et appliquer les consignes en cas de problème [36].

L'utilisation prolongée de ce type de cathéters présente cependant des limites. De même que pour tout drainage pleural prolongé, un risque infectieux accru par contamination du dispositif, un déplacement ou une occlusion du drain peuvent survenir [32]. La déconnexion de la valve de Heimlich du drain de Fuhrman peut également être observée. Au cours du suivi de notre patiente,

une contamination du dispositif sans arguments pour un empyème et un déplacement du drain ont pu être identifiés et pris en charge rapidement du fait du suivi rapproché mis en place.

Ainsi, le traitement initial et le suivi de ces épisodes de pneumothorax se sont inscrits dans la prise en charge palliative. Il nous semble que ce mode de prise en charge a amélioré le confort et la qualité de vie de la patiente et permis, selon ses souhaits, un maintien maximum à son domicile. Elle est finalement décédée du fait de l'évolution terminale du léiomyosarcome et non directement d'une complication aiguë secondaire à la présence des métastases bilatérales.

### **Conclusion**

Au total, ce cas clinique montre l'intérêt des drains de petits calibre reliés à une valve de Heimlich dans le traitement ambulatoire des pneumothorax spontanés secondaires survenant sur un terrain de néoplasie avancée, même en cas d'atteinte bilatérale, *a fortiori* dans un contexte palliatif. La prise en charge mise en place a favorisé les soins ambulatoires et a permis d'améliorer significativement le confort de cette patiente dans ce contexte de fin de vie.

## Références

- [1] Bobbio A, Dechartres A, Bouam S, Damotte D, Rabbat A, Regnard J-F, et al. Epidemiology of spontaneous pneumothorax: gender-related differences. *Thorax* 2015;70:653–8.
- [2] Hallifax R, Janssen JP. Pneumothorax—Time for New Guidelines? *Semin Respir Crit Care Med* 2019;40:314–22.
- [3] Voisin F, Sohier L, Rochas Y, Kerjouan M, Ricordel C, Belleguic C, et al. Ambulatory Management of Large Spontaneous Pneumothorax With Pigtail Catheters. *Annals of Emergency Medicine* 2014;64:222–8.
- [4] Salé A, Sohier L, Champion M, Le Hô R, Bazin Y, Gangloff C, et al. Exclusive ambulatory management of spontaneous pneumothorax with pigtail catheters, a prospective multicentric study. *Respiratory Medicine* 2020;166:105931.
- [5] Marquette C-H. Simplified stepwise management of primary spontaneous pneumothorax: a pilot study. *ERJ* 2006;27:470–6.
- [6] Noppen M. Spontaneous pneumothorax: epidemiology, pathophysiology and cause. *Eur Respir Rev* 2010;19:217–9.
- [7] Chan SN, Okuno SH, Jatoi A. Causes and Outcomes of Spontaneous Pneumothoraces in Solid Tumor Cancer Patients: An Update for the Medical Oncologist. *J Thorac Oncol* 2006;1:335–8.
- [8] Maniwa T, Nakagawa K, Isaka M, Ohde Y, Okumura T, Kondo H. Pneumothorax associated with treatment for pulmonary malignancy. *Interact Cardiovasc Thorac Surg* 2011;13:257–61.
- [9] Hoag JB, Sherman M, Fasihuddin Q, Lund ME. A Comprehensive Review of Spontaneous Pneumothorax Complicating Sarcoma. *Chest* 2010;138:510–8.
- [10] Kao H, Lin W, Hsu H, Huang G. Docetaxel (Taxotere®)-induced cavitory change of pulmonary metastatic lesions complicated by bilateral spontaneous pneumothoraces in a patient with primary adenocarcinoma of the lung. *Singapore Med J* 2013;54:e133–4.
- [11] MacDuff A, Arnold A, Harvey J, on behalf of the BTS Pleural Disease Guideline Group. Management of spontaneous pneumothorax: British Thoracic Society pleural disease guideline 2010. *Thorax* 2010;65:ii18–31.
- [12] Grosu HB, Vial MR, Hernandez M, Li L, Casal RF, Eapen GA, et al. Secondary spontaneous pneumothorax in cancer patients. *J Thorac Dis* 2019;11:1495–505.
- [13] Leyn PD, Lismonde M, Ninane V, Noppen M, Slabbynck H, Meerhaeghe AV, et al. Belgian Society of Pneumology. Guidelines on the management of spontaneous pneumothorax. *Acta Chir Belg* 2005;105:265–7.
- [14] Baumann MH, Strange C, Heffner JE, Light R, Kirby TJ, Klein J, et al. Management of Spontaneous Pneumothorax. *Chest* 2001;119:590–602.
- [15] Thelle A, Gjerdevik M, SueChu M, Hagen OM, Bakke P. Randomised comparison of needle aspiration and chest tube drainage in spontaneous pneumothorax. *ERJ* 2017;49:1601296.
- [16] Tschopp J-M, Rami-Porta R, Noppen M, Astoul P. Management of spontaneous pneumothorax: state of the art. *ERJ* 2006;28:637–50.
- [17] Dugan KC, Laxmanan B, Murgu S, Hogarth DK. Management of Persistent Air Leaks. *Chest* 2017;152:417–23.
- [18] Le Garff G, Léna H, Corbineau H, Kerbrat P, Delaval P. Unusual cause of recurrent pneumothorax: excavated metastasis of osteosarcoma. *The Annals of Thoracic Surgery* 2001;72:2111–3.
- [19] Hallifax RJ, Yousuf A, Jones HE, Corcoran JP, Psallidas I, Rahman NM. Effectiveness of chemical pleurodesis in spontaneous pneumothorax recurrence prevention: a systematic review. *Thorax* 2017;72:1121–31.
- [20] Noda M, Watanabe T, Matsuda Y, Sakurada A, Hoshikawa Y, Okada Y. Awake thoracic surgery versus chemical pleurodesis for intractable secondary spontaneous pneumothorax. *Surg Today* 2016;46:1268–74.

- [21] Noppen M, Meysman M, d'Haese J, Monsieur I, Verhaeghe W, Schlessler M, et al. Comparison of video-assisted thoracoscopic talcage for recurrent primary <I>versus</I> persistent secondary spontaneous pneumothorax. *Eur Respir J* 1997 ;10:412-6
- [22] Noppen M. The Utility of Thoracoscopy in the Diagnosis and Management of Pleural Disease. *Semin Respir Crit Care Med* 2010;31:751–9.
- [23] Sahn SA. Talc Should Be Used for Pleurodesis 2001;163:4.
- [24] Oishi K, Kitano T, Mizumaki K, Maeda S, Saito D, Yoshida S, et al. Angiosarcoma-related pneumohemothorax treated with intrapleural paclitaxel administration and pleurodesis with OK-432. *Eur J Dermatol* 2018;28:520–1.
- [25] Ibrahim I, Elaziz M, El-Hag-Aly M. Early Autologous Blood-Patch Pleurodesis versus Conservative Management for Treatment of Secondary Spontaneous Pneumothorax. *Thorac Cardiovasc Surg* 2019;67:222–6.
- [26] Ding M, Gao Y, Zeng X-T, Guo Y, Yang J. Endobronchial one-way valves for treatment of persistent air leaks: a systematic review. *Respir Res* 2017;18:186.
- [27] Gilbert CR, Toth JW, Osman U, Reed MF. Endobronchial Valve Placement as Destination Therapy for Recurrent Pneumothorax in the Setting of Advanced Malignancy. *Respiratory Care* 2015;60:e46–8.
- [28] Imamura F, Okamoto N, Inoue T, Uchida J, Nishino K, Kimura M, et al. Pneumothorax triggered by the combination of gefitinib and amrubicin and treated with endobronchial silicone spigots. *Respir Med Case Rep* 2015;15:42–4.
- [29] Van Hengel P, Van de Bergh JHAM. Heimlich Valve Treatment and Outpatient Management of Bilateral Metastatic Pneumothorax. *Chest* 1994;105:1586–7.
- [30] Hallifax RJ, Psallidas I, Rahman NM. Chest Drain Size: the Debate Continues. *Curr Pulmonol Rep* 2017;6:26–9.
- [31] Rahman NM, Maskell NA, Davies CWH, Hedley EL, Nunn AJ, Gleeson FV, et al. The Relationship Between Chest Tube Size and Clinical Outcome in Pleural Infection. *Chest* 2010;137:536–43.
- [32] Havelock T, Teoh R, Laws D, Gleeson F, on behalf of the BTS Pleural Disease Guideline Group. Pleural procedures and thoracic ultrasound: British Thoracic Society pleural disease guideline 2010. *Thorax* 2010;65:i61–76.
- [33] Tsai W-K, Chen W, Lee J, Cheng W-E, Chen C-H, Hsu W-H, et al. Pigtail catheters vs large-bore chest tubes for management of secondary spontaneous pneumothoraces in adults. *Am J Emerg Med* 2006;24:795–800.
- [34] Chen C-H, Liao W-C, Liu Y-H, Chen W-C, Hsia T-C, Hsu W-H, et al. Secondary spontaneous pneumothorax: which associated conditions benefit from pigtail catheter treatment? *Am J Emerg Med* 2012;30:45–50.
- [35] Chang S-H, Kang Y-N, Chiu H-Y, Chiu Y-H. A Systematic Review and Meta-Analysis Comparing Pigtail Catheter and Chest Tube as the Initial Treatment for Pneumothorax. *Chest* 2018;153:1201–12.
- [36] Jouneau S, Sohler L, Desrues B. Ambulatory management of large primary spontaneous pneumothorax. *ERJ* 2014;43:1215–1215.



## **Légende des figures**

### **Fig 1**

Radiographie thoracique de face : pneumothorax complet bilatéral sur poumons visiblement pathologiques. Chambre implantable sous-claviculaire droite en place.

### **Fig 2**

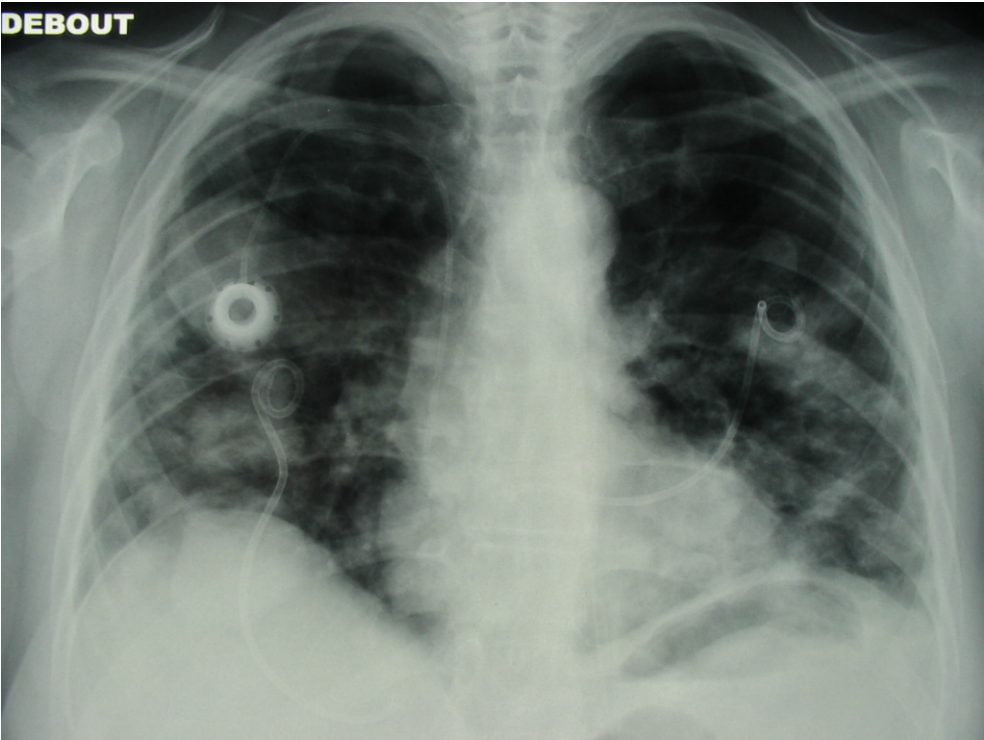
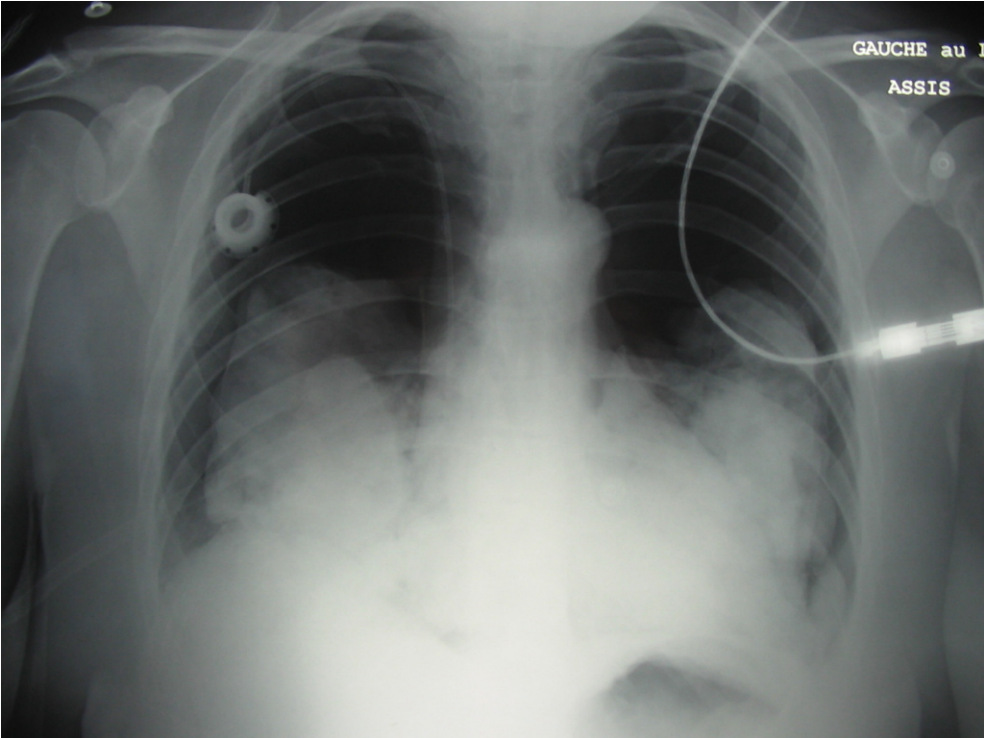
Radiographie thoracique de face : drainage bilatéral par cathéters de Fuhrman 8,5F reliés à des valves anti-retour de Heimlich. Les poumons sont complètement recollés à la paroi.

### **Fig 3**

Proposition d'algorithme de prise en charge d'un pneumotohrax spontané secondaire (PSS) de grande abondance.

**Figures**

**Fig 1**



**Fig 2**

Fig 3

