



HAL
open science

BioQuiz : Parasitologie “ Une histoire d'éperon ”

Chloé Saint, Céline Damiani, Jérôme Boissier, Anne Totet, Yohann Le Govic

► **To cite this version:**

Chloé Saint, Céline Damiani, Jérôme Boissier, Anne Totet, Yohann Le Govic. BioQuiz : Parasitologie “ Une histoire d'éperon ”. Revue Francophone des Laboratoires, 2021, 531, pp.71-73. 10.1016/S1773-035X(21)00111-8 . hal-03219061

HAL Id: hal-03219061

<https://hal.science/hal-03219061>

Submitted on 6 May 2021

HAL is a multi-disciplinary open access archive for the deposit and dissemination of scientific research documents, whether they are published or not. The documents may come from teaching and research institutions in France or abroad, or from public or private research centers.

L'archive ouverte pluridisciplinaire **HAL**, est destinée au dépôt et à la diffusion de documents scientifiques de niveau recherche, publiés ou non, émanant des établissements d'enseignement et de recherche français ou étrangers, des laboratoires publics ou privés.

Titre : « Une histoire d'éperon »

Chloé Saint ^a, Céline Damiani ^{ab}, Jérôme Boissier ^c, Anne Totet ^{ab}, Yohann Le Govic ^{ab*}

^a Laboratoire de parasitologie-mycologie, Centre de biologie humaine, CHU Amiens Picardie - site Sud, 1 rue du Professeur-Christian-Cabrol, 80054 Amiens cedex 1, France

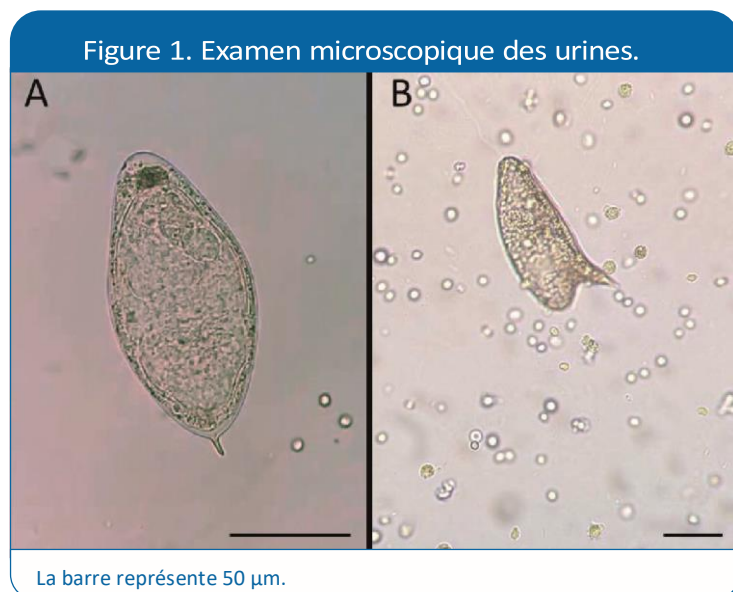
^b Agents infectieux, résistance et chimiothérapie (Agir), UR 4294 université de Picardie Jules Verne, 1 rue des-Louvels, 80037 Amiens cedex 1, France

^c Interactions hôtes-pathogènes-environnements (IHPE), UMR 5244 CNRS, Ifremer, université de Perpignan via Domitia, 52 avenue Paul-Alduy, 66860 Perpignan Cedex, France

*Auteur correspondant : legovic.yohann@chu-amiens.fr (Y. Le Govic)

Description

Un jeune garçon de 15 ans est hospitalisé pour malaise et perte de connaissance à la suite d'une dispute avec sa famille d'accueil temporaire. Le bilan étiologique complet, comprenant notamment un scanner cérébral injecté et un électroencéphalogramme, est sans particularité. Au cours de l'hospitalisation, on découvre une hématurie macroscopique, associée à des douleurs scrotales. Le reste de l'examen clinique est normal. Le patient est, par ailleurs, apyrétique et en parfait état général. À l'interrogatoire, on apprend qu'il est originaire de Côte d'Ivoire, qu'il vit le reste de l'année dans un foyer pour mineurs en Seine-Saint-Denis (93), et que son dernier séjour dans son pays natal remonte à cinq ans. Le bilan sanguin montre une légère hyperéosinophilie (1,1 G/L ; N inférieur à 0,5 G/L) sans aucune autre anomalie. Un examen cyto bactériologique des urines confirme l'hématurie, accompagnée d'une leucocyturie. La culture est négative. Une échographie vésicale est pratiquée, montrant un épaissement pseudo-polypoïde isoéchogène sur la paroi postérieure de la vessie. Un examen parasitologique des urines est alors réalisé. Outre la présence d'hématies, plusieurs éléments attirent l'attention du microscopiste (figures 1A et 1B).



Questions

1. Quel est votre diagnostic ? Argumentez.
2. Comment le patient s'est-il contaminé ?
3. Quelles hypothèses peuvent expliquer la présence du parasite de la figure 1B au niveau urinaire ?
4. Quelles pourraient être les conséquences épidémiologiques du phénomène observé ?
5. Quel traitement et quel suivi post-thérapeutique préconisez-vous ?

Réponses

1. La figure 1A montre la présence d'une structure ovoïde de grande taille (120 x 60 µm) possédant un éperon terminal : il s'agit d'un œuf de *Schistosoma haematobium*, agent responsable de la bilharziose uro-génitale. De façon surprenante, on observe également la présence d'un œuf à éperon latéral (figure 1B), compatible avec *Schistosoma mansoni*, agent responsable de la bilharziose digestive et dont les œufs sont habituellement retrouvés dans les selles. En outre, la présence d'œufs embryonnés indique qu'il s'agit d'une infection active.
2. La schistosomose (bilharziose) représente la deuxième endémie parasitaire mondiale après le paludisme. Cette maladie tropicale négligée touche plus de 200 millions de personnes dans le monde, dont près de 90 % en Afrique. Les agents responsables sont des vers plats hématophages dont le cycle évolutif nécessite le passage par un hôte intermédiaire, un mollusque gastéropode d'eau douce. La forme infestante pour l'homme (hôte définitif) est la furcocercaire, une larve nageuse issue du gastéropode et qui traverse la peau par effraction. Après migration dans le système cardiocirculatoire, les larves immatures (schistosomules) gagnent le foie où elles mûrissent en adultes mâles et femelles. Les couples se forment puis remontent la circulation hépatique à contre-courant. Le tropisme varie en fonction de l'espèce considérée : le plexus vésical pour *S. haematobium*, les veinules mésentériques pour *S. mansoni*. Les femelles fécondées y pondent des œufs qui traversent la paroi des vaisseaux, tombent dans l'organe creux sous-jacent, puis sont évacués dans le milieu extérieur via les excréta (urines pour *S. haematobium*, selles pour *S. mansoni*). Les œufs éclosent dans l'eau douce et chacun libère une larve nageante, le miracidium, qui pénètre ensuite dans un mollusque spécifique à chaque espèce de schistosome. Au bout d'un mois, le mollusque libère les furcocercaires, formes ultimes de l'évolution larvaire qui ne disposent que de quelques heures pour infecter l'homme. Les schistosomes peuvent vivre plus de dix ans chez leur hôte définitif. Notre patient s'est donc vraisemblablement contaminé durant son enfance en Côte d'Ivoire, où les espèces *S. haematobium* et *S. mansoni* sont co-endémiques.
3. L'élimination urinaire d'œufs de schistosomes à éperon latéral n'est pas rare en zone d'endémie [1,2]. Ce phénomène est classiquement attribué à des accouplements hétérospécifiques entre une femelle *S. mansoni* et un mâle *S. haematobium* [2]. En effet, les schistosomes, qui sont pourtant réputés fidèles, peuvent changer de partenaires, et ce, même s'il s'agit d'espèces distinctes. Un mâle *S. haematobium* peut ainsi s'accaparer une femelle *S. mansoni* et la guider jusqu'au plexus vésical où elle pondra des œufs à éperon latéral. La présence ectopique d'œufs de *S. haematobium* dans les selles est également possible, mais plus rare [3]. Cela peut s'expliquer par la plus grande capacité des mâles *S. haematobium* à éloigner les femelles *S. mansoni* de leurs mâles homosécifiques [2]. L'hypothèse d'une reproduction parthénogénétique (i.e., sans fécondation) a longtemps été soutenue en raison de la distance phylogénétique séparant ces deux espèces. Cependant, plusieurs études montrent qu'une hybridation naturelle entre *S. mansoni* et *S. haematobium* est possible. De tels hybrides ont été identifiés au Sénégal [4] et en Côte d'Ivoire [5,6]. Ces œufs, éliminés dans

les urines, possèdent un éperon latéral ce qui ne permet pas, d'un point de vue microscopique, de les différencier des œufs de *S. mansoni* « purs ». En outre, la morphologie générale des œufs de schistosomes n'est pas un bon indicateur d'hybrides [7].

4. Les phénomènes d'hybridation complexifient grandement l'épidémiologie des schistosomoses. Dans certains cas, ces croisements d'espèces peuvent conférer des capacités supérieures à la descendance par rapport à celles des espèces parentales. Ainsi, le parasite peut accroître sa virulence, s'adapter plus facilement à un nouvel environnement, voire même élargir son spectre d'hôte. En conséquence, les hybrides auraient des capacités invasives plus importantes, comme en atteste l'introduction récente d'un hybride *S. haematobium/S. bovis* en Corse [8]. De même, le risque d'émergence de la bilharziose à *S. mansoni* (notamment via un hybride *S. mansoni/S. haematobium*) semble exister en Europe compte tenu de la fréquence de cette bilharziose chez les voyageurs et migrants venant des régions endémiques, mais aussi du réchauffement climatique qui fait craindre un élargissement des zones de répartition des mollusques vecteurs potentiels, dont certains déjà décrits en Europe (ex : *Biomphalaria tenagophila*) [5].
5. Le traitement de la bilharziose repose sur la prise en dose unique de praziquantel (Biltricide®) à 40 mg/kg. Cette molécule est efficace sur toutes les espèces de schistosomes à l'état de vers adultes ; elle est en revanche inactive sur les stades larvaires. Idéalement, les patients devraient être suivis pendant un an. Outre l'examen clinique, il est recommandé de pratiquer un examen parasitologique des urines ou des selles, permettant de confirmer la disparition de la ponte ovulaire à partir du deuxième mois. Une persistance de l'excrétion des œufs justifie la réalisation d'autres contrôles jusqu'à un an. Une réaction éosinophilique (bénigne) est classiquement observée après le traitement antiparasitaire ; elle met six à douze mois avant de se normaliser. La surveillance sérologique est inutile, les anticorps antibilharziens mettant plusieurs années à disparaître.

Références

- [1] Ernout JC, Ba K, Sellin B. Increase of intestinal schistosomiasis after praziquantel treatment in a *Schistosoma haematobium* and *Schistosoma mansoni* mixed focus. *Acta Trop.* 1999;73(2):143-52.
- [2] Webster BL, Southgate VR, Tchuem Tchuenté LA. Mating interactions between *Schistosoma haematobium* and *S. mansoni*. *J Helminthol.* 1999;73(4):351-6.
- [3] Meurs L, Mbow M, Vereecken K et al. Epidemiology of mixed *Schistosoma mansoni* and *Schistosoma haematobium* infections in northern Senegal. *Int J Parasitol.* 2012;42:305-11.
- [4] Huyse T, Van den Broeck F, Hellemans B, et al. Hybridisation between the two major African schistosome species of humans. *Int J Parasitol.* 2013;43:687-9.
- [5] Le Govic Y, Kincaid-Smith J, Allienne JF et al. *Schistosoma haematobium*– *Schistosoma mansoni* hybrid parasite in migrant boy, France, 2017. *Emerg Infect Dis.* 2019;25(2): 365-7.
- [6] Depaquit J, Akhoundi M, Haouchine D et al. No limit in interspecific hybridization in schistosomes: observation from a case report. *Parasite.* 2019;26:10.
- [7] Boon N, Fannes W, Rombouts S et al. Detecting hybridization in African schistosome species: does egg morphology complement molecular species identification? *Parasitology.* 2017;144:954-64.
- [8] Moné H, Holtfreter MC, Allienne JF et al. Introgressive hybridizations of *Schistosoma haematobium* by *Schistosoma bovis* at the origin of the first case report of schistosomiasis in Corsica (France, Europe). *Parasitol Res.* 2015;114(11):4127-33.