



HAL
open science

Une paralysie diaphragmatique bilaterale revelant une neuroborreliose de Lyme

C. Bon, E. Krim, G. Colin, W. Picard, V. Gaborieau, D. Gourcerol, Chantal Raherison-Semjen

► **To cite this version:**

C. Bon, E. Krim, G. Colin, W. Picard, V. Gaborieau, et al.. Une paralysie diaphragmatique bilaterale revelant une neuroborreliose de Lyme. *Revue des Maladies Respiratoires*, 2019, 36 (2), pp.197-203. 10.1016/j.rmr.2018.07.008 . hal-03212391

HAL Id: hal-03212391

<https://hal.science/hal-03212391>

Submitted on 22 Oct 2021

HAL is a multi-disciplinary open access archive for the deposit and dissemination of scientific research documents, whether they are published or not. The documents may come from teaching and research institutions in France or abroad, or from public or private research centers.

L'archive ouverte pluridisciplinaire **HAL**, est destinée au dépôt et à la diffusion de documents scientifiques de niveau recherche, publiés ou non, émanant des établissements d'enseignement et de recherche français ou étrangers, des laboratoires publics ou privés.



Distributed under a Creative Commons Attribution - NonCommercial 4.0 International License

rnr170142 R2
Fascicule Vert
Cas Cliniques

Une paralysie diaphragmatique bilatérale révélant une neuroborréliose de Lyme.

Bilateral diaphragmatic palsy due to Lyme neuroborreliosis.

C Bon¹, E Krim², G Colin³, W Picard⁴, V Gaborieau⁵, D Gourcerol³, C Raherison¹

¹ Service des Maladies Respiratoires, Hôpital Haut-Lévêque, Centre Hospitalier Universitaire de Bordeaux, 33600 Pessac, France

² Service de Neurologie, Hôpital F. Mitterrand, 4 bd Hauterive, 64046 Pau, France

³ Service de Pneumologie, Hôpital F. Mitterrand, 4 bd Hauterive, 64046 Pau, France

⁴ Service de Réanimation, Hôpital F. Mitterrand, 4 bd Hauterive, 64046 Pau, France

⁵ Service de médecine interne et maladies infectieuses, Hôpital F. Mitterrand, 4 bd Hauterive, 64046 Pau, France

Titre court :
Paralysie diaphragmatique et neuroborréliose

« Auteur-correspondant »

Claire Bon

Service des maladies respiratoires, Hôpital Haut Lévêque

Avenue de Magellan, 33600 Pessac

Tel : 05.57.65.63.38, Fax : 05.57.65.65.47

claire_bon38@yahoo.fr

Reçu le : 09.06.17

Accepté le : 19.07.18

Déclaration de liens d'intérêts :

Les auteurs déclarent ne pas avoir de liens d'intérêts

Résumé

Introduction

La maladie de Lyme est fréquente et peut être responsable d'atteintes neurologiques. Nous rapportons ici un cas de paralysie diaphragmatique bilatérale secondaire à une neuroborréliose.

Observation

Un homme de 79 ans est admis en réanimation pour une détresse respiratoire aiguë nécessitant une intubation puis une ventilation non-invasive nocturne au long cours. Trois mois auparavant, il avait présenté un épisode de piqûre de tique et d'érythème migrans traité par doxycycline pendant 10 jours et ce tableau s'était compliqué d'une dyspnée sévère d'apparition progressive.

A l'admission, la radiographie de thorax retrouvait une immobilité bilatérale du diaphragme. Il existait un syndrome restrictif sévère aggravé par le décubitus aux épreuves fonctionnelles respiratoires. L'électromyogramme diaphragmatique objectivait une atteinte bilatérale des nerfs phréniques. La sérologie *Borrelia burgdorferi* est revenue positive dans le sang et le liquide céphalo-rachidien attestant d'une neuroborréliose. Il est traité par ceftriaxone 2g/24h pendant 21 jours permettant une récupération quasi ad-integrum.

Conclusion

Devant une paralysie diaphragmatique unilatérale ou bilatérale d'étiologie indéterminée, il nous paraît pertinent de réaliser une sérologie de Lyme associée en cas de positivité à une ponction lombaire à la recherche d'une synthèse intrathécale d'IgG anti-Lyme.

Mots clés : Maladie de Lyme, Nerf phrénique, Paralysie diaphragmatique, Dyspnée, Ceftriaxone.

Bilateral diaphragmatic palsy due to Lyme neuroborreliosis.

Abstract

Introduction. Lyme disease is not uncommon and can sometimes progress to neurological complications. We report here an unusual case of bilateral diaphragmatic paralysis secondary to Lyme neuroborreliosis.

Case report. A 79-year-old man was admitted to the intensive care unit for acute respiratory distress requiring intubation and the long-term use of nocturnal non-invasive ventilation. Three months beforehand he had been bitten by a tick and developed erythema migrans which was treated with Doxycycline for 10 days. This clinical presentation became complicated a few days later by the progressive onset of severe dyspnoea.

At admission, chest radiography revealed bilateral elevation of the diaphragm. Pulmonary function tests revealed a severe restrictive disorder aggravated by decubitus. A diaphragmatic electromyogram showed bilateral axonal polyneuropathy of the phrenic nerves. IgG and IgM antibodies to *Borrelia burgdorferi* were detectable in serum and cerebrospinal fluid, leading to the diagnosis of Lyme disease. He was treated with intravenous ceftriaxone 2g per day for 21 days, leading to a substantial improvement in symptoms.

Conclusion. In the presence of unilateral or bilateral diaphragmatic paralysis of undetermined aetiology, it seems relevant to perform Lyme serology in the blood and, in positive cases, to follow up with a lumbar puncture in order to detect intrathecal IgG synthesis.

Key words : Lyme disease, Phrenic nerve, Respiratory paralysis, Dyspnoea, Ceftriaxone.

Introduction

Les paralysies diaphragmatiques unilatérales sont fréquentes et peuvent passer inaperçues. A l'inverse, une atteinte bilatérale peut être responsable d'une détresse respiratoire grave nécessitant une ventilation assistée et une surveillance en réanimation prolongée. Les étiologies de paralysie diaphragmatique sont très variées et sont classées en fonction du niveau de l'atteinte neurologique : centrale (bulbaire ou médullaire), nerveuse périphérique (radiculaire ou du nerf phrénique), de la jonction neuromusculaire ou du muscle lui-même (1).

La maladie de Lyme est une infection bactérienne due à un complexe de spirochètes *Borrelia burgdorferi* sensu lato, genre *Borrelia*, transmises par des tiques dures du genre *Ixodes* spp. Elle touche en France environ 27 000 sujets par an, soit un taux d'incidence annuel moyen estimé à 43 cas pour 100 000 habitants, avec de grandes disparités régionales (2). Elle fait l'objet depuis quelques années d'une surveillance sanitaire rapprochée.

La neuroborréliose précoce, évolution secondaire d'une maladie de Lyme (3), survient dans 10 à 15% (4) des cas. Elle est principalement responsable de méningoradiculite lymphocytaire (67 à 85% des neuroborrélioses en Europe) (5) ainsi que d'atteinte des nerfs périphériques (30 à 60% des neuroborréliose) avec une majorité de paralysies faciales (6). La paralysie diaphragmatique, uni ou bilatérale par atteinte du nerf phrénique reste une cause exceptionnelle.

Nous rapportons ici un cas inhabituel de neuroborréliose par atteinte bilatérale du nerf phrénique se manifestant par des épisodes de détresses respiratoires aiguës sévères à répétition favorisées par le décubitus.

Observation

Un patient de 74 ans consulte pour une dyspnée d'aggravation rapidement progressive depuis 3 semaines.

Dans ces antécédents, on note une fibrillation auriculaire réduite traitée par antiarythmiques K, une coronaropathie, une hypertension artérielle avec cardiopathie hypertrophique, une hernie discale L4-L5 gauche, une résection endoscopique de prostate, une exérèse de carcinome basocellulaire à 3 reprises, un tabagisme sévère à 7 paquets-années.

L'histoire récente relate il y a deux mois une piqûre de tique, un érythème migrans (EM) abdominal et des polyarthralgies inflammatoires, migratrices. La sérologie de Lyme en ELISA réalisée un mois après la piqure était positive avec des IgG positives et des IgM négatives. Devant la forte suspicion de maladie de Lyme, le patient a été traité par de la doxycycline 100mg 2 fois par jour pendant 10 jours en raison d'une mauvaise tolérance de l'amoxicilline.

Une semaine après la fin du traitement, il présente cliniquement une dyspnée au moindre effort stade 3 de la classification de la New York Heart Association (NYHA) ainsi qu'une orthopnée. L'auscultation clinique est claire sans crépitation, sans frein expiratoire. Il n'existe pas de signe de décompensation cardiaque droite ou gauche. Il persiste des polyarthralgies diffuses. Les examens cutané et neurologique sont sans particularité.

Sur le plan paraclinique : l'échographie cardiaque, l'électrocardiogramme, le peptide natriurétique (BNP) et la créatinine s'avèrent normaux. Sur le plan respiratoire ; le test de marche de 6 min est normal, les épreuves fonctionnelles respiratoires (EFR) retrouvent un syndrome obstructif sévère avec un rapport de Tiffeneau à 0.55, un volume expiratoire

maximal seconde (VEMS) à 47%, une capacité vitale lente (CVL) à 63% et une capacité pulmonaire totale (CPT) à 94%, un débit expiratoire maximal au point 50 (DEM50) à 21%, la pression partielle artérielle en oxygène (PaO₂) est à 67mmHg chez un patient ayant une faible intoxication tabagique.

Devant ce syndrome obstructif majeur d'apparition rapide, le diagnostic d'asthme tardif est évoqué et le patient est alors traité par une association fixe de fluticasone et salmétérol ainsi que par prednisone pendant un mois à la dose de 40mg par jour.

Il est admis 1 mois plus tard (soit J 90 après la piqûre de tique) en réanimation pour une détresse respiratoire aiguë hypercapnique. Les gaz du sang (GDS) réalisés sous 2L d'oxygène retrouvent une pression partielle artérielle en dioxyde de carbone (PaCO₂) à 100mmHg, pH = 7.17, associé à un syndrome inflammatoire dans un contexte d'arthrite septique sternoclaviculaire à *Staphylococcus aureus* méti-S. Le diagnostic alors retenu est celui d'un surdosage en morphine. Le traitement associant de la naloxone, une oxygénothérapie et une ventilation non invasive (VNI) initiée dès son arrivée permet une amélioration spectaculaire de la situation respiratoire mais il persiste cependant durant quelques jours une dépendance à la VNI ainsi qu'à l'oxygénothérapie. Il sera finalement sevré de la VNI mais rentre au domicile sous 1L/min d'O₂ au long cours.

Il présente de nouveau cinq jours plus tard une nouvelle décompensation respiratoire compliquée d'une encéphalopathie hypercapnique ; aux GDS le pH est à 7.26 et la pCO₂ à 80mmHg nécessitant une intubation en urgence. A sa sortie de réanimation, le patient est dépendant d'une VNI nocturne avec une impossibilité à dormir en position couchée. Paradoxalement au cours de la journée, il ventile de façon satisfaisante avec une saturation à 98% en air ambiant.

Par ailleurs, il persiste sur plusieurs mois une fièvre à 38,5-39°C, fluctuante, d'étiologie indéterminée. La tomodensitométrie thoracique ne retrouve qu'une légère condensation basale droite. Tous les prélèvements bactériologiques sont négatifs : examen cyto bactériologique des crachats, examen cyto bactériologique des urines, lavage broncho-alvéolaire, et hémocultures. De plus, on ne note aucune amélioration du syndrome inflammatoire sous les différentes antibiothérapies instaurées (Oxacilline puis Métronidazole).

La dyspnée persiste chez ce patient, prédominant en position couchée l'obligeant à dormir à 45° et augmente lorsqu'il se penche en avant.

Les EFR réalisées en position assise puis allongée montrent une différence de CPT de 2,9L (CPT assise = 5,6L (84%) et CPT couchée = 2,7L (41%)). De même pour la CVL, perte de 1,3L de la position assise à couchée. Par ailleurs, diminution de la force des muscles respiratoires avec une pression inspiratoire maximale (Pimax) diminuée à 5,23 kPa (soit 51,5% de la théorique) et un SNIP test (sniff nasal-inspiratory pressure) à 4.4 kPa (46% de la théorique) (*tableau 1*). A la radiographie de thorax, on observe une nette asymétrie des coupes diaphragmatiques avec ascension spontanée de la coupole gauche, faisant évoquer une paralysie diaphragmatique (*Fig. 1*). Au sniff test sous scopie, on ne met en évidence qu'une très faible mobilité des deux coupes diaphragmatiques (*Fig. 2*).

Sur le plan neurologique, il ne présente aucun déficit moteur ou sensitif périphérique, tous les réflexes ostéo-tendineux sont présents à l'exception de l'achilléen gauche ; séquelle de sa pathologie discale lombaire. L'IRM rachidienne est normale. L'électroneuromyogramme (ENMG) réalisé un mois après sa sortie de réanimation montre en stimulodétection un potentiel moteur sur les deux nerfs phréniques non enregistrable en faveur d'une atteinte bilatérale. De la même façon, les conduction motrices et sensitives ont été enregistrées grâce à des électrodes de surface de façon bilatérale systématiquement au niveau des membres

supérieurs (nerf médian, nerf ulnaire, nerf radial) et inférieurs (nerf fibulaire commun, nerf tibial, nerf sural) et ont montré une discrète polynévrite chronique sensitive axonale des membres inférieurs dans un contexte d'imprégnation à la cordarone ; excluant une atteinte neuropathique inflammatoire diffuse de type ménigoradiculite (*Fig. 3A*). La détection sur le muscle diaphragmatique n'a pas pu être réalisée en raison d'un traitement anticoagulant, ne permettant donc pas d'exclure électrophysiologiquement un syndrome myogène, un syndrome de la corne antérieure ou une anomalie de la jonction neuro-musculaire. Cependant, ces diagnostics n'étaient pas compatibles avec l'histoire clinique, l'évolution et l'examen clinique (absence de fasciculations, de déficit moteur ou d'amyotrophie) (7).

Ces éléments permettent d'évoquer une paralysie diaphragmatique par atteinte bilatérale du nerf phrénique.

Au vu des antécédents de maladie de Lyme du patient et de cette mononévrite, après avoir confirmé l'absence de diabète, une nouvelle sérologie de Lyme ainsi qu'une ponction lombaire sont réalisées. La sérologie *Borrelia burgdorferi* en ELISA est positive dans le sang avec des IgG index à 2,00 (positif si supérieur à 0,20) et des IgM index à 1,00 (positif si supérieur à 0,32) (*Automate VIDAS BioMérieux*) confirmé par Western Blot avec des IgG antiVIsE positives.

La ponction lombaire montre : 0 élément, 11 hématies, une protéinorachie à 0.42 g/l (normale inférieure à 0,40 g/l) et une discrète hyper-glycorachie à 4.37 mmol/l (normale entre 2 et 4 mmol/l), glycémie à 1.12 g/l dans le sang, une bande d'immunoglobulines G (IgG) à l'isoélectrofocalisation. La sérologie de Lyme est positive dans le liquide céphalo-spinal (LCS) avec une synthèse intrathécale confirmée par un index d'IgG spécifiques fortement positif à 65,2 (positive si supérieure à 2). Selon les recommandations européennes de la *European Federation of Neurological Societies* (EFNS), la présence de signes neurologiques

associée à un index de synthèse intrathécale d'anticorps anti-*Borrelia burgorferi* rend le diagnostic de neuroborréliose de Lyme hautement probable, même si l'absence d'une pléiocytose dans le LCS ne permet pas de l'affirmer avec certitude (8). Devant cette atteinte sévère se manifestant par une atteinte bilatérale du nerf phrénique, le patient est traité comme recommandé par ceftriaxone en intraveineux 2g par jour pendant 21 jours (8).

L'évolution sous traitement est marquée par une rapide amélioration de la dyspnée, disparition de l'orthopnée et possibilité de sevrage de la VNI. La radiographie thoracique en inspiration et expiration objective une amélioration de l'ampliation thoracique malgré la persistance d'une paralysie partielle de la coupole gauche (*Fig. 4*).

Sur le plan fonctionnel, on note une amélioration par rapport à janvier avec une CVL allongée qui passe de 1,2L à 2,5L puis assise de 2,5L à 3L, la CPT allongée passe de 2,7L à 4,3L, une PiMax de 52% à 78%, un SNIP-test de 38% à 77%. Le trouble obstructif non réversible connu est stable avec un rapport de Tiffeneau à 0,49 et un VEMS à 54%. Les GDS sont stables avec PaO₂ à 74mmHg. L'électromyogramme de contrôle à 3 mois montre la réapparition d'un potentiel moteur à l'étude de la conduction motrice des nerfs phréniques droit et gauche (*Fig. 3B*) avec une récupération complète sur l'ENMG réalisé un an après traitement. La sérologie de contrôle dans le sang à un an est négative en IgM et positive en IgG objectivant une cicatrice sérologique.

Discussion

Dans la littérature, seulement 11 cas de neuroborréliose compliquée de paralysie diaphragmatique ont été décrits : 7 avec une atteinte unilatérale et 4 avec une atteinte bilatérale (9–12).

Classiquement, la neuroborréliose s'accompagne de neuropathies fréquemment décrites qui facilitent la suspicion diagnostique comme la plexite du membre supérieur ou encore la

paralysie faciale périphérique. Ce cortège de symptômes associé à un contexte évocateur a abouti au diagnostic de neuroborréliose pour les 4 cas de paralysie bilatérale sus-cités. C'est ensuite, dans le cadre du bilan d'extension, que l'exploration de la dyspnée (RP, sniff test, EFR) a permis de mettre en évidence une paralysie diaphragmatique bilatérale par lésion supposée du nerf phrénique dans 3 cas, et confirmée dans 1 cas uniquement par l'ENMG (10).

L'originalité de notre cas clinique est liée à la manifestation isolée de la neuropathie phrénique bilatérale (absence d'autre lésion neurologique évocatrice). L'exploration de la dyspnée a conduit à la découverte d'une paralysie diaphragmatique droite et gauche ; puis la confirmation d'une atteinte du nerf phrénique a été faite grâce à l'ENMG. Ce tableau clinique exceptionnel peut expliquer le retard diagnostique.

D'un point de vue physiopathologique, les mécanismes impliqués sont encore mal compris, il pourrait s'agir de complications inflammatoire/infectieuse voir auto-immunes par dépôts de complexes immuns (13). Quoiqu'il en soit, plus le temps d'exposition avec la tique est long plus la probabilité de développer une maladie de Lyme est importante. En effet, le risque de transmission du *Borrelia* est maximal entre 48 et 72h de contact avec la tique (3). Il en est de même pour l'atteinte neurologique (15).

Selon les recommandations européennes de l'EFNS, le diagnostic formel de neuroborréliose est posé en présence de 3 critères : des symptômes neurologiques non attribuables à une autre affection, la présence d'une pléiocytose dans le LCS et une synthèse intrathécale d'anticorps *Borrelia burgorferi*. La synthèse d'anticorps intrathécale a été établie comme un indicateur fort de neuroborréliose avec une spécificité de 93% (16,17). Les sociétés savantes américaines, n'établissent pas de recommandations spécifiques quant aux critères diagnostiques (18). Dans notre cas, malgré l'absence de pléiocytose, il s'agissait très

certainement d'un diagnostic de neuroborréliose qualifié de hautement probable selon les normes européennes avec un test de haute spécificité.

La durée de traitement de la neuroborréliose reste encore débattue et les recommandations des différentes sociétés savantes divergent, conduisant à de grandes variabilités dans les prises en charge (18). En effet, aucune étude n'a permis réellement de déterminer la supériorité d'un traitement prolongé à un traitement court limité à 15 jours (8). Cependant, il apparaît clair qu'une maladie de Lyme se manifestant bruyamment à la phase primaire (EM multiples ou manifestations extra-cutanées) est plus à risque de développer des complications secondaires tardives, notamment neurologiques (19). Dorénavant, les recommandations européennes préconisent un traitement de première ligne en cas de neuroborréliose précoce limitée au système nerveux périphérique par doxycycline orale (200mg par jour) ou ceftriaxone IV (2g par jour) pendant 15 jours, prolongé à 21 jours en cas de neuroborréliose périphérique tardive (> 6 mois), ou par ceftriaxone IV (2g par jour) pendant 21 jours en cas d'atteinte centrale tardive. A la phase primaire, notre patient avait été traité selon les anciennes recommandations soit par doxycycline pendant 10 jours. L'évolution de la maladie vers une phase disséminée tardive malgré un traitement de la phase primaire semble étonnante. Cependant, si aucune étude n'a permis d'affirmer la supériorité d'un traitement intraveineux par ceftriaxone sur la doxycycline orale (20), la durée du traitement a cependant été prolongée récemment pour pallier à l'éventuelle survie du *Borrelia* dans l'organisme. Aujourd'hui, les recommandations préconisent un traitement de la maladie de Lyme de 15 jours, voir de 21 jours en cas d'EM multiples ou de signes extra-cutanés (3,21). La durée du traitement de notre patient a-t-elle donc été insuffisante pour éliminer correctement la bactérie ? L'hypothèse d'une nouvelle contamination après le traitement est aussi à envisager bien que les symptômes respiratoires soient apparus avant le traitement. Se discute par ailleurs le

potentiel rôle de la corticothérapie reçue à la suite du traitement antibiotique sur l'immunité anti-Lyme.

Concernant le diagnostic de paralysie phrénique, il présente plusieurs étapes. Les explorations fonctionnelles respiratoires comme les EFR en position assise et couchée, la radioscopie et le Sniff test permettent de l'évoquer devant une immobilité ou une surélévation des coupes diaphragmatiques, mais n'excluent pas une atteinte extrinsèque. Une fois les causes extérieures au diaphragme éliminées, le diagnostic de paralysie diaphragmatique peut être évoqué. Ses causes sont multiples : atteinte du muscle lui-même, de la jonction neuromusculaire, des nerfs phréniques, des motoneurons spinaux et des centres de contrôle automatiques et volontaires sans oublier les voies de transmission entre ces centres (1). Cependant, le diagnostic nosologique de paralysie phrénique ne peut être attesté que par l'étude du nerf phrénique dans le cadre d'un ENMG (22) afin d'évaluer la réponse motrice du diaphragme. Dans ce contexte, l'ENMG permet dans le même temps de rechercher une autre atteinte neurologique afin d'avancer dans le diagnostic étiologique. Le diagnostic étiologique est généralement guidé par le reste de la clinique et des symptômes extra-thoraciques notamment dans le cadre des maladies inflammatoires. Nous proposons un algorithme de prise en charge diagnostique devant la découverte d'une paralysie diaphragmatique isolée sans signe clinique d'orientation étiologique (*Figure 5*).

Conclusion :

La neuroborréliose reste une étiologie exceptionnelle de paralysie du nerf phrénique mais curable.

La sévérité de la pathologie est essentiellement liée à l'atteinte bilatérale, avec une symptomatologie plus marquée en décubitus dorsal.

Devant une paralysie diaphragmatique d'étiologie indéterminée, il nous semble recommandé de réaliser une sérologie de Lyme dans le sang et en cas de positivité d'y associer une PL à la recherche de synthèse intrathécale d'IgG afin de débiter au plus vite une thérapeutique adaptée, surtout en zone endémique.

Références

1. Maertens de Noordhout A. Étiologies et exploration électrophysiologique des paralysies diaphragmatiques 2004;160:1239-44.
2. HCSP. Borréliose de Lyme. État des connaissances. Paris: Haut Conseil de la Santé Publique; 2014 mars
3. SPILF. Borréliose de Lyme : démarches diagnostiques, thérapeutiques et préventives. Rev Neurol 2006; 163: 1273-1279
4. Halperin JJ. Neuroborreliosis. J Neurol 2017;264:1292-7.
5. Oschmann P, Dorndorf W, Hornig C, Schäfer C, Wellensiek HJ, Pflughaupt KW. Stages and syndromes of neuroborreliosis. J Neurol 1998;245:262-72.
6. Marques AR. Lyme Neuroborreliosis. Contin Minneap Minn 2015;21:1729-44.
7. Johnsen B, Fuglsang-Frederiksen A. Electrodiagnosis of polyneuropathy. Neurophysiol Clin Clin Neurophysiol 2000;30:339-51.
8. Mygland A, Ljøstad U, Fingerle V, Rupprecht T, Schmutzhard E, Steiner I, et al. EFNS guidelines on the diagnosis and management of European Lyme neuroborreliosis. Eur J Neurol 2010;17:8-16, e1-4.
9. Abbott R, Hammans S, Margaron M, Aji B. Diaphragmatic paralysis and respiratory failure as a complication of Lyme disease. J Neurol Neurosurg Psychiatry 2005;76:1306-7.
10. Winterholler M, Erbguth FJ. Tick bite induced respiratory failure. Diaphragm palsy in Lyme disease. Intensive Care Med 2001;27:1095.
11. van Egmond ME, Luijckx G-J, Kramer H, Benne CA, Slebos D-J, van Assen S. Diaphragmatic weakness caused by neuroborreliosis. Clin Neurol Neurosurg 2011;113:153-5.
12. Basunaid S, van der Grinten C, Cobben N, Otte A, Sprooten R, Gernot R. Case Report: Bilateral diaphragmatic dysfunction due to Borrelia burgdorferi. F1000Research 2014
13. Rupprecht TA, Koedel U, Fingerle V, Pfister H-W. The Pathogenesis of Lyme Neuroborreliosis: From Infection to Inflammation. Mol Med 2008;14:205-12.
14. Spielman A, Ribeiro JMC, Mather TN, Piesman J. Dissemination and Salivary Delivery of Lyme Disease Spirochetes in Vector Ticks (Acari: Ixodidae). J Med Entomol 1987;24:201-5.
15. De Silva AM, Fikrig E. Growth and migration of Borrelia burgdorferi in Ixodes ticks during blood feeding. Am J Trop Med Hyg 1995;53:397-404.
16. Halperin JJ, Volkman DJ, Wu P. Central nervous system abnormalities in Lyme neuroborreliosis. Neurology 1991;41:1571-82.
17. Leeflang MMG, Ang CW, Berkhout J, Bijlmer HA, Van Bortel W, Brandenburg AH, et al. The diagnostic accuracy of serological tests for Lyme borreliosis in Europe: a systematic review and meta-analysis. BMC Infect Dis 2016;16:140.
18. Dersch R, Toews I, Sommer H, Rauer S, Meerpohl JJ. Methodological quality of guidelines for management of Lyme neuroborreliosis. BMC Neurol 2015;15:242.
19. Steere AC, Hutchinson GJ, Rahn DW, Sigal LH, Craft JE, DeSanna ET, et al. Treatment of the early manifestations of Lyme disease. Ann Intern Med 1983;99:22-6.
20. Ljøstad U, Skogvoll E, Eikeland R, Midgard R, Skarpaas T, Berg A, et al. Oral doxycycline versus intravenous ceftriaxone for European Lyme neuroborreliosis: a multicentre, non-inferiority, double-blind, randomised trial. Lancet Neurol 2008;7:690-

5. 21. Wormser GP, Dattwyler RJ, Shapiro ED, Halperin JJ, Steere AC, Klemperer MS, et al. The Clinical Assessment, Treatment, and Prevention of Lyme Disease, Human Granulocytic Anaplasmosis, and Babesiosis: Clinical Practice Guidelines by the Infectious Diseases Society of America. *Clin Infect Dis* 2006;43:1089-134.
22. Similowski T. Conduite à tenir devant une surélévation d'une coupole diaphragmatique (chez l'adulte). *Rev Mal Respir* 2005;22:68-77.

Légende des légendes

Figure 1 : Radiographie de thorax de face en inspiration

Figure 2 : Sniff test en radioscopie centré sur les coupes diaphragmatiques en inspiration (A) et expiration (B).

Tableau 1 : CVF (Capacité Vitale Fonctionnelle), VEMS (Volume expiratoire maximum seconde), DEM 25/75 (Débit Expiratoire maximal entre 25% et 75% de la CVF), CPT (Capacité Pulmonaire Totale), CVL (Capacité Vitale Lente), Rawm (Résistance), Cawm (Conductance), DLCO (Diffusion Libre du Monoxyde de Carbone), VA (Voies Aériennes), Pimax (Pression Inspiratoire Maximale), SNIP (Sniff Nasal Inspiratory Pressure = Dépression maximale dans une narine obstruée lors de « sniffs » répétés avec l'autre narine)

Figure 3 : Etude électrophysiologique du nerf phrénique droit et gauche avant et après traitement de sa neuroborréliose. Enregistrement de la conduction motrice du nerf phrénique: recueil en surface, l'électrode de référence a été placée 5cm en arrière. Stimulation au niveau du bord postérieur du sternocléidomastoïdien. Valeurs normales : LAT (Latence) < 8,5ms ; AMP (Amplitude) > 0,5 mV. (A) Electroneuromyogramme du nerf phrénique au moment du diagnostic de neuroborréliose : potentiels moteurs effondrés. (B) Réapparition d'un potentiel moteur sur les nerfs phréniques droit et gauche trois mois après le traitement de sa neuroborréliose.

Figure 4 : Radiographie de thorax de face en inspiration (A) et expiration (B)

Figure 5 : Proposition d'algorithme diagnostique devant une paralysie diaphragmatique isolée.

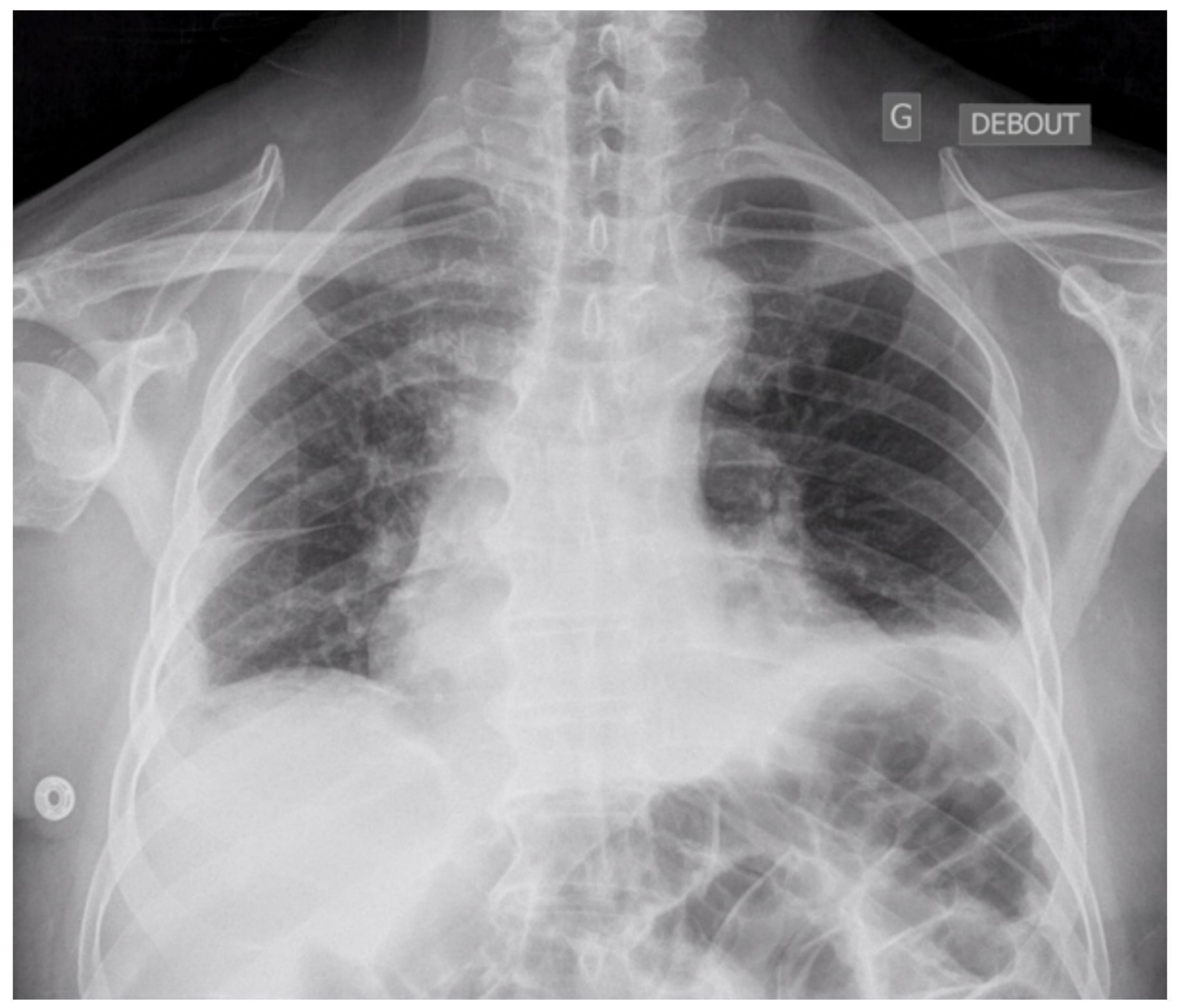
Tableau 1

	Assis	Couché	Différence
CVF (L)	2,5 (68%)	1,7 (46%)	32%
VEMS (L)	1,46 (53%)	0,96 (35%)	34%
VEMS/CVF	0,59	0,58	
DEM25/75 (L/s)	0,6 (22%)	0,3 (11%)	50%
CPT (L)	5,8 (87%)	3,6 (54%)	38%
CVL (L)	2,8 (76%)	2 (53%)	28%
Rawm (kPa*s/L)	0,18 (61%)		
Gawm (L/(kPa*s))	5,5 (164%)		
DLCO (mmol/min/kPa)	5,2 (63%)		
DLCO/VA(mmol/min/kPa/L)	1,2 (98%)		
Pimax (kPa)	5,23 (51,5%)		
SNIP (kPa)	4,4 (46%)		

Tableau 1 : CVF (Capacité Vitale Fonctionnelle), VEMS (Volume expiratoire maximum seconde), DEM 25/75 (Débit Expiratoire maximal entre 25% et 75% de la CVF), CPT (Capacité Pulmonaire Totale), CVL (Capacité Vitale Lente), Rawm (Résistance), Cawm (Conductance), DLCO (Diffusion Libre du Monoxyde de Carbone), VA (Voies Aériennes), Pimax (Pression Inspiratoire Maximale), SNIP (Sniff Nasal Inspiratory Pressure = Dépression maximale dans une narine obstruée lors de « sniffs » répétés avec l'autre narine)

G

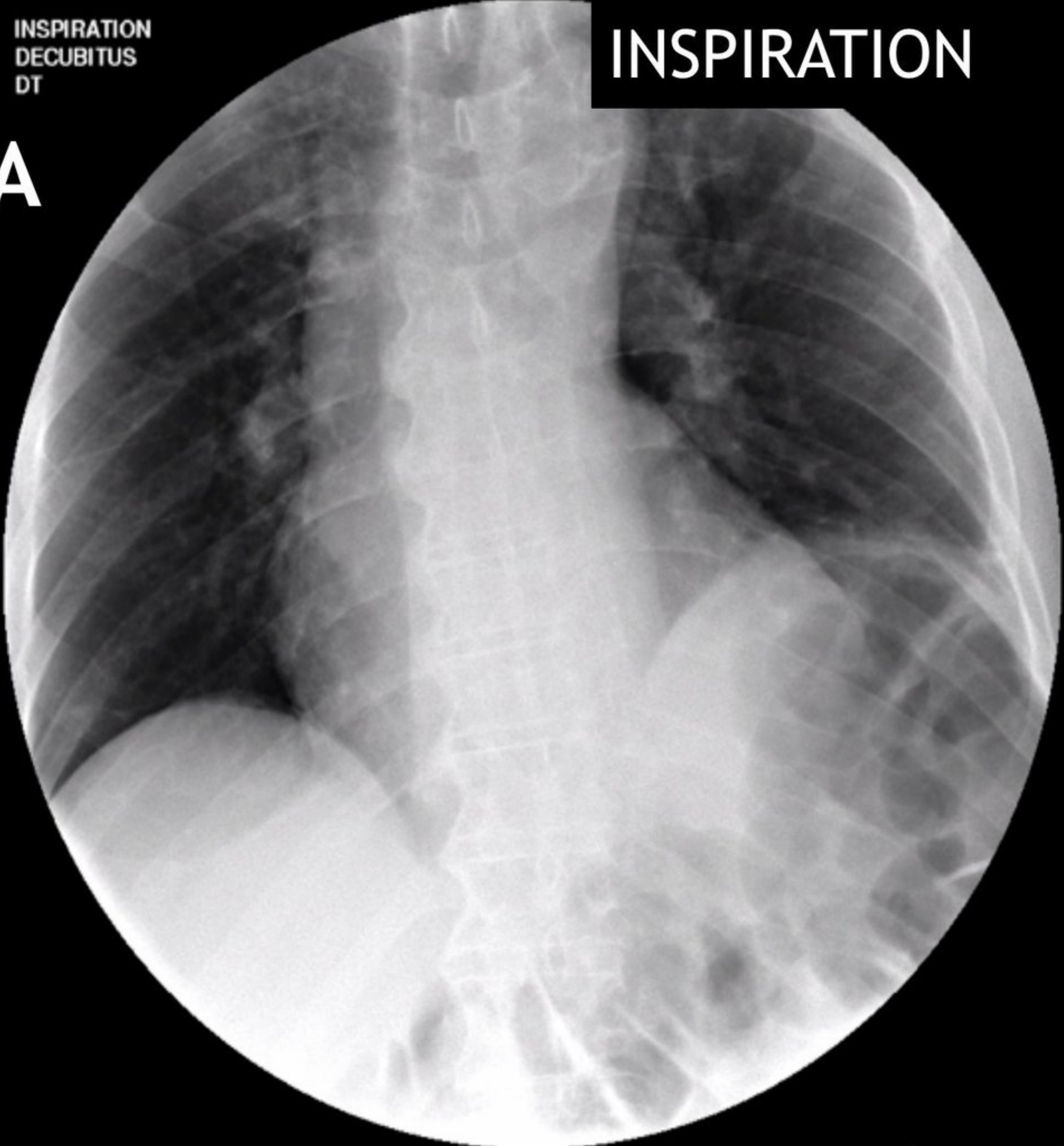
DEBOUT



INSPIRATION
DECUBITUS
DT

INSPIRATION

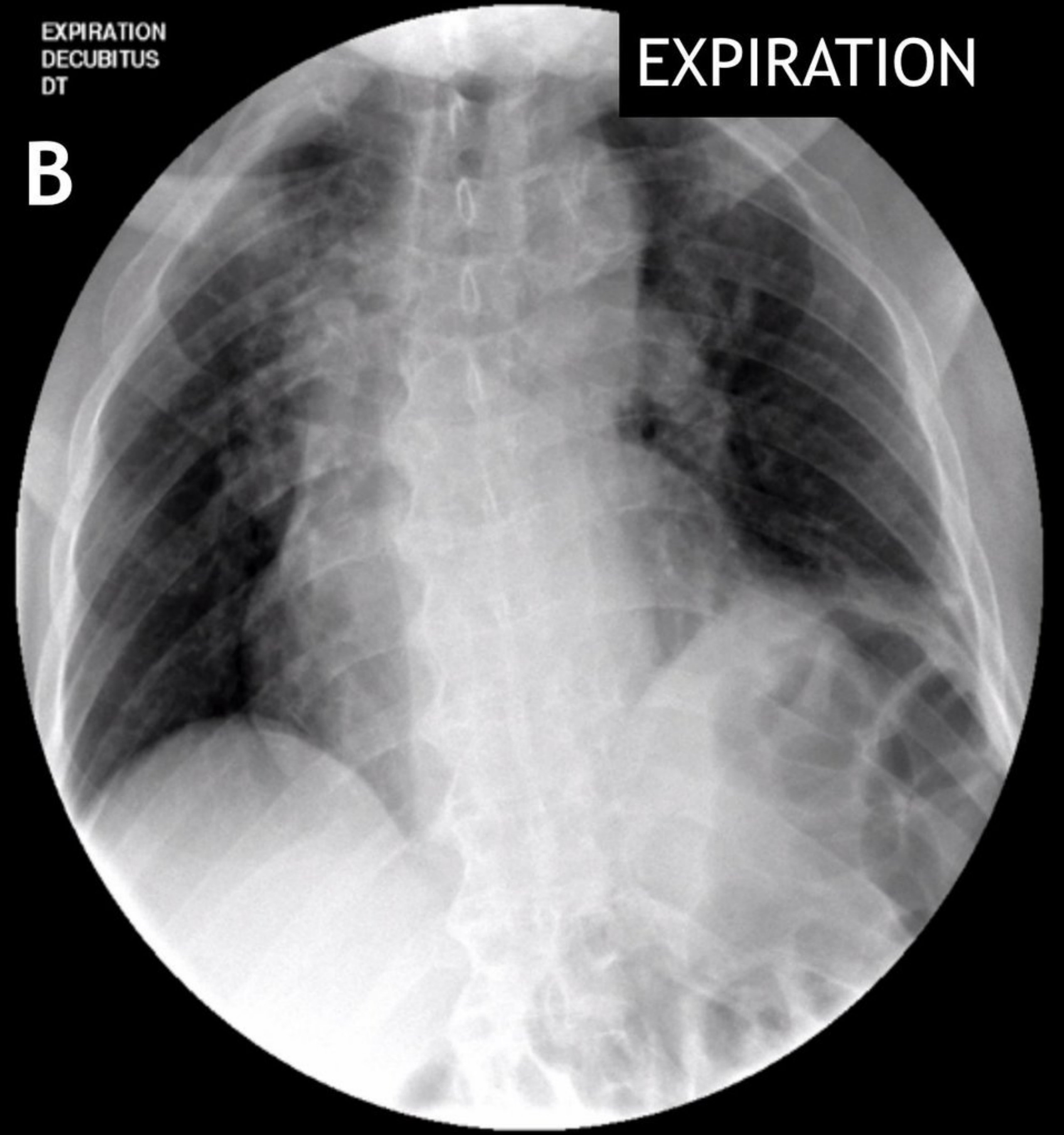
A



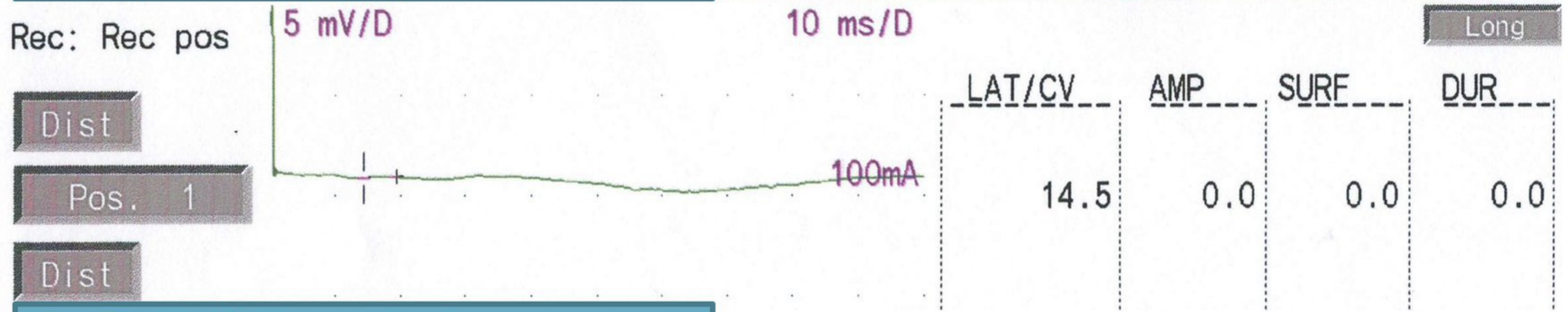
EXPIRATION
DECUBITUS
DT

EXPIRATION


B




A Nerf phrénique gauche




Nerf phrénique droit



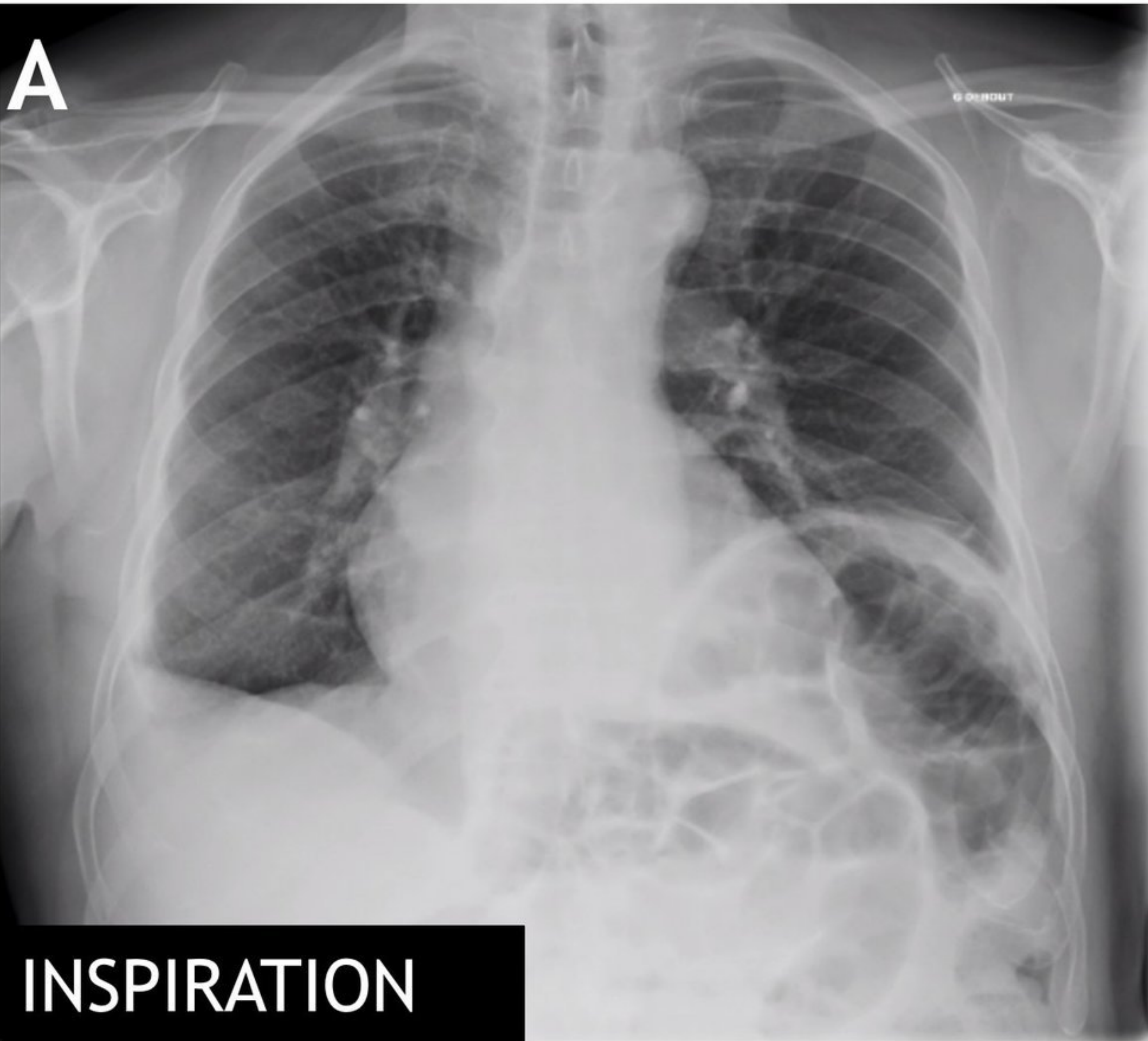
B Nerf phrénique gauche



Nerf phrénique droit

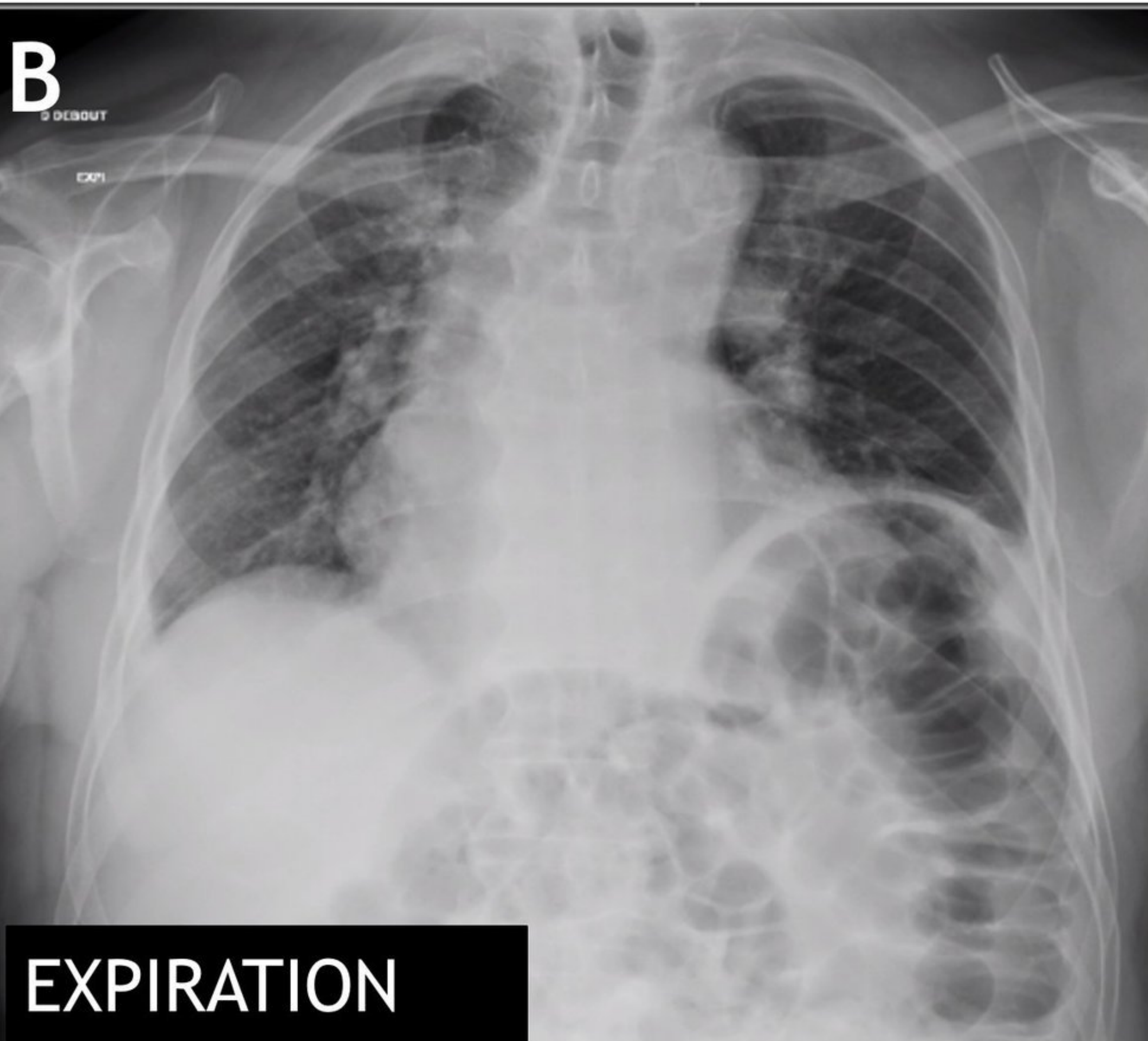


A



INSPIRATION

B



EXPIRATION

Algorithme diagnostique devant une paralysie diaphragmatique isolée

