



**HAL**  
open science

## Recherche de fusions des gènes NTRK : guide pratique pour les pathologistes

Arnaud Uguen, Marie Csanyi-Bastien, Jean-Christophe Sabourin, Frédérique Penault-Llorca, Julien Adam

### ► To cite this version:

Arnaud Uguen, Marie Csanyi-Bastien, Jean-Christophe Sabourin, Frédérique Penault-Llorca, Julien Adam. Recherche de fusions des gènes NTRK : guide pratique pour les pathologistes. *Annales de Pathologie*, 2021, 10.1016/j.annpat.2021.03.005 . hal-03197995

**HAL Id: hal-03197995**

**<https://hal.science/hal-03197995>**

Submitted on 2 Aug 2023

**HAL** is a multi-disciplinary open access archive for the deposit and dissemination of scientific research documents, whether they are published or not. The documents may come from teaching and research institutions in France or abroad, or from public or private research centers.

L'archive ouverte pluridisciplinaire **HAL**, est destinée au dépôt et à la diffusion de documents scientifiques de niveau recherche, publiés ou non, émanant des établissements d'enseignement et de recherche français ou étrangers, des laboratoires publics ou privés.



Distributed under a Creative Commons Attribution - NonCommercial 4.0 International License

## Mise au point

Titre: Recherche de fusions des gènes *NTRK* : guide pratique pour les pathologistes

Title: How to test for *NTRK* gene fusions: a practical approach for pathologists

Titre court: Recherche de fusions *NTRK* en pratique

Short title: Practical *NTRK* testing

Arnaud Uguen<sup>1,2\*</sup>, Marie Csanyi-Bastien<sup>3</sup>, Jean-Christophe Sabourin<sup>3</sup>, Frédérique Penault-Llorca<sup>4</sup>,  
Julien Adam<sup>5</sup>

1 ; Univ Brest, Inserm, CHU de Brest, LBAI, UMR1227, Brest, F-29200 France;

2 ; CHRU Brest, Service d'Anatomie et Cytologie Pathologiques, Brest, F-29220 France ;

3 ; INSERM U1245 et CHU de Rouen, Service de Pathologie, Rouen, F-76031 France ;

4 ; Université Clermont Auvergne, INSERM U1240, Centre Jean Perrin, Département d'Anatomie et  
de Cytologie Pathologiques, Clermont-Ferrand, F-63011 France ;

5 ; Hôpital Saint Joseph, Service d'Anatomie et Cytologie Pathologiques, Paris, F-75014 France.

Auteur correspondant (\*):

Dr Arnaud Uguen

Service d'Anatomie et Cytologie Pathologiques

CHRU de Brest, Hôpital Morvan, 5, Avenue Foch 29609 Brest, France

arnaud.uguen@chu-brest.fr

Tel + 33 298 223 349

Fax: + 33 298 223 334

## Résumé

Le développement récent de thérapies ciblées anti-TRK constitue une nouvelle opportunité pour traiter les patients atteints de cancers porteurs de fusions des gènes *NTRK*. Dans cet article, nous présentons une mise au point sur les modalités pratiques de recherche de ces gènes de fusion, au regard des performances et disponibilités des différentes méthodes d'analyses et des caractéristiques épidémiologiques des tumeurs susceptibles de présenter les réarrangements des gènes *NTRK1*, *NTRK2* et *NTRK3*.

**Mots-clés:** *NTRK*; gènes de fusion; thérapies ciblées; séquençage des ARN totaux; immunohistochimie ; hybridation fluorescente *in situ*

## Abstract

The recent availability of targeted anti-TRK therapies represents a new opportunity to treat patients with advanced cancers harboring *NTRK* gene fusions. In this article, we present an update on the practical modalities of implementing a “*NTRK* testing” to search for these fusions in view of the performances and availability of the different testing methods and the epidemiological characteristics of the tumors liable to present the *NTRK1*, *NTRK2* or *NTRK3* gene fusions.

**Keywords:** *NTRK*; gene fusions; targeted therapies; RNA-sequencing; immunohistochemistry, fluorescent *in situ* hybridization

## Introduction

Le développement de thérapies ciblées anti-TRK efficaces dans le traitement de différents cancers avancés chez l'adulte et chez l'enfant présentant des gènes de fusion impliquant les gènes *NTRK* suscite un intérêt majeur pour la recherche des réarrangements des trois gènes *NTRK1*, *NTRK2* et *NTRK3* (*Neurotrophic Tyrosine Kinase Receptor 1, 2 et 3*) dans les prélèvements tumoraux.

A l'état physiologique, ces trois gènes sont respectivement présents sur les chromosomes 1 (1q23), 9 (9q21) et 15 (15q23) et codent pour trois récepteurs distincts aux neurotrophines (TRKA de 140kDa, TRKB de 145 kDa et TRKC de 145kDa) impliqués dans le développement du système nerveux et exprimés de façon normale dans les tissus nerveux. Les trois protéines ont une architecture commune avec une partie extracellulaire d'interaction avec les ligands des récepteurs (codée par la partie 5' des gènes), un domaine transmembranaire et une partie intracellulaire à activité tyrosine kinase (codée par la partie 3' des gènes). Le domaine à activité tyrosine kinase devient actif lorsque l'interaction ligand-partie extracellulaire du récepteur conduit à la formation d'un homodimère de protéine TRK selon un système « on-off », homodimère permettant la phosphorylation des tyrosines de la partie intracellulaire du récepteur, puis l'activation de cascades de signalisation intracellulaire d'aval stimulant notamment la prolifération, la différenciation et la survie des cellules (voies MAPK, PI3K-AKT)[1].

Parmi les différentes altérations moléculaires que peuvent subir les 3 gènes *NTRK* au cours de l'oncogenèse, seuls les réarrangements géniques ont démontré clairement leur pouvoir oncogénique et leur intérêt d'un point de vue thérapeutique. Ils aboutissent à la formation de gènes de fusion comportant la partie 3' d'un gène *NTRK* qui code pour le domaine à activité tyrosine kinase et la partie 5' d'un gène partenaire. Ce gène de fusion est transcrit en ARN, épissé et, finalement traduit en un récepteur chimérique de capacités de dimérisation accrues, en lien avec la partie protéique codée par le gène partenaire, indépendamment d'une liaison à un ligand. Le récepteur



présente ainsi une activation constitutive du domaine à activité tyrosine kinase entraînant une activation permanente des voies de signalisation intracellulaire d'aval (Figure1) [1].

Des inhibiteurs de tyrosine kinase tels que le larotrectinib et l'entrectinib permettent d'inhiber ce domaine à activité tyrosine kinase constitutivement actif au sein de la protéine chimérique et ainsi de freiner la prolifération, la différenciation et la survie des cellules tumorales porteuses d'une fusion *NTRK*. Ces thérapies ciblées présentent des efficacités remarquables tant chez l'adulte que chez l'enfant et dans différents types de cancers. Des réponses objectives chez plus de 75% des patients et des durées médianes de réponses de 35 mois, de survie sans progression de 28 mois et de survie globale de 44 mois sont rapportées pour le larotrectinib (données issues de 159 patients rapportées par Farago et al. 2020). Une réponse objective est rapportée chez 57% des patients avec fusions *NTRK* avec une durée médiane de réponse de 10 mois pour le traitement par entrectinib (données issues de 54 patients rapportées par Doebele et al. 2020). Les effets secondaires de ces traitements sont peu marqués, la plupart de grade 1 ou 2, rarement de grade 3 ou 4. D'autres molécules anti-TRK sont encore en développement, notamment pour cibler les résistances aux traitements susmentionnés [1-5].

Ces fusions *NTRK* ont plusieurs particularités qui vont avoir un impact majeur sur la mise en place des techniques de détection. Il s'agit d'altérations quasiment pathognomoniques pour confirmer le diagnostic de quatre types tumoraux rares (carcinome sécrétoire du sein, carcinome sécrétoire des glandes salivaires, néphrome mésoblastique congénital et fibrosarcome infantile). Mais, le plus souvent, ces fusions sont des évènements rarissimes (concernant probablement moins de 0,1-0,05% de l'ensemble des tumeurs), retrouvés à la fois chez des adultes et des enfants, dans des tumeurs très fréquentes ou très rares (anomalie agnostique). Dans ces situations, le défi sera d'identifier les patients porteurs de ces réarrangements [1,2].

Chacun des trois gènes *NTRK1*, *NTRK2* et *NTRK3* peut se réarranger avec un nombre important de gènes partenaires, avec d'importantes variations d'un organe et d'un cancer à un autre. Indépendamment du partenaire, toute fusion *NTRK* peut permettre l'accès à une thérapie ciblée chez un patient adulte ou pédiatrique atteint de cancer avancé sans autre option thérapeutique, même si aujourd'hui en France l'AMM est restreinte aux cancers pédiatriques contrairement à l'AMM européenne [1,7,8]. De ce statut de « biomarqueur agnostique », dont l'analyse s'avère de fait potentiellement indiquée chez tout patient, pédiatrique ou adulte atteint d'un cancer avancé, découle le défi de la mise en place d'une stratégie d'analyse *NTRK* performante et pertinente, maximisant la détection des rares cancers avec des fusions *NTRK* parmi l'immense majorité des tumeurs n'en présentant pas. Cette stratégie d'analyse doit également prendre en compte les avantages et limites de chaque méthode en termes de performances, de coûts, de contraintes d'organisation du parcours des prélèvements, le tout rapporté aux caractéristiques épidémiologiques des types tumoraux explorés et des patients à traiter. La proposition de recommandations « pratiques » pour aider les pathologistes à répondre au défi de la détection des tumeurs avec des fusions *NTRK* constitue l'objet du présent article. Nous présenterons dans un premier temps les outils disponibles avant d'en proposer une utilisation dans différents sous-types tumoraux présentant très fréquemment ou très rarement des fusions *NTRK*.

### **Recherche des fusions *NTRK* : quels outils avec quels avantages et limites?**

A l'instar d'autres analyses de recherche de gènes de fusion concernant par exemple *ALK* ou *ROS1* dans les cancers du poumon non à petites cellules (CPNPC), différents outils permettent de diagnostiquer les tumeurs présentant un réarrangement des gènes *NTRK*, chacune avec leurs avantages et limites (Tableau 1).

### Analyses moléculaires de l'ADN et de l'ARN

Les techniques de "reverse transcriptase polymerase chain reaction" (RT-PCR), *a fortiori* multiplexes, sont adaptées à la recherche de gènes de fusion à partir de l'ARN extrait des prélèvements tumoraux et pourraient permettre la mise en évidence de fusions *NTRK1*, *NTRK2* ou *NTRK3* tout en indiquant le gène partenaire parmi une liste de candidats pré-identifiés (avec des amorces spécifiques des régions du domaine kinase du gène *NTRK* d'une part et, d'autre part, des amorces ciblant les parties 5' des potentiels gènes partenaires). Néanmoins, le nombre important de gènes partenaires potentiels est un obstacle à la mise en œuvre de cette analyse pour la recherche des fusions *NTRK* [1,7,8]. Pour des raisons techniques, il faudrait se limiter à quelques potentiels partenaires de fusion. Etant donné la rareté de ces fusions, ce serait un risque de manquer de la sorte certains cas potentiellement éligibles aux traitements ciblés.

Les approches de séquençage parallèle massif dit "Next Generation Sequencing" (NGS) ciblées sont davantage adaptées à la multiplicité des gènes *NTRK* et de leurs partenaires et peuvent permettre le diagnostic des gènes de fusion impliquant les gènes *NTRK* à condition que le panel de gènes analysés contienne les 3 gènes *NTRK1*, *NTRK2* et *NTRK3*. L'analyse des ARN (NGS ARN) est à privilégier par rapport à l'analyse de l'ADN (NGS ADN). Les préparations des méthodes basées sur l'ADN peuvent être plus difficiles à concevoir pour la mise en évidence des fusions *NTRK* en raison des grands introns *NTRK* et de la faible complexité des séquences (c'est-à-dire faible spécificité de séquence, lectures de séquences plus longues, travail plus intensif en bioinformatique). Ainsi, le séquençage de l'ADN expose à des risques de ne pas diagnostiquer certaines fusions, principalement de *NTRK2* et *NTRK3*, à cause des grandes régions introniques constituant ces gènes alors que le NGS ARN portant sur les ARN messagers n'est pas affecté par les séquences introniques et connaît donc moins de faux-négatifs. Le NGS ARN est aujourd'hui la méthode de référence dans la recherche des fusions *NTRK* avec néanmoins l'exigence d'une haute qualité des ARN parfois difficile à atteindre dans les prélèvements tissulaires fixés en formol et inclus en paraffine [1,7,8]. Ces techniques de NGS

permettent en outre la recherche concomitante d'autres altérations moléculaires et, en cas de fusion, l'identification du partenaire, y compris parmi les gènes non décrits comme tels actuellement. Le degré d'expertise requis par la technique nécessitant souvent une délégation des analyses à des plateformes expertes et par conséquent des répercussions potentielles en termes de coût des analyses et de délai de rendu des résultats pour la prise en charge des patients est néanmoins un frein à la généralisation de ces analyses.

#### Analyses morphologiques ciblées : immunohistochimie et hybridation *in situ*

Les techniques d'immunohistochimie et d'hybridation *in situ* (FISH) demeurent d'usage plus répandu dans les structures d'anatomie et cytologie pathologiques que les analyses sur extraits d'ADN ou ARN. Elles sont faciles et rapides à mettre en œuvre permettant un rendu de résultat rapide à un coût réduit. Aussi, elles ont logiquement leur place dans la construction d'une stratégie de recherche de fusion *NTRK* qui peut potentiellement concerner tout patient atteint de cancer avancé.

Des sondes de FISH « *break apart* » ciblant les locus de *NTRK1*, *NTRK2* et *NTRK3* sont commercialisées et permettent la recherche de fusions *NTRK*, indépendamment et sans connaissance ni identification du partenaire de fusion, si les signaux 3' et 5' de ces sondes sont séparés dans un nombre suffisant de noyaux tumoraux (>30% dans notre expérience) alors qu'ils sont superposés à l'état normal. Trois analyses de FISH avec trois sondes différentes sont nécessaires pour analyser les trois gènes *NTRK1*, *NTRK2* et *NTRK3* (Figure 2). Il existe des risques de faux positifs (ex: en cas de réarrangements chromosomiques complexes et/ou de faible pourcentage de noyaux tumoraux présentant des signaux 3' et 5' séparés et/ou 3' isolés) ou de faux négatifs (ex: en cas de réarrangement impliquant deux gènes chromosomiquement très proches, avec préservation d'une proximité des signaux 5'-*NTRK* et 3'-*NTRK*) décrits jusque dans 30% des cas [1,7,8].

En immunohistochimie, à côté d'anticorps spécifiques d'une protéine TRK (TRKA, TRKB ou TRKC), il existe des anticorps "pan-TRK" capables de mettre en évidence l'expression de l'une ou l'autre des protéines TRK indifféremment. Ces anticorps « pan-TRK » sont en fait dirigés contre la partie C-terminale de TRKA et, par homologie de séquence, reconnaissent avec des affinités variables également les épitopes C-terminaux de TRKB et TRKC. Deux clones utilisés sont par exemple les clones EPR17341 (Abcam® et Ventana®) et A7H6R (Cell Signaling Technology®). Plusieurs études ont déjà montré leur capacité à mettre en évidence l'expression des protéines TRK dans différentes tumeurs présentant des fusions *NTRK1*, *NTRK2* ou *NTRK3* avec des sensibilités de 75% à 88% et des spécificités de 81% à 96%, chiffres toutefois à nuancer en raison de différences importantes d'un type tumoral à un autre et d'un réarrangement *NTRK* à un autre [9-15]. Certaines tumeurs telles que des tumeurs stromales gastro-intestinales (GISTs), tumeurs neuroendocrines, gliales ou musculaires peuvent en effet exprimer intrinsèquement les protéines TRK en dehors de tout réarrangement sous-jacent. Des faux négatifs de l'immunohistochimie pan-TRK sont d'autre part classiquement rapportés, notamment pour l'identification de tumeurs avec fusions *NTRK3* [9-15]. A noter également des profils de marquage très différents entre le clone EPR17341 (le plus utilisé dans la littérature et le plus comparé aux données génétiques) et le clone A7H6R, au sein de tumeurs avec fusions *NTRK* mais également au sein de tumeur sans réarrangement des gènes *NTRK* [12,16,17] (Figures 3 à 6). Dans notre expérience, le marquage est plus fort, fréquent et hétérogène dans les tumeurs sans réarrangement des gènes *NTRK* ainsi que dans les tissus non tumoraux avec le clone A7H6R qu'avec le clone EPR17341. Les tests immunohistochimiques sont extrêmement sensibles à la fixation et il faut impérativement examiner toute une coupe pour trouver parfois un marquage concentré en périphérie (Figure 5). Le marquage immunohistochimique peut avoir différentes sub-localisations cellulaires membranaires, cytoplasmiques et/ou nucléaires. La localisation nucléaire est plus fréquemment associée aux fusions impliquant *NTRK3*. La question du seuillage et de l'homogénéisation des règles d'interprétation de l'immunohistochimie en termes de pourcentage de cellules marquées et d'intensité de marquage demeure à préciser dans chaque sous-type de tumeur.

Le score retenu actuellement est d'au moins 1% de cellules marquées quelle que soit l'intensité. Bien garder en tête que l'immunohistochimie, n'a pas vocation, à la différence par exemple des recherche de fusions de *ALK* dans les cancers du poumon non à petites cellules, à se substituer aux techniques moléculaires et la FISH. C'est un outil de triage.

### **Recherche des fusions des gènes *NTRK* : quelles stratégies pour quels patients avec quelles tumeurs?**

La recherche d'une fusion *NTRK* a pour objectif de détecter les rares patients atteints de cancers présentant ces réarrangements (moins de 0,1 % des cancers, Tableau 2). Deux objectifs distincts et non mutuellement exclusifs à cette recherche sont un objectif diagnostique d'une part pour confirmation du diagnostic de certaines tumeurs rares et/ou, d'autre part, un objectif théranostique pour détecter les patients atteints de cancers chez qui une thérapie ciblée anti-TRK pourrait être envisagée dans le cadre d'indications approuvées ou de protocoles d'essais thérapeutiques. A ces différentes questions dans différentes pathologies d'organes, plusieurs réponses en termes de stratégies d'analyses peuvent être proposées et, même si le NGS ARN demeure la méthode d'analyse de référence, plusieurs compléments, voire alternatives, peuvent être proposés pour optimiser les stratégies d'analyses dans différents types de tumeurs.

#### *Des fusions *NTRK* fréquentes dans des tumeurs rares*

Certains types tumoraux eux-mêmes rares présentent des fusions *NTRK* très fréquentes, voire quasiment pathognomoniques de l'entité, avec notamment la redondance du gène de fusion *ETV6-NTRK3*.

C'est le cas des carcinomes sécrétoires du sein (ex-carcinomes juvéniles) et des glandes salivaires (ex-*mammary analog secretory carcinoma* ou MASC) [10,13,18,19]. Une FISH *NTRK3* pourra montrer le réarrangement recherché. Toutefois, l'absence de ce réarrangement de *NTRK3* n'éliminera pas formellement le diagnostic évoqué car certains carcinomes sécrétoires ne présentent pas ces fusions *NTRK3* mais volontiers d'autres fusions (ex : *RET*) [20].

Les néphromes mésoblastiques congénitaux dans leurs variantes cellulaires ou mixtes ou des fibrosarcomes infantiles chez l'enfant sont également très fortement associés aux réarrangements *ETV6-NTRK3*. Toutefois, ces réarrangements peuvent manquer dans des tumeurs présentant d'autres altérations moléculaires (ex : fusions de *BRAF* ou de *NTRK1*, duplication du domaine kinase de *EGFR*) [12,21-23]. Si une FISH *NTRK3* positive (inconstamment associée à une immunohistochimie pan-TRK positive) pourra suffire à refléter et à diagnostiquer le réarrangement de *NTRK3* devant un tableau anatomo-clinique compatible avec ces entités, il conviendra d'explorer tout cas évocateur de ces diagnostics sans réarrangement de *NTRK3* détecté par les analyses morphologiques en ayant recours au NGS ARN.

Les « *lipofibromatosis-like neural tumors* » sont une entité tumorale récemment individualisée à travers la présence de fusions récurrentes du gène *NTRK1* mais plusieurs autres sarcomes, notamment à cellules fusiformes, pédiatriques et de différentes localisations, en particulier digestives et gynécologiques, présentent également des fusions *NTRK1* ou *NTRK3* [12,24-40]. A côté des analyses de séquençage des ARN messagers, des analyses de FISH peuvent permettre la recherche des réarrangements. Concernant l'immunohistochimie pan-TRK, il faut garder à l'esprit d'une part des faux positifs très fréquents dans des sarcomes à différenciation neurale ou musculaire (fréquente surexpression des protéines TRK sans fusion sous jacente) et, d'autre part, de possibles faux négatifs en particulier en cas de réarrangement impliquant *NTRK3* [14].

Si les mélanomes sont rarement porteurs de fusions *NTRK* (0,5%), la fréquence des fusions *NTRK1* et *NTRK3* atteint 16% dans les lésions mélanocytaires du spectre des tumeurs de Spitz, des

naevi aux mélanomes spitzoïdes qui surviennent préférentiellement mais non exclusivement chez les sujets pédiatriques/jeunes [41-45]. Des caractéristiques histopathologiques propres au sein de ce champ pathologique peuvent aider à orienter le pathologiste vers un réarrangement donné, de même que l'absence d'autres altérations moléculaires oncogéniques fréquemment retrouvées en pathologie mélanocytaire (ex : mutations de *BRAF* ou *NRAS*, fusions impliquant d'autres gènes de kinases). La réalisation de tests immunohistochimiques pan-TRK et/ou de FISH, *a fortiori* en cas de signes d'orientation histopathologiques, pourra aboutir à la mise en évidence du réarrangement recherché. Toutefois, compte-tenu de la fréquence des gènes de fusions impliquant différents gènes au sein des tumeurs de Spitz, avec potentiellement d'autres cibles thérapeutiques en dehors des protéines TRK, une analyse par séquençage NGS ARN pourra être proposée en l'absence de réarrangement identifié par les analyses morphologiques, en particulier pour les cas d'évolution maligne.

Dans les champs pathologiques intéressant à la fois des pathologies pédiatriques et adultes, les fusions *NTRK* seront en règle générale plus fréquentes dans les populations pédiatriques qu'adultes. Les gliomes avec fusions *NTRK* représentent ainsi 1 à 2% des gliomes de l'adulte mais 5 % des gliomes pédiatriques avec une fréquence encore plus importante avant 3 ans [11,14,46-50]. De même, les cancers thyroïdiens pédiatriques comportent 22 % de tumeurs *NTRK*-réarrangées par rapport aux 3 % de fusions des gènes *NTRK* parmi les cancers thyroïdiens adultes [11,14,46,51,52]. La recherche des fusions *NTRK* ne peut néanmoins être limitée par le seul critère d'âge même si elle apparaît d'autant plus pertinente devant un cancer de présentation pédiatrique.

#### *Des fusions NTRK rares parmi des tumeurs fréquentes*

Le véritable défi de la stratégie de recherche des fusions *NTRK* consiste à individualiser les rares tumeurs avec fusions *NTRK* au sein d'entités pathologiques fréquentes dont la très grande majorité des tumeurs ne comportent pas ces réarrangements. Certaines caractéristiques cliniques,



histopathologiques et moléculaires « inhabituelles » permettent néanmoins d'orienter le pathologiste vers l'éventualité d'une fusion de gène oncogénique et de chercher à sélectionner les tumeurs plus susceptibles de présenter une fusion *NTRK* [53].

Les fusions *NTRK* sont en effet de loin plus fréquentes dans les tumeurs sans autre altération moléculaire oncogénique identifiée. Nous avons déjà mentionné le cas des mélanomes où, bien qu'exceptionnels, les mélanomes avec fusions *NTRK* ne comportent pas les mutations drivers de *BRAF* et *NRAS* classiquement recherchées dans une démarche théranostique [41,45].

Les fusions *NTRK* sont également exceptionnelles dans les cancers colorectaux (0,1-1%) mais plus fréquentes en cas d'instabilité microsatellitaire (MSI) avec perte d'expression/fonction de *MLH1* par hyperméthylation du promoteur de ce gène sans mutation de *KRAS*, *NRAS* ou *BRAF* avec jusqu'à 40% de fusions *NTRK1/3* dans cette sous-catégorie (données personnelles AU) [11,14,46,54-57].

Les CPNPC *NTRK*-réarrangés (0,1-0,2% des CPNPC) sont plus fréquents parmi les cancers sans altération oncogénique de *EGFR*, *KRAS*, *BRAF*, *ALK*, *ROS1* ou *C-MET* et surviennent également principalement dans des adénocarcinomes, plus que dans des carcinomes épidermoïdes, et chez des non-fumeurs par rapport aux fumeurs [11,14,46,58,59]. Toutefois, de rares cas de co-altérations, notamment avec mutations d'*EGFR* ou réarrangements de *ALK*, sont décrits avec une résistance au traitement anti-EGFR/ anti-ALK attribuée à la coexistence d'une fusion *NTRK1* [60,61].

Une orientation moléculaire est également possible dans les carcinomes papillaires de la thyroïde ou les GIST ne présentant pas d'autre altération oncogénique identifiée (mutations de *BRAF* ou réarrangements de *RET* par exemple pour les carcinomes papillaires de la thyroïde ; mutations de *CKIT*, *PDGFRA*, *BRAF* pour les GIST) [11,14,46,51,52,62].

Pour répondre à des besoins théranostiques, les types tumoraux sus-évoqués font déjà l'objet d'analyses moléculaires et il serait ainsi possible et logique du point de vue de la gestion d'un matériel tissulaire parfois peu abondant (ex : biopsie bronchique) d'intégrer la recherche de fusion

*NTRK* à un panel de gènes analysés en première intention par NGS pour chacun de ces types tumoraux. Pour plusieurs raisons organisationnelles et financières, il est néanmoins aussi possible de procéder par étape en présélectionnant les cas nécessitant une recherche de fusion *NTRK* parmi les cas sans autre mutation connue (dits « *wild type* ») au vu du premier panel de tests moléculaires réalisés dans chaque pathologie (approche séquentielle). Une stringence accrue dans la présélection des patients à tester expose néanmoins à un risque de ne pas analyser (et de ne pas diagnostiquer) certaines tumeurs présentant des fusions *NTRK* : par exemple, si la fréquence des cancers avec fusions *NTRK1/3* est plus élevée parmi les cancers colorectaux MSI avec perte de *MLH1* et *BRAF-KRAS-NRAS* non mutés, se baser sur cette caractéristique moléculaire pour poser l'indication d'une recherche de fusion *NTRK* priverait de test (et donc d'identification et de thérapie ciblée si besoin) les patients atteints de cancers colorectaux sans instabilité microsatellitaire (MSS) au sein desquels certaines rares fusions *NTRK* existent également [11,14,46,54,56]. Ainsi, si présélection il doit y avoir dans les cancers colorectaux, mieux vaut se baser sur le statut non muté *BRAF-KRAS-NRAS* sans tenir compte du statut MSI/MSS pour ne pas priver d'analyse un certain nombre de patients porteurs de fusions *NTRK*.

A défaut d'analyse unique en un seul panel intégrant *NTRK1*, *NTRK2* et *NTRK3*, les analyses complémentaires à la recherche des fusions *NTRK* parmi les tumeurs « *wild type* » peuvent se baser sur des analyses de séquençage si celles-ci sont déjà pratiquées en routine, mais aussi sur des tests immunohistochimiques et/ou d'hybridation fluorescente *in situ* dont les apports et limites sont à considérer dans différents cas de figures parmi ces sous-types tumoraux où les fusions *NTRK* sont rares.

Dans notre expérience, en cas d'impossibilité de réaliser des analyses de NGS ARN en première intention ou face à des difficultés pour obtenir une analyse d'ARN contributive (ex : ARN extrait insuffisant en quantité et/ou en qualité), la combinaison d'une immunohistochimie pan-TRK (le clone EPR17341 étant le plus étudié dans la littérature et dans notre expérience celui permettant

l'interprétation la plus facile) et des analyses de FISH ciblées sur *NTRK1*, *NTRK2* et *NTRK3* est préférable à un usage séquentiel et séparé des deux techniques. En effet, les deux méthodes sont complémentaires, du moins dans les tumeurs ne présentant pas d'expression constitutive des protéines TRK telles que les gliomes ou autres tumeurs neurales ou musculaires où l'immunohistochimie pan-TRK est déconseillée car souvent intrinsèquement positive. L'interprétation de l'immunohistochimie pan-TRK sera d'autant plus évocatrice de réarrangement sous-jacent que le marquage sera fort et diffus (intensité 2+ ou 3+ et plus de 50% de cellules marquées), une intensité plus faible (1+) dans un nombre limité de cellules (<50%) étant moins associée à un réarrangement de gène *NTRK*. Les tumeurs avec fusions *NTRK1* et *NTRK2* présentent en règle générale des marquages plus francs, forts et diffus, que les tumeurs avec fusions *NTRK3*, pour lesquelles le marquage peut être totalement négatif tel qu'évoqué dans les lignes précédentes.

Concernant la FISH, des pourcentages de noyaux avec séparation des signaux 5' et 3' (ou signaux 3' isolés) au-delà des 30% sont, dans notre expérience, associés à des fusions *NTRK1*, *NTRK2* et *NTRK3* avec des résultats faussement positifs en FISH *NTRK1* entre 15 et 30% de noyaux positifs. L'interprétation des FISH *NTRK2* et *NTRK3* est plus « on-off » avec de très rares noyaux « positifs » au sein de prélèvements sans réarrangement de gène *NTRK*. Une confrontation des données de FISH *NTRK1* et d'immunohistochimie pan-TRK, complétée si possible par une analyse de NGS ARN sera importante pour réduire le risque de faux positifs en FISH en cas de faible pourcentage de noyaux réarrangés. Inversement, la prise en compte de résultats de FISH et d'immunohistochimie pan-TRK ainsi que du pourcentage de cellules tumorales du prélèvement analysé en NGS permettra de confirmer ou non une très faible proportion de fusion détectée en NGS.

## **Conclusion**

En pratique, comment rechercher les fusions *NTRK* parmi les tumeurs « rares » ou « fréquentes », de présentations cliniques et histo-moléculaires « classiques » ou « inhabituelles » rencontrées par les pathologistes ?

Des algorithmes décisionnels hiérarchisant les analyses en fonction des différents éléments précédemment évoqués peuvent être proposés (Figure 7). Différents scénarios sont à prendre en compte en pratique et, si le recours à un NGS ARN pour toute tumeur serait la stratégie permettant de détecter un maximum de fusions *NTRK*, les recrutements et plateaux techniques propres à chaque structure d'anatomie et cytologie pathologiques ainsi que des questions économiques et organisationnelles peuvent s'écarter de cette solution idéale. Aussi, il pourra être important de combiner de façon optimale les différentes techniques d'analyses évoquées dans les différents types tumoraux présentés de façon à détecter un maximum de candidats aux thérapies ciblées anti-TRK. Dans cette démarche, le triage à l'aide des outils d'analyses morphologiques que sont l'immunohistochimie pan-TRK et la FISH *NTRK1*, *NTRK2* et *NTRK3* a toute sa place en complément des analyses sur extraits d'acides nucléiques, de préférence ARN.

La recherche des fusions *NTRK1*, *NTRK2* et *NTRK3* désormais requise pour l'accès à de nouvelles thérapies ciblées anti-TRK efficaces dans une grande variété de cancers porte de nouveaux espoirs pour le traitement de patients présentant des cancers de stades avancés. A cette fin, elle requiert de la part des pathologistes un recours logique et hiérarchisé à des méthodes d'analyses pertinentes, souvent complémentaires, pour identifier les très rares tumeurs porteuses de ces réarrangements parmi l'ensemble des pathologies tumorales adultes et pédiatriques. Avec le développement de la recherche des fusions *NTRK* en oncologie, nous allons accumuler des connaissances, affiner la description de l'épidémiologie et de l'oncogenèse de ces altérations, améliorer les techniques de détection et préciser les algorithmes.

## Références

1. Cocco E, Scaltriti M, Drilon A. NTRK fusion-positive cancers and TRK inhibitor therapy. *Nat Rev Clin Oncol*. 2018;15:731-747.
2. Drilon A, Laetsch TW, Kummar S, DuBois SG, Lassen UN, Demetri GD, et al. Efficacy of Larotrectinib in TRK Fusion-Positive Cancers in Adults and Children. *N Engl J Med*. 2018;378:731-739.
3. Drilon A, Siena S, Ou SI, Patel M, Ahn MJ, Lee J, et al. Safety and Antitumor Activity of the Multitargeted Pan-TRK, ROS1, and ALK Inhibitor Entrectinib: Combined Results from Two Phase I Trials (ALKA-372-001 and STARTRK-1). *Cancer Discov*. 2017;7:400-409.
4. Farago AF, Demetri GD. Larotrectinib, a selective tropomyosin receptor kinase inhibitor for adult and pediatric tropomyosin receptor kinase fusion cancers. *Future Oncol*. 2020;16:417-425.
5. Doebele RC, Drilon A, Paz-Ares L, Siena S, Shaw AT, Farago AF, et al. Entrectinib in patients with advanced or metastatic NTRK fusion-positive solid tumours: integrated analysis of three phase 1-2 trials. *Lancet Oncol*. 2020;21:271-282.
6. Laetsch TW, DuBois SG, Mascarenhas L, Turpin B, Federman N, Albert CM, et al. Larotrectinib for paediatric solid tumours harbouring NTRK gene fusions: phase 1 results from a multicentre, open-label, phase 1/2 study. *Lancet Oncol*. 2018;19:705-714.
7. Penault-Llorca F, Rudzinski ER, Sepulveda AR. Testing algorithm for identification of patients with TRK fusion cancer. *J Clin Pathol*. 2019;72:460-467.
8. Solomon JP, Hechtman JF. Detection of *NTRK* Fusions: Merits and Limitations of Current Diagnostic Platforms. *Cancer Res*. 2019;79:3163-3168.
9. Hechtman JF, Benayed R, Hyman DM, Drilon A, Zehir A, Frosina D, et al. Pan-Trk Immunohistochemistry Is an Efficient and Reliable Screen for the Detection of NTRK Fusions. *Am J Surg Pathol*. 2017;41:1547-1551.
10. Hung YP, Jo VY, Hornick JL. Immunohistochemistry with a pan-TRK antibody distinguishes secretory carcinoma of the salivary gland from acinic cell carcinoma. *Histopathology*. 2019;75:54-62.
11. Gatalica Z, Xiu J, Swensen J, Vranic S. Molecular characterization of cancers with NTRK gene fusions. *Mod Pathol*. 2019;32:147-153.
12. Hung YP, Fletcher CDM, Hornick JL. Evaluation of pan-TRK immunohistochemistry in infantile fibrosarcoma, lipofibromatosis-like neural tumour and histological mimics. *Histopathology*. 2018;73:634-644.

13. Harrison BT, Fowler E, Krings G, Chen YY, Bean GR, Vincent-Salomon A, et al. Pan-TRK Immunohistochemistry: A Useful Diagnostic Adjunct For Secretory Carcinoma of the Breast. *Am J Surg Pathol*. 2019;43:1693-1700.
14. Solomon JP, Linkov I, Rosado A, Mullaney K, Rosen EY, Frosina D, et al. NTRK fusion detection across multiple assays and 33,997 cases: diagnostic implications and pitfalls. *Mod Pathol*. 2020;33:38-46.
15. Rudzinski ER, Lockwood CM, Stohr BA, Vargas SO, Sheridan R, Black JO, et al. Pan-Trk Immunohistochemistry Identifies NTRK Rearrangements in Pediatric Mesenchymal Tumors. *Am J Surg Pathol*. 2018;42:927-935.
16. Bourhis A, Redoulez G, Quintin-Roué I, Marcorelles P, Uguen A. Screening for NTRK-rearranged Tumors Using Immunohistochemistry: Comparison of 2 Different pan-TRK Clones in Melanoma Samples. *Appl Immunohistochem Mol Morphol*. 2020;28:194-196.
17. Guibourg B, Cloarec E, Conan-Charlet V, Quintin-Roué I, Gripari JL, Le Flahec G, et al. EPR17341 and A7H6R pan-TRK Immunohistochemistry Result in Highly Different Staining Patterns In a Series of Salivary Gland Tumors. *Appl Immunohistochem Mol Morphol*. 2020;28:719-724.
18. Xu B, Haroon Al Rasheed MR, Antonescu CR, Alex D, Frosina D, Ghossein R, et al. Pan-Trk immunohistochemistry is a sensitive and specific ancillary tool for diagnosing secretory carcinoma of the salivary gland and detecting ETV6-NTRK3 fusion. *Histopathology*. 2020;76:375-382.
19. Bell D, Ferrarotto R, Liang L, Goepfert RP, Li J, Ning J, et al. Pan-Trk immunohistochemistry reliably identifies ETV6-NTRK3 fusion in secretory carcinoma of the salivary gland. *Virchows Arch*. 2020;476:295-305.
20. Skálová A, Vanecek T, Simpson RH, Laco J, Majewska H, Baneckova M, et al. Mammary Analogue Secretory Carcinoma of Salivary Glands: Molecular Analysis of 25 ETV6 Gene Rearranged Tumors With Lack of Detection of Classical ETV6-NTRK3 Fusion Transcript by Standard RT-PCR: Report of 4 Cases Harboring ETV6-X Gene Fusion. *Am J Surg Pathol*. 2016;40:3-13.
21. Church AJ, Calicchio ML, Nardi V, Skalova A, Pinto A, Dillon DA, et al. Recurrent EML4-NTRK3 fusions in infantile fibrosarcoma and congenital mesoblastic nephroma suggest a revised testing strategy. *Mod Pathol*. 2018;31:463-473.
22. Zhao M, Yin M, Kuick CH, Chen H, Aw SJ, Merchant K, et al. Congenital mesoblastic nephroma is characterized by kinase mutations including EGFR internal tandem duplications, ETV6-NTRK3 fusion, and rare KLHL7-BRAF fusion. *Histopathology*. 2020;77:611-621.

23. Anderson J, Gibson S, Sebire NJ. Expression of ETV6-NTRK in classical, cellular and mixed subtypes of congenital mesoblastic nephroma. *Histopathology*. 2006;48:748-753.
24. Panse G, Reisenbichler E, Snuderl M, Wang WL, Laskin W, Jour G. LMNA-NTRK1 rearranged mesenchymal tumor (lipofibromatosis-like neural tumor) mimicking pigmented dermatofibrosarcoma protuberans. *J Cutan Pathol*. 2020 Jun 10. doi: 10.1111/cup.13772. Epub ahead of print.
25. Kao YC, Suurmeijer AJH, Argani P, Dickson BC, Zhang L, Sung YS, et al. Soft tissue tumors characterized by a wide spectrum of kinase fusions share a lipofibromatosis-like neural tumor pattern. *Genes Chromosomes Cancer*. 2020;59:575-583.
26. Malik F, Santiago T, Newman S, McCarville B, Pappo AS, Clay MR. An addition to the evolving spectrum of lipofibromatosis and lipofibromatosis-like neural tumor: Molecular findings in an unusual phenotype aid in accurate classification. *Pathol Res Pract*. 2020;216:152942.
27. Assi T, Rassy E, Nassereddine H, Farhat F, Karak FE, Kattan J, et al. TRK inhibition in soft tissue sarcomas: A comprehensive review. *Semin Oncol*. 2020;47:73-84.
28. So YK, Chow C, To KF, Chan JKC, Cheuk W. Myxoid Spindle Cell Sarcoma With *LMNA-NTRK* Fusion: Expanding the Morphologic Spectrum of *NTRK*-Rearranged Tumors. *Int J Surg Pathol*. 2020;28:574-578.
29. Ameline B, Saba KH, Kovac M, Magnusson L, Witt O, Bielack S, et al. NTRK fusions in osteosarcoma are rare and non-functional events. *J Pathol Clin Res*. 2020;6:107-112.
30. Rabban JT, Devine WP, Sangoi AR, Poder L, Alvarez E, Davis JL, et al. NTRK fusion cervical sarcoma: a report of three cases, emphasising morphological and immunohistochemical distinction from other uterine sarcomas, including adenosarcoma. *Histopathology*. 2020;77:100-111.
31. Croce S, Hostein I, Longacre TA, Mills AM, Pérot G, Devouassoux-Shisheboran M, et al. Uterine and vaginal sarcomas resembling fibrosarcoma: a clinicopathological and molecular analysis of 13 cases showing common NTRK-rearrangements and the description of a COL1A1-PDGFB fusion novel to uterine neoplasms. *Mod Pathol*. 2019;32:1008-1022.
32. Miettinen M, Felisiak-Golabek A, Luiña Contreras A, Glod J, Kaplan RN, Killian JK, et al. New fusion sarcomas: histopathology and clinical significance of selected entities. *Hum Pathol*. 2019;86:57-65.
33. Yamazaki F, Nakatani F, Asano N, Wakai S, Sekimizu M, Mitani S, et al. Novel NTRK3 Fusions in Fibrosarcomas of Adults. *Am J Surg Pathol*. 2019;43:523-530.
34. Olson N, Rouhi O, Zhang L, Angeles C, Bridge J, Lopez-Terrada D, et al. A novel case of an aggressive superficial spindle cell sarcoma in an adult resembling fibrosarcomatous

- dermatofibrosarcoma protuberans and harboring an EML4-NTRK3 fusion. *J Cutan Pathol*. 2018;45:933-939.
35. Chiang S, Cotzia P, Hyman DM, Drilon A, Tap WD, Zhang L, et al. NTRK Fusions Define a Novel Uterine Sarcoma Subtype With Features of Fibrosarcoma. *Am J Surg Pathol*. 2018;42:791-798.
  36. Haller F, Knopf J, Ackermann A, Bieg M, Kleinheinz K, Schlesner M, et al. Paediatric and adult soft tissue sarcomas with NTRK1 gene fusions: a subset of spindle cell sarcomas unified by a prominent myopericytic/haemangiopericytic pattern. *J Pathol*. 2016;238:700-710.
  37. Davis JL, Lockwood CM, Stohr B, Boecking C, Al-Ibraheemi A, DuBois SG, et al. Expanding the Spectrum of Pediatric NTRK-rearranged Mesenchymal Tumors. *Am J Surg Pathol*. 2019;43:435-445.
  38. Rudzinski ER, Lockwood CM, Stohr BA, Vargas SO, Sheridan R, Black JO, et al. Pan-Trk Immunohistochemistry Identifies NTRK Rearrangements in Pediatric Mesenchymal Tumors. *Am J Surg Pathol*. 2018;42:927-935.
  39. Pavlick D, Schrock AB, Malicki D, Stephens PJ, Kuo DJ, Ahn H, et al. Identification of NTRK fusions in pediatric mesenchymal tumors. *Pediatr Blood Cancer*. 2017;64.
  40. Atiq MA, Davis JL, Hornick JL, Dickson BC, Fletcher CDM, Fletcher JA, et al. Mesenchymal tumors of the gastrointestinal tract with NTRK rearrangements: a clinicopathological, immunophenotypic, and molecular study of eight cases, emphasizing their distinction from gastrointestinal stromal tumor (GIST). *Mod Pathol*. 2021;34:95-103.
  41. Lezcano C, Shoushtari AN, Ariyan C, Hollmann TJ, Busam KJ. Primary and Metastatic Melanoma With NTRK Fusions. *Am J Surg Pathol*. 2018;42:1052-1058.
  42. Wang L, Busam KJ, Benayed R, Cimera R, Wang J, Denley R, et al. Identification of NTRK3 Fusions in Childhood Melanocytic Neoplasms. *J Mol Diagn*. 2017;19:387-396.
  43. Yeh I, Tee MK, Botton T, Shain AH, Sparatta AJ, Gagnon A, et al. NTRK3 kinase fusions in Spitz tumours. *J Pathol*. 2016;240:282-290.
  44. Yeh I, Busam KJ, McCalmont TH, LeBoit PE, Pissaloux D, Alberti L, et al. Filigree-like Rete Ridges, Lobulated Nests, Rosette-like Structures, and Exaggerated Maturation Characterize Spitz Tumors With NTRK1 Fusion. *Am J Surg Pathol*. 2019;43:737-746.
  45. Raghavan SS, Peternel S, Mully TW, North JP, Pincus LB, LeBoit PE, et al. Spitz melanoma is a distinct subset of spitzoid melanoma. *Mod Pathol*. 2020;33:1122-1134.
  46. Okamura R, Boichard A, Kato S, Sicklick JK, Bazhenova L, Kurzrock R. Analysis of *NTRK* Alterations in Pan-Cancer Adult and Pediatric Malignancies: Implications for NTRK-Targeted Therapeutics. *JCO Precis Oncol*. 2018;2018:10.1200/PO.18.00183.



47. Torre M, Vasudevaraja V, Serrano J, DeLorenzo M, Malinowski S, Blandin AF, et al. Molecular and clinicopathologic features of gliomas harboring NTRK fusions. *Acta Neuropathol Commun.* 2020;8:107.
48. Sun Y, Bailey CP, Sadighi Z, Zaky W, Chandra J. Pediatric high-grade glioma: aberrant epigenetics and kinase signaling define emerging therapeutic opportunities. *J Neurooncol.* 2020;150:17-26.
49. Jones KA, Bossler AD, Bellizzi AM, Snow AN. *BCR-NTRK2* fusion in a low-grade glioma with distinctive morphology and unexpected aggressive behavior. *Cold Spring Harb Mol Case Stud.* 2019;5:a003855.
50. Ferguson SD, Zhou S, Huse JT, de Groot JF, Xiu J, Subramaniam DS, et al. Targetable Gene Fusions Associate With the IDH Wild-Type Astrocytic Lineage in Adult Gliomas. *J Neuropathol Exp Neurol.* 2018;77:437-442.
51. Prasad ML, Vyas M, Horne MJ, Virk RK, Morotti R, Liu Z, et al. NTRK fusion oncogenes in pediatric papillary thyroid carcinoma in northeast United States. *Cancer.* 2016;122:1097-1107.
52. Pekova B, Sykorova V, Dvorakova S, Vaclavikova E, Moravcova J, Katra R, et al. *RET*, *NTRK*, *ALK*, *BRAF*, and *MET* Fusions in a Large Cohort of Pediatric Papillary Thyroid Carcinomas. *Thyroid.* 2020;30:1771-1780.
53. Rosen EY, Goldman DA, Hechtman JF, Benayed R, Schram AM, Cocco E, et al. TRK Fusions Are Enriched in Cancers with Uncommon Histologies and the Absence of Canonical Driver Mutations. *Clin Cancer Res.* 2020;26:1624-1632.
54. Guo Y, Guo XL, Wang S, Chen X, Shi J, Wang J, et al. Genomic alterations of NTRK, POLE, ERBB2 and MSI status in Chinese colorectal cancers. *Oncologist.* 2020;25:e1671-e1680.
55. Vaňková B, Vaněček T, Ptáková N, Hájková V, Dušek M, Michal M, et al. Targeted next generation sequencing of MLH1-deficient, MLH1 promoter hypermethylated, and BRAF/RAS-wild-type colorectal adenocarcinomas is effective in detecting tumors with actionable oncogenic gene fusions. *Genes Chromosomes Cancer.* 2020;59:532-568.
56. Lasota J, Chłopek M, Lamoureaux J, Christiansen J, Kowalik A, Wasąg B, et al. Colonic Adenocarcinomas Harboring NTRK Fusion Genes: A Clinicopathologic and Molecular Genetic Study of 16 Cases and Review of the Literature. *Am J Surg Pathol.* 2020;44:162-173.
57. Cocco E, Benhamida J, Middha S, Zehir A, Mullaney K, Shia J, et al. Colorectal Carcinomas Containing Hypermethylated MLH1 Promoter and Wild-Type BRAF/KRAS Are Enriched for Targetable Kinase Fusions. *Cancer Res.* 2019;79:1047-1053.

58. Farago AF, Taylor MS, Doebele RC, Zhu VW, Kummar S, Spira AI, et al. Clinicopathologic Features of Non-Small-Cell Lung Cancer Harboring an *NTRK* Gene Fusion. *JCO Precis Oncol*. 2018;2018:10.1200/PO.18.00037.
59. Leal JL, Peters G, Szaumkessel M, Leong T, Asadi K, Rivalland G, et al. *NTRK* and *ALK* rearrangements in malignant pleural mesothelioma, pulmonary neuroendocrine tumours and non-small cell lung cancer. *Lung Cancer*. 2020;146:154-159.
60. Xiao Z, Huang X, Xie B, Xie W, Huang M, Lin L. Primary Resistance to Brigatinib in a Patient with Lung Adenocarcinoma Harboring *ALK* G1202R Mutation and *L1PI-NTRK1* Rearrangement. *Onco Targets Ther*. 2020;13:4591-4595.
61. Xia H, Xue X, Ding H, Ou Q, Wu X, Nagasaka M, et al. Evidence of *NTRK1* Fusion as Resistance Mechanism to EGFR TKI in EGFR+ NSCLC: Results From a Large-Scale Survey of *NTRK1* Fusions in Chinese Patients With Lung Cancer. *Clin Lung Cancer*. 2020;21:247-254.
62. Shi E, Chmielecki J, Tang CM, Wang K, Heinrich MC, Kang G, et al. *FGFR1* and *NTRK3* actionable alterations in "Wild-Type" gastrointestinal stromal tumors. *J Transl Med*. 2016;14:339.

## Légendes des Figures

**Figure 1 :** Des gènes *NTRK* aux protéines physiologiques et pathologiques en cas de réarrangement génique et moyens d'études. Illustration de la structure des gènes *NTRK1*, *NTRK2* et *NTRK3*, de la formation d'un gène de fusion, transcrit en ARN lui-même traduit en protéine chimérique présentant une activité tyrosine kinase de protéine TRK. Différentes méthodes d'analyse permettent la mise en évidence du réarrangement génique et de ses conséquences depuis l'étude de l'ADN et de l'ARN à l'expression protéique TRK.

**Figure 1:** From *NTRK* genes to physiological and pathological proteins in case of gene rearrangement and testing tools. Illustration of the structure of the *NTRK1*, *NTRK2* and *NTRK3* genes, of the formation of a gene fusion, transcribed into RNA, itself translated into a chimeric protein exhibiting the tyrosine kinase activity of a TRK protein. Different methods allow the diagnosis of the gene rearrangement and its consequences from the study of DNA, RNA to TRK protein expression.

**Figure 2 :** Schémas et interprétation des sondes de FISH avec exemples de résultats négatifs et positifs (les cas positifs ont été confirmés en séquençage des ARNs, réarrangement de *NTRK3* à gauche et de *NTRK2* à droite). La présence de signaux 5'- *NTRK* et 3'-*NTRK* séparés ou 3'-*NTRK* isolés dans suffisamment de noyaux tumoraux (au moins 30% dans notre expérience) est en faveur d'une fusion de gène *NTRK*.

**Figure 2:** Schematics and interpretation of FISH probes with examples of negative and positive results (positive cases were confirmed by RNA-sequencing, rearrangement of *NTRK3* on the left and *NTRK2* on the right). Splits between the 5'- *NTRK* and 3'-*NTRK* signals or isolated 3'-*NTRK* signals in a sufficient number of tumor nuclei (at least 30% in our experience) is in favor of a *NTRK* gene fusion.

**Figure 3 :** Exemples de marquages en immunohistochimie pan-TRK. Les filets nerveux (A et B) peuvent servir de témoins internes avec les deux clones A7H6R (A) et EPR17341 (B). Le parenchyme rénal peut également servir de témoin externe avec toutefois des différences majeures de marquage entre les clones A7H6R (marquage glomérulaire fort, vasculaire moins marqué) et EPR17341 (absence de marquage glomérulaire, marquage vasculaire plus franc) (grossissements x 40).

**Figure 3:** Examples of pan-TRK immunohistochemistry. The nerve threads (A and B) can be used as internal controls with the two clones A7H6R (A) and EPR17341 (B). The renal parenchyma can also be used as an external control with major differences in labeling between the clones A7H6R (strong glomerular labeling, less vascular labeling) and EPR17341 (no glomerular labeling, more vascular labeling) (magnification x 40).

**Figure 4 :** Exemples de marquages tumoraux en immunohistochimie pan-TRK de tumeurs avec fusions *NTRK*. Adénocarcinome colorectal avec réarrangement de *NTRK1* (A et B), tumeur de Spitz avec réarrangement de *NTRK1* (C et D), glioblastome avec réarrangement de *NTRK2* (E et F), carcinome sécrétoire salivaire avec réarrangement de *NTRK3* (G et H) et adénocarcinome colorectal avec réarrangement de *NTRK3* (I et J, absence de marquage) (grossissement x20 ; clone A7H6R : A,C,E,G,I ; clone EPR17341 : B,D,F,H,J).Le marquage à renforcement nucléaire du carcinome sécrétoire salivaire avec réarrangement de *NTRK3* est particulièrement visible au fort grossissement (focus x63).

**Figure 4:** Examples of pan-TRK immunohistochemistry staining in tumors with *NTRK* gene fusions. Colorectal adenocarcinoma with *NTRK1* rearrangement (A and B), Spitz tumor with *NTRK1* rearrangement (C and D), glioblastoma with *NTRK2* rearrangement (E and F), salivary secretory carcinoma with *NTRK3* rearrangement (G and H) and colorectal adenocarcinoma with *NTRK3* rearrangement (I and J, no staining) (magnification x20 ; clone A7H6R : A,C,E,G,I; clone EPR17341:

B,D,F,H,J). The nuclear staining of salivary secretory carcinoma with *NTRK3* rearrangement is more obvious at high magnification (focus x63).

**Figure 5 :** Illustration de l'influence de la fixation formolée sur l'immunohistochimie pan-TRK à propos d'un cas de carcinome sécrétoire salivaire avec réarrangement de *NTRK3*. Au sein d'une même section tissulaire, les aspects de l'immunohistochimie pan-TRK peuvent être très positifs (A et D) ou négatifs (C et F) avec les clones A7H6R (A à C) et EPR17341 (D à F) (A,C,D,F : grossissement x40 ; B et C : grossissement x 0.4).

**Figure 5:** Illustration of the impact of formalin fixation on pan-TRK immunohistochemistry in a case of salivary secretory carcinoma with *NTRK3* rearrangement. Within the same tissue section, pan-TRK immunohistochemistry staining can be strong (A and D) to negative (C and F) with clone A7H6R (A to C) and clone EPR17341 (D to F) (A,C,D,F: x40 magnification; B and C: x0.4 magnification).

**Figure 6 :** Exemples de marquages tumoraux en immunohistochimie pan-TRK de tumeurs sans fusions *NTRK* : tumeur stromale gastro-interstinale –GIST (A), adénome pléomorphe (B), carcinome adénoïde kystique (C), glioblastome (D) (grossissement x20, clone A7H6R A et B, EPR17341 C et D).

**Figure 6:** Examples of pan-TRK immunohistochemistry of tumors without *NTRK* gene fusions: gastrointestinal stromal tumor -GIST (A), pleomorphic adenoma (B), adenoid cystic carcinoma (C), glioblastoma (D) (x20 magnification, clone A7H6R A and B, EPR17341 C and D).

**Figure 7.** Proposition d'algorithme hiérarchisant les techniques utilisables pour la recherche d'un réarrangement des gènes *NTRK* dans un prélèvement tumoral dans une structure d'anatomie et cytologie pathologiques.

NGS : Séquençage de Nouvelle Génération ; IHC : immunohistochimie ; FISH : hybridation *in situ* fluorescente : TN/NE : tumeur à différenciation nerveuse ou neuroendocrine.

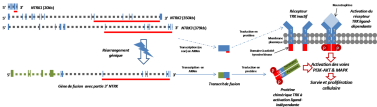
**Figure 7:** Proposal of an algorithm prioritizing the techniques that can be used to search for a rearrangement of *NTRK* genes in a tumor sample in a pathology lab.

NGS : Next Generation Sequencing; IHC : immunohistochemistry ; FISH : fluorescent *in situ* hybridization : TN/NE : tumor with neuronal or neuroendocrine differentiation.

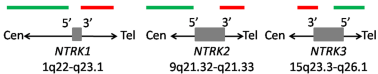
## ADN

## ARN

## Protéines



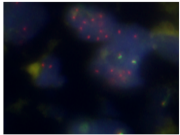
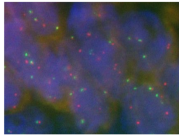
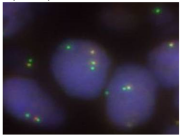
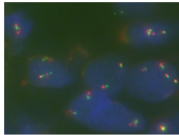
■ Exon NTRK ■ ■ Intron NTRK ■ région de domaine fusion avec TIR  
 ■ Exon gène partenaire ■ ■ Intron gène partenaire



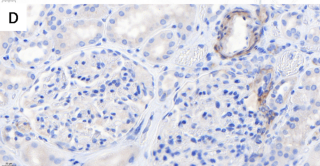
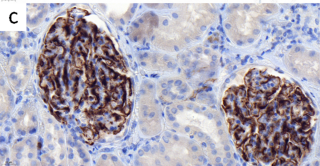
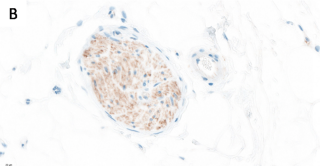
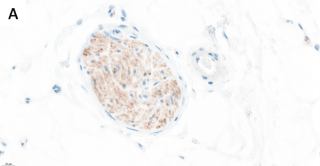
*Patterns de signaux négatifs*

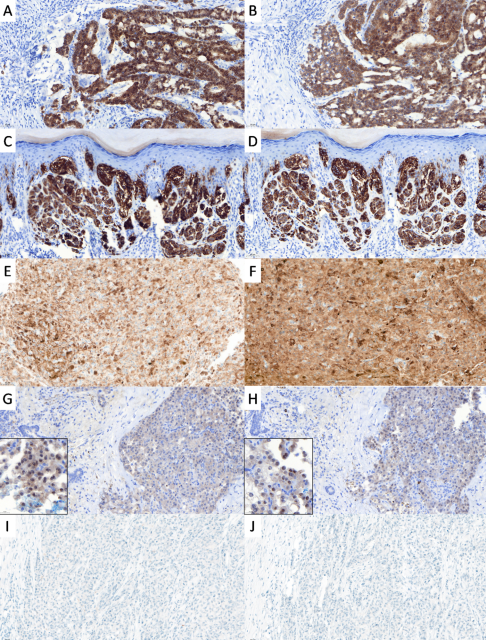


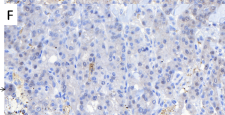
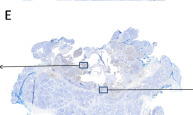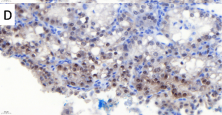
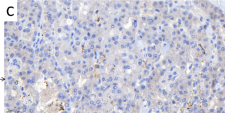
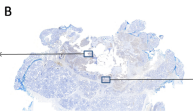
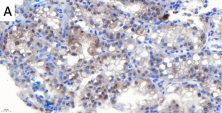
*Patterns de signaux positifs*

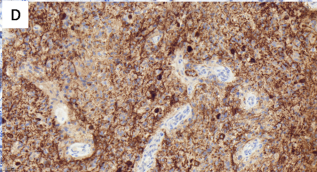
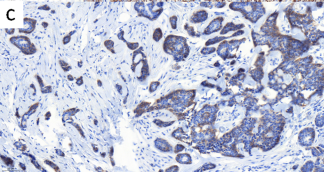
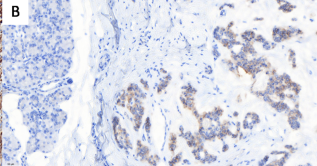
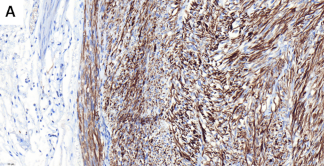












Echantillon tumoral requérant une recherche de fusion *NTRK*

Diagnostic suspecté de:

- Carcinome sécrétoire mammaire?
- Carcinome sécrétoire salivaire?
- Fibrosarcome infantile?
- Néphrome mésoblastique?

oui

FISH *NTRK3*  
±  
IHC pan-*TRK*

non

Autre type tumoral

Accès au NGS ARN ?

oui

Analyse NGS ARN  
contributive?

non

IHC pan-*TRK* &  
FISH *NTRK1*, *NTRK2*, *NTRK3*

oui

IHC pan-*TRK* + &  
FISH *NTRK1/2* >30%  
ou  
IHC pan-*TRK* +/- &  
FISH *NTRK3* >30%

Fusion  
*NTRK*

+

IHC pan-*TRK* - &  
FISH *NTRK* <15%  
ou  
TN/NE & FISH  
*NTRK* <15%

Pas de fusion  
*NTRK*

-

?

IHC pan-*TRK* +/- &  
FISH *NTRK* 15-30%  
ou  
IHC pan-*TRK* + &  
FISH *NTRK* <30%  
Hors TN/NE  
ou  
TN/NE &  
FISH *NTRK* 15-30%

Nécessité d'analyse  
de l'ARN

Identification (ou absence d'identification)  
de fusion *NTRK*

Discussion diagnostique / thérapeutique