



**HAL**  
open science

## La chirurgie de l'épilepsie

R. Chouteau, A. Nica, D.M. Maliia, A. Biraben

► **To cite this version:**

R. Chouteau, A. Nica, D.M. Maliia, A. Biraben. La chirurgie de l'épilepsie. *Pratique Neurologique - FMC*, 2021, 12 (1), pp.6-18. 10.1016/j.praneu.2021.01.001 . hal-03195743

**HAL Id: hal-03195743**

**<https://hal.science/hal-03195743>**

Submitted on 10 Mar 2023

**HAL** is a multi-disciplinary open access archive for the deposit and dissemination of scientific research documents, whether they are published or not. The documents may come from teaching and research institutions in France or abroad, or from public or private research centers.

L'archive ouverte pluridisciplinaire **HAL**, est destinée au dépôt et à la diffusion de documents scientifiques de niveau recherche, publiés ou non, émanant des établissements d'enseignement et de recherche français ou étrangers, des laboratoires publics ou privés.



Distributed under a Creative Commons Attribution - NonCommercial 4.0 International License

# La Chirurgie de l'épilepsie

## Epilepsy surgery

Raphaël CHOUTEAU <sup>1\*</sup>, Anca NICA <sup>2,3</sup>, Dragos Mihaï MALIIA <sup>2</sup>, Arnaud BIRABEN <sup>2,3</sup>

1 Service des explorations fonctionnelles neurologiques; CHU Rennes, 2 Rue Henri  
le Guilloux, 35000 Rennes, France

2 Service de neurologie; CHU Rennes, France

3 LTSI, équipe SESAME, UMR INSERM 1099; Rennes, France

\*Auteur correspondant :

[arnaud.biraben@chu-rennes.fr](mailto:arnaud.biraben@chu-rennes.fr)

## **Résumé**

L'épilepsie est une maladie neurologique fréquente caractérisée par la présence de crises d'épilepsie. Celles-ci sont liées à la décharge synchrone de grands groupes de neurones et à la propagation locale ou généralisée de la crise. Le traitement initial de cette pathologie repose sur la prescription de médicaments antiépileptiques. La chirurgie s'inscrit dans une logique complémentaire à l'approche pharmacologique. Le but final du traitement est la disparition des crises d'épilepsie ou au mieux la diminution de la fréquence ou de l'intensité de celles-ci sans entraîner d'effets secondaires non tolérables.

La chirurgie de l'épilepsie, curative ou palliative, s'intéresse aux épilepsies graves, pharmacorésistantes qui sont le plus souvent focales. Le but du bilan préthérapeutique, qui peut nécessiter une phase d'enregistrement par électrodes intracrâniennes, est de déterminer la zone épileptogène, le réseau épileptique et l'opérabilité du patient. La chirurgie curative repose sur la cortectomie. Elle est maintenant assez bien codifiée pour le lobe temporal. Les autres techniques chirurgicales, en premier lieu la neurostimulation du nerf vague, s'inscrivent dans un but palliatif en particulier si une chirurgie curative est contre-indiquée au terme du bilan.

**Mots-clefs** : chirurgie de l'épilepsie, cortectomie, lobe temporal

## **Summary**

Epilepsy is a common neurological disease characterized by the presence of epileptic seizures. These are related to the synchronous discharge of large groups of neurons and the local or generalized spread of the seizure. The initial treatment of this pathology is based on the prescription of antiepileptic drugs. The surgery is complementary to the pharmacological approach. The goal of surgery is to end epileptic seizures or at best the reduction in frequency or intensity of them without causing non-tolerable side effects.

Epilepsy surgery, curative or palliative, is concerned with serious, drug-resistant epilepsy which is most often focal. The goal of the pre-treatment assessment, which may require a recording phase by intracranial electrodes, is to determine the epileptogenic zone, the epileptic network and the operability of the patient. Curative surgery is based on cortectomy and is now well codified for the temporal lobe. The other surgical techniques, neurostimulation of the vagus nerve at first, are part of a palliative goal, in particular if curative surgery is contraindicated at the end of the evaluation.

**Keywords** : Epilepsy surgery, cortectomy, temporal lobe

# 1. Historique et évolution des concepts

La première intervention de chirurgie de l'épilepsie reconnue se déroule le 25 mai 1886 par le chirurgien Victor Horsley, qui opéra un patient de Hughlings Jackson à l'hôpital de Queen Square à Londres (1). Il s'agissait d'un patient de 22 ans qui souffrait de crises motrices après une fracture avec embarrure. Malgré l'absence d'antibiotique et d'anesthésie, ce fut un succès. Avant l'EEG, H.Jackson parlait déjà de décharges débutant de manière localisée dans le cortex "Epilepsy is the name for occasional, sudden, excessive, rapid, and local discharge of grey matter" (2). Faisant suite à une mauvaise sélection des patients, la constatation d'une mortalité élevée et en adoptant la conception de Jackson, Turner ou Binswanger développèrent les termes de "genuine or idiopathic epilepsy" où la chirurgie n'a pas d'utilité : c'est le concept d'épilepsie idiopathique (3). Vers 1911, Fedor Krause publia un ouvrage traitant de la chirurgie de l'épilepsie sous anesthésie locale basée sur la stimulation électrique cérébrale, grâce à laquelle il tenta de reproduire les crises. Il produisit la première carte du cortex moteur chez l'homme (4). Otfried Foerster, après la première guerre mondiale, poursuivit les stimulations corticales sous anesthésie locale et établit la première carte fonctionnelle du cortex. Ce travail se poursuivit avec d'autres neurologues comme Wilder Penfield (5). En 1940, grâce à l'invention de l'EEG, le rôle du lobe temporal dans les épilepsies pharmacorésistantes fut découvert (6). Mais les résultats de la chirurgie restent dépendants des équipes.

## *L'école canadienne*

W. Penfield passa six mois chez Foerster à Breslau. Il pratiqua la première lobectomie temporale en 1928 et publia en 1954 la carte du cortex moteur de Penfield (7). Jasper introduisit l'EEG en 1937 au Montréal Neurological Institut où l'utilisation d'enregistrements corticographiques au bloc opératoire en aigu permit d'avoir accès au cortex temporal externe (8). C'est alors l'enregistrement des premières anomalies intercritiques et le déclenchement d'aura par stimulation électrique, mais les crises ne sont pas encore enregistrées. Le geste chirurgical de cortectomie concerne alors la zone où sont enregistrées des pointes, ce que l'on nommera par la suite la Zone Irritative (ZI). L'ajout des régions mésiales permit par la suite une amélioration des résultats. Le rôle majeur des régions temporo mésiales fut mieux cerné à cette occasion (9)

## *L'école française*

Elle débuta par la naissance de la stéréotaxie à l'hôpital Sainte-Anne en 1947 qui était d'abord orientée vers l'étude des noyaux gris centraux. L'application de cette méthode à l'exploration de l'épilepsie permit un choix de cible avec une haute précision anatomique sans ouverture du scalp, de l'os ou de la dure-mère. C'est l'époque du développement par Jean Bancaud de la méthodologie des corrélations anatomo-électro-clinique. La méthode permit l'accès aux régions mésiales en particulier dans les épilepsies du lobe temporal et mit en évidence le rôle de l'amygdale, de l'hippocampe ainsi que du cortex externe. Cela fut accompagné par le développement des atlas du télencéphale par Talairach, Tounoux et Szikla (10). L'utilisation d'électrodes profondes au début en aigu, au bloc opératoire, puis de façon chronique (SEEG) permit l'accès aux crises et au cortex enfoui. Cela autorisa une investigation portant sur l'ensemble de la zone épileptogène et la représentation en 3D des zones dites « lésionnelles », « irritatives » et « épileptogènes » indispensables au planning chirurgical (11). Ce fut aussi la possibilité de stimuler et de réaliser un mapping fonctionnel et donc de donner accès à des données physiologiques nouvelles.

## 2. Bilan pré-chirurgical

Le but de ce bilan pré-chirurgical est de prouver que les crises ont une origine unique appelée Zone Épileptogène (ZE), de déterminer anatomiquement l'extension de cette ZE, et de vérifier que l'exérèse de cette ZE ne va pas entraîner de déficit insupportable (aires éloquentes, conséquences neuropsychologiques et psychologiques).

Le déroulement global d'un bilan pré-chirurgical et de la décision chirurgicale est résumé en **figure 1**. Le but est de déterminer une origine unifocale des crises: la zone épileptogène. Il doit exister une concordance anatomo-électro-clinique.

Les moyens (12):

- Ils sont statiques : On suppose une lésion permanente en s'intéressant aux périodes intercritiques. Ces moyens reposent sur l'examen clinique et l'EEG intercritique, les imageries IRM et TEP-scanner (Tomographie par Émissions de Positons) ainsi que les tests neuropsychologiques.
- Ils sont dynamiques : Lors de la crise elle-même, la dynamique temporo-spatiale de la crise à l'aide de la vidéo EEG critique, de l'examen clinique per-critique ainsi que la tomographie par émission mono photoniques (TEMP) en période critique (ou SPECT ictal)

### 2.1 Indications

Le bilan pré-chirurgical est indiqué dans le cas d'une épilepsie à début focal ou supposée comme telle et pharmaco résistante (13). L'HAS définit la pharmaco résistance comme la persistance de crises, de nature épileptique certaine, suffisamment fréquentes ou invalidantes, chez un patient compliant, suivant depuis au moins 2 ans un traitement antiépileptique (AE) correctement prescrit c'est-à-dire : utilisation préalable en monothérapie séquentielle d'au moins 2 médicaments AE majeurs de profils pharmacologiques différents, et d'au moins une association de 2 médicaments AE pendant une durée suffisante pour permettre d'en apprécier l'efficacité (14). Le terme "invalidant" particulièrement subjectif regroupe: la fréquence des crises, les horaires, la clinique des crises, la mise en danger lors de la crise (par exemple: apnée prolongée lors des crises insulaires). Cette définition suppose que les causes de pseudo-résistance ont été éliminées : diagnostic erroné d'épilepsie, utilisation d'une thérapeutique inappropriée ou insuffisante, pathologies associées ou mauvaise hygiène de vie favorisant la survenue des crises épileptiques. Certains syndromes épileptiques sont dans leur très grande majorité des épilepsies résistantes aux AE : chez l'enfant, dans certaines épilepsies «catastrophiques» du nourrisson ou le syndrome de Rassmussen, et l'épilepsie mésio-temporale chez l'adulte. L'International League against Epilepsy (ILAE) a mis à jour sa définition en 2014 (15-16). L'indication du bilan pré-chirurgical nécessite également de prendre en compte la capacité de participation du patient en particulier dans les situations de retard intellectuel ou de pathologie psychiatrique associée. L'existence d'un retard intellectuel peut également faire craindre un risque de maladie cérébrale plus diffuse.

Dans le cas particulier des épilepsies tumorales, le pronostic oncologique prime toujours sur le pronostic épileptologique. Il peut être important d'analyser le caractère évolutif (œdème, prise de contraste, zones de nécrose, séquence IRM de perfusion) et pour cela il peut être nécessaire de répéter les examens d'imagerie.

Il n'existe pas de limite d'âge définie. En ce qui concerne la pédiatrie, il semble qu'une opération la plus précoce possible soit souhaitable à la fois pour limiter les effets de l'épilepsie et les effets secondaires d'une polythérapie antiépileptique et pour permettre un développement psychomoteur (17-18). Pour ce qui est de la limite supérieure, plusieurs publications ont montré la faisabilité et l'efficacité de la chirurgie chez des patients de plus de 50 ou 60 ans correctement sélectionnés même si le risque de complications semblent plus importants (hygroma et trouble de la mémoire) (19-20).

## 2.2 Phase I (explorations non traumatiques)

Le but de la phase I est de préciser la concordance clinico-électro-anatomique et l'opérabilité du patient. Les données récoltées peuvent être suffisantes pour proposer une chirurgie curative d'emblée, ou insuffisantes et nécessiter une phase II.

### 2.2.1 IRM

Elle précède en pratique la vidéo-EEG. L'identification d'une lésion augmente les chances de guérison de l'épilepsie par la chirurgie mais 15 à 30% des patients avec épilepsie focale pharmaco-résistante n'ont pas de lésion identifiable sur l'IRM (21-22). L'ILAE a mis à jour ses recommandations en 2019 concernant le protocole d'imagerie (23). Malgré les recommandations et les lignes directrices précédentes, les pratiques d'utilisation de l'IRM sont variables dans le monde et peuvent ne pas exploiter tout le potentiel des récentes avancées technologiques. Un groupe de travail sur la neuroimagerie a identifié un ensemble de séquences, avec des acquisitions 3D, le protocole HARNESS-MRI (Harmonized Neuroimaging of Epilepsy Structural Sequences) généralisable, quel que soient le contexte clinique et le pays. De préférence, sur IRM de haut champ 3 Tesla, ou à défaut 1,5 Tesla: 3D T1, 3D FLAIR, coronal T2 TSE, et en fonction du contexte: injection de gadolinium et acquisition de susceptibilité magnétique. (**figure 2**)

Le TDM n'a plus d'indication dans le bilan de l'épilepsie en dehors d'indications spécifiques comme la visualisation des calcifications de la sclérose tubéreuse de Bourneville, pour le recalage d'images en lien avec la planification chirurgicale ou en cas de contre-indication à l'IRM.

### 2.2.2 TEP-TDM

L'imagerie métabolique TEP-TDM au FDG (fluoro deoxy glucose) en intercritique recherche un hypométabolisme. L'outil permet la cartographie de processus in vivo comme le métabolisme glucidique par la quantification de la distribution du radio-marqueur.

L'hypométabolisme régional a une distribution plus large que la zone épileptogène en s'étendant également aux zones d'extensions mais il permet d'asseoir la latéralisation (24). Ainsi il a été démontré que les patients libres de crises après chirurgie avaient une zone de résection de la zone d'hypométabolisme plus grande que ceux dont les crises perduraient (25).

### 2.2.3 Vidéo-EEG

L'enregistrement vidéo-EEG est la base de l'établissement des corrélations électro-cliniques. Il permet de confirmer l'origine épileptique des crises. La lecture visuelle et systématique des tracés peut être fastidieuse. Cette étape indispensable est dépendante de l'expérience des équipes. L'enregistrement en milieu hospitalier peut se prolonger ce qui nécessite un investissement et un personnel qualifié en nombre. L'enregistrement continu 24/24 permet d'enregistrer plus facilement les crises lorsqu'elles sont préférentiellement nocturnes. On utilise au moins 21 électrodes réparties sur le scalp selon le système 10-20 (26). On ajoute idéalement les dérivations explorant les régions temporo-basale et temporale antérieure (FT9, TP9, FT10, TP10). L'acquisition se fait en référentiel. Les données sont acquises après amplification sous forme numérique. L'enregistrement peut être couplé à un enregistrement électromyographique de surface et doit comprendre l'ECG. L'acquisition vidéo se fait en simultanée. Un enregistrement vidéo sur le patient en entier et un autre centré sur le visage permet d'améliorer la sensibilité sémiologique lors de la description des crises.

L'EEG en intercritique permet de déterminer la ZI. De façon répétée il permet de noter des éléments paroxystiques et peut apporter des éléments diagnostiques ou pronostiques. L'intérêt de l'examen réside dans la stabilité des anomalies. Certaines anomalies sont caractéristiques et peuvent orienter vers une étiologie particulière par exemple dans le cas des dysplasies de type Taylor.

La recherche de la zone épileptogène repose sur l'enregistrement d'une ou plusieurs crises en vidéo EEG et la réalisation d'un interrogatoire et d'un examen clinique per critique et post critique permet d'émettre des hypothèses anatomiques de localisation de la zone épileptogène **figure 3** (27). En particulier, dans les suspicions d'épilepsies temporales "plus" ou étendues, où la recherche de signes tels que: sensation d'étouffer, oppression thoracique, mauvais goût dans la bouche, hallucinations auditives, visuelles, clonies, contraction faciale unilatérale, salivation abondante, pertes des urines, envie d'uriner, mâchonnement « clonique » ou trouble phasique très précoce peut orienter vers l'implication de l'insula, du carrefour ou du lobe occipital.

De façon exceptionnelle il peut être mis en défaut devant des crises sans traduction sur le scalp d'origine corticale enfouie qui n'aurait pas de traduction sur l'EEG de scalp. La corrélation spatiale reste mauvaise car le signal est perturbé par le LCR, par l'os. Les progrès sont faits en multipliant le nombre d'électrodes.

## 2.2.4 TEMP



La tomographie par émission mono photonique ictale mesure le débit sanguin per critique. Le traceur sanguin est injecté pendant la crise. Il montre typiquement une hyperperfusion de la zone épileptogène entourée d'une zone d'hypoperfusion. La pénétration intracellulaire est proportionnelle au débit sanguin. Puis le marqueur initialement lipophile est immédiatement transformé en composé hydrophile dans la cellule qui reste piégé. L'acquisition peut être différée montrant ainsi le débit sanguin pendant la crise. Le produit commence à se fixer 15 à 20 secondes après l'injection pendant environ 45 à 50 secondes ce qui est compatible avec la durée de beaucoup de crises. La captation du HMPAO est dépendante de la somme des débits durant la période de fixation. Ainsi la temporalité entre l'injection et le déroulement de la crise est un paramètre à prendre en compte à mesure que la crise évolue et se propage (28). L'analyse se fait en comparant visuellement ou en recalant les acquisitions ictales et inter-ictales.

### 2.2.5 Bilan neuro psychologique

L'intérêt de l'examen neuropsychologique est validé dans les épilepsies du lobe temporal et s'attache à en déterminer le fonctionnement. Il s'intéresse à la fonctionnalité de la zone lésionnelle (par exemple sclérose hippocampique) et non de la zone épileptogène. Il n'existe pas de test validé dans les autres aires cérébrales que temporales pour permettre de suspecter le foyer épileptogène. L'hippocampe est impliqué notamment dans la mémoire à long terme. Le lobe temporal majeur est impliqué dans la mémoire du matériel verbal tandis que le lobe temporal mineur est impliqué dans la mémoire visuelle et non verbale.

Le bilan neuropsychologique vise à donner des informations sur la latéralité, la localisation, les dysfonctions liées à l'épilepsie, les effets des traitements AE et permet le suivi post-opératoire des patients (29).

Les domaines évalués sont : la mémoire (Wechsler Memory Scale, Recognition Memory Test), les fonctions attentionnelles et exécutives (Corsi and digits (Wechsler Memory Scale subtest), Trail Making Test A and B, Stroop test) le langage (Boston Naming Test, Phonemic fluency, Semantic fluency), les capacités visuo spatiales, l'intelligence (Wechsler Adult Intelligence Scale WAIS) la dépression (Beck's Depression Inventory), l'anxiété et la qualité de vie (Quality of Life in Epilepsy Inventory). En l'absence de consensus ferme quant à l'utilisation de ces tests dans le bilan pré opératoire, les exemples donnés ici le sont à titre indicatif (30). Il existe une décroissance des capacités cognitives temporales avec le temps plus importante chez les patients épileptiques du côté de l'épilepsie que chez les patients sans épilepsie. La chirurgie du lobe temporal interfère avec les capacités mnésiques. Les facteurs de risque sont : L'âge avancé à la chirurgie, le sexe masculin, de meilleures performances mnésiques pré chirurgicales, l'aspect normal ou le bon volume de

l'hippocampe sur l'IRM pré-opératoire et la durée de l'épilepsie. La chirurgie du côté dominant entraîne une atteinte plus ou moins marquée de la mémoire verbale. La chirurgie du côté mineur entraîne une atteinte plus légère et moins prévisible sur des études faites à trois mois et un an après la chirurgie. Il existe en post-opératoire immédiat une décroissance des capacités cognitives localisées à la zone de la chirurgie mais celles-ci récupèrent une décroissance normale par rapport à des sujets sains ce qui, à long terme favorise les capacités cognitives. (31).

## 2.2.6 Bilan psychiatrique

Il devrait être systématique, l'épilepsie s'accompagnant fréquemment de comorbidités en particulier psychiatriques (dépression, psychose, anxiété,...). Le bilan pré chirurgical, une intervention représentent des traumatismes importants pour le patient, il faut donc préparer celui-ci au succès de la chirurgie, ou à son éventuel échec. Une modification même favorable de la santé peut entraîner des conséquences sociales importantes (pertes de rentes, autonomie,...) qu'il faut anticiper.

## 2.2.7 Méthodes préopératoires de localisation de source

La place des méthodes de localisation de source en intercritique dans le bilan pré opératoire des épilepsies pharmaco résistantes que sont l'EEG haute résolution (EEG-HR) et la Magnétoencéphalographie n'est pas encore clairement définie (32). Elles permettent de localiser une ou plusieurs zones irritatives susceptibles de participer à l'identification de la zone épileptogène. Ces techniques s'adressent tout particulièrement aux patients sans lésion visible à l'IRM et sans contre-indication évidente à la chirurgie chez qui une ou plusieurs hypothèses de localisation ont été suggérées (33). Les sensibilité et spécificité moyennes de ces techniques sont respectivement de 82% et 53% sans différence statistiques entre les deux techniques (34).

### 2.2.7.1 EEG Haute résolution

L'EEG-HR couplé à l'IRM avec recalage des électrodes sur l'IRM permet de faire de la localisation de source en intercritique. L'EEG-HR est un examen non invasif, qui consiste au recueil, en haute résolution spatiale et temporelle, de l'activité électrique cérébrale par au minimum 64 électrodes (en général 256). La phase de repérage tridimensionnel des électrodes est suivie d'un recalage de l'enregistrement avec l'IRM 3D. Plusieurs programmes informatiques spécifiques permettent de modéliser la propagation du signal chez le patient, puis de localiser la source des anomalies paroxystiques (ou pointes intercritiques). La fusion de ces données sur les IRM, tient compte des différents milieux de conduction (modèles réalistes). Son avantage réside dans sa capacité à localiser des

anomalies paroxystiques profondes et dans toutes les directions du cerveau. Il pourrait également permettre d'aider à la cartographie fonctionnelle des aires éloquentes (35).

#### 2.2.7.2 MEG

La MEG est une méthode électrophysiologique, utilisée en clinique depuis les années 80. Elle mesure les champs magnétiques induits par l'activité électrique du cerveau. Son principe est basé sur l'enregistrement des champs magnétiques produits par les courants intracellulaires mis en jeu lors de l'activation corticale produite aux cours des événements paroxystiques intercritiques. Elle n'est sensible qu'aux dipôles tangentiels alors que l'EEG est sensible également aux dipôles radiaux. Des logiciels spécifiques permettent de proposer des hypothèses localisatrices de la source d'émission des anomalies paroxystiques détectées, qui seront ensuite projetées sur l'IRM du patient.

### 2.3 Phase II

Le but de la phase II est de mieux préciser la concordance clinico-électro-anatomique par enregistrement intracrânien par stéréoelectroencéphalographie (SEEG) voir par électrodes sous durales et si besoin de préciser les liens avec les zones éloquentes.

#### 2.3.1 SEEG

L'étape de SEEG dite de "phase II" a trois objectifs: définir la zone épileptogène, étudier sa relation avec les zones fonctionnelles et évaluer la possibilité d'une résection chirurgicale (36). Il est indispensable que le schéma d'implantation proposé par l'équipe multidisciplinaire médico-chirurgicale soit soigneusement réfléchi et nécessite d'avoir établi des hypothèses bien définies quant au réseau épileptique en trois dimensions pour que la position de chaque électrodes (en général de 10 à 13) apportent des informations pour répondre à ces trois objectifs.

La SEEG est indiquée lorsqu'une hypothèse chirurgicale existe, mais que les données anatomo-électro-cliniques collectées pendant la phase I ne sont pas suffisamment concordantes quant à la localisation supposée zone épileptogène ou que l'on craint une zone fonctionnelle. Elle permet de confirmer une hypothèse principale et d'éliminer les hypothèses alternatives. C'est le cas des crises temporales où les méthodes non invasives, en particulier la sémiologie ictale suggère une extension extra temporale ou une zone épileptogène bilatérale. Ainsi, Elle permet d'étudier la relation de la zone épileptogène et du réseau épileptique avec les zones fonctionnelles lorsque la zone de Wernicke semble être impliquée dès le début de la crise.

Il est recommandé d'enregistrer au moins une crise spontanée reproduisant la sémiologie connue, pour cela on procède à un retrait progressif des médicaments anti-épileptiques. En cas de dysplasie corticale focale ou dans les structures hippocampiques, les crises subcliniques et les crises habituelles obtenues après stimulation à basse fréquence ont la même valeur que les crises spontanées.

Il n'est plus nécessaire de raser les patients avant la chirurgie. En pratique, la planification chirurgicale du ciblage et du calcul des trajectoires requiert le recalage multi modalités des acquisitions morphologiques (IRM) et vasculaires (angioIRM ou angioTDM).

Les anomalies interictales paroxystiques définissent la zone irritative, l'analyse de l'activité de fond relève les anomalies lentes susceptibles d'appartenir à la zone lésionnelle, les décharges bas voltages de très hautes fréquences caractérisent la zone épileptogène (**figure 4**). L'implantation SEEG permet de déclencher des crises par stimulation pour reproduire la sémiologie ictale et réaliser une cartographie fonctionnelle des zones explorées.

Enfin, l'implantation d'électrodes peut également avoir un objectif thérapeutique par thermocoagulation radiofréquence guidée par la SEEG des aires épileptogènes.

Cette méthode permet d'explorer les zones corticales sulcales comme dans le cas de dysplasie corticale focale en fond de sillon, d'étudier les structures corticales profondément localisées (par exemple le système insulo-operculaire, le système limbique) et périventriculaires (par exemple hétérotopie périventriculaire et hamartome hypothalamique). Dans les épilepsies associées à de multiples lésions (sclérose tubéreuse, dysplasie corticale focale, hétérotopie périventriculaire nodulaire, angiome caverneux), la SEEG est indiquée lorsque les données non invasives fournissent des preuves solides que la ZE est unique ou largement prédominante. De la même façon, la SEEG peut également être utilisée dans les épilepsies associées à la polymicrogyrie unilatérale voire bilatérale uniquement si les données non invasives suggèrent une ZE unilatérale. Parallèlement, certaines encéphalopathies précoces infantiles, tout en tenant compte des difficultés des corrélations anatomo-électrocliniques, peuvent être des indications de SEEG lorsque les données électrocliniques et / ou d'imagerie favorisent une origine focale unilatérale.

Dans l'épilepsie du lobe temporal, la SEEG explore généralement les structures temporales mésiales (hippocampe et amygdale), le cortex entorhinal, le gyrus temporal moyen et le cortex basal, le gyrus temporal supérieur, le pôle temporal et le cortex insulaire.

L'implication des structures extra-temporales ou controlatérales peut nécessiter d'étendre l'exploration à d'autres régions: cortex orbito-frontal, région périsylvienne, jonction temporo-pariétale, structures temporales mésiales controlatérales.

L'exploration de l'insula nécessite de porter une attention particulière aux contraintes vasculaires.

Dans l'épilepsie du lobe frontal, avant de discuter de la planification de SEEG, une hypothèse robuste préliminaire en terme de latéralisation et de localisation (antérieure versus postérieure, mésiale versus dorso-latérale) est obligatoire. Les différentes structures impliquées dans un réseau anatomo-fonctionnel doivent être explorées (cortex orbital, gyrus cingulaire antérieur, insula dans l'épilepsie frontale antérieure par exemple; aire motrice supplémentaire, gyrus cingulaire, cortex moteur en cas d'épilepsie frontale postérieure) . Pour échantillonner la convexité corticale, le choix de trajectoires obliques peut être utile. L'échantillonnage de la région centrale doit tenir compte des risques particuliers en cas de complication hémorragique et le rapport bénéfice / risque de chaque électrode doit être spécifiquement évalué. Les épilepsies postérieures nécessitent le plus souvent un échantillonnage multilobaire, unilatéral ou bilatéral, avec une préoccupation particulière pour les voies de propagation et l'implication des structures fonctionnelles. Les risques liés à cette technique sont hémorragiques (1.0%) et infectieux (0.8%) (37).

### 2.3.2 Électrodes sous dures

Il s'agit d'enregistrement électrique par plaques (grids) ou languettes appliqués directement sur la surface corticale après ouverture de la dure mère (38). Elle est plus répandue dans les pays anglo saxons qu'en France. Il existe une morbidité significative de ce type d'enregistrement plus importante qu'avec la SEEG (39-40): complications infectieuses (2,3%), hémorragies intracrâniennes (4,0%), hypertension intracrânienne (2,4%). L'utilisation plus systématique d'antibiotiques et de corticostéroïdes en préopératoire pourrait permettre de diminuer ces effets secondaires. L'utilité de ce type d'électrode a été démontrée pour guider la chirurgie et le pronostic postopératoire (41). Ces électrodes permettent l'enregistrement de vastes territoires corticaux et de réaliser des stimulations électriques pour renseigner une cartographie fonctionnelle mais elles ne sont pas adaptées à l'étude des régions profondes comme l'insula, le gyrus de Heschl ou le complexe amygdalo-hippocampique ou les fonds de sillons.

## 3. Chirurgies curatives

### 3.1 Lobectomie temporale antérieure

Il s'agit de la technique la plus utilisée (42) mais elle ne saurait se soustraire à la définition exacte de la zone épileptogène par concordance clinico-électro-radiologique. Si le patient n'a pas bénéficié d'enregistrements intracérébraux elles sont, en règles, stéréotypées. La marge chirurgicale est de 2,5 ou de 3.5cm contraint par les zones de cortex éloquentes en particulier du côté gauche. L'effet sur les crises apparaît dès le postopératoire immédiat. L'analyse anatomopathologique de la pièce opératoire permet d'apporter un diagnostic étiologique et des informations pronostics.

## 3.2 Amygdalo-Hippocampectomie

Moins utilisée, le but est de préserver le cortex temporal latéral et antérieur afin de limiter les séquelles neuropsychologiques. Cette chirurgie ne s'adresse qu'aux épilepsies temporales n'affectant que le noyau amygdalien, l'hippocampe et le gyrus parahippocampique. Elle ne peut pas être proposée à titre palliatif. Il s'agit donc de patients très sélectionnés. L'intervention implique une voie d'abord très délicate et doit être confiée à un neurochirurgien entraîné. (43)

## 3.3 Résection sur mesure

Adaptée à chaque patient, elle ne peut se baser que sur les résultats d'explorations profondes en particulier dans les épilepsies extra temporales.

## 3.4 Anatomopathologie

L'imagerie pré opératoire ou l'EEG peut donner des informations indicatives sur la nature lésionnelle mais seule l'anatomopathologie de la pièce opératoire peut confirmer le diagnostic étiologique. La plus large cohorte publiée de 9523 pièces opératoires (adultes et enfants) retrouve comme 10 principales histopathologies: sclérose hippocampique 36,4%, tumeur 23,6% (gangliogliome et tumeur neuroépithéliale dysembryoplasique=DNET), dysplasies corticales focales 19,8%, malformation vasculaire 6,1%, cicatrice gliale 4,9%, encéphalite (Rasmussen) 1,5% et absence de lésion individualisée dans 7,7% (44). Dans la chirurgie du lobe temporal l'étude de la corne d'Ammon renseigne sur la perte neuronale et la gliose des secteurs CA 1-4 (45). Les FCD ont été classées d'après les classifications de Taylor puis Palmieri, c'est maintenant la classification de Blümcke qui est la plus utilisée (46-47-48). N'ayant pas fait la preuve de distinction radiologique, électrophysiologique génétique ou clinique suffisante, le type III de cette classification pourrait évoluer dans les

années qui viennent, celle-ci correspondant à l'association de différentes lésions (Type I, gliale, vasculaire) (49).

Au final, l'histologie permet de donner des informations sur la nature de la lésion, sur son éventuel potentiel évolutif en cas de tumeur de bas grade. Elle permet également d'individualiser des subtilités cliniques et des pronostics différenciés pour aider au suivi et à la prescription thérapeutique post opératoire.

### 3.5 Suivi post opératoire et résultats

Le suivi à moyen long terme est absolument nécessaire. La baisse du traitement se fera lentement, parfois sur plusieurs années. Les conséquences neuropsychologiques, psychiatriques, sociales nécessitent d'être évaluées à court terme, puis régulièrement au moins sur deux ans.

Les résultats de la chirurgie s'évaluent habituellement selon la classification Engel ou de l'ILAE (50-51). Dans une récente méta-analyse (52), un total de 120 études étudiant entre un et 8 facteurs pronostiques en analyse univariée ont été étudiées. Les facteurs pronostiques associés à un meilleur devenir post opératoire étaient les suivants: IRM pré opératoire anormale, absence d'étape d'enregistrement par SEEG, résection chirurgicale complète, présence d'une sclérose mésiale, concordance de l'IRM pré opératoire et de l'EEG, antécédent de crise fébrile, absence de dysplasie corticale ou de malformation corticale de développement, présence d'une tumeur, côté droit opéré, présence d'anomalies intercritiques unilatérales. Les éléments suivants n'avaient pas de caractère pronostics: présence encéphalomalacie, présence d'une malformation vasculaire, présence de décharges à l'EEG post opératoire, antécédent de traumatisme crânien.

Des 16,756 participants inclus 64% avaient une amélioration significative de leur épilepsie (Engel I ou libre de crise à 1 an). Néanmoins cette analyse montrait une grande hétérogénéité puisque les résultats allaient de 13.5% à 92.5%.

Dans notre expérience, le taux de réussite de la chirurgie (Engel I) à 1 an était de 83,2%. (53). L'arrêt du traitement après une chirurgie n'est pas clairement codifié. Le clinicien peut s'aider des données post opératoires: présence d'anomalies EEG persistantes, anatomopathologie, résection chirurgicale complète ou non, persistance de crises ou d'aura épileptiques. La durée de l'épilepsie avant la chirurgie peut également entrer en ligne de compte. En cas de récurrence après chirurgie et arrêt des traitements, Il est possible que la réintroduction des traitements antiépileptiques échoue à contrôler à nouveau l'épilepsie (54-55-56). Les procédures de bilan pré opératoire et les chirurgies "standards" bien que longues et complexes ont fait la preuve de leurs capacités à localiser la zone épileptogène, de leur sûreté et de leurs efficacités thérapeutique et socioéconomiques (57) en particulier

dans l'épilepsie du lobe temporal et se sont progressivement imposées comme le "gold standard" de la chirurgie de l'épilepsie permettant la guérison ou l'amélioration significative de nombreux patients (58-59-60-61).

## 4. Chirurgie palliative

Il reste qu'au terme du bilan pré-opératoire un grand nombre (10 à 50%) de patients présentent une ou plusieurs contre-indications à la chirurgie: multiples zones épileptogènes, zone épileptogène en territoire éloquent (62-63). Chez ces patients, la chirurgie palliative par stimulation du nerf vague reste la meilleure option en terme bénéfice-risque en cas de contre-indication à la cortectomie.

### 4.1 Thermocoagulation

La thermocoagulation radiofréquence guidée par SEEG est encore en évaluation. La principale indication thérapeutique est la présence d'une contre-indication à la résection chirurgicale, en raison de la définition anatomique morphologique ou fonctionnelle de la zone épileptogène (ZE). Les techniques peuvent être combinées : certains centres s'en servent pour confirmer leurs hypothèses. En cas d'amélioration il est toujours possible de réaliser une chirurgie classique après.

Les cibles de thermocoagulation sont définies par la définition de la zone épileptogène : décharge de haute fréquence et bas voltage ou déclenchement de crise après stimulation directe. La sécurité de la cible est confirmée par la stimulation (sans anesthésie) et ne doit pas montrer l'existence d'un déficit moteur ou d'un trouble phasique lors de celle-ci. La thermocoagulation est effectuée entre deux contacts contigus. Le nombre de thermocoagulations est déterminé par la taille de la zone ciblée. La puissance du courant délivré est progressivement augmentée sur moins d'une minute jusqu'à ce que ce paramètre, ou l'impédance, s'effondre (64). Cette procédure est particulièrement adaptée pour le traitement de l'épilepsie liée à des hétérotopies profondes ou liée à l'hamartome hypothalamique lorsque la résection chirurgicale n'est pas possible ou est jugée trop risquée (65). L'analyse de 6 études rétrospectives incluant 296 patients a montré que le risque de déficit neurologique permanent était de 2.5% alors que l'efficacité variait sensiblement suivant les indications (66). Si, en moyenne le taux de répondeurs et de patients libres de crises étaient respectivement de 23 et 58% à un an, les hétérotopies péri ventriculaires



semblaient être une meilleure indication que les patients à IRM normale, les tubers ou les dysplasies corticales focales.

## 4.2 Callosotomies

Ce type de chirurgie pourrait être indiqué dans les épilepsies réfractaires lésionnelles ou cryptogéniques dont la sévérité est caractérisée par une chute brutale du tonus “drop attack” ou d’une phase tonique brutale entraînant de lourdes conséquences traumatiques. Le but est de limiter la propagation bilatérale par déconnexion des hémisphères en sectionnant les connexions interhémisphériques rapides. Si les données de la littérature semblent montrer une certaine efficacité. (67-68), les conséquences neuropsychologiques liées au split brain syndrome ont été peu étudiées (69). Pour limiter ces conséquences, il a été également proposé de procéder à une commissurotomie limitée au  $\frac{2}{3}$  antérieurs du corps calleux. L’hétérogénéité des patients et la sévérité des tableaux cliniques liés à l’épilepsie rendent difficiles l’interprétation globale des données de la littérature souvent limitées à de petites séries (70). D’autres types de commissurotomies ont été proposés: fornix, commissure antérieure, thalamus.

## 4.3 Hémisphérotomie

Elle s’adresse à des pathologies épileptiques pharmaco résistantes catastrophiques quasi exclusivement pédiatriques : Rasmussen, hémimégalencéphalie, dysplasie corticale multilobaire, hémiplégie infantile ischémique, Sturge Weber Krabbe. Ce type de chirurgie invasive suppose que : l’hémisphère visé par la chirurgie soit peu ou non fonctionnel ou qu’il le devienne avec le temps et la répétition des crises, que l’hémisphère controlatéral soit fonctionnel, pour qu’il puisse supporter certaines fonctions après ré-organisation (langage, marche) si l’intervention est réalisée suffisamment précocement, et que l’origine des crises soit unilatérale. Initialement, il s’agissait d’une hémisphérectomie mais l’espace libre intracrânien laissé entraînait un risque hémorragique en postopératoire immédiat puis à une hémosidérose et un risque d’hydrocéphalie obstructive (71). Les techniques ont évolué pour limiter au maximum le volume cérébral excisé et ne plus proposer qu’une “hémisphérectomie fonctionnelle”, disconnexion par hémisphérotomie verticale parasagittale (72). La classe Engel I pourrait être atteinte par près de 76% des patients 4,4 an en moyenne après la chirurgie mais au prix de lourdes conséquences dues aussi bien à la chirurgie qu’à la pathologie initiale (73). La réalisation d’un tel geste permet à des enfants lourdement handicapés de faire des progrès cognitifs souvent spectaculaires, l’hémisphère

normal n'étant plus parasité en permanence dans son fonctionnement. La récupération et l'adaptation est d'autant meilleure que le geste a été réalisé précocement dans l'enfance.

## 4.4 Trans section sous piaie multiple

Il s'agit d'une technique chirurgicale invasive développée au début des années 90 (74-75). Elle s'adresse à des patients contre indiqués à une chirurgie curative standard du fait d'une zone épileptogène située dans une zone éloquente. Elle consiste à couper horizontalement les fibres intracorticales (fibres parallèles) à des intervalles de 5 mm, tout en préservant les fibres verticales cortico sous corticales (responsables de la fonction) et les vaisseaux sanguins pénétrants. Il en résulterait une réduction des décharges synchronisées du foyer épileptogène et en limiterait sa propagation. Les données semblent contradictoires. Une méta analyse publiée en 2002 (76) conclut à une efficacité significative de la trans section sous piaie multiple associée ou non à une résection corticale avec une diminution de 62 à 68% pour les crises partielles simples ou secondairement généralisées alors que cette même revue ou d'autres études publiées (77-78) concluent également à un risque d'aggravation de l'épilepsie après une phase d'amélioration initiale chez jusqu'à 15 à 20% des patients. La revue Cochrane sur le sujet (79) n'a pas pu conclure du fait de publication de qualité insuffisante.

## 4.5 GammaKnife

Cette technique chirurgicale non invasive a été proposée dans certaines indications : malformations artérioveineuses (80-81), cavernomes (82), hamartomes hypothalamiques (83). Plus récemment, un essai randomisé contrôlé multicentrique (Essai ROSE) a comparé la chirurgie temporale antérieure avec la radiochirurgie stéréotaxique avec gamma knife délivrant 24Gy ciblant les structures mésiales. La rémission avait été obtenue pour 78% des patients dans le premier groupe et pour 52% dans le second groupe. Cet essai a montré la sécurité de la procédure de radiochirurgie concernant le risque d'oedème mais la moindre dégradation de la mémoire verbale dans le groupe radiochirurgie n'était pas significative. Cela confirme son éventuelle indication uniquement en cas de contre-indication à la chirurgie (84). Il reste que ce type de procédure délivrant des doses élevées de radiation pose la question de l'oedème induit qui pourrait expliquer l'augmentation transitoire du nombre de crises et de ce fait le risque augmenté de SUDEP (85). Le risque de tumeur radio induite semble relativement faible (86). Cette technique ne permet pas l'analyse anatomopathologique. Elle n'est active qu'au bout de plusieurs mois, inversement à la cortectomie.

## 4.6 Thérapie thermique guidée par IRM

Il s'agit d'une chirurgie mini invasive nécessitant l'introduction intracrânienne stéréotaxique d'une sonde laser suivie par l'ablation sous guidage IRM. Elle permet un traitement hautement sélectif de l'ordre du millimètre, la zone épileptogène doit être de petit volume. L'ablation éventuelle est confirmée par images IRM. L'apport d'énergie par LASER provoque l'augmentation de la température induisant la nécrose des tissus proches. Quelques séries de patients ont été publiées (87-88), la place dans l'arsenal thérapeutique et l'efficacité de ce type de procédure doivent être définies plus précisément. Une sonde ne peut servir qu'à un trajet. Le prix des sondes en limite actuellement les indications.

## 4.7 Stimulation

### 4.7.1 Stimulation du nerf vague

Son efficacité a été démontrée depuis plus d'une trentaine d'années (89). Cette thérapeutique invasive est de plus en plus utilisée avec 348 implantations en 2018 (données ATIH <https://www.atih.sante.fr/>). Elle consiste en l'implant d'un stimulateur avec une pile en sous pectoral relié à une électrode stimulant le nerf vague gauche du fait de peu d'action cardiaque de ce côté-là. C'est la thérapeutique de choix en cas de non opérabilité au terme du bilan pré opératoire en vue d'une chirurgie curative. Son intérêt réside dans la combinaison possible du VNS avec les traitements antiépileptiques. Les principaux effets secondaires rapportés lors de la stimulation dans la littérature sont surtout modification de la voix et dyspnée mais aussi toux, paresthésies, nausées, céphalées (90). Son effet est progressif et semble cumulatif sur plusieurs mois puis plusieurs années. Elle permet une diminution croissante de la fréquence des crises de 30 à 50% (91-92-93).

Il existe trois modes de délivrance de la stimulation: une stimulation continue à haute ou basse fréquences programmée sur le stimulateur, une stimulation supplémentaire que le patient ou son entourage peuvent déclencher en passant un aimant sur le dispositif et également un système de détection automatique des crises basé sur la détection de la tachycardie d'installation brutale qui accompagne généralement les crises. Le paradigme de stimulation est, en général, une stimulation de 30 sec toutes les 5 minutes (intensité d'environ 1,5mA, fréquence 30Hz, largeur d'impulsion 500µs).

Le ou les mécanismes d'action ne sont pas clairement élucidés. En tenant compte de la projection diffuse afférente du nerf vague, il est supposé qu'elle pourrait faire intervenir plusieurs mécanismes en particulier en modifiant l'activité des noyaux du tronc cérébral : le

noyau du tractus solitaire, principal terminus des afférences vagales à des projections directes ou indirectes sur le locus coeruleus, les noyaux du raphé et la formation réticulaire. La fonction immunomodulatrice du nerf vague pourrait également avoir un intérêt dans la réduction des crises ainsi que dans la modification de l'humeur et de la cognition (94).

#### 4.7.2 Stimulation cérébrale profonde

Depuis l'invention de la stéréotaxie par Talairach, plusieurs cibles de stimulation cérébrale profonde ont été étudiées dans le cadre de l'épilepsie pharmaco résistante.

Dès 1974, de par son potentiel inhibiteur, certains essais ont ciblé le cervelet avec des résultats mitigés (95-96-97). Le noyau centromédian du thalamus (CMT): (cortico-striato-thalamique) a des projections étendues sur le cortex et a été observé comme étant impliqué dans l'excitation corticale et la propagation des crises. Certaines équipes se sont intéressées précocement à cette cible potentielle avec des résultats encourageants (98).

Les noyaux antérieurs du thalamus (ANT), dans le cadre du système limbique, sont connectés à l'hippocampe et reçoivent des projections des corps mamillaires via le tractus mamillothalamique et du fornix, tout en se projetant vers le gyrus cingulaire, les cortex orbito-frontal et préfrontal mésial. Il avait été montré qu'il était possible de prévenir les crises de cobayes en interrompant tractus mamillothalamique (99). Plus récemment une étude SANTE (100) menée sur 110 patients a montré une diminution significative de 40,4% des crises à 3 mois post-opératoire avec surtout une diminution des crises partielles. Le suivi à long terme a montré une diminution médiane des crises de 41% à 1 an à 69% à 5 ans et 16% des patients étaient libre de crise. Les effets secondaires rapportés étaient : dépression (14%), troubles mnésiques antérogrades (13%).

La stimulation de la zone épileptogène est aussi proposée aboutissant à des cibles variées: l'hippocampe (101), le noyau accumbens (102), le noyau subthalamique ou le noyau caudé (103) dont les résultats seront à confirmer par des études ultérieures. Le choix de la cible nécessite un bilan préchirurgical aussi poussé que pour une cortectomie.

#### 4.7.3 Neurostimulation asservie

RNS (responsive neurostimulation) consiste en dispositif intra crânien ciblant une ou deux zones épileptogènes corticales superficielles ou en profondeur et peut donc potentiellement s'intéresser à une épileptogénèse multifocale. L'enregistrement continu détecte en temps réel les anomalies électriques anormales et déclenche en réponse une stimulation visant à empêcher la propagation de la décharges (système "close loop"). La stimulation intermittente permet par ailleurs de prolonger la durée de la batterie en comparaison des stimulations continues comme la stimulation du nerf vague. Les seuils de détection et les

caractéristiques de la stimulation sont réglables et adaptables à chaque patient et chaque zone pour en limiter les effets secondaires en particulier en cas de stimulation dans les zones éloquentes. Une étude randomisée incluant 111 patients ayant une épilepsie temporale avec sclérose médiale et utilisant le dispositif NeuroPace (Mountain View, CA, USA) contre placebo (stimulation éteinte) a montré une diminution significative des crises de 37,9% dans le bras stimulation allumée contre une diminution de 17.3% dans le groupe simulé après 12 semaines dans la phase en aveugle de l'étude mais le nombre de patient répondeur était équivalent dans les deux groupes (104). A six ans de suivi post implantation, la réduction médiane des crises était de 70% (105).

#### 4.7.4 Stimulation continue

Le système réalise une stimulation continue d'une ou plusieurs cibles intracrânienne profonde ou corticale. Comme la RNS il s'agit d'une chirurgie invasive qui nécessite la localisation précise de la zone épileptogène. Elle permet de s'intéresser à des zones épileptogènes en zones éloquentes et donc non opérables. De petites séries de patients ont été publiées avec des résultats intéressants (106-107).

## 5. Conclusion

La chirurgie de l'épilepsie, curative ou palliative, s'intéresse aux épilepsies graves, pharmacorésistantes qui sont le plus souvent focales. La chirurgie de l'épilepsie est le seul traitement curatif existant. Elle est maintenant assez bien codifiée pour le lobe temporal. Le bilan préthérapeutique vise à établir deux certitudes : l'origine unifocale des crises (la zone épileptogène et le réseau épileptique) mais aussi l'opérabilité du patient (tolérance cognitive, psychiatrique, liens avec les zones éloquentes). Le bilan peut nécessiter une phase d'enregistrement par électrodes intracrâniennes. La chirurgie curative repose sur la cortectomie. Les autres techniques chirurgicales s'inscrivent dans un but palliatif si une chirurgie curative est contre-indiquée au terme du bilan. La première de ces techniques est la neurostimulation du nerf vague.

## Bibliographie

1. Horsley V. Brain Surgery. British Medical Journal 1886;2:670-675
2. JH Jackson. On the anatomical, physiological, and pathological investigation of epilepsies. West Riding Lunatic Asylum Medical Reports 1873;3:315-349

3. Turner W.A. Epilepsy – A Study of the Idiopathic Disease. London: Macmillan; 1907
4. Krause F. Chirurgie des Gehirns und Rückenmarks nach eigenen Erfahrungen. vol II Berlin-Wien: Urban & Schwarzenberg, 1911
5. Foerster, O. Die Pathogenese des epileptischen Krampfanfalles. Deutsche Zeitschrift für Nervenheilkunde 1926;94(1):15-53
6. Foerster, Otrid, and Wilder Penfield. "The structural basis of traumatic epilepsy and results of radical operation." Brain 1930;53(2): 99-119.
7. Penfield W, Jasper H. Epilepsy and the functional anatomy of the human brain. Little, Brown & Co. 1954
8. Jasper HH. "Electroencephalography in clinical neurology, retrospect and prospectus." Journal of Nervous and Mental Disease 1940;92: 505-509.
9. Penfield, W. Temporal lobe epilepsy. Br J Surg, 1954;41:337-343
10. Talairach J, Szikla G, Tournoux P, Prosalenti A, Covelto L, Bordas-Ferrer M. et al. Atlas d'anatomie stéréotaxique du télencéphale. Paris:Masson, Ed. 1957; 326
11. Talairach J, Bancaud J, Szikla G, Bonis A, Geier S, Vedrenne C. Approche nouvelle de la neurochirurgie de l'épilepsie. Méthodologie stéréotaxique et résultats thérapeutiques. Neurochirurgie 1974;20(suppl.1):1-240
12. Duncan JS. Imaging in the surgical treatment of epilepsy. Nat Rev Neurol. 2010;6:537–50.
13. Ingrid E. Scheffer IE, Samuel Berkovic S, Giuseppe Capovilla G. et al Position paper of the ILAE Commission for Classification and Terminology. Epilepsia 58(4):512–521, 2017
14. Conférence de consensus-Prise en charge des épilepsies partielles pharmaco-résistantes-textes des recommandations (version longue) <https://www.has-sante.fr/> 2004
15. Kwan P, Arzimanoglou A, Berg AT, Brodie MJ, Allen Hauser W, Mathern G, et al. Definition of drug resistant epilepsy: consensus proposal by the ad hoc Task Force of the ILAE Commission on Therapeutic Strategies. Epilepsia 2010;51:1069–77
16. Fisher RS, Acevedo C, Arzimanoglou A, Bogacz A, Cross JH, Elger CE, et al. ILAE official report: A practical clinical definition of epilepsy. Epilepsia 2014;55:475-482.
17. Englot DJ, Breshears JD, Sun PP, Chang EF, Auguste KI. Seizure outcomes after resective surgery for extra-temporal lobe epilepsy in pediatric patients, Journal of Neurosurgery: Pediatrics PED, 2013;12(2):126-133.
18. Dwivedi R, Ramanujam B, Chandra PS, Sapra S, Gulati S, Kalaivani M, et al. Surgery for Drug-Resistant Epilepsy in Children. N Engl J Med. 2017;377(17):1639-1647.
19. Dewar S, Eliashiv D, Walshaw PD, Engel J Jr, Fried I, Moseley BD. Safety, efficacy, and life satisfaction following epilepsy surgery in patients aged 60 years and older. J Neurosurg. 2016;124(4):945–951.

20. Lang JD, Grell L, Hagge M, Onugoren MD, Gollwitzer S, Graf W Long-term outcome after epilepsy surgery in older adults. *Seizure* 2018;57:56-62.
21. Téllez-Zenteno JF, Hernández Ronguillo L, Moien-Afshari F, Wiebe S. Surgical outcomes in lesional and non-lesional epilepsy: a systematic review and meta-analysis. *Epilepsy Res.* 2010;89:310-18.
22. Bien CG, Szinay M, Wagner J, Clusmann H, Becker AJ, Urbach H. Characteristics and surgical outcomes of patients with refractory magnetic resonance imaging-negative epilepsies. *Arch Neurol.* 2009;66:1491–99.
23. Bernasconi A, Cendes F, Theodore WH, Gill RS, Koepp MJ, Hogan RE, et al. Recommendations for the use of structural magnetic resonance imaging in the care of patients with epilepsy: A consensus report from the International League Against Epilepsy Neuroimaging Task Force. *Epilepsia* 2019;60(6):1054-1068
24. Rathore C, Dickson JC, Teotónio R, Eil P, Duncan JS. The utility of 18F-fluorodeoxyglucose PET (FDG PET) in epilepsy surgery. *Epilepsy Res.* 2014;108:1306–14.
25. Vinton AB, Carne R, Hicks RJ, Desmond PM, Kilpatrick C, Kaye AH, et al. The extent of resection of FDG-PET hypometabolism relates to outcome of temporal lobectomy. *Brain* 2007; 130:548–60.
26. Cascino, G. Video-EEG Monitoring in Adults. *Epilepsia* 2002;43:80-93.
27. Elwan S, Alexopoulos A, Silveira DC, Kotagal P. Lateralizing and localizing value of seizure semiology: Comparison with scalp EEG, MRI and PET in patients successfully treated with resective epilepsy surgery. *Seizure* 2018;61:203-20
28. Biraben A, Bernard A, Seigneret E, Scarabin JM. Influence of the critical EEG pattern on blood flow variations measured by single photon computed emission tomography. *Epileptic Disorders.* 2002;3(3):37-43.
29. Wilson SJ, Baxendale S, Barr W, Hamed S, Langfitt J, Samson S. et al. Indications and expectations for neuropsychological assessment in routine epilepsy care: Report of the ILAE Neuropsychology Task Force, Diagnostic Methods Commission, 2013–2017. *Epilepsia* 2015;56:674-681
30. Vogt VL, Äikiä M, Del Barrio A, Boon P, Borbély C, Bran E, et al. Current standards of neuropsychological assessment in epilepsy surgery centers across Europe. *Epilepsia* 2017;58(3):343-355
31. Andersson-Roswall L, Engman E, Samuelsson H et al. Cognitive outcome 10 years after temporal lobe epilepsy surgery: a prospective controlled study. *Neurology* 2010;74:1977-85.
32. HAS, annexe cadrage MEG/EEG-HR, [https://www.has-sante.fr/upload/docs/application/pdf/2019-09/annexe\\_cadrage\\_megeeg\\_hr.pdf](https://www.has-sante.fr/upload/docs/application/pdf/2019-09/annexe_cadrage_megeeg_hr.pdf). accessed 3 february 2020
33. Mouthaan BE, Rados M, Barsi P, Boon P, Carmichael DW, Carrette E et al. Current use of imaging and electromagnetic source localization procedures in epilepsy surgery centers across Europe. *Epilepsia,* 2016;57: 770-776.

34. Mouthaan BE, Rados M, Boon P, Carrette E, Diehl B, Jung J, et al. Diagnostic accuracy of interictal source imaging in presurgical epilepsy evaluation: A systematic review from the E-PILEPSY consortium. *Clin Neurophysiol.* 2019;130(5):845-855.
35. Kaiboriboon K, Lüders H, Hamaneh M, Turnbull J, Lhatoo SD, et al. EEG source imaging in epilepsy—practicalities and pitfalls. *Nat Rev Neurol* 2012;8:498–507
36. Isnard J, Taussig D, Bartolomei F, Bourdillon P, Catenoix H, Chassoux F et al. French guidelines on stereoelectroencephalography (SEEG). *Neurophysiol Clin.* 2018;48(1):5-13
37. Mullin JP, Shriver M, Alomar S, et al. Is SEEG safe? A systematic review and meta-analysis of stereo-electroencephalography-related complications. *Epilepsia.* 2016;57(3):386-401
38. Van Gompel JJ, Worrell GA, Bell ML, Patrick TA, Cascino GD, Raffel C, et al. Intracranial electroencephalography with subdural grid electrodes: techniques, complications, and outcomes. *Neurosurgery.* 2008 Sep;63(3):498-505
39. Tandon N, Tong BA, Friedman ER, Johnson JA, Von Allmen G, Thomas MS, et al. Analysis of Morbidity and Outcomes Associated With Use of Subdural Grids vs Stereoelectroencephalography in Patients With Intractable Epilepsy. *JAMA Neurol.* 2019;76(6):672–681.
40. Arya R, Mangano FT, Horn PS, Holland KD, Rose DF, Glauser TA et al. Adverse events related to extraoperative invasive EEG monitoring with subdural grid electrodes: a systematic review and meta-analysis. *Epilepsia* 2013;54:828–839
41. Cuello Oderiz C, von Ellenrieder N, Dubeau F, Eisenberg A, Gotman J, Hall J, et al. Association of Cortical Stimulation–Induced Seizure With Surgical Outcome in Patients With Focal Drug-Resistant Epilepsy. *JAMA Neurol.* 2019;76(9):1070–1078.
42. Penfield w, baldwin m. temporal lobe seizures and the technic of subtotal temporal lobectomy. *ann surg.* 1952;136(4):625–634.
43. Yasargil, M. G., P. J. Teddy, and P. Roth. "Selective amygdalo-hippocampectomy operative anatomy and surgical technique. *Advances and technical standards in neurosurgery* 1985;12;93-123.
44. Blümcke I, Spreafico R, Haaker G, Coras R, Kobow K, Bien CG et al. Histopathological Findings in Brain Tissue Obtained during Epilepsy Surgery. *N Engl J Med.* 2017;377(17):1648-1656
45. Blümcke I, Thom M, Aronica E, Armstrong DD, Bartolomei F. et al. International consensus classification of hippocampal sclerosis in temporal lobe epilepsy: A Task Force report from the ILAE Commission on Diagnostic Methods. *Epilepsia* 2013;54:1315-1329.
46. Blümcke I, Thom M, Aronica E, Armstrong DD, Vinters HV, Palmini A et al. (2011), The clinicopathologic spectrum of focal cortical dysplasias: A consensus classification proposed by an ad hoc Task Force of the ILAE Diagnostic Methods Commission. *Epilepsia* 2011;52:158-174.
47. Taylor DC, Falconer MA, Bruton CJ, Corsellis JA. Focal dysplasia of the cerebral cortex in epilepsy. *J Neurol Neurosurg Psychiatry.* 1971;34:369–87



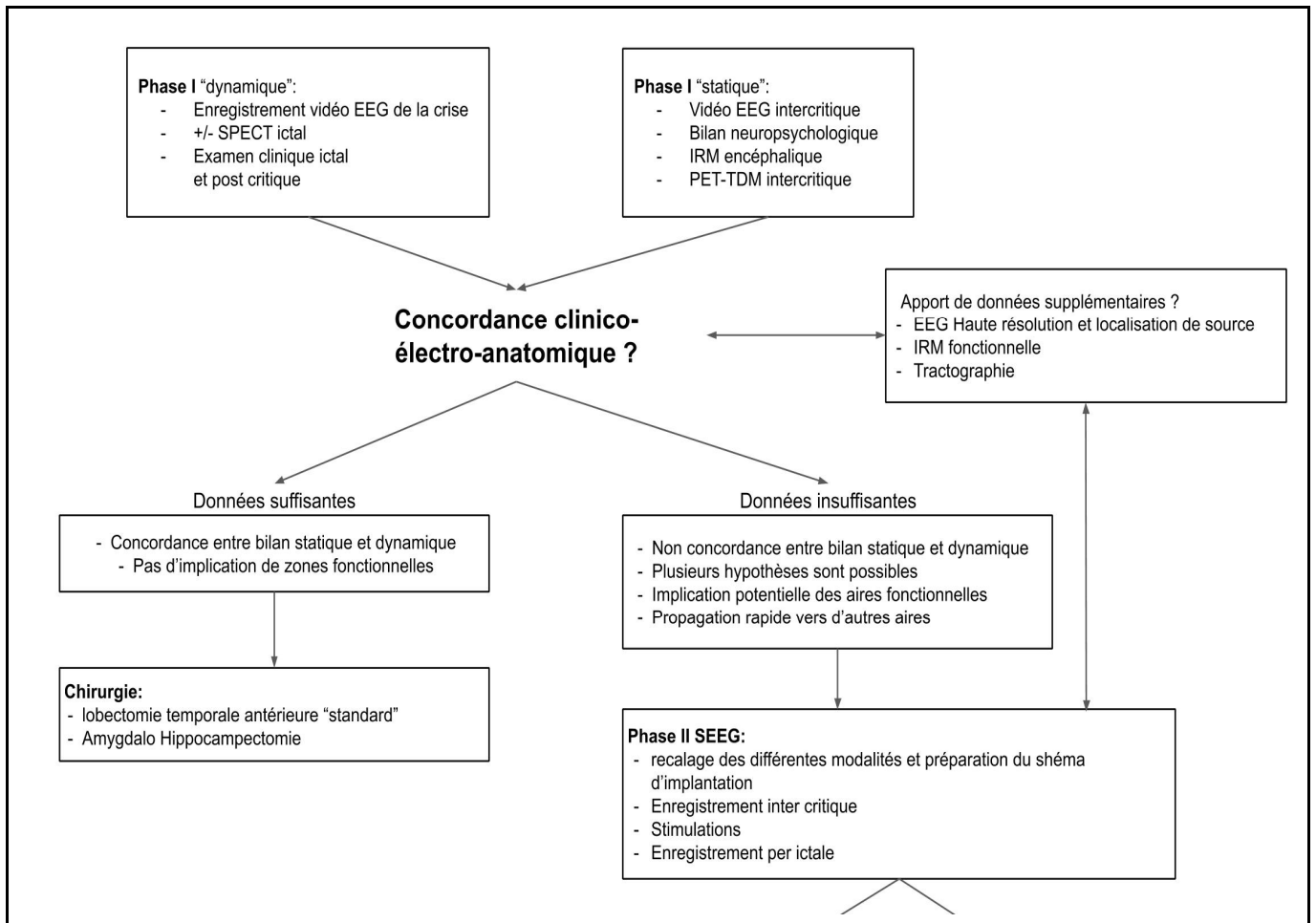
48. Palmini A, Najm I, Avanzini G, Babb T, Guerrini R, Foldvary-Schaefer N et al. Terminology and classification of the cortical dysplasias. *Neurology*. 2004;62 (6 Suppl 3): S2-8.
49. Najm, IM, Sarnat HB and Blümcke I. The international consensus classification of Focal Cortical Dysplasia – a critical update 2018. *Neuropathology and Applied Neurobiology* 2018;44:18–31
50. ENGEL J Jr, Update on surgical treatment of the epilepsies. Summary of the Second International Palm Desert Conference on the Surgical Treatment of the Epilepsies. *Neurology* 1993;43(8):1612-7.
51. Wieser H.G, Blume, WT, Fish, D, Goldensohn E, Hufnagel A, King D. et al. Proposal for a New Classification of Outcome with Respect to Epileptic Seizures Following Epilepsy Surgery. *Epilepsia*, 42: 282-286.
52. West S, Nevitt SJ, Cotton J, Gandhi S, Weston J, Sudan A et al. Surgery for epilepsy (Review). *Cochrane Database Syst Rev*. 2019;25;6:CD010541
53. Chouteau R, Nica A, Istvan M, Biraben A, Malii DM. Etude rétrospective 2008-2018 sur l'influence des antécédents familiaux d'épilepsie sur le pronostic des patients opérés pour une épilepsie focale pharmaco résistante. Journée Française d'épileptologie poster 66.
54. Berg AT, Vickrey BG, Langfitt JT, Sperling MR, Shinnar S, Bazil C, et al. Reduction of AEDs in postsurgical patients who attain remission. *Epilepsia* 2006;47:64–71.
55. Choi SA, Kim SY, Kim WJ, Shim YK, Kim H, Hwang H, et al. Antiepileptic Drug Withdrawal after Surgery in Children with Focal Cortical Dysplasia: Seizure Recurrence and Its Predictors. *J Clin Neurol* 2019;15(1):84–89.
56. Menon R, Rathore C, Sarma SP, Radhakrishnan K. Feasibility of antiepileptic drug withdrawal following extratemporal resective epilepsy surgery. *Neurology* 2012;79:770–776.
57. Picot MC, Jaussent A, Neveu D, Kahane P, Crespel A. et al. Cost-effectiveness analysis of epilepsy surgery in a controlled cohort of adult patients with intractable partial epilepsy: A 5-year follow-up study. *Epilepsia* 2016;57:1669-1679.
58. Wiebe S, Blume WT, Girvin JP, Eliasziw M, Effectiveness and Efficiency of Surgery for Temporal Lobe Epilepsy Study Group, A randomized, controlled trial of surgery for temporal-lobe epilepsy. *N Engl J Med*. 2001; 345(5):311-8.
59. Engel J Jr, McDermott MP, Wiebe S, Langfitt JT, Stern JM, Dewar S, et al. Early Randomized Surgical Epilepsy Trial (ERSET) Study Group. Early surgical therapy for drug-resistant temporal lobe epilepsy: a randomized trial. *JAMA* 2012; 307(9):922-30.
60. Dwivedi R, Ramanujam B, Chandra PS, Sapra S, Gulati S, Kalaivani M et al. Surgery for Drug-Resistant Epilepsy in Children. *N Engl J Med*. 2017; 377(17):1639-1647.
61. de Tisi J, Bell GS, Peacock JL, McEvoy AW, Harkness WF, Sander JW et al. The long-term outcome of adult epilepsy surgery, patterns of seizure remission, and relapse: a cohort study. *Lancet* 2011;378(9800):1388–95.

62. Engel J Jr. The current place of epilepsy surgery. *Curr Opin Neurol.* 2018;31(2):192–197.
63. Cloppenborg T, May TW, Blümcke I, Grewe P, Hopf LJ, Kalbhenn T et al Trends in epilepsy surgery: stable surgical numbers despite increasing presurgical volumes. *Journal of Neurology, Neurosurgery & Psychiatry* 2016;87:1322-1329.
64. Bourdillon P, Isnard J, Catenoix H, Montavont A, Rheims S, Ryvlin P et al. Stereoelectroencephalography guided radiofrequency thermocoagulation (SEEG-guided RF-TC) in drug-resistant focal epilepsy: results from a 10-year experience. *Epilepsia.* 2017;58(1):85–93.
65. Mirandola L, Mai RF, Francione S, Pelliccia V, Gozzo F, Sartori I et al. Stereo-EEG: diagnostic and therapeutic tool for periventricular nodular heterotopia epilepsies. *Epilepsia* 2017;58(11):1962–71.16.
66. Bourdillon, P, Cucherat, M, Isnard J, Ostrowsky-Coste K, Catenoix H, Guénot M et al. Stereo-electroencephalography-guided radiofrequency thermocoagulation in patients with focal epilepsy: A systematic review and meta-analysis. *Epilepsia* 2018; 59: 2296– 2304
67. Chan AY, Rolston JD, Lee B, Vadera S, Englot DJ. Rates and predictors of seizure outcome after corpus callosotomy for drug-resistant epilepsy: a meta-analysis 2018 *J Neurosurg.* 2018;1–10.
68. Stigsdotter-Broman L, Olsson I, Flink R, Rydenhag B, Malmgren K et al. Long-term follow-up after callosotomy--a prospective, population based, observational study. *Epilepsia.* 2014;55(2):316–321.
69. Graham D, Tisdall MM and Gill D, Corpus callosotomy outcomes in pediatric patients: A systematic review. *Epilepsia* 2016;57:1053-1068.
70. Lancman G, Virk M, Shao H, Greenfield JP, Weinstein S, Schwartz TH. Vagus nerve stimulation vs. corpus callosotomy in the treatment of Lennox-Gastaut syndrome: a meta-analysis. *Seizure.* 2013;22(1):3–8.
71. Rasmussen T. Postoperative superficial hemosiderosis of the brain, its diagnosis, treatment and prevention. *Trans Am Neurol Assoc* 1973;98:133-7.
72. Delalande O, Pinard JM, Basdevant C, Gauthier C, Plouin P, Dulac O. Hemispherotomy: A new procedure for central disconnection. *Epilepsia* 1992;33(Suppl3):99–100,
73. Delalande O, Bulteau C, Dellatolas G, Fohlen M, Jalin C, Buret V et al. Vertical parasagittal hemispherotomy: surgical procedures and clinical long-term outcomes in a population of 83 children. *Neurosurgery* 2007;60(2Suppl1):ONS19-32
74. Morrell F, Whisler WW, Bleck TP. Multiple subpial transection: a new approach to the surgical treatment of focal epilepsy. *Journal of Neurosurgery* 1989;70(2):231–9.
75. Shimizu H, Suzuki I, Ischijima B, Karasawa S, Sakuma T. Multiple subpial transection (MST) for the control of seizures that originated in unresectable cortical foci. *Japanese Journal of Psychiatry and Neurology* 1991;45(2):354–6.
76. Spencer SS, Schramm J, Wyler A, O'Connor M, Orbach D, Krauss G et al. Multiple subpial transection for intractable partial epilepsy: an international meta-analysis. *Epilepsia* 2002;43:141–5.

77. Orbach D, Romanelli P, Devinsky O, Doyle W. Late seizure recurrence after multiple subpial transections. *Epilepsia* 2001;42:1130–3
78. Schramm J, Aliashkevich AF, Grunwald T. Multiple subpial transections: outcome and complications in 20 patients who did not undergo resection. *Journal of Neurosurgery* 2002;97(1):39–47.
79. Krishnaiah B, Ramaratnam S, Ranganathan LN. Subpial transection surgery for epilepsy. *Cochrane Database Syst Rev.* 2018;11(11):CD008153.
80. Przybylowski CJ, Ding D, Starke RM, Yen CP, Quigg M, Dodson B et al. Seizure and anticonvulsant outcomes following stereotactic radiosurgery for intracranial arteriovenous malformations. *Journal of Neurosurgery* 2015;122(6):1299-1305
81. Ditty BJ, Omar NB, Foreman PM, Miller JH, Kicielinski KP, Fisher WS 3rd et al. Seizure outcomes after stereotactic radiosurgery for the treatment of cerebral arteriovenous malformations, *Journal of Neurosurgery* 2017;126(3):845-851.
82. Shih YH, Pan DH. Management of supratentorial cavernous malformations: craniotomy versus gammaknife radiosurgery. *Clin Neurol Neurosurg* 2005;107(2):108–12
83. Régis J, Scavarda D, Tamura M, Nagayi M, Villeneuve N, Bartolomei F, et al. Epilepsy related to hypothalamic hamartomas: surgical management with special reference to gamma knife surgery. *Childs Nerv Syst* 2006;22:881–895
84. Barbaro, NM, Quigg, M, Ward MM, Chang EF, Broshek DK, Langfitt JT et al. Radiosurgery versus open surgery for mesial temporal lobe epilepsy: The randomized, controlled ROSE trial. *Epilepsia* 2018;59:1198-1207
85. Srikijvilaikul T, Najm I, Foldvary-Schaefer N, Lineweaver T, Suh JH, Bingaman WE. Failure of gamma knife radiosurgery for mesial temporal lobe epilepsy: report of five cases. *Neurosurgery* 2004;54:1395–1404.
86. Starke RM, Yen CP, Chen CJ, Ding D, Mohila CA, Jensen ME et al. An updated assessment of the risk of radiation-induced neoplasia after radiosurgery of arteriovenous malformations. *World Neurosurg.* 2014;82(3-4):395-401
87. Thompson SA, Kalamangalam GP, Tandon N. Intracranial evaluation and laser ablation for epilepsy with periventricular nodular heterotopia. *Seizure* 2016;41:211–216.
88. Willie JT, Laxpati NG, Drane DL, Gowda A, Appin C, Hao C et al. Real-time magnetic resonance-guided stereotactic laser amygdalohippocampotomy for mesial temporal lobe epilepsy. *Neurosurgery* 2014;74:569–585
89. Selway R, Nashef L. Vagus Nerve Stimulation. From Membranes to Mankind- A Practical Guide to Epilepsy. Vol.48, Epilepsy Society, 1987.
90. Panebianco M, Rigby A, Weston J, Marson AG. Vagus nerve stimulation for partial seizures. *Cochrane Database Syst Rev.* 2015 Apr 3;(4):CD002896

91. Elliott RE, Morsi A, Tanweer O, Grobelny B, Geller E, Carlson C et al. Efficacy of vagus nerve stimulation over time: review of 65 consecutive patients with treatment-resistant epilepsy treated with VNS > 10 years. *Epilepsy Behav.* 2011;20(3):478-83.
92. DeGiorgio C, Heck C, Bunch S, Britton J, Green P, Lancman M et al. Vagus nerve stimulation for epilepsy: randomized comparison of three stimulation paradigms. *Neurology* 2005;65(2):317–9.
93. Klinkenberg S, Aalbers MW, Vles J, Cornips E, Rijkers K, Leenen L, et al. Vagus nerve stimulation in children with intractable epilepsy: a randomized controlled trial. *Development Medicine & Child Neurology* 2012;54(9):855–61.
94. Vonck K, Raedt R, Naulaerts J, De Vogelaere F, Thiery E, Van Roost D et al. Vagus nerve stimulation... 25 years later! What do we know about the effects on cognition? *Neuroscience&Biobehavioural Reviews* 2014;45:63–71.
95. Cooper IS, Amin I, Riklan M, Waltz JM, Poon TP. Chronic cerebellar stimulation in epilepsy. Clinical and anatomical studies. *Arch.Neurol.*1976;33:559–570
96. Wright GD, McLellan DL, Brice JG. A double-blind trial of chronic cerebellar stimulation in twelve patients with severe epilepsy. *J.Neurol.Neurosurg.Psychiatry.* 1984;47:769–774.
97. Velasco F, Carrillo-Ruiz JD, Brito F, Velasco M, Velasco AL, Marquez I et al. Double-blind, randomized controlled pilot study of bilateral cerebellar stimulation for treatment of intractable motor seizures. *Epilepsia* 2005;46:1071–1081.
98. Velasco F, Velasco M, Ogarrio C, Fanghanel G. stimulation of the centromedian thalamic nucleus in the treatment of convulsive seizures: A preliminary report. *Epilepsia.*1987;28:421–430.
99. Mirski MA, Ferrendelli JA. Interruption of the mammillothalamic tract prevents seizures in guinea pigs. *Science.* 1984;226:72–4.
100. Fisher R, Salanova V, Witt T, Worth R, Henry T, Gross R et al. Electrical stimulation of the anterior
101. Cukiert A, Cukiert CM, Burattini JA, Mariani PP, Bezerra DF. Seizure outcome after hippocampal deep brain stimulation in patients with refractory temporal lobe epilepsy: A prospective, controlled, randomized, double-blind study. *Epilepsia* 2017;58:1728–1733
102. Kowski AB, Voges J, Heinze HJ, Oltmanns F, Holtkamp M, Schmitt FC. Nucleus accumbens stimulation in partial epilepsy—A randomized controlled case series. *Epilepsia* 2015;56:e78–e82
103. Chkhenkeli SA, Chkhenkeli IS. Effects of therapeutic stimulation of nucleus caudatus on epileptic electrical activity of brain in patients with intractable epilepsy. *Stereotact. Funct. Neurosurg.* 1997;69:221–224
104. Morrell JM. Responsive cortical stimulation for the treatment of medically intractable partial epilepsy. *Neurology* 2011;77(13):1295-1304.
105. Geller EB, Skarpaas TL, Gross RE, Goodman RR, Barkley GL, Bazil CW et al. Brain-responsive neurostimulation in patients with medically intractable mesial temporal lobe epilepsy. *Epilepsia* 2017;58:994–1004.

106. Child ND, Stead M, Wirrell EC, Nickels KC, Wetjen NM, Lee KH et al. Chronic subthreshold subdural cortical stimulation for the treatment of focal epilepsy originating from eloquent cortex. *Epilepsia* 2014;55:e18–e21.
107. Kerezoudis P, Grewal SS, Stead M, Lundstrom BN, Britton JW, Shin C et al. Chronic subthreshold cortical stimulation for adult drug-resistant focal epilepsy: safety, feasibility, and technique. *J Neurosurg*. 2018;129(2):533–543.

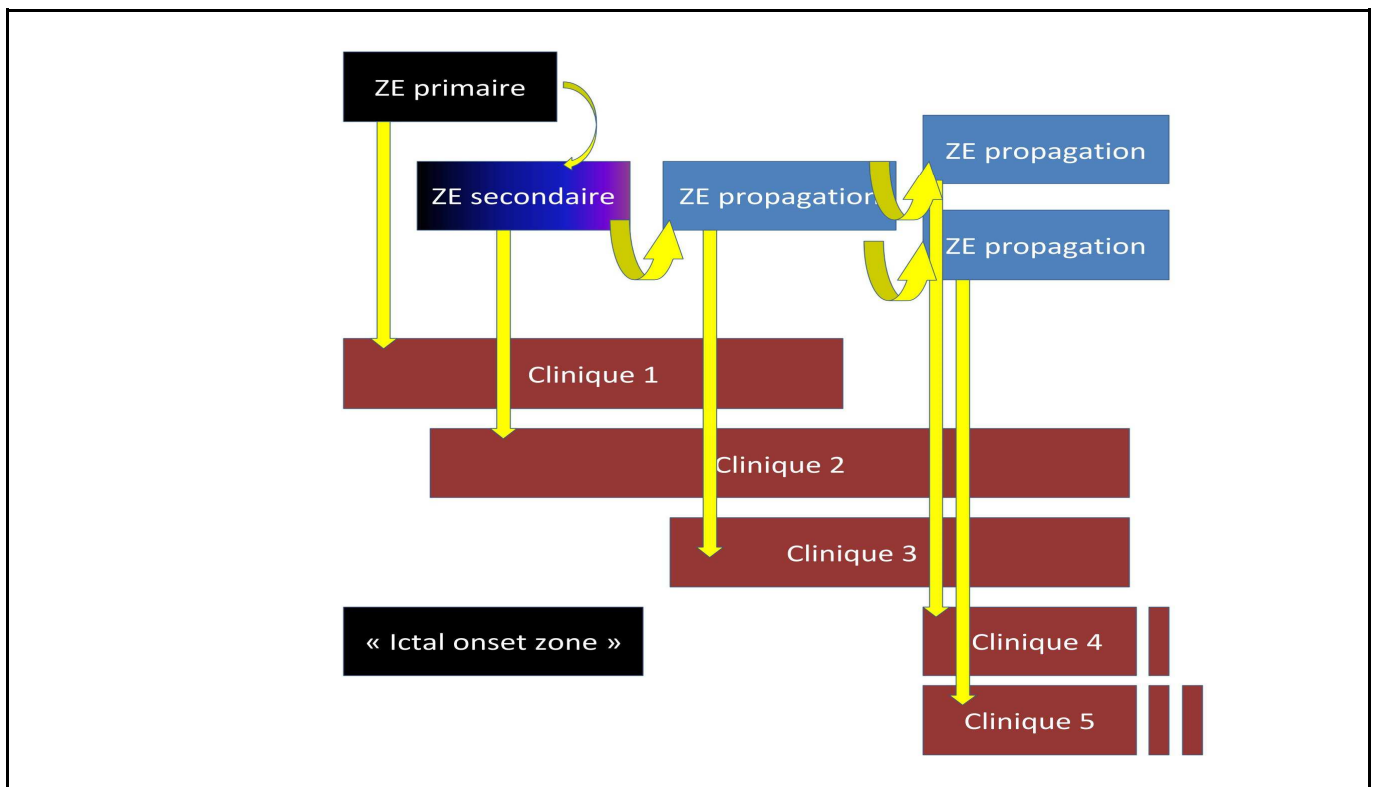


**Figure 1. Présentation générale d'un bilan pré chirurgical et de la décision chirurgicale.**

(EEG = électro encéphalogramme; SPECT = Single photon emission computed tomography; IRM = imagerie par résonance magnétique)

<p><b>3D T1 haute résolution</b> (Séquences MP-RAGE magnetization-prepared rapid gradient-echo ou équivalent)</p> <p><i>résolution isotropique millimétrique = 1×1×1 mm<sup>3</sup></i></p>	<p>Permet la meilleure évaluation anatomique et morphologique: volume, épaisseur corticale, anatomie sulco-gyrale, intégrité de l'interface gris-blanc.</p>
<p><b>3D FLAIR haute résolution</b> (fluid-attenuated inversion recovery)</p> <p><i>résolution isotropique millimétrique = 1×1×1 mm<sup>3</sup></i></p>	<p>Permet d'évaluer les anomalies du signal, en particulier les hyperintensités liées à la gliose et l'augmentation de l'espace extracellulaire. Ce type d'imagerie n'est pas recommandée chez les enfants de moins de 24 mois du fait de la myélinisation insuffisante.</p>
<p><b>Coronal T2 TSE 2D haute résolution</b> (Turbo Spin Echo)</p> <p>perpendiculaire à l'axe long de l'hippocampe <i>résolution sub millimétrique = 0,4×0,4×2 mm</i></p>	<p>Permet d'évaluer la structure interne de l'hippocampe, notamment les sous-champs de la Corne d'Ammon (CA) du gyrus denté, l'amygdale et le cortex parahippocampique.</p>
<p><b>T1 avec injection de produit de contraste</b> (gadolinium)</p>	<p>En cas de lésion tumorale ou de processus infectieux suspecté</p>
<p><b>T2* ou SWI</b> (Susceptibility-weighted images)</p>	<p>En cas de malformation vasculaire, séquences sensible au sang veineux, hémorragies, dépôts de fer et aux calcifications.</p>

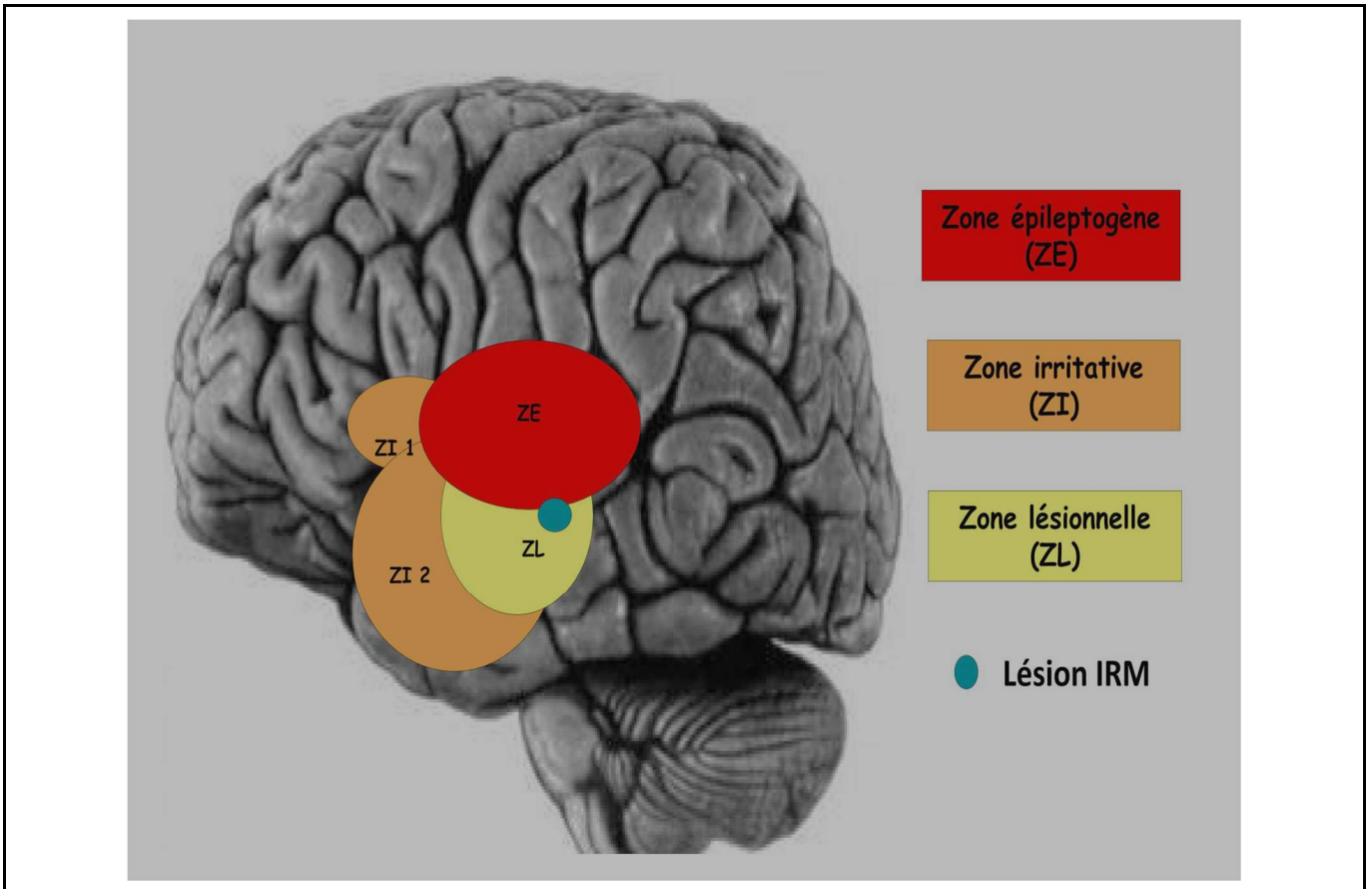
**Figure 2: Séquences IRM recommandées par la ligue internationale contre l'épilepsie**



**Figure 3. sémiologie chronologique**

La sémiologie chronologique de la crise correspond à une succession de signes cliniques correspondant à différentes zones.

De façon pragmatique, les anglophones définissent la "Ictal onset zone", comme étant la zone du cortex dont l'exérèse est nécessaire et suffisante pour guérir le patient. Elle correspond à la Zone épileptogène (ZE) primaire et une partie de la zone épileptogène secondaire.



#### Figure 4. Définitions

L'enregistrement par électrodes profondes permet l'élaboration de nouveaux concepts qui définissent :

- > La **zone épileptogène (ZE)** région d'origine des crises, siège d'une décharge très rapide, tonique, et qui est différente
- > d'une **zone irritative (ZI)** où l'on retrouve une activité paroxystique intercritique, elle-même différente
- > d'une **zone lésionnelle (ZL)** occupée par une lésion, qui avant le développement de l'imagerie, est la zone occupée par des ondes lentes.