



**HAL**  
open science

## Étude observationnelle de l'usage du QuantiFERON® pour le diagnostic de tuberculose oculaire, basée sur 244 tests consécutifs

A. Amara, Elyès Ben Salah, Amélie Guihot, Christine Fardeau, V. Touitoue,  
David Saadoun, Bahram Bodaghi, Pascal Sève, Salim G. Trad

### ► To cite this version:

A. Amara, Elyès Ben Salah, Amélie Guihot, Christine Fardeau, V. Touitoue, et al.. Étude observationnelle de l'usage du QuantiFERON® pour le diagnostic de tuberculose oculaire, basée sur 244 tests consécutifs. *La Revue de Médecine Interne*, 2021, 42 (3), pp.162-169. 10.1016/j.revmed.2020.09.005 . hal-03171237

**HAL Id: hal-03171237**

**<https://hal.science/hal-03171237>**

Submitted on 10 Mar 2023

**HAL** is a multi-disciplinary open access archive for the deposit and dissemination of scientific research documents, whether they are published or not. The documents may come from teaching and research institutions in France or abroad, or from public or private research centers.

L'archive ouverte pluridisciplinaire **HAL**, est destinée au dépôt et à la diffusion de documents scientifiques de niveau recherche, publiés ou non, émanant des établissements d'enseignement et de recherche français ou étrangers, des laboratoires publics ou privés.



Distributed under a Creative Commons Attribution - NonCommercial 4.0 International License

**Titre :**

Etude observationnelle de l'usage du QuantiFERON® pour le diagnostic de tuberculose oculaire, basée sur 244 tests consécutifs

**Title :**

Observational study of QuantiFERON® management for ocular tuberculosis diagnosis : analysis of 244 consecutive tests

**Auteurs**

Amara Amélie<sup>1</sup>, Ben Salah Elies<sup>2</sup>, Guihot Amélie<sup>2</sup>, Fardeau Christine<sup>1</sup>, Touitou Valérie<sup>1</sup>, Saadoun David<sup>3</sup>, Bahram Bodaghi<sup>1</sup>, Pascal Sève<sup>4,5</sup>, Trad Salim<sup>6,7\*</sup>

**Affiliations :**

1- Service d'ophtalmologie, Centre constitutif de Reference Maladies Rares, Hôpital Pitié-Salpêtrière, Université Paris-Sorbonne.

2- Département d'Immunologie, Hôpital Pitié Salpêtrière, AP-HP, Paris, France ; Centre d'Immunologie et des Maladies Infectieuses, UPMC UMRS CR7 - Inserm U1135

3- Centre national de référence maladies autoimmunes systémiques rares, centre national de référence maladies autoinflammatoires et amylose, département de médecine interne et d'immunologie clinique, hôpital Pitié-Salpêtrière, AP-HP, 75013 Paris, France; Département d'inflammation-immunopathologie-biothérapie (DHU i2B) université de la Sorbonne, UPMC université Paris 06, UMR 7211, 75005, Paris, France.

4- Service de médecine interne, Hôpital de la Croix-Rousse, 103 Grande Rue de la Croix-Rousse, 69317 Lyon Cedex 04- Hospices Civils de Lyon, Pôle IMER, Lyon, F-69003, France

5-Université Claude Bernard, Lyon 1, HESPER EA 7425, F-69008 Lyon, France

6- Service de médecine interne, Hôpital Ambroise Paré, 92104 Boulogne-Billancourt

7- Université de Versailles-Saint-Quentin-en-Yvelines, 9, avenue Charles-de-Gaulle, 92100  
Boulogne-Billancourt, France.

**Correspondance :**

Dr TRAD Salim, MD-PHD, Service de Médecine interne, Hôpital Ambroise Paré, 92104  
Boulogne-Billancourt, France

Tel.: +33 1 49 09 56 42; fax: +33 1 49 09 46 20.

E-mail: salim.trad@aphp.fr

ORCID: 0000-0001-8927-9180

## **Résumé**

### **Introduction**

Le diagnostic de tuberculose oculaire (TO) demeure difficile et la contribution du QuantiFERON® (QFT) reste à préciser malgré sa généralisation en France. L'objectif de cette étude est d'évaluer dans quelles situations d'inflammation oculaire (IO) le QFT doit être prescrit et l'intérêt du nouveau test QuantiFERON®-TB-Plus (QFT-Plus) dans la TO.

### **Patients et méthodes**

Etude monocentrique, observationnelle, effectuée en ophtalmologie sur une période de 5 mois. Les critères d'inclusion étaient l'existence d'une IO avec QFT-Plus demandé à visée étiologique. Sur 316 dossiers consécutifs, 72 ont été exclus (tests indéterminés, bilan préthérapeutique, données manquantes, mauvaise indication) et 244 retenus et répartis en deux groupes : groupe 1 (uvéite antérieure/épisclérite, n=129), groupe 2 (uvéite intermédiaire/postérieure/névrite optique /myosite oculaire, n=115). Tous les patients QFT+ ont bénéficié d'un bilan étiologique avec imagerie thoracique.

### **Résultats**

Quarante-cinq patients, d'âge médian de 52±12 ans, avaient un QFT+ (18,5%), incluant 18 patients dans le groupe 1 et 27 dans le groupe 2. Un voyage en pays d'endémie et un contact tuberculeux et des anomalies de l'imagerie thoracique étaient identifiés, respectivement dans 70%, 27% et 22% des cas. L'IO était chronique chez 36% des patients (groupe 1, n=4/18; groupe 2, n=12/27).

Aucun des 18 patients du groupe 1, n'a reçu de quadrithérapie antituberculeuse, ni n'a présenté de rechute à 1 an de suivi. Un diagnostic alterne était retrouvé chez 15% des patients du groupe 2. Parmi les 23 patients, sans étiologie identifiée, 13 (59%) avaient au

moins un élément sémiologique ophtalmologique prédictif de TO (synéchies postérieures, vascularite rétinienne, granulomes choroïdiens). Onze patients ont bénéficié d'un traitement antituberculeux (TAT) d'épreuve (Rifampicine/Isoniazide/Pirilène/Ethambutol) de six mois.

La présence de granulomes à l'angiographie et d'anomalies radiologiques à l'imagerie thoracique était statistiquement plus fréquente parmi les patients ayant reçu un TAT (respectivement,  $p=0,001$  et  $0,03$ ). Une guérison à 12 mois était observée pour 8 patients (73%), considéré à posteriori comme TO. Neuf patients ont reçu trois mois de bithérapie (Rifampicine/Isoniazide) sans que l'on puisse déterminer l'impact sur l'IO.

La Comparaison des réponses lymphocytaires T ne retrouvait que 4 cas de discordance (1,5%) entre la stimulation CD4 par peptides ESAT-6/CFP-10 ou la co-stimulation CD4/CD8.

### **Conclusion**

La fréquence de positivité du QFT est élevée parmi les patients consultant pour une IO postérieure. Les anomalies radiologiques et la présence de granulomes semblent être les éléments qui ont incités le clinicien à initier un TAT aux patients QFT+, avec guérison dans 73% des cas. Le QFT-Plus ne semble pas plus pertinent que le QFT-TB-Gold dans l'exploration d'une IO. Des études prospectives restent nécessaires pour codifier l'utilisation du QFT dans le bilan étiologique des IO et définir les indications du TAT d'épreuve et ses modalités.

**Mots clés :** Uvéite, Tuberculose, IGRA, Quantiféron

## **Abstract**

### **Introduction**

Ocular tuberculosis diagnosis (TB) remains difficult and Quantiferon (QFT) contribution needs still yet to be specified, despite its generalization in France. The purpose of this observational study is to assess in which ocular inflammation (OI) presentation QFT is prescribed and to evaluate the added value of new QuantiFERON®-TB Gold Plus (QFT-Plus) test for diagnosis ocular TB diagnosis.

### **Patients and methods**

Monocentric, observational study, carried out in an ophthalmology department over a period of 5 months. Inclusion criteria were defined as an existence of an IO for which a QFT-Plus test was part of the etiological investigations. Of the 316 consecutive files, 72 were excluded (indeterminate test, prescription before anti-TNF $\alpha$  or immunosuppressant initiation, missing data, wrong indication) and 244 were selected and divided into two groups: group one (anterior uveitis/episcleritis, n=129) and group two (intermediate/posterior uveitis/ optic neuritis/ocular myositis, n=115). All positive QFT patients underwent an etiological investigation including thoracic imaging.

### **Results**

Forty five patients, aged  $52 \pm 12$  years, had positive QFT (18.5%), including 18 patients for group 1 and 27 for group 2. Living in TB-endemic area, tuberculosis (TB) exposure and chest imaging abnormalities were identified in 70%, 27% and 22% of cases, respectively. OI was chronic in 36% of cases (group one, 4/18; group two, 12/27).

None of the 18 patients, in group 1, received anti-tuberculosis treatment (ATT) or experienced a relapse during one-year follow-up. Four QFT+ patients, from group 2 (15%) had another associated disease explaining their uveitis. Among the 23 other patients

without identified etiology, 13 had at least one relevant ophthalmological signs predictive of TB uveitis (posterior synechiae, retinal vasculitis and/or choroidal granuloma) (59%)

Eleven patients benefited a 6-month ATT trial. Radiological abnormalities and granulomas at angiography were significantly more frequent among treated patients ( $p=0.03$  and  $0.001$ , respectively). A full OI recovery was observed for 8 patients (73%). considered ex-post as ocular TB. Nine patients in group 2 received Rifampicin/Isoniazid dual therapy for 3 months, but no conclusion could be drawn as to the possible effect of this prescription on OI.

QFT rate comparison, according to CD4 stimulation by ESAT-6/CFP-10 peptides or by CD4/CD8 co-stimulation, was comparable and found only 4 cases of discrepancy (1.5%).

None of these 4 cases had ocular TB diagnosis.

### **Conclusion**

Positive QFT frequency among patients consulting for posterior OI remains high. In this study, radiological abnormalities and granulomas at angiography seemed to be more closely related to clinician decision for starting ATT trial in QFT+ patients, which was effective in 73% of cases. QFT-Plus does not seem more relevant than QFT-TB in exploring an IO. Prospective studies are necessary to codify QFT management in the etiological assessment of OI and clearly define ATT trial indications as well as their modalities.

**Key Words** : Uveitis, Tuberculosis, IGRA, Quantiferon

## Introduction :

Le diagnostic de tuberculose oculaire (TO), notamment dans les pays à faible endémie, demeure difficile malgré l'existence depuis plus de 10 ans de nouveaux tests immunologiques [1]. La mise en évidence de *Mycobacterium tuberculosis* (MT), dans les prélèvements endoculaires, est exceptionnelle. Le diagnostic est principalement présomptif, l'apport bactériologique et radiologique [2, 3] restant très modeste. La présentation clinique, qui reste extrêmement polymorphe, se présente, le plus souvent, comme une uvéite chronique, répondant partiellement à la corticothérapie et marquée par des rechutes fréquentes. L'atteinte antérieure est présente dans 30 à 50% des tuberculoses oculaires présumées [1], typiquement d'aspect granulomateux, bien que celui-ci ne soit pas constant. Classiquement, les éléments ophtalmologiques qui orienteront vers une hypothèse tuberculeuse, sont l'atteinte choroïdienne avec choroïdite multifocale, tuberculome choroïdien ou choroïdite pseudo-serpigineuse ainsi que la vascularite rétinienne touchant préférentiellement les veines (périphlébite) associée ou non à l'atteinte choroïdienne [1]. Dans ces cas, l'apport du bilan étiologique se limitera souvent à un test QuantiFERON® (QFT) positif sans qu'il ne soit possible d'établir un lien de causalité entre la positivité du test et l'origine tuberculeuse de l'inflammation oculaire (IO). La prévalence d'association fortuite d'IO et de QFT positif semble plus importante dans les pays à faible endémie de tuberculose (TB) [4-7] et complexifie la conduite à tenir en cas positivité du test. Au final, c'est fréquemment la réponse au traitement antituberculeux (TAT) d'épreuve qui permet *a posteriori* de poser, le diagnostic d'uvéite présumée tuberculeuse [2, 8, 9].

En 2015, Gupta *et al.* ont proposé une nouvelle classification des TO, n'incluant pas le critère de bonne réponse au TAT, afin de définir le statut de patient au moment de la prise en charge de l'IO en 3 catégories ; TO confirmée, TO probable et TO possible (**Tableau 1**) [10].



Cette nouvelle classification permettait de mettre en évidence une prédominance de TO probable dans les pays à forte endémie tuberculeuse, et à l'inverse une prédominance de TO possible dans les pays à faible endémie [11].

La place des TAT dans les uvéites liées au MT a surtout été évaluée pour les panuvéites et les uvéites du segment postérieur, mais demeure mal définie dans les uvéites antérieures récidivantes [12].

L'évolution du test Quantiféron a conduit à la commercialisation du QuantiFERON®-TB Gold Plus, basé sur la stimulation antigénique des lymphocytes CD8+ en plus des CD4+, afin d'optimiser le test.

L'objectif de cette étude est (i) de déterminer dans quelles situations d'inflammation oculaire (IO) le test QFT se révèle être positif (ii) et quelle est sa contribution au diagnostic de TO. Il s'agit par ailleurs aussi (iii) d'évaluer le nouveau QuantiFERON®-TB Gold Plus lorsqu'il est utilisé dans le cadre du bilan étiologique d'une IO.

### **Patients et Méthodes :**

Il s'agit d'une étude menée sur une période de 5 mois, du 1<sup>er</sup> juin au 30 novembre 2016, auprès de 316 patients consécutifs ayant consulté pour une IO dans un centre de référence tertiaire et chez qui un test QFT a été réalisé, de manière systématique, au département d'immunologie, dans les suites de la consultation en ophtalmologie.

Pour chaque patient, le test QFT a été réalisé selon les recommandations du fournisseur, automatisé sur appareil DS-2 Dynex® par le test QuantiFERON®-TB Gold Plus (QFT-Plus) (Cellestis Limited, QIAGEN Compagny, Victoria, Australia), comprenant deux valeurs. La première, TB1 (Polypeptides ESAT-6, CFP-10 avec stimulation par des peptides longs se liant au CMH de classe II (CD4) est l'équivalent du QuantiFERON®-TB Gold, uniquement basé sur

la réponse lymphocytaire CD4+. La 2<sup>nd</sup>e, TB2, mesure la réponse CD4+ et CD8+ en utilisant les mêmes polypeptides ESAT-6 et CFP-10 longs se liant aux molécules classe II (CD4) avec un mélange de peptides courts se liant au CMH de classe I (CD8)). Le test était considéré comme positif si une des deux valeurs (TB1 et/ou TB2) était positive avec un seuil de positivité retenu à 0,35 UI/mL, qui correspond à celui choisi par le fournisseur. La valeur maximale du test était fixée à 10 UI/mL pour TB1 et TB2. Aucune intra dermo-réaction à la tuberculine (IDR) ou TB systémique n'avait précédé le dosage du QFT sur une période de 6 mois.

Sur les 316 patients identifiés (**Figure 1**), 72 ont été exclus en raisons soit d'un résultat indéterminé (n=2), soit de données manquantes ou de mauvaises indications du test (n=21) ou encore d'une réalisation du test uniquement à visée pré-thérapeutique (immunosuppresseurs, anti-TNF $\alpha$ ...) (n=49). La proportion de tests QFT positifs en provenance du service d'ophtalmologie a été comparée à celle observée en gastro-entérologie et rhumatologie (spécialités les plus prescriptrices du test, principalement dans le cadre du bilan préthérapeutique par anti-TNF $\alpha$ ), avec respectivement, 151 et 762 tests demandés sur la même période.

Au total, 244 patients ont été analysés et classés en deux catégories, tenant compte de la topographie de l'IO selon la classification SUN (*standardization of the Uveitis Nomenclature*) en cas d'uvéite [13] : groupe 1 uvéite antérieure (UA)/épisclérite aigue, récidivante ou chronique (n=129) et groupe 2 atteinte intermédiaire/postérieure/Névrite optique rétrobulbaire (NORB)/myosite oculaire (n=115).

Pour tous les patients présentant un QFT positif, les données suivantes étaient recueillies :

- Age, sexe, naissance ou séjour en zone endémique, antécédents de TB systémique et de TAT, notion de contagement tuberculeux, et existence d'une immunodépression

(corticostéroïdes, prescription secondaire d'un traitement immunosuppresseur, infection par le VIH).

- Bilan ophtalmologique recueilli: examen à la lampe à fente, fond d'œil, Flare mesure, tyndallométrie automatisée et critères sémiologiques prédictifs de TO (synéchies postérieures ; granulome(s) choroidien(s) et vascularite rétinienne confirmée par une angiographie à la fluorescéine et au vert d'indocyanine) [14, 15].
- Bilan étiologique : Hémogramme, Vitesse de sédimentation, C-réactive Protéine, Enzyme de Conversion de l'angiotensine, lysozyme, TPHA-VDRL, HLA B27 (si clinique évocatrice), intradermo-réaction à la Tuberculine (0,1mL, 5 UI, Tuber test ; Sanofi Pasteur MSD SNC, Lyon, France), considérée comme positive (si induration > 10mm) ou phlycténulaire [16], une imagerie thoracique dont le choix était laissé à l'appréciation du clinicien (radiographie standard et/ou tomodensitométrie (TDM) thoracique), sauf en cas d'IO postérieure, où la TDM était systématique).

En cas de diagnostic étiologique autre que celui de TO, la positivité du QFT était considérée comme étant fortuite, la probabilité d'une association de deux étiologies d'IO étant considérée comme négligeable.

Un TAT d'épreuve était considéré comme administré, si le patient avait reçu au moins trois antibiotiques antituberculeux, à savoir, isoniazide (5mg/kg/j), pyrazinamide (25mg/kg/j), rifampicine (10mg/kg/j) +/- éthambutol (20mg/kg/j) durant 2 mois suivi d'une bithérapie par isoniazide et rifampicine, pendant au moins 4 mois [1, 2, 4, 9, 17-20].

Les patients du groupe 1, dont l'atteinte antérieure (uvéite antérieure/épisclérite) est accessible à un traitement local, n'étaient pas concernés par l'indication d'un TAT, en cas de réponse favorable à la corticothérapie locale. Pour tous les patients appartenant au groupe 2, le diagnostic de TO a été discuté au cours de réunions de concertation pluridisciplinaire

réunissant ophtalmologistes et internistes. En cas de TO présumée, un TAT était initié. Les patients ayant reçus une bithérapie par rifampicine/Isoniazide durant 3 mois ont été analysés séparément.

Tous les patients ont bénéficié d'un traitement par corticothérapie locale selon les recommandations internationales [13] et l'administration d'une corticothérapie systémique conjointe était laissée à la libre appréciation de l'ophtalmologiste (posologie variant entre 1 et 1,5mg/kg/j) [2, 21].

L'atteinte oculaire était considérée comme guérie si un an après le TAT d'épreuve, on observait une régression du Tyndall  $\geq$  à 2 croix au Flare, et/ou une régression de l'activité de la vascularite rétinienne, du(des) granulome(s), de l'œdème maculaire ou de la papillite en tomographie en cohérence optique (OCT) et à l'angiographique, et si la corticothérapie systémique était arrêtée ou abaissée à moins de 0,1 mg/kg/j [1-3, 8, 13, 17, 18, 20, 21-23].

L'analyse statistique a été effectuée à partir du logiciel SPSS 18.0 pour Windows. Les caractéristiques épidémiologiques et répartitions des différents types d'IO ainsi que leurs descriptions cliniques ont été analysées. L'existence de facteurs prédictifs de TO a été recherchée. Les variables utilisées étaient qualitatives et indépendantes, analysées grâce au Test exact de Fisher et au test du Chi<sup>2</sup>. Le test Kappa, le coefficient r de Pearson et une régression logistique linéaire par la méthode de Passing-Bablok ont été utilisés pour rechercher l'existence d'une différence significative entre les deux tests QFT TB1 et TB2. Le seuil de signification statistique p était fixée à 0,05.

## **Résultats**

### **1- Analyse de la prévalence de la positivité du test QFT en ophtalmologie**

Parmi les 244 patients inclus, 45 (18,5%) avaient un QFT positif. Le test était positif pour 18

patients du groupe 1 (14%) et 27 patients du groupe 2 (23%) ( $p=0,16$ ) (**Tableau 2**).

La prévalence de 18,5% en Ophtalmologie était significativement plus élevée que celle observée en rhumatologie (12%, 90/762,  $p=0,01$ ) ou lorsqu'on compare aux deux spécialités d'ophtalmologie et de gastroentérologie (12%, 108/913,  $p=0,01$ ) à âge et sexe comparables.

## **2- Analyse des 45 patients avec QFT positifs (Tableau 3)**

Les patients étaient âgés en moyenne de 52 ans ( $\pm 12,8$ ), avec un sexe ratio (H/F) à 1,04. Ils étaient originaires d'une zone endémique de la TB (ou y avaient séjournés plus de 6 mois) dans 32 cas (71 %). Une notion de contagio tuberculeux était présente dans 12 cas (27%). L'imagerie thoracique était anormale chez 10 patients (22%) avec présences d'adénopathies médiastinales calcifiées et/ou d'anomalies séquellaires parenchymateuses des lobes supérieurs et/ou de granulomes calcifiées. Il n'était pas observé d'anomalies radiologiques évocatrices de TB pulmonaire active. L'IDR était positive dans 25 cas (56%), incluant 4 cas avec aspect phlycténulaire. Il existait une immunodépression chez 8 patients (17%) : patient VIH ( $n = 1$ ), patients diabétiques ( $n = 4$ ), traitements immunosuppresseurs hors prise en charge de l'IO par Mycophénolate Mofétil et Méthotrexate ( $n = 1$ ), par corticothérapie systémique ( $n = 2$ ).

L'IO était une uvéite dans 37 cas (84%) :

- Le groupe 1 était constitué de 5 cas de 1<sup>er</sup> épisode d'épisclérite et de 13 cas d'uvéites antérieures, dont 4 avait un caractère récidivant ou chronique (22%).
- Le groupe 2 était constitué de 2 myosites oculaires, 1 NORB et 24 uvéites (7 uvéites intermédiaires, 2 uvéites postérieures et 15 panuvéites). Le caractère récidivant ou chronique concernait 12 patients avec uvéite (44%). La présence de synéchies postérieures concernait 38% des uvéites QFT positif (14/37) et 22% des uvéites QFT négatif (40/180), avec

proportion significativement plus élevée parmi les uvéites QFT positif ( $p=0,045$ ).

Un aspect granulomateux était présent dans 22 cas (60%), avec une proportion similaire parmi les uvéites antérieures (7/13), intermédiaires (4/7) et panuvéites (11/15).

La réponse positive médiane aux QFT-plus dans les groupes 1 et 2 était respectivement de 1,65 [0,37-10] UI/mL et de 6,21 [0,35-10] UI/mL ( $p=0,44$ ).

Dans le groupe 1, aucun des 18 patients n'a présenté de récurrence à un an de suivi, ni n'a reçu de diagnostic étiologique alternatif.

Dans le groupe 2, une autre étiologie a été identifiée dans 4 cas (15%) ; il s'agissait : d'une nécrose rétinienne aiguë ( $n=1$ ), d'une maladie de Behçet ( $n=1$ ), d'une sclérose en plaque ( $n=1$ ) et d'une uvéite phakogénique ( $n=1$ ). Pour ces 4 patients, la réponse médiane du QFT-plus était de 1,39 [0,35-10] UI/mL avec une valeur  $< 1$  UI/mL pour deux patients. Ces 4 patients étaient classés en TO possible.

Parmi les 23 patients du groupe 2 avec IO postérieure sans étiologie retrouvée et présentant un QFT positif, 7 avaient une présentation compatible avec une TB probable (c.-à-d. avec anomalie radiologique présente) et 16 avec une TB possible (c.-à-d. positivité isolée du QFT) selon la classification Gupta [10] (**Tableau 4**). L'IO était une uvéite pour 20 des 23 patients. L'IO était unilatérale dans 10 cas (43%), des précipités granulomateux étaient présents chez 13 patients (57%) et une panuvéite était observée dans 12 cas (52%). Des éléments sémiologiques prédictifs de TO étaient présents chez 13 patients (57%) incluant : des synéchies postérieures ( $n=6$  ; 26%), des lésions de vascularite rétinienne ( $n=8$  ; 35%) et des granulomes choroïdiens ( $n=6$  ; 26%). Aucune choroïdite serpiginieuse n'a été observée.

### **3- Test thérapeutique**

Si aucun patient du groupe 1 n'a bénéficié d'un TAT d'épreuve complet de 6 mois, en l'absence de recommandation actuelle, 3 patients de ce groupe ont bénéficié d'une bithérapie antituberculeuse par rifampicine/isoniazide pour une durée de 3 mois avec amélioration dans 2 cas sur 3 de l'UA. Pour l'un des deux cas l'amélioration s'est faite sans corticothérapie locale associée.

Concernant le groupe 2, pour chacun des 23 patients avec IO sans étiologie identifiée, à l'issue de la réunion pluridisciplinaire médecine interne/ophtalmologie, les médecins présents :

- ont retenu l'hypothèse d'une TO pour 11 patients (48%) avec décision d'initier un TAT d'épreuve.
- n'ont pas retenu l'hypothèse d'une TO chez 12 patients (52%).

Il n'y avait pas de différence significative entre les 12 patients ayant reçu un TAT d'épreuve et les 11 patients pour lesquels la TO n'a pas été retenue, en termes de sexe, âge au diagnostic de l'uvéite, séjour dans un pays endémique, résultats de l'IDR et d'existence d'une immunodépression.

Dans le groupe ayant reçu un TAT d'épreuve, deux paramètres semblent ressortir avec la présence de granulomes à l'angiographie qui était statistiquement plus fréquente ( $p = 0,001$ ) ainsi que la présence d'anomalies à l'imagerie thoracique (6/11 *versus* 1/12,  $p = 0,03$ ) (**Figure 1**).

Parmi les 11 patients ayant reçus un TAT d'épreuve, le QFT médian était de 6,3 [0,43-10] UI/mL. Une guérison était constatée chez 8 patients (73%). Ce taux de guérison de correspond à la proportion de TO présumée, selon l'ancienne classification de Gupta [24]. Deux des 8 patients ont bénéficié d'une corticothérapie associée, sans cortico dépendance à

l'arrêt du TAT. Parmi les trois autres patients en échec, deux patients se sont stabilisés (18%) et un patient a été perdu de vue.

Parmi les 12 patients pour lesquels le diagnostic de TO n'a pas été retenu et non traités par TAT, le QFT médian était de 6,2 [0,4-10] UI/mL. On observe une guérison dans 4 cas (33%), incluant deux patients qui ont reçu une corticothérapie systémique seule, une stabilisation dans 4 cas (33%) dont un patient avec corticodépendance, une rechute chez 3 patients (20%), considérés comme corticodépendants. Un patient a été perdu de vue.

Un total de 8 patients ont reçu 3 mois de bithérapie (Rifampicine/Isoniazide) dans le but de traiter une TB latente (TBL). Cela concernait :

- Deux patients du groupe 1, ayant respectivement un 1er épisode d'UA et une UA chronique avec anomalies radiologiques.
- Six des 12 patients du groupe 2 pour lesquels le diagnostic de TO et l'initiation d'un TAT d'épreuve n'avaient pas été retenus, ont reçu une bithérapie. Trois présentaient une IDR phlycténulaire (QFT moyen à 8,75 UI/ml). Une guérison de l'IO a été constatée pour 3 patients, avec dans un cas une guérison sans corticothérapie systémique associée chez un patient ayant une uvéite intermédiaire chronique. Les 3 patients ayant rechuté, présentaient un tableau de panuvéite.

#### **4- Comparaison des tests QFT selon stimulation par des peptides longs stimulant une réponse CD4 (TB1) ou par stimulation conjointe par des peptides CD4 et courts stimulant une réponse CD8 (TB2)**

L'adjonction du tube TB2 n'améliore pas les performances du QFT par rapport au tube TB1, utilisé seul, quant à sa capacité à dépister les IO d'origine tuberculeuse : indice Pearson  $r=0,98$  (régression logistique de passing Bablok) entre les valeurs des tests TB1 et TB2.



- Dans le groupe 1, la valeur de l'antigène TB1 était de 1,56 [0,37 -10] UI/mL et elle était de 1,34 [0,32-10] UI/mL pour TB2.
- Dans le groupe 2, la valeur de l'antigène TB1 était de 5,07 [0,08-10] UI/mL et elle était de 4,56 [0,08-10] UI/mL pour TB2.
- On note 4 cas de discordance entre TB1 et TB2 sur les 244 tests analysés (1,6%) :  
Aucun de ces 4 patients avec positivité discordante n'a bénéficié d'un TAT d'épreuve.
  - o 2 cas avec QFT positif, avec un taux faible, uniquement en TB2. Il s'agissait d'une maladie de Behçet et d'une myosite oculaire non TB.
  - o 2 cas avec QFT positif uniquement en TB1. L'un des patients avait un antécédent de TB traitée. L'autre cas était sous corticoïdes au long cours pour une suspicion de sarcoïdose ophtalmologique et pulmonaire avec UA chronique et corticorésistante.

## Discussion

Ce travail confirme la proportion importante de QFT positif au sein de la population tout venante, vue en ophtalmologie pour une IO avec une prévalence de 18,3% parmi 295 prescriptions successives. Une récente étude hollandaise de Groen-Hakan et al. portant sur 710 tests objectivait une prévalence de QFT positif dans un pays à faible endémie de TB à 13% [7]. La plus grande prévalence de tests QFT positifs en ophtalmologie par rapport à ceux observés en gastro-entérologie et rhumatologie pourrait s'expliquer par la forte proportion (70%) de patients de la cohorte d'ophtalmologie provenant d'un pays endémique pour la TB ou ayant séjourné au moins 6 mois dans une zone à forte prévalence de TB. L'autre biais possible serait un biais de recrutement de par la caractéristique du service d'Ophtalmologie, centre national de référence en uvéite [25].

Au vu de ce travail, l'indication du QFT, pourrait être plus pertinente pour le clinicien, lorsqu'elle est faite pour les patients vus dans le cadre d'une uvéite intermédiaire et/ou postérieure, au vue de la proportion de tests positifs plus importante dans le groupe 2, bien que celle-ci ne soit pas statistiquement significative. Un manque de puissance lié aux nombres limités de patients ne peut être exclu. Dans cette étude, l'utilisation du QFT, n'a pas retrouvé d'impact diagnostique et thérapeutique en cas d'atteinte du segment antérieur. Cela peut s'expliquer par la faible proportion d'atteinte chronique parmi les 18 patients (22%).

La présence de synéchies irido-cristalliniennes à base large reste un élément sémiologique important comme le suggère l'étude Gupta de 2010 [14]. Si elle était significativement plus élevée parmi les uvéites avec test QFT positif ( $p=0,45$ ), elle n'est cependant pas spécifique et concernait 22% des uvéites QFT négatif. De même l'absence d'aspect granulomateux (40%) dans cette étude ne permet pas d'exclure une TO [24, 26].

Durant cette période d'analyse de 5 mois, il n'a pas été observé de choroïdite serpentineuse, qui est une des formes cliniques typiques d'uvéïte tuberculeuse [24], cependant la présence d'une vascularite rétinienne dans les IO présumées tuberculeuses probables et possibles étaient respectivement de 29 et 38% et celle de granulomes choroïdiens de 25% et 29% ce qui est en accord avec les données de la littérature [14,24]. C'est la présence de granulomes, objectivée à l'angiographie, qui était statistiquement plus élevée ( $p = 0,001$ ) dans le groupe ayant reçu un TAT d'épreuve.

La proportion d'uvéïtes QFT+ avec anomalies radiologiques à l'imagerie thoracique présentes lors du bilan étiologique est faible dans cette étude (22%) et est superposable à celle rapportée dans les études réalisées dans les pays de faible endémie tuberculeuse [1, 2, 7]. En revanche, il semble que ce critère était déterminant, pour les cliniciens, dans le choix d'instaurer un TAT d'épreuve : 55% des patients traités présentaient des anomalies radiologiques *versus* 8% des patients non traités ( $p = 0,03$ ). L'importance des anomalies radiologiques dans l'arbre décisionnel est aussi soulignée dans la récente étude de Groen-Hakan pour orienter vers une TB ou une sarcoïdose [7].

L'IDR est peu contributive dans les pays à large couverture vaccinale [23, 27, 28], et il existe souvent une discordance entre QTF et IDR, allant de 25 à 49% [29]. Dans notre étude la proportion de QFT positif et d'IDR négative était de 16%.

Dans cette série, l'efficacité du TAT prescrit devant une uvéïte QFT+ sans autre étiologie identifiée était de 73%, ce qui est proche des données de la littérature [2, 8, 9]. Néanmoins, il faut souligner la très faible valeur prédictive positive (VPP) du test, estimée dans notre étude à 15%, si l'on rapporte son efficacité à poser le diagnostic de TO parmi tous les patients présentant une IO associée à un résultat positif du QFT. La VPP passerait à 35% si on ne considère que les cas d'IO postérieure QFT+ sans autre diagnostic associé. A l'inverse,

Babu *et al.* retrouvent une VPP nettement supérieure dans le cadre d'une étude réalisée dans un pays à forte endémie tuberculeuse (75%) [23]. Il convient de noter, qu'aux vues de notre travail, la prescription de QFT dans le cadre d'une nouvelle IO non diagnostiquée, n'aboutit qu'à 4,5% de prescription de TAT et à un diagnostic final de TO dans 3,3% des cas (**Figure 1**), proportion similaire à celle observée (5%) dans l'étude de Groen-Haka (36 TAT pour 710 QFT) [7].

A ce faible taux de diagnostic de TO, s'ajoute une proportion de faux positif, qui est plus importante dans les pays à faible endémie tuberculeuse, avec une proportion supérieure à 25% [4,5,7], dont une grande majorité de sarcoïdoses [5, 7]. Cette proportion de faux positif était nettement supérieure dans l'étude de Groen-Hakan [7] avec 37% de patients ayant un diagnostic alternatif dont le 20% présentait un tableau compatible avec une sarcoïdose.

Une des principales difficultés soulevées dans notre étude, se manifeste dans les pays à faible endémie tuberculeuse : Quelle est la conduite à tenir en cas d'IO associée à un QFT positif et un bilan étiologique par ailleurs négatif ? Dans ce travail, c'est la présence d'anomalies radiologiques [7] et de granulomes choroïdiens à l'angiographie qui semblent être les éléments qui ont incité le clinicien à initier un TAT d'épreuve.

Le seuil de QFT, établi par le fabricant à 0,35UI/mL demeure un sujet débattu [17]. Certaines études ont montré que le seuil de détection pouvait être porté à 1 UI/mL [1] évitant ainsi le surdiagnostic d'IO tuberculeuses possibles. Elle ne devrait pas affecter la sensibilité du test. En effet, dans l'étude de Babu *et al.* [18], 90% des cas de TO avaient un taux de QFT supérieur à 1 UI/mL. Dans notre étude, parmi les 13 patients ayant un QFT en dessous de ce seuil, on rapporte néanmoins un cas de TO (QFT à 0,39 UI/mL). Il s'agissait d'un cas d'uvéite intermédiaire chronique résistante à plusieurs immunosuppresseurs (azathioprine, mycophénolate mofétyl, méthotrexate) avec guérison au décours du TAT

d'épreuve et pour qui l'impact des immunosuppresseurs sur le taux du QFT peut être discuté. Le choix du test Quantiféron ne semble être déterminant dans le dépistage des TB oculaires, avec dans notre étude, une absence de bénéfice au dosage du QFT après co-stimulation CD4/CD8 (QFT-Plus). Une étude récente confirme l'équivalence des 3 tests disponibles sur le marché (QFT-Plus, QFT-TB-Gold et QFT-Gold-in tube) dans le dépistage de d'une TB maladie ou d'une TBL [30]. Une stratégie alternative, établie pour la TB pulmonaire, a été proposée pour les QFT avec faible réponse (0,2 à 0,7 UI/mL) et qui ne sont considérés comme positif qu'en cas de confirmation par ELISPOT [31].

Sur le plan thérapeutique, si le bénéfice semble réel à proposer un TAT classique de 6 mois dans le cadre d'une IO postérieure QFT+ et ce d'autant qu'il existe une anomalie radiologique associée, quelle place accorder à la bithérapie isoniazide/rifampicine de trois mois pour traiter une infection que l'on sait très pauci-bacillaire ? En cas de prescription d'immunosuppresseur, cette bithérapie se justifierait pour traiter une TB latente et prévenir une potentielle réactivation. Néanmoins, dans cette dernière situation, est-ce que l'amélioration clinique de l'IO peut être imputée à la bithérapie ? Aucune donnée n'existe dans la littérature pour répondre à cette question. Dans notre étude, sur 12 IO postérieures pour lesquelles les cliniciens n'ont pas retenu le diagnostic de TO présumée, 6 ont été traités par isoniazide/rifampicine pendant 3 mois. Dans 2 cas de rechute (une panuvéite avec vascularite rétinienne occlusive corticorésistante et anomalies radiologiques + IDR phlycténulaire et une panuvéite corticodépendante), on peut se poser la question d'un traitement antituberculeux insuffisant et si une quadrithérapie aurait alors été plus adaptée. *A contrario*, pour 2 patients (une uvéite intermédiaire chronique et une UA récidivante avec anomalies radiologiques), l'amélioration sous Rifampicine/Isoniazide 3 mois et sans corticothérapie systémique associée, pourrait suggérer une possible efficacité de la

bithérapie. En l'absence de recommandations claires quant à l'indication d'une quadrithérapie antituberculeuse dans l'UA chronique ou récidivante et où la corticothérapie locale s'accompagne souvent d'une bonne réponse initiale, le clinicien peut être amené à opter pour une bithérapie, moins toxique et plus courte. De récentes recommandations, rédigée par un groupe d'experts, préconisent d'initier un TAT devant un 1er épisode d'UA, qu'en présence d'anomalies à l'imagerie pulmonaire associées à une positivité du test immunologique [32]. En revanche, il n'y a, à ce jour, aucune étude prospective permettant de statuer du bénéfice d'une bithérapie de 3 mois ou d'une quadrithérapie antituberculeuse de 6 mois dans l'UA récidivante. Une récente étude rétrospective portant sur 165 UA n'a pas démontré le bénéfice d'initier un TAT [33].

Nos résultats doivent être pondérés par les limites méthodologiques de l'étude. Parmi les biais de sélection potentielle, les données issues d'un centre de référence ne sont probablement pas représentatives de la population générale des uvéites. Le caractère rétrospectif, même si portant sur une analyse consécutive de 316 demandes de QFT sur une période donnée, doit aussi être souligné. De même, l'absence de donnée clinique sur le groupe Quantiferon négatif (n=199), ne nous permet pas d'évaluer la sensibilité du test et sa valeur prédictive négative dans cette étude. Enfin la décision d'initier un TAT pour les patients du groupe 2 reposait sur les conclusions d'une réunion de concertation pluridisciplinaire et non sur des éléments objectifs standardisés. Pour les patients traités, le délai de suivi post TAT (un an dans notre étude) est sans doute trop court aux vues des dernières recommandations retenues par le COTS (*collaborative Ocular Tuberculosis Study*) [34, 35]

## **Conclusion**

Notre étude souligne la difficulté de prise en charge des uvéites tuberculeuses dans un centre de référence d'inflammation oculaire situé dans un pays à faible endémie, en l'absence de standardisation. Si le QFT a un apport reconnu pour le diagnostic de TO, sa valeur prédictive positive est faible. L'existence de granulomes choroïdiens, d'une vascularite rétinienne ou d'anomalies sur l'imagerie thoracique sont de bons marqueurs prédictifs de l'efficacité du TAT et donc du diagnostic d'uvéite présumée tuberculeuse. La conduite à tenir devant une valeur positive du QFN, quand le diagnostic de TO n'est pas retenu, reste difficile à standardiser en particulier quant à l'initiation ou non d'une bithérapie antituberculeuse.

L'apport d'une co-stimulation CD4/CD8 dans la technique du dosage du QFT (QFT-Plus), n'améliore pas les performances du QFT dans le cadre du bilan étiologique d'une IO.

## **Bibliographie :**

1. Cordero-Coma M, Calleja S, Torres HE, del Barrio I, Franco M, Yilmaz T, *et al.* The value of an immune response to Mycobacterium tuberculosis in patients with chronic posterior uveitis revisited: utility of the new IGRAs. *Eye (Lond)* **2010**;24:36-43
2. Agrawal R, Gupta B, Gonzalez-Lopez JJ, Rahman F, Phatak S, Triantafyllopoulou I, *et al.* The role of anti-tubercular therapy in patients with presumed ocular tuberculosis. *Ocul Immunol Inflamm* **2015**;23:40-6.
3. Agrawal R, Grant R, Gupta B, Gunasekeran DV, Gonzalez-Lopez JJ, Addison PKF, *et al.* What does IGRA testing add to the diagnosis of ocular tuberculosis? A Bayesian latent class analysis. *BMC Ophthalmol* **2017**;17:245.
4. La Distia Nora R, van Velthoven ME, Ten Dam-van Loon NH, Misotten T, Bakker M, van Hagen MP, *et al.* Clinical manifestations of patients with intraocular inflammation and positive QuantiFERON-TB gold in-tube test in a country nonendemic for tuberculosis. *Am J Ophthalmol* **2014**;157:754-61.
5. Jakob E, Max R, Zimmermann S, Dalpke AH, Alle W, Becker M, *et al.* Three Years of Experience with QuantiFERON-TB Gold Testing in Patients with Uveitis. *Ocul Immunol Inflamm* **2014**;22:478-84.
6. Albin TA, Karakousis PC, Rao NA. Interferon-gamma release assays in the diagnosis of tuberculous uveitis. *Am J Ophthalmol* **2008**;146:486–88.
7. Groen-Hakan F, van Laar JAM, Bakker M, van Hagen PM, Hardjosantoso H, Rothova A. *et al.* Prevalence of Positive QuantiFERON-TB Gold In-Tube Test in Uveitis and its Clinical Implications in a Country Nonendemic for Tuberculosis. *Am J Ophthalmol* **2020**;211:151-58.



8. Bansal R, Gupta A, Gupta V, Dogra MR, Bambery P, Arora SK. Role of anti-tubercular therapy in uveitis with latent/manifest tuberculosis. *Am J Ophthalmol* **2008**;146:772-9.
9. Sanghvi C, Bell C, Woodhead M, Hardy C, Jones N. Presumed tuberculous uveitis: diagnosis, management, and outcome. *Eye (Lond)* **2011**;25:475-80.
10. Gupta A, Sharma A, Bansal R, Sharma K. Classification of intraocular tuberculosis. *Ocul Immunol Inflamm* **2015**;23:7-13.
11. Trad S, Bodaghi B, Saadoun D Update on Immunological Test (Quantiferon-TB Gold) Contribution in the Management of Tuberculosis-Related Ocular Inflammation. *Ocul Immunol Inflamm* **2018**;26:1192-99.
12. Ang M, Hedayatfar A, Wong W, Chee SP. Duration of anti-tubercular therapy in uveitis associated with latent tuberculosis: a case-control study. *Br J Ophthalmol* **2012**;96:332–36.
13. Jabs DA, Nussenblatt RB, Rosenbaum JT. Standardization of uveitis nomenclature for reporting clinical data. Results of the First International Workshop. *Am J Ophthalmol* **2005**;140:509–16.
14. Gupta A, Bansal R, Gupta V, Sharma A, Bambery P. Ocular signs predictive of tubercular uveitis. *Am J Ophthalmol* **2010**;149:562-70.
15. Wolfensberger TJ, Pigué B and Herbort CP. Indocyanine green angiographic features in tuberculous chorioretinitis. *Am J Ophthalmol* **1999**;127:350-53.
16. Hong BK, Khanamiri HN, Bababeygy SR, Rao NA. The utility of routine tuberculosis screening in county hospital patients with uveitis. *Br J Ophthalmol* **2014**;98:1091-5.
17. Gineys R, Bodaghi B, Carcelain G, Cassoux N, Boutin LTH, Amoura Z *et al*. QuantiFERON-TB gold cut-off value: implications for the management of tuberculosis-related ocular inflammation. *Am J Ophthalmol* **2011**;152:433-40.

18. Babu K, Bhat SS, Philips M, Subbakrishna DK. Review of Results of QuantiFERON TB Gold Test in Presumed Ocular Tuberculosis in a South Indian Patient Population. *Ocul Immunol Inflamm* **2016**;24:498-502.
19. Ang M, Wong W, Ngan CC, Chee SP. Interferon-gamma release assay as a diagnostic test for tuberculosis-associated uveitis. *Eye (Lond)* **2012**;26:658-65.
20. Basu S, Nayak S, Padhi TR, Das T. Progressive ocular inflammation following anti-tubercular therapy for presumed ocular tuberculosis in a high-endemic setting. *Eye (Lond)* **2013**;27:657-62.
21. Gupta V, Bansal R, Gupta A. Continuous progression of tubercular serpiginous-like choroiditis after initiating antituberculosis treatment. *Am J Ophthalmol* **2011**;152:857-63.
22. Agrawal R, Gonzalez-Lopez JJ, Nobre-Cardoso J, Gupta B, Grant R, Addison PK, *et al.* Predictive factors for treatment failure in patients with presumed ocular tuberculosis in an area of low endemic prevalence. *Br J Ophthalmol* **2016**;100:348-55.
23. Babu K, Satish V, Satish S, Subbakrishna DK, Abraham MP, Murthy KR. Utility of QuantiFERON TB gold test in a south Indian patient population of ocular inflammation. *Indian J Ophthalmol* **2009**;57:427-30.
24. Gupta V, Gupta A, Rao NA. Intraocular tuberculosis--an update. *Surv Ophthalmol* **2007**;52:561-87.
25. Desbois AC, Terrada C, Cacoub P, Bodaghi B, Saadoun D. Les manifestations oculaires de la maladie de Behçet [Ocular manifestations in Behçet's disease]. *Rev Med Interne* **2018**;39:738-45.
26. Tabbara KF. Ocular tuberculosis : anterior segment. *Int Ophthalmol Clin* **2005**;45:57-69.

27. Menzies D, Pai M, Comstock G. Meta-analysis: new tests for the diagnosis of latent tuberculosis infection: areas of uncertainty and recommendations for research. *Ann Intern Med* **2007**;146:340-54.
28. Ang M, Htoon HM, Chee SP. Diagnosis of tuberculous uveitis: clinical application of an interferon-gamma release assay. *Ophthalmology* **2009**;116:1391-6.
29. Ang M, Kiew SY, Wong WL, Chee SP. Discordance of two interferon- $\gamma$  release assays and tuberculin skin test in patients with uveitis. *Br J Ophthalmol* 2014;98:1649-53.
30. Takeda K, Hideaki Nagai H, Suzukawa M, Sekiguchi R, Shunsuke Akashi S, Sato R et al. Comparison of QuantiFERON-TB Gold Plus, QuantiFERON-TB Gold In-Tube, and T-SPOT.TB among patients with tuberculosis. *J Infect Chemother* 2020 Jul 19;S1341-321X(20)30210-5.
31. Nemes E, Rozot V, Geldenhuys H, Bilek N, Mabwe S, Abrahams D, et al. Optimization and Interpretation of Serial QuantiFERON Testing to Measure Acquisition of Mycobacterium tuberculosis Infection. *Am J Respir Crit Care Med* 2017;196:638-48.
32. Agrawal R, Testi I, Bodaghi B, Barisani-Asenbauer T, McCluskey P, Agarwal A et al. Collaborative Ocular Tuberculosis Study (COTS) Consensus Guidelines on the Management of Tubercular Uveitis - Report 2: Guidelines for Initiating Anti-Tubercular Therapy in Anterior Uveitis, Intermediate Uveitis, Panuveitis and Retinal Vasculitis. *Ophthalmology*. 2020 Jun 27;S0161-6420(20)30598-4.
33. Agrawal R, Betzler B, Testi I, Mahajan S, Agarwal A, Gunasekeran DV et al. The Collaborative Ocular Tuberculosis Study (COTS)-1: A Multinational Review of 165 Patients with Tubercular Anterior Uveitis. *Ocul Immunol Inflamm*. 2020 Jun 30;1-10.

34. Agrawal R, Agarwal A, Jabs DA, Kee A, Testi I, Mahajan S, et al. Standardization of Nomenclature for Ocular Tuberculosis - Results of Collaborative Ocular Tuberculosis Study (COTS) Workshop. *Ocul Immunol Inflamm* 2019;10:1-11.
35. Agrawal A, Agrawal R, Dhananjay R D, Testi I, Mahajan S, Gunasekeran DV et al. Twenty-four Month Outcomes in the Collaborative Ocular Tuberculosis Study (COTS)-1: Defining the "Cure" in Ocular Tuberculosis. *Ocul Immunol Inflamm*. 2020 Jun 26;1-9.

**Tableau 1** : Classification des TB oculaires, adaptée de Gupta *et al.* [10] en fonction des caractéristiques épidémiologiques du pays ; faible ou forte endémie.

<b>Tb oculaires classification</b>	<b>Critères ophtalmologiques</b>	<b>Critères bactériologiques*</b>	<b>Critères cliniques extra-oculaire et/ou radiologique</b>	<b>Critères immunologiques IDR/IGRA</b>
<b>Confirmée</b>	IO compatible avec une TB oculaire	Confirmation Microbiologique de MT dans l'œil	Inutile	Inutile
<b>Probable</b>	IO compatible avec une TB oculaire Sans autres étiologies	Confirmation Microbiologique de MT extra-oculaire (expectoration ou autres)	Anomalies radiologiques ou Tb extra-oculaire symptomatique	Inutile
	IO compatible avec une TB oculaire Sans autres étiologies	Négative	Anomalies radiologiques ou Tb extra-oculaire symptomatique	Tests positifs et/ou Contage tuberculeux certain
<b>Possible</b>	IO compatible avec une TB oculaire Sans autres étiologies	Négative	Anomalies radiologiques ou Tb extra-oculaire symptomatique	Tests négatifs
	IO compatible avec une TB oculaire Sans autres étiologies	Négative	Pas d'anomalie radiologiques Sans 'éléments cliniques de TB extra-oculaire	Tests positifs et/ou Contage tuberculeux certain

\* culture, coloration à Auramine, coloration de Ziehl et/ou PCR positive

TB, tuberculose; TAT, traitement antituberculeux; IO, inflammation oculaire; IDR, intradermoréaction à la tuberculine; IGRA, interféron-gamma release assay; MT, *Mycobacterium tuberculosis*

**Tableau 2 :** Comparaison de la prévalence des tests Quantiferons (QFT) positifs et négatifs en fonction des trois groupes :

	<b>QFT négatif</b> <b>N = 255</b>	<b>QFT positif</b> <b>N = 59</b>	<b>Prévalence</b>
<b>Groupe 1*</b> n=129	111	18	14%
<b>Groupe 2**</b> n=115	88	27	23%
<b>Dossiers Exclus***</b> n=70	56	14	20%

\*Groupe 1 = uvéites antérieures/épisclérites,

\*\* Groupe 2 = uvéites intermédiaire/postérieure/NORB/myosite,

\*\*\* Dossiers exclus :

- mauvaises indications de QFT (pas d'IO)
- dossiers non retrouvés
- QFT demandé en bilan pré-thérapeutique pré-AntiTNF d'une IO avec diagnostic connu

QFT, Quantiferon

**Tableau 3** : Caractéristiques épidémiologiques des patients ayant un QFT positif et répartition des différents types d'inflammations oculaires des patients ayant un QFT

<b>Epidémiologie</b>	<b>n = 45</b>
Age	52,2 ± 12,7
Sexe H/F	23/22
Origine pays endémique ou voyage dans les 6 mois (%)	32 (71)
Contage tuberculeux (%)	12 (27)
Antécédents de TB (%) +/- TAT	5 (11%) dont 3 avec TAT
Anomalie(s) à l'imagerie pulmonaire compatible avec une tuberculose (%)	10 (22)
CS ou Immunosuppresseur dans les 6 derniers mois* (%)	3 (7)
IDR positive (%)	25 (56)
dont caractère phlycténulaires/ulcéro nécrotiques	4
Classification Gupta [6] :	
○ Probable(%)	10 (22%)
○ Possible (%)	35 (78%)
<b>Uvéites (%) / dont caractère granulomateux (%)</b>	<b>37 (82) / 22 (59)</b>
• Antérieures	13 / 7
• Intermédiaires	7 / 4
• Postérieures	2 / 0
• Panuvéites	15 / 11
<b>Episclérites (%)</b>	<b>5 (11)</b>
<b>Myosites</b>	<b>2</b>
<b>NORB</b>	<b>1</b>
<b>Kératite interstitielle (avec panuvéite)</b>	<b>1</b>
<b>1<sup>er</sup> épisode (%) / Episode récidivant ou chronique (%)</b>	<b>29 (64) / 16 (36)</b>
• Uvéites antérieures	9 / 4
• Uvéites intermédiaires	3 / 4
• Uvéites postérieures	0 / 2
• Panuvéites	9 / 6
• Episclérites	5 / 0
• Myosite	2 / 0
• NORB	1 / 0
<b>Diagnostic autre (%)</b>	
• Groupe 1	0/18
• Groupe 2 : Maladie de Behçet, nécrose rétinienne aiguë, sclérose en plaque, uvéite phakogénique	4/27 (15)
• Classification Gupta [10] :	
○ Possible	4
○ Probable	0

CS, corticostéroïdes ou prise d'immunosuppresseur (antiTNF alpha, methotrexate, etc.) ; IDR, intradermoréaction à la tuberculine ; NORB, Névrite optique rétrobulbaire ; TAT traitement antituberculeux ; TB, tuberculose

**Tableau 4** : Présentations cliniques des IO du groupe 2 susceptibles d'être compatible avec le diagnostic de TB oculaire (c'est à dire sans autre diagnostic établi)

<b>GROUPE 2 avec IO sans diagnostic étiologique</b>	<b>n=23</b>	<b>TB probable* n=7</b>	<b>TB possible* n=16</b>
<b>Uvéites intermédiaires (%)</b>	7 (30%)	3 (42%)	4 (25%)
<b>Uvéites postérieures</b>	1	0	1
<b>Panuvéites (%)</b>	12 (52%)	3 (42%)	9 (56%)
<b>NORB</b>	1	0	1
<b>Myosites</b>	2	1	1

**Éléments sémiologiques de TB oculaire**

<b>Caractère unilatérale (%)</b>	10 (43%)	3 (43%)	7 (44%)
<b>PRC granulomateux (%)</b>	13 (57%)	4/6 (67%)°	9/14 (64%)°
<b>Éléments prédictifs de TB oculaire (5)</b>	13** (57%)	3/7	10/16
• <b>Synéchies postérieures</b>	6 (26%)	1	5 (31%)
• <b>Vascularites***</b>	8 (35%)	2 (29%)	6 (37,5%)
• <b>Granulomes choroïdiens***</b>	6 (26%)	2 (29%)	4 (25%)
<b>Anomalies à l'imagerie thoracique (%)</b>	7 (30%)	7 (100%)	0

TB, tuberculose ; NORB, Névrite optique rétrobulbaire ; PRC, précipités rétro cornéens

\* selon classification rapportée au tableau 1

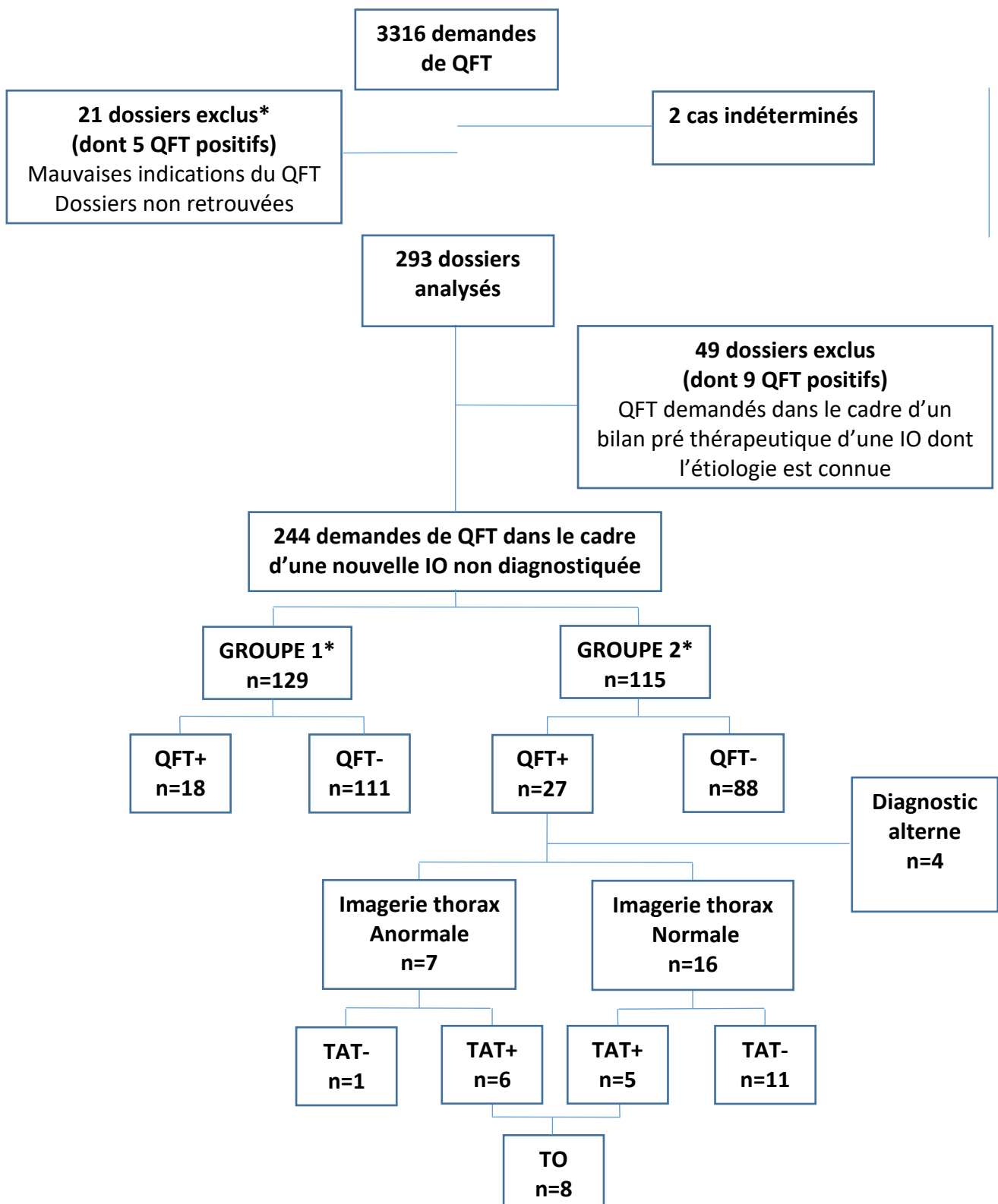
\*\* certains patients pouvaient avoir plusieurs signes prédictifs de TB oculaire

\*\*\* Visible en angiographie à la fluorescéine et/ou au vert d'indocyanine

° les 3 patients avec myosite oculaire et NORB ne sont pas concernés par l'existence de précipités rétro cornéens



**Figure 1** : Diagramme de flux des patients inclus dans l'étude



QFT, QuantiFeron ; IO, Inflammation oculaire ; TAT, Traitement antituberculeux ; TO, Tuberculose oculaire

\* groupe 1 : uvéite antérieure et/ou épisclérite

groupe 2 : uvéite intermédiaire/postérieure/NORB/myosite oculaire