



HAL
open science

L'art de la guerre appliqué aux DIPG

Quentin Bailleul, Andria Rakotomalala, Isabelle Ferry, Pierre Leblond,
Samuel Meignan, Alessandro Furlan

► **To cite this version:**

Quentin Bailleul, Andria Rakotomalala, Isabelle Ferry, Pierre Leblond, Samuel Meignan, et al..
L'art de la guerre appliqué aux DIPG. Médecine/Sciences, 2021, 37 (2), pp.159-166. 10.1051/med-
sci/2020279 . hal-03143642

HAL Id: hal-03143642

<https://hal.science/hal-03143642v1>

Submitted on 16 Feb 2021

HAL is a multi-disciplinary open access archive for the deposit and dissemination of scientific research documents, whether they are published or not. The documents may come from teaching and research institutions in France or abroad, or from public or private research centers.

L'archive ouverte pluridisciplinaire **HAL**, est destinée au dépôt et à la diffusion de documents scientifiques de niveau recherche, publiés ou non, émanant des établissements d'enseignement et de recherche français ou étrangers, des laboratoires publics ou privés.



Distributed under a Creative Commons Attribution 4.0 International License

► Les tumeurs cérébrales pédiatriques représentent la principale cause de mortalité par cancer chez l'enfant. Alors que l'exérèse complète a une valeur pronostique dans certains gliomes de haut grade, les DIPG (*diffuse intrinsic pontine gliomas*) ne peuvent en bénéficier du fait d'une localisation critique au niveau du tronc cérébral et de leur caractère infiltrant. La radiothérapie demeure le traitement de référence contre ces tumeurs depuis bientôt cinquante ans, et les tentatives pour améliorer le pronostic vital des patients à l'aide de chimiothérapies ou de thérapies ciblées se sont révélées infructueuses. La connaissance des altérations moléculaires dans ces gliomes a fortement progressé cette dernière décennie, grâce aux progrès du séquençage à haut débit. Cela a permis de révéler des entités distinctes au niveau moléculaire et de préciser des diagnostics discriminants. Dans cette revue, nous faisons le point sur ces nouvelles connaissances et les perspectives qu'elles apportent en termes de stratégies cliniques. ◀

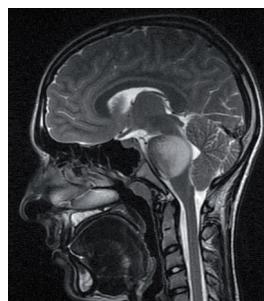
Sun Tze (dans son livre *L'art de la Guerre*) soulignait l'importance de connaître son ennemi pour mieux le vaincre : « *Si tu ignores à la fois ton ennemi et toi-même, tu ne compteras tes combats que par tes défaites* ». Cette maxime s'est malheureusement appliquée à la lutte contre certaines tumeurs pédiatriques malignes, pour lesquelles les cliniciens n'ont disposé pendant longtemps que de peu d'informations quant aux mécanismes tumorigéniques mis en jeu. Cette revue vise à synthétiser les découvertes récentes sur la biologie des gliomes infiltrants du tronc cérébral et à discuter comment ces nouvelles données pourraient être mises à profit, à moyen terme, pour lutter contre ces cancers.

En France, chaque année, environ 1 700 enfants, âgés de 0 à 14 ans, sont diagnostiqués pour un cancer (données

L'art de la guerre appliqué aux DIPG

Connais ton ennemi

Quentin Bailleu^{1,2}, Andria Rakotomalala^{1,2},
Isabelle Ferry^{1,2}, Pierre Leblond³,
Samuel Meignan^{1,2}, Alessandro Furlan^{1,2}



¹Unité tumorigène et résistance aux traitements, Centre Oscar Lambret, Place de Verdun, 59045 Lille, France.

²Univ. Lille, CNRS, Inserm, CHU Lille, Institut de recherche contre le cancer de Lille, UMR9020 – UMR-S 1277 – Canther – *Cancer Heterogeneity, Plasticity and Resistance to Therapies*, F-59000 Lille, France.

³Département de cancérologie pédiatrique, Institut d'hématologie et d'oncologie pédiatrique, Lyon, France.

a-furlan@o-lambret.fr
s-meignan@o-lambret.fr

du Registre national des cancers de l'enfant, RNCE). Bien que les probabilités de survie de ces enfants se soient améliorées entre les années 2000 et 2008, les cancers restent la cause principale de mortalité associée à une maladie pour cette tranche d'âge [1]. Les tumeurs du système nerveux central représentent le type de cancers solides le plus fréquent. Il en est de même dans la plupart des pays industrialisés dont les États-Unis. Il s'agit le plus souvent de gliomes, une classe hétérogène de tumeurs qui ont en commun un développement à partir de cellules gliales ou de cellules qui sont leurs précurseurs. On y retrouve des formes très différentes, en termes d'anatomo-pathologie, de comportement biologique et de pronostic vital.

La plupart de ces gliomes se révèle d'histologie bénigne. Ils présentent un très bon pronostic, comme c'est le cas pour les astrocytomes pilocytiques, des tumeurs généralement faiblement évolutives. Il existe cependant des formes malignes (encore appelées de haut grade). Ces gliomes ont été diagnostiqués, historiquement, sur des bases histologiques. Néanmoins, ce type d'analyse peut conduire à des difficultés d'interprétation, du fait de la forte hétérogénéité que l'on peut observer dans certaines tumeurs, et de la quantité parfois réduite de matériel possiblement analysable.

Les récentes découvertes, tant en ce qui concerne le profil génétique qu'épigénétique, dans les gliomes de haut grade a permis de mieux caractériser ces tumeurs et ainsi de mieux décrire leur hétérogénéité. La caractérisation de chacune de ces entités, par l'intégration de données de biologie moléculaire, apporte en effet un diagnostic plus précis. Il permet de définir des groupes homogènes de tumeurs et constitue la première étape vers une meilleure connaissance de leur biologie

Vignette (Photo © Alessandro Furlan).

et donc la possibilité de développer, pour chacune d'entre elles, de nouvelles stratégies thérapeutiques inédites [52] (→). La classification des tumeurs cérébrales et du système nerveux central de l'Organisation mondiale de la santé (OMS) de 2016 prend désormais en compte les caractéristiques moléculaires des gliomes de haut grade. L'intégration de ces données représente un changement majeur en pathologie tumorale cérébrale. Pour la première fois, de nouvelles entités tumorales spécifiques caractérisées par un profil moléculaire unique sont en effet décrites. C'est le cas des gliomes de haut grade pédiatriques infiltrants de la ligne médiane, caractérisés par la mutation H3K27M, sur lesquels nous reviendrons plus en détails. Il est important de mentionner que, malgré des similitudes histologiques, les gliomes pédiatriques diffèrent fortement des gliomes de l'adulte, quant aux mécanismes moléculaires à l'origine de la tumorigenèse [2]. Cette différence par rapport aux gliomes de l'adulte repose notamment sur le fait que les gliomes de l'enfant se développent à partir de cellules qui suivent des programmes spécifiques nécessaires à la maturation du système nerveux de l'enfant. Ceci explique que certaines formes de gliomes, comme les astrocytomes pilocytiques, les épendymomes et les gliomes infiltrants du tronc cérébral (GITC, ou DIPG en anglais pour *diffuse intrinsic pontine gliomas*), entre autres, se développent essentiellement chez des individus dans des tranches d'âge restreintes.

Parmi les gliomes pédiatriques malins, les gliomes infiltrants de la ligne médiane (ou DMG pour *diffuse midline gliomas*), qui incluent les DIPG, représentent malheureusement un défi clinique qui est toujours d'actualité. En effet, malgré de nombreux essais fondés sur des résultats pré-cliniques pourtant prometteurs, la radiothérapie demeure depuis 50 ans le seul traitement de référence ayant montré un bénéfice en terme de survie pour ces patients, dont la médiane de survie reste de l'ordre d'une année. Divers essais ont été réalisés pour combiner à cette radiothérapie des agents de chimiothérapie, notamment avec des radiosensibilisants, dont le topotécan, mais ils se sont révélés infructueux [3]. Suite à l'utilisation du témozolomide combiné à la radiothérapie pour traiter les glioblastomes chez l'adulte, des essais cliniques ont également évalué cette stratégie pour des enfants atteints de DIPG, mais celle-ci n'a malheureusement pas amélioré leur survie [4]. De même, malgré quelques cas initiaux prometteurs [5], les espoirs fondés sur l'utilisation de composés anti-angiogéniques n'ont pas, pour l'instant, été confirmés. Les techniques, comme la CED (*convection enhanced delivery*)¹, visant à améliorer la diffusion des agents dans la tumeur, n'ont pas, non plus, apporté un bénéfice espéré [6], mais elles continuent d'être optimisées afin d'améliorer l'efficacité des traitements actuels et futurs.

Une certaine méconnaissance des DIPG a contribué aux échecs répétés des luttes contre ces cancers, conformément aux préceptes de Sun Tze. Nos connaissances de cet ennemi se sont heureusement améliorées au cours de la dernière décennie, et de nombreuses découvertes

(→) Voir la Nouvelle de P.Y. Dietrich et V. Dutoit, *m/s* n° 4, avril 2020, page 319

essentielles ont été réalisées, qui changent la donne en termes de stratégies thérapeutiques.

Vers une description moléculaire des gliomes pédiatriques

Comme nous l'avons évoqué, nous sommes passés, au cours des dernières années, à un diagnostic intégrant des gliomes pédiatriques qui prend en compte les informations d'histologie, celles d'imagerie et celles de biologie moléculaire (mutations, fusions et amplifications détectées dans ces tumeurs) qui se révèlent complémentaires.

L'évolution de ces tumeurs dans la classification de l'OMS repose sur deux apports majeurs. L'essor des techniques de séquençage à haut débit qui permettent de réaliser des séquençages de génome entier avec une grande rapidité et pour un coût nettement moindre qu'il y a dix ans. Et, en parallèle, les analyses de ces séquençages qui ont rapidement révélé des mutations spécifiques permettant de guider le diagnostic et la prise en charge des patients. Avec l'accumulation de ces données et leur mise en corrélation avec divers paramètres de la maladie, l'analyse du génome d'une tumeur, à partir d'une biopsie, peut désormais renseigner sur son origine, ses probabilités d'évolution et sur les voies de signalisation cellulaires qui sont perturbées et qui pourraient servir de cibles sur le plan thérapeutique. Des stratégies de thérapies ciblées ont ainsi pu être élaborées afin d'attaquer certains cancers au niveau de mécanismes cellulaires dont ils sont particulièrement dépendants. En d'autres termes, l'utilisation d'armes adaptées à l'adversaire, plutôt que celle de l'artillerie lourde, peut se révéler judicieuse pour abattre spécifiquement cet ennemi.

Les mutations détectées dans les gliomes de l'enfant diffèrent fortement de celles observées dans les gliomes de l'adulte [2]. On retrouve ainsi très peu de mutations touchant les gènes *IDH* qui codent l'isocitrate déshydrogénase, alors qu'une grande majorité des astrocytomes de l'adulte en présentent [7]. De même, l'amplification et/ou la surexpression du récepteur de l'EGF (*epithelial growth factor*) est beaucoup moins fréquente dans les gliomes de l'enfant, comparés à ceux de l'adulte. En revanche, on retrouve presque toujours, dans les astrocytomes pilocytiques de l'enfant, des altérations de la voie des MAPK (*mitogen-activated protein kinases*) avec, très souvent, un réarrangement chromosomique menant à une protéine de fusion intégrant le domaine kinase du proto-oncogène B-Raf [8]. Ces altérations pourraient d'ailleurs être à l'origine de la faible évolution de ces tumeurs pédiatriques

¹ Système de délivrance par convection. Un gradient de pression continu permet d'administrer le médicament dans le parenchyme cérébral en évitant le passage de la barrière hémato-encéphalique.



(les astrocytomes adultes ont en revanche beaucoup plus tendance à évoluer vers des formes malignes) en stimulant un mécanisme de sénescence cellulaire dépendant d'oncogène (ou OIS pour *oncogene-induced senescence*) qui limite la multiplication des cellules transformées [9]. Des inhibiteurs ciblant ces kinases existent et sont en phase d'essais cliniques [10]. Les oligodendrogliomes, qui se développent à partir des oligodendrocytes, représentent un autre exemple des différences moléculaires entre gliomes pédiatriques et gliomes adultes : la perte des fragments de chromosomes 1p et 19q est en effet très rare dans ces tumeurs chez l'enfant alors qu'elle est caractéristique de la majorité de celles de l'adulte. Il est aussi important de signaler que certaines altérations moléculaires sont associées à des gliomes touchant l'adolescent et le jeune adulte, qui diffèrent à la fois des gliomes de l'enfant et de ceux de l'adulte [11].

En ce qui concerne les DIPG, le séquençage du génome a permis de mettre en évidence de manière frappante des mutations spécifiques touchant des gènes codant des histones, *H3F3A* et *HIST1H3B*, codant respectivement les histones H3.3 et H3.1, induisant dans leur extrémité N-terminale (la partie libre de la molécule) un changement du résidu lysine 27 en méthionine (K27M) [12, 13]. Ces mutations se sont révélées être un événement majeur, initiateur de la tumorigenèse des DIPG. Selon que la mutation K27M touche le variant H3.1 ou H3.3 de l'histone, les caractéristiques de la tumeur seront différentes. En effet, les tumeurs mutées H3.1K27M présentent un phénotype mésenchymateux et elles semblent mieux répondre à la radiothérapie que les tumeurs mutées H3.3K27M, qui présentent elles un phénotype oligodendrogliomateux et une signature pro-métastatique [14]. Notons que ces dernières sont de plus fréquemment associées à des mutations du gène suppresseur de tumeur *TP53* et reprogressent plus rapidement après radiothérapie [15].

Ces découvertes ont conduit l'OMS à introduire en 2016, dans sa classification, une nouvelle entité fondée à la fois sur des critères histologiques et moléculaires : les *diffuse midline gliomas H3 K27M-mutant* [16]. La mutation H3K27M est effectivement associée à des signatures de transcriptomique et de méthylation qui sont communes quelle que soit la position de la tumeur le long de la ligne médiane. D'autres mutations, menant à un remplacement du résidu Glycine 34 de H3.3 en Arginine ou en Valine (H3.3 G34R/V) ont été décrites. Elles sont, quant à elles, associées à des gliomes de haut grade hémisphériques.

Une étude réalisée sur un millier de gliomes de haut grade chez l'enfant et le jeune adulte, dont la moitié environ de *diffuse midline gliomas H3 K27M-mutant*, a encore amélioré la connaissance des mutations qui leur étaient associées [17]. Cette étude a confirmé que la mutation H3.3G34R était confinée aux tumeurs des hémisphères cérébraux, dans lesquelles elle est détectée dans environ 15 % des cas, et le plus souvent chez les adolescents. Dans cette même étude, la mutation H3.3K27M a été détectée dans environ 60 % des DIPG et autres gliomes de la ligne médiane, et s'est révélée être corrélée à un pronostic vital réduit pour les patients, dont la médiane de survie est de 11 mois. Les mutations K27M des histones H3.1 et H3.2, quant à elles, ont été essentiellement retrouvées dans des tumeurs du tronc cérébral chez des patients plus jeunes et dont la médiane de survie était légèrement

supérieure, à savoir 15 mois. Divers réarrangements chromosomiques récurrents ont aussi été mis en évidence dans cette étude, de même que des amplifications des locus des gènes *PDGFRA* (*platelet-derived growth factor receptor alpha*), *KIT*, *KDR* (*kinase insert domain receptor*), *MYCN*, *EGFR* (*epidermal growth factor receptor*) et *MET* (*hepatocyte growth factor receptor*), qui pourraient ainsi servir de cibles thérapeutiques pour ces sous-groupes.

Les DIPG ne peuvent pas bénéficier de la chirurgie d'exérèse. En effet, il est impossible d'extirper totalement ces tumeurs infiltrant des zones cruciales du système nerveux. La réalisation de biopsies stéréotaxiques a longtemps été réservée aux cas où les résultats d'imagerie et/ou la présentation clinique étaient atypiques. Toutefois, ces pratiques se sont répandues et perfectionnées avec une morbidité relativement faible [18]. Même si un nombre important de praticiens n'y a encore peu ou pas recours [19], certains experts recommandent désormais de les mettre en œuvre systématiquement afin d'obtenir un profil moléculaire, d'établir un diagnostic de certitude, de mieux comprendre la biologie de ces tumeurs et de pouvoir à terme les cibler de manière personnalisée [20].

Les histones et la régulation épigénétique dans les DIPG

Les modifications post-traductionnelles des histones constituent un code histone qui régule l'ouverture de la chromatine et la transcription des gènes (pour revue, voir [21]) (→). Suite à la découverte dans les DIPG de mutations récurrentes touchant

(→) Voir la Synthèse de D. Ray-Gallet et al., m/s n° 4, avril 2005, page 384

des gènes de variants d'histones, il a été rapidement mis en évidence que ces mutants perturbaient la physiologie des cellules, en altérant la régulation épigénétique de l'expression de leurs gènes. Une revue parue en 2012 dans *médecine/sciences* discutait de ces mutations et des hypothèses sur leur rôle dans l'épigénétique des cellules [22] (→).

(→) Voir la Nouvelle de D.A. Khuong-Quang et al., m/s n° 10, octobre 2012, page 809

Depuis, il a été démontré que l'histone mutée H3K27M inhibe l'activité méthyltransférase du complexe PRC2 (*polycomb repressive complex 2*) via une interaction avec sa sous-unité EZH2 (*enhancer of zeste homologue 2*). En conséquence, une perte importante des marques de triméthylation des histones H3 (K27me³) est observée dans les cellules mutées [23]. Des études complémentaires ont ensuite révélé que cette perte était accompagnée d'une hypométhylation de l'ADN et que ces deux modifications altéraient

l'expression des gènes dans les cellules [24]. La perte de triméthylation de H3K27 s'accompagne aussi d'une hausse de l'acétylation des histones [25]. Les mutations K27M des histones H3 remanient ainsi globalement l'épigénome des cellules de DIPG, notamment au niveau des super-*enhancers* de gènes qui sont associés à la signalisation des facteurs de croissance et à la différenciation cellulaire [26]. Les mutations du résidu K27 des histones H3 ont également été détectées dans des cas de leucémies myéloïdes aiguës, où elles aboutissent, là aussi, à une perturbation des marques de triméthylation, affectent la prolifération et la différenciation des cellules et promeuvent l'agressivité des leucémies [27].

Une perte de triméthylation de la lysine 27 de l'histone H3 est également observée dans d'autres types de gliomes, les épendymomes de fosse postérieure. Cependant, dans ces tumeurs, aucune mutation récurrente n'a pu être identifiée, mais un certain nombre de cas présentent des altérations épigénétiques, dont la perte globale de triméthylation K27me³ de H3. Comme dans les gliomes mutés H3K27M, on observe une hypométhylation globale de l'ADN et la perte de triméthylation est associée à un mauvais pronostic. Dans ces tumeurs, ce serait la surexpression de la protéine EZHIP (*enhancer of zeste homolog inhibitory protein*) qui serait responsable de l'inhibition de PRC2, en interagissant avec EZH2, comme peut le faire l'oncogène H3K27M [28].

De nouveaux modèles pré-cliniques pertinents

Une des clés de la réussite du transfert des connaissances biologiques vers une efficacité clinique repose sur l'utilisation de modèles pré-cliniques qui reproduisent au mieux la physiologie des tumeurs des patients.

Les cultures de lignées cellulaires sur plastique ont longtemps été, et restent encore, un outil utile pour appréhender des questions de biologie cellulaire en cancérologie. Leur simplicité d'utilisation en fait un modèle de choix pour les criblages à spectre large de composés anticancéreux. Des méthodes de culture de cellules dérivées de patients dans des milieux propices aux cellules souches neurales, sur membrane de laminine [29], ou sous forme de sphéroïdes/organoides [30] se sont, en parallèle, répandues. Ces méthodes permettent de mieux conserver les caractéristiques initiales des tumeurs dont elles sont dérivées. Bien que proches en terme de biologie cellulaire et moléculaire de la tumeur d'origine, ces cultures *in vitro* ne reproduisent toutefois pas complètement l'environnement des tumeurs endogènes d'un point de vue structural et biochimique. Les interactions avec les autres types cellulaires présents dans leur microenvironnement natif, dont les astrocytes, les neurones et les cellules endothéliales sont également absentes dans ces systèmes.

Pour pallier ce manque, des modèles de culture de cellules de patients implantées dans des souris, ou xéno greffes, se sont développés. Une collection de tels modèles a notamment été mise en place à l'Institut Gustave Roussy, à Villejuif, avec des xéno greffes orthotopiques (c'est-à-dire dans le tissu équivalent à celui d'origine) de cellules de patients atteints de DIPG. Ces greffes ont un taux de réussite d'environ

60 % et elles reproduisent les caractéristiques histopathologiques et cliniques des tumeurs d'origine [31]. Leur utilisation s'est répandue pour tester de nouvelles stratégies contre les DIPG, souvent avec des modèles de croissance rapide, ce qui permet d'accélérer les recherches mais limite, en conséquence, l'évaluation de stratégies applicables aux tumeurs les plus agressives [32]. L'inclusion dans de telles études de modèles à croissance plus lente, bien que ralentissant les recherches, pourrait ainsi permettre d'identifier des stratégies qui seraient plus adaptées à cette catégorie de tumeurs.

En parallèle, plusieurs études se sont attachées à examiner l'intégrité des fonctions de la barrière hémato-encéphalique (BHE) dans ces modèles : à la comparer à celle des tumeurs chez l'enfant et à vérifier qu'elle reproduisait bien une diffusion des composés anticancéreux similaire à celle qui pourrait être obtenue en clinique. Un modèle d'injection orthotopique réalisé chez le rat a ainsi permis de montrer que la croissance et l'infiltration des tumeurs développées n'affectait ni l'intégrité ni la fonctionnalité de la BHE [33]. Chez la souris, la BHE n'a pas non plus montré de différence fonctionnelle entre les cerveaux d'animaux sains et ceux ayant reçu une greffe [41]. L'injection orthotopique à des souris de cellules tumorales humaines mutées H3K27M ou non a par ailleurs montré que la perméabilité de la BHE dans le cas de tumeurs importantes dépendait plus de la localisation du site tumoral que de la présence ou non de la mutation [34].

Des modèles de souris transgéniques ont aussi été établis sur la base des principales mutations observées chez les enfants. Ainsi, grâce à un système de recombinaison dans les cellules souches neurales, il a été montré que l'expression de l'histone H3.3 K27M accélère le développement de DIPG dans des souris présentant une délétion/mutation de *TP53* et une activation de *PDGFRA* [35]. Toutefois, en l'absence d'activation de *PDGFRA*, cette recombinaison induit la formation de médulloblastomes, des tumeurs qui se développent à partir d'un type cellulaire différent de celui à l'origine des DIPG. Le stade de différenciation de la cellule dans laquelle la mutation H3.3 K27M est induite influence donc l'analogie que peuvent avoir les tumeurs ainsi produites avec les DIPG natifs, ce qui invite à une certaine prudence quant à la pertinence de ces modèles. Il est également important de souligner qu'au vu des différences existant entre l'homme et la souris en ce qui concerne le développement du système nerveux et les interactions entre types cellulaires, les modèles transgéniques ne reproduisent qu'imparfaitement les tumeurs se développant chez les patients.

Modèle	Avantages	Inconvénients
Lignées cellulaires en monocouche sur plastique	Simplicité d'utilisation et coût Modèles de choix pour criblage Facilité à imager	Microenvironnement physiologique absent
Cultures propices aux cellules souches (monocouche sur laminine et sphères/ organoïdes)	Meilleure préservation des caractéristiques tumorales Agencement intercellulaire plus pertinent	Absence des différents types cellulaires et structures matricielles présentes dans le microenvironnement natif
Xénogreffes sous-cutanées	Facilité de suivi de la croissance	Environnement non pertinent Système immunitaire déficient
Xénogreffes orthotopiques	Environnement cérébral pertinent Interactions avec d'autres types cellulaires natifs Barrière hémato-encéphalique (perméabilité dépendante du site d'implantation)	Réussite de prise tumorale variable Coûts financier et éthique Modèles rapides privilégiés Système immunitaire déficient Différence d'espèce (homme-souris) Difficulté à imager en-dessous d'une taille déjà trop importante
Modèles de souris transgéniques	Meilleure reproductibilité de développement Types cellulaires de la même espèce dans le microenvironnement Précision des altérations moléculaires Système immunitaire présent	Difficulté à maîtriser précisément le stade de différenciation des cellules à l'origine des tumeurs Coûts financier et éthique Difficulté à imager en-dessous d'une taille déjà trop importante Pas de représentation de l'hétérogénéité moléculaire

Tableau 1. Modèles pré-cliniques utilisés pour l'étude des DIPG.

Dans la pratique clinique, les DIPG se caractérisent en IRM (imagerie par résonance magnétique) par une absence de réhaussement du signal après l'administration de l'agent de contraste, suggérant une faible perfusion de ces tumeurs. Néanmoins, une certaine hétérogénéité inter- et intra-individuelle de la prise de contraste [14, 36] laisse envisager une qualité de perfusion hétérogène des DIPG. Ce défaut de perfusion est sans doute lié à une certaine hypoxie qui est observée dans les gliomes pédiatriques de haut grade [37] et a été corrélé à une récurrence plus rapide des gliomes adultes [38]. Des études supplémentaires restent nécessaires afin de mieux caractériser les propriétés de perfusion des DIPG et de vérifier la pertinence des modèles pré-cliniques qui sont utilisés.

Chaque modèle que nous avons discuté présente des avantages et des inconvénients (Tableau 1). Il semble donc nécessaire de les combiner afin de cumuler les informations complémentaires qu'ils apportent.

Vers de nouvelles stratégies thérapeutiques

La découverte de mutations récurrentes touchant les histones et des remodelages de la chromatine qui y sont associés, a suscité un fort intérêt en recherche translationnelle consacrée aux DIPG. L'importance des modifications épigénétiques observées dans les DIPG et la possibilité d'y remédier grâce à des épiprodrugs a fait l'objet de nombreuses études. Cette approche thérapeutique a notamment été validée dans un criblage qui a permis d'identifier le panobinostat, un acide hydroxamique inhibiteur d'histone désacétylases, et de montrer son efficacité contre les cellules de DIPG [39]. Cette efficacité du panobinostat peut être améliorée s'il est combiné au marizomib, une salinosporamide isolée de

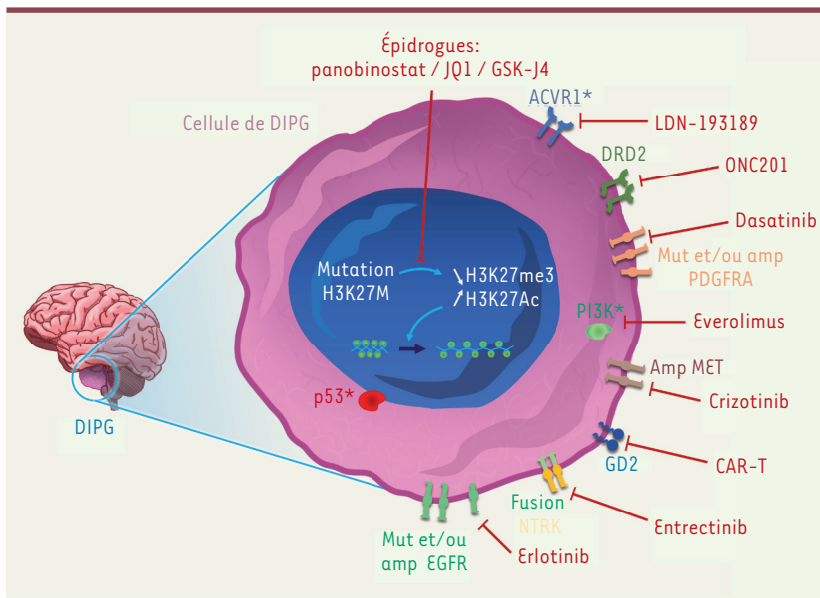


Figure 1. Principales altérations moléculaires des DIPG et stratégies thérapeutiques associées. La grande majorité des DIPG présente une mutation *driver* (avantageuse) K27M de l'histone H3, qui aboutit à des remaniements épigénétiques affectant l'accessibilité de la chromatine et l'expression des gènes. Plusieurs épidrogues peuvent agir au niveau des mécanismes épigénétiques pour contrer la croissance des cellules de DIPG. En parallèle, des co-altérations (mutations, amplifications, fusions, surexpressions) de gènes de récepteurs membranaires sont fréquemment détectées dans les DIPG. Différentes thérapies ciblées (en rouge) ont été évaluées dans des modèles pré-cliniques et pourraient servir de base à une médecine personnalisée en fonction du profil moléculaire des patients. L'immunothérapie à l'aide de lymphocytes CAR-T reconnaissant le ganglioside GD2 représente aussi une stratégie prometteuse.

la bactérie *Salinospora tropica*, inhibiteur du protéasome [32]. Un essai utilisant des nanoparticules de panobinostat est en cours pour évaluer cette efficacité en clinique (NCT03566199).

La perte de triméthylation de H3K27 dans les DIPG est aussi associée à une hausse de l'acétylation des histones au niveau des gènes dérégulés [25]. La famille des protéines BET (*bromodomain and extraterminal domain*) est connue pour interagir avec les histones acétylées. L'inhibition de leur fixation sur ces zones acétylées, par le JQ1, une thiénotriazolodiazépine, a permis de réduire la croissance des cellules de DIPG *in vitro* ainsi que dans des modèles de xénogreffes chez la souris. De même, le GSKJ4, un inhibiteur des déméthylases de la famille JMJD3 (*jumonji family histone demethylases*), a montré sa capacité à réduire la croissance tumorale ainsi qu'à augmenter l'efficacité de la radiothérapie dans ces modèles [40-41]. Les épidrogues semblent donc représenter des pistes thérapeutiques intéressantes.

Des mutations, autres que celles touchant les histones, sont fréquemment détectées conjointement dans les DIPG, comme des mutations des gènes *TP53* et *PDGFRA* dans le cas de tumeurs H3.3 K27M [10]. Les mutations de *TP53* définissent une sous-population de tumeurs répondant moins bien à la radiothérapie et confèrent un pronostic péjoratif [15]. Celles de *PDGFRA* pourraient représenter des cibles thérapeutiques, mais les essais cliniques dans les gliomes pédiatriques utilisant l'imatinib mésylate, un inhibiteur de protéines tyrosine kinases, ont été interrompus en raison d'un risque accru d'hémorragies [42]. Le dasatinib, un autre inhibiteur de tyrosine kinases ciblant aussi *PDGFRA* et développé plus récemment, a également été évalué et a lui aussi démontré une toxicité limitant son utilisation [43]. Des mutations d'*ACVR1*, le gène codant le récepteur de l'activine (ALK-2), sont également détectées, dans environ 20 % des DIPG, préférentiellement associées aux mutations H3.1 K27M. Dans des modèles pré-cliniques, l'utilisation d'inhibiteurs d'ALK2 permet de réduire la croissance des tumeurs mutées pour ce gène [44]. Chez un nombre plus restreint de patients, d'autres mutations, amplifications ou fusions sont détec-

tées. C'est le cas de mutations touchant les gènes de récepteurs tyrosine kinases, tels que *EGFR*, *MET* ou *TRK*. On peut donc envisager que ces patients pourraient bénéficier du développement clinique d'inhibiteurs spécifiques de ces kinases [2, 10]. Un essai a ainsi testé la combinaison d'inhibiteurs, récemment développés, de *PDGFR* et *MET*. Malheureusement, aucune réponse des tumeurs n'a été observée et une forte toxicité leur était associée [43]. D'autres essais cliniques ciblant cette famille de récepteurs ont été réalisés ou sont en cours, comme l'essai BIOMEDE (*biological medicine for DIPG eradication*) piloté par l'Institut Gustave Roussy. La voie *PI3K/Akt/mTOR* est activée en réponse à différentes altérations moléculaires fréquemment rencontrées dans les DIPG. Son ciblage par la périfosine et le temsirolimus est à l'étude [45]. Le récepteur de la dopamine D2 (*DRD2*) qui est surexprimé dans les DIPG représente également une piste pour un ciblage spécifique par l'inhibiteur *ONC201* [46]. Il en est de même du ganglioside disialylé *GD2* également fortement exprimé dans les DIPG. Son ciblage en immunothérapie par des lymphocytes T exprimant des récepteurs chimériques (*CAR-T cells*) (pour revue, voir [47]) (→) a montré des résultats spectaculaires dans les modèles de souris DIPG, mais aussi de rares réactions létales qui nécessitent de plus amples examens avant d'envisager une application en clinique [48].

Comme nous venons de le voir, les stratégies prometteuses ne manquent pas (Figure 1), mais leur mise en œuvre en clinique nécessite de surmonter plusieurs obstacles afin d'éviter les échecs des précédents essais cliniques. Dans le contexte des DIPG, l'accès des thé-

(→) Voir la Synthèse de V. Catros, m/s n° 4, avril 2019, page 316



rapies à la tumeur reste problématique, notamment en raison de la barrière hémato-encéphalique qui est très peu perméable dans le tronc cérébral, et de la faible diffusion dans l'espace extracellulaire du cerveau. Aussi, ces obstacles nécessitent une réflexion profonde sur les modes d'administration des molécules thérapeutiques [49]. Des approches utilisant des ultrasons pulsés sont ainsi en cours de développement, à côté des méthodes de délivrance par convection [50]. Les essais cliniques nécessitent également des cohortes importantes afin d'atteindre une puissance statistique satisfaisante. Les DIPG ne sont diagnostiqués que chez une cinquantaine d'enfants par an en France. Chaque sous-type peut donc être considéré comme une maladie orpheline. Un sondage européen, réalisé en 2019, auprès des professionnels de santé spécialistes des DIPG, a révélé qu'une majorité d'entre eux traitaient moins de 5 cas par an, et qu'une minorité de ces cas pouvait être incluse dans des essais cliniques, pour des raisons éthiques, logistiques ou culturelles [19]. Une coordination internationale est donc nécessaire pour que des essais s'intéressant à des altérations spécifiques puissent être initiés [51], comme c'est le cas, par exemple, de l'étude BIOMEDE.

Conclusion

L'analyse moléculaire des gliomes pédiatriques a révolutionné nos connaissances sur la biologie de ces tumeurs. Les nouvelles découvertes laissent enfin entrevoir de nouvelles manières de cibler ces gliomes, notamment les DIPG. Loin de crier victoire devant un ennemi qui s'est déjà tant de fois démontré intraitable, nous avons souhaité présenter les stratégies porteuses d'espoir en cours de développement. Une meilleure compréhension de la tolérance des patients aux traitements et de la réelle accessibilité et biodisponibilité des agents anti-cancéreux dans les DIPG reste nécessaire pour le transfert vers la clinique de ces nouvelles stratégies. Comme le conseillait Sun Tze dans *L'art de la guerre*, « connais ton ennemi et connais-toi toi-même » devrait permettre d'optimiser les chances de réussite contre ce terrible ennemi. ♦

SUMMARY

The art of war as applied to pediatric gliomas: Know your enemy

Pediatric brain cancers represent the most frequent solid tumors and the leading cause of cancer-driven mortality in children. Pediatric High Grade Gliomas display a very poor prognosis. Among these, DIPG (Diffuse Intrinsic Pontine Gliomas), localized to the brain stem, cannot benefit from a total exeresis due to this critical location and to their highly infiltrating nature. Radiotherapy remains the standard treatment against these tumors for almost five decades, and attempts to improve the prognosis of patients with chemotherapy or targeted therapies have failed. Thanks to the rise of high throughput sequencing, the knowledge of molecular alterations in pediatric gliomas strongly progressed and allowed to highlight distinct biomolecular entities and to establish more accurate diagnoses. In this review, we summarize this new information and the perspectives that it brings for clinical strategies. ♦

LIENS D'INTÉRÊT

Les auteurs déclarent n'avoir aucun lien d'intérêt concernant les données publiées dans cet article.

RÉFÉRENCES

1. Lacour B, Goujon S, Guissou S, et al. Childhood cancer survival in France, 2000–2008. *Eur J Cancer Prev* 2014 ; 23 : 449–57.
2. Braunstein S, Raleigh D, Bindra R, et al. Pediatric high-grade glioma: current molecular landscape and therapeutic approaches. *J Neurooncol* 2017 ; 134 : 541–9.
3. Bernier-Chastagner V, Grill J, Doz F, et al. Topotecan as a radiosensitizer in the treatment of children with malignant diffuse brainstem gliomas: results of a French Society of Paediatric Oncology Phase II Study. *Cancer* 2005 ; 104 : 2792–7.
4. Cohen KJ, Heideman RL, Zhou T, et al. Temozolomide in the treatment of children with newly diagnosed diffuse intrinsic pontine gliomas: a report from the Children's Oncology Group. *Neuro-Oncol* 2011 ; 13 : 410–6.
5. Aguilera DG, Mazewski C, Hayes L, et al. Prolonged survival after treatment of diffuse intrinsic pontine glioma with radiation, temozolomide, and bevacizumab: report of 2 cases. *J Pediatr Hematol Oncol* 2013 ; 35 : e42–6.
6. Anderson RCE, Kennedy B, Yanes CL, et al. Convection-enhanced delivery of topotecan into diffuse intrinsic brainstem tumors in children. *J Neurosurg Pediatr* 2013 ; 11 : 289–95.
7. Yan H, Parsons DW, Jin G, et al. IDH1 and IDH2 mutations in gliomas. *N Engl J Med* 2009 ; 360 : 765–73.
8. Jones DTW, Kocalkowski S, Liu L, et al. Tandem duplication producing a novel oncogenic BRAF fusion gene defines the majority of pilocytic astrocytomas. *Cancer Res* 2008 ; 68 : 8673–7.
9. Jacob K, Quang-Khuong D-A, Jones DTW, et al. Genetic aberrations leading to MAPK pathway activation mediate oncogene-induced senescence in sporadic pilocytic astrocytomas. *Clin Cancer Res* 2011 ; 17 : 4650–60.
10. Sturm D, Pfister SM, Jones DTW. Pediatric Gliomas: Current Concepts on Diagnosis, Biology, and Clinical Management. *J Clin Oncol* 2017 ; 35 : 2370–7.
11. Roux A, Pallud J, Saffroy R, et al. High-grade gliomas in adolescents and young adults highlight histomolecular differences with their adult and paediatric counterparts. *Neuro-Oncol* 2020 ; 22(8) : 1190–202.
12. Schwartzentruber J, Korshunov A, Liu X-Y, et al. Driver mutations in histone H3.3 and chromatin remodelling genes in paediatric glioblastoma. *Nature* 2012 ; 482 : 226–31.
13. Wu G, Broniscer A, McEachron TA, et al. Somatic histone H3 alterations in pediatric diffuse intrinsic pontine gliomas and non-brainstem glioblastomas. *Nat Genet* 2012 ; 44 : 251–3.
14. Castel D, Philippe C, Calmon R, et al. Histone H3F3A and HIST1H3B K27M mutations define two subgroups of diffuse intrinsic pontine gliomas with different prognosis and phenotypes. *Acta Neuropathol (Berl)* 2015 ; 130 : 815–27.
15. Werbrouck C, Evangelista CCS, Lobón-Iglesias M-J, et al. TP53 Pathway Alterations Drive Radioresistance in Diffuse Intrinsic Pontine Gliomas (DIPG). *Clin Cancer Res* 2019 ; 25 : 6788–800.
16. Louis DN, Perry A, Reifenberger G, et al. The 2016 World Health Organization Classification of Tumors of the Central Nervous System: a summary. *Acta Neuropathol (Berl)* 2016 ; 131 : 803–20.
17. Mackay A, Burford A, Carvalho D, et al. Integrated Molecular Meta-Analysis of 1,000 Pediatric High-Grade and Diffuse Intrinsic Pontine Glioma. *Cancer Cell* 2017 ; 32 : 520–37.e5.
18. Puget S, Beccaria K, Blauwblomme T, et al. Biopsy in a series of 130 pediatric diffuse intrinsic Pontine gliomas. *Childs Nerv Syst* 2015 ; 31 : 1773–80.
19. El-Khouly FE, Veldhuijzen van Zanten SEM, Santa-Maria Lopez V, et al. Diagnostics and treatment of diffuse intrinsic pontine glioma: where do we stand? *J Neurooncol* 2019 ; 145 : 177–84.
20. Williams JR, Young CC, Vitanza NA, et al. Progress in diffuse intrinsic pontine glioma: advocating for stereotactic biopsy in the standard of care. *Neurosurg Focus* 2020 ; 48 : E4.
21. Ray-Gallet D, Gérard A, Polo S, et al. Variations sur le thème du code histone. *MedSci (Paris)* 2005 ; 21 : 384–9.
22. Khuong-Quang DA, Gerges N, Jabado N. Les glioblastomes de l'enfant et du jeune adulte : une histoire de mutations d'histone et de remodelage de la chromatine. *Med Sci (Paris)* 2012 ; 28 : 809–12.
23. Lewis PW, Müller MM, Koletsky MS, et al. Inhibition of PRC2 activity by a gain-of-function H3 mutation found in pediatric glioblastoma. *Science* 2013 ; 340 : 857–61.

RÉFÉRENCES

24. Bender S, Tang Y, Lindroth AM, et al. Reduced H3K27me3 and DNA hypomethylation are major drivers of gene expression in K27M mutant pediatric high-grade gliomas. *Cancer Cell* 2013 ; 24 : 660-72.

25. Piunti A, Hashizume R, Morgan MA, et al. Therapeutic targeting of polycomb and BET bromodomain proteins in diffuse intrinsic pontine gliomas. *Nat Med* 2017 ; 23 : 493-500.

26. Nagaraja S, Quezada MA, Gillespie SM, et al. Histone variant and cell context determine h3k27m reprogramming of the enhancer landscape and oncogenic state. *Mol Cell* 2019 ; 76 : 965-80.e12.

27. Boileau M, Shirinian M, Gayden T, et al. Mutant H3 histones drive human pre-leukemic hematopoietic stem cell expansion and promote leukemic aggressiveness. *Nat Commun* 2019 ; 10 : 2891.

28. Jain SU, Do TJ, Lund PJ, et al. PFA ependymoma-associated protein EZHIP inhibits PRC2 activity through a H3 K27M-like mechanism. *Nat Commun* 2019 ; 10 : 2146.

29. Pollard SM, Yoshikawa K, Clarke ID, et al. Glioma stem cell lines expanded in adherent culture have tumor-specific phenotypes and are suitable for chemical and genetic screens. *Cell Stem Cell* 2009 ; 4 : 568-80.

30. Cockle JV, Pictou S, Levesley J, et al. Cell migration in paediatric glioma; characterisation and potential therapeutic targeting. *Br J Cancer* 2015 ; 112 : 693-703.

31. Plessier A, Le Dret L, Varlet P, et al. New in vivo avatars of diffuse intrinsic pontine gliomas (DIPG) from stereotactic biopsies performed at diagnosis. *Oncotarget* 2017 ; 8 : 52543-59.

32. Lin GL, Wilson KM, Ceribelli M, et al. Therapeutic strategies for diffuse midline glioma from high-throughput combination drug screening. *Sci Transl Med* 2019 ; 11 : eaaw0064.

33. Chaves C, Declèves X, Taghi M, et al. Characterization of the blood-brain barrier integrity and the brain transport of sn-38 in an orthotopic xenograft rat model of diffuse intrinsic pontine glioma. *Pharmaceutics* 2020 ; 12 : 399.

34. Subashi E, Cordero FJ, Halvorsen KG, et al. Tumor location, but not H3.3K27M, significantly influences the blood-brain-barrier permeability in a genetic mouse model of pediatric high-grade glioma. *J Neurooncol* 2016 ; 126 : 243-51.

35. Larson JD, Kasper LH, Paugh BS, et al. Histone H3.3 K27M accelerates spontaneous brainstem glioma and drives restricted changes in bivalent gene expression. *Cancer Cell* 2017 ; 35 : 140-55.e7.

36. Aboian MS, Solomon DA, Felton E, et al. Imaging characteristics of pediatric diffuse midline gliomas with histone h3 k27m mutation. *Am J Neuroradiol* 2017 ; 38 : 795-800.

37. Nguyen A, Moussallieh FM, Mackay A, et al. Characterization of the transcriptional and metabolic responses of pediatric high grade gliomas to mTOR-HIF-1 α axis inhibition. *Oncotarget* 2017 ; 8 : 71597-617.

38. Evans SM, Judy KD, Dunphy I, et al. Hypoxia is important in the biology and aggression of human glial brain tumors. *Clin Cancer Res* 2004 ; 10 : 8177-84.

39. Grasso CS, Tang Y, Truffaux N, et al. Functionally defined therapeutic targets in diffuse intrinsic pontine glioma. *Nat Med* 2015 ; 21 : 555-9.

40. Hashizume R, Andor N, Ihara Y, et al. Pharmacologic inhibition of histone demethylation as a therapy for pediatric brainstem glioma. *Nat Med* 2014 ; 20 : 1394-6.

41. Katagi H, Louis N, Unruh D, et al. Radiosensitization by histone h3 demethylase inhibition in diffuse intrinsic pontine glioma. *Clin Cancer Res* 2019 ; 25 : 5572-83.

42. Pollack IF, Jakacki RI, Blaney SM, et al. Phase I trial of imatinib in children with newly diagnosed brainstem and recurrent malignant gliomas: a Pediatric Brain Tumor Consortium report. *Neuro-Oncol* 2007 ; 9 : 145-60.

43. Broniscer A, Jia S, Mandrell B, et al. Phase 1 trial, pharmacokinetics, and pharmacodynamics of dasatinib combined with crizotinib in children with recurrent or progressive high-grade and diffuse intrinsic pontine glioma. *Pediatr Blood Cancer* 2018 ; 65 : e27035.

44. Carvalho D, Taylor KR, Olaciregui NG, et al. ALK2 inhibitors display beneficial effects in preclinical models of ACVR1 mutant diffuse intrinsic pontine glioma. *Commun Biol* 2019 ; 2 : 156.

45. Becher OJ, Gilheeny SW, Khakoo Y, et al. A phase I study of perfosine with temsirolimus for recurrent pediatric solid tumors. *Pediatr Blood Cancer* 2017 ; 64 (7).

46. Hall MD, Odia Y, Allen JE, et al. First clinical experience with DRD2/3 antagonist ONC201 in H3 K27M-mutant pediatric diffuse intrinsic pontine glioma: a case report. *J Neurosurg Pediatr* 2019 ; 1-7.

47. Catros V. Les CAR-T cells, des cellules tueuses spécifiques d'antigènes tumoraux : de nouvelles générations pour le traitement des tumeurs solides. *Med Sci (Paris)* 2019 ; 35 : 316-26.

48. Mount CW, Majzner RG, Sundaresh S, et al. Potent antitumor efficacy of anti-GD2 CAR T cells in H3-K27M diffuse midline gliomas. *Nat Med* 2018 ; 24 : 572-9.

49. Warren KE. Beyond the blood:brain barrier: the importance of central nervous system (cns) pharmacokinetics for the treatment of CNS tumors, including diffuse intrinsic pontine glioma. *Front Oncol* 2018 ; 8 : 239.

50. Beccaria K, Canney M, Bouchoux G, et al. Blood-brain barrier disruption with low-intensity pulsed ultrasound for the treatment of pediatric brain tumors: a review and perspectives. *Neurosurg Focus* 2020 ; 48 : E10.


51. Jones C, Karajannis MA, Jones DTW, et al. Pediatric high-grade glioma: biologically and clinically in need of new thinking. *Neuro-Oncol* 2017 ; 19 : 153-61.

52. Dietrich PY, Dutoit V. Stratégies de vaccination thérapeutique dans le glioblastome. *Med Sci (Paris)* 2020 ; 36 : 319-22.

TIRÉS À PART
A. Furlan

Qu'est-ce que la guérison ? Des réponses, il y en a. De toutes sortes et de tout temps. Chacun y va de son savoir, religieux, scientifique, médical... Et de quoi est-on supposé guérir ? D'un symptôme, d'une douleur, d'une maladie, d'une répétition mortifère, d'un destin mélancolique ? Pour la psychanalyse, la guérison s'insère dans un système imaginaire et a, comme point de mire, un idéal. « La guérison, c'est une demande... » précise Lacan. Les auteurs nous invitent ici à découvrir, au-delà du semblant et à partir de la clinique, les liens entre guérison et vérité du sujet.

Comité éditorial de l'Association Psychanalyse et Médecine (APM) : Martine Dombrosky, Sophie Dunoyer de Segonzac, Houchang Guilyardi, Josette Olier, Betty Testud



BON DE COMMANDE

À retourner à EDP Sciences, 17, avenue du Hoggar, 91944 Les Ulis Cedex
Tél. : 01 49 85 60 69 - Fax : 01 49 85 03 45 - E-mail : francois.flori@edpsciences.org

NOM : Prénom :

Adresse :

Code postal : Ville :

Pays :

Fonction :

Je souhaite recevoir
Qu'est-ce que la guérison pour la psychanalyse ? : 24 € + 3 € de port = 27 € TTC

en exemplaire, soit un total de

Par chèque, à l'ordre de EDP Sciences
 Par carte bancaire : Visa Eurocard/Mastercard

Carte n° _____

Date d'expiration : ____/____/____ N° de contrôle au dos de la carte : ____/____ Signature :