



HAL
open science

Demodex and ocular surface disease

Wassim Ben Hadj Salah, Christophe Baudouin, Serge Doan, A. Angoulvant, J. Gottlieb, Jérémie Bénichou, E. da Cunha, L. Eid, Marc Labetoulle, Antoine Rousseau

► **To cite this version:**

Wassim Ben Hadj Salah, Christophe Baudouin, Serge Doan, A. Angoulvant, J. Gottlieb, et al.. Demodex and ocular surface disease. *Journal Français d'Ophthalmologie*, 2020, 43 (10), pp.1069-1077. <10.1016/j.jfo.2020.08.002>. <hal-03109181>

HAL Id: hal-03109181

<https://hal.science/hal-03109181v1>

Submitted on 15 Dec 2022

HAL is a multi-disciplinary open access archive for the deposit and dissemination of scientific research documents, whether they are published or not. The documents may come from teaching and research institutions in France or abroad, or from public or private research centers.

L'archive ouverte pluridisciplinaire **HAL**, est destinée au dépôt et à la diffusion de documents scientifiques de niveau recherche, publiés ou non, émanant des établissements d'enseignement et de recherche français ou étrangers, des laboratoires publics ou privés.



Distributed under a Creative Commons CC BY-NC 4.0 - Attribution - Non-commercial use - International License

Demodex et pathologies de la surface oculaire **Demodex implications in ocular surface diseases**

Titre court : Demodex et surface oculaire

Wassim Ben Hadj Salah¹, Christophe Baudouin^{2,3}, Serge Doan⁴, Adela Angoulvant⁵,
Jeremy Gottlieb⁶, Jérémie Bénichou¹, Elodie Da Cunha¹, Laura Eid¹, Marc
Labetoulle^{1,7}, Antoine Rousseau^{1,7}

- 1) Service d'Ophtalmologie, CHU Bicêtre, Hôpital Bicêtre, Assistance Publique-Hôpitaux de Paris, Université Paris-Saclay, Réseau OPHTARA : maladies rares en ophtalmologie.
- 2) Services d'Ophtalmologie, CHNO des XV-XX, et Hôpital Ambroise Paré, Assistance Publique-Hôpitaux de Paris, Université Versailles St Quentin en Yvelines, Paris Saclay, IHU Sight Restore.
- 3) Institut de la Vision, Sorbonne Université, INSERM, CNRS
- 4) Service d'Ophtalmologie CHU Bichat, Assistance Publique-Hôpitaux de Paris et Fondation Ophtalmologique Rothschild, Réseau OPHTARA : maladies rares en ophtalmologie.
- 5) Service de Parasitologie CHU Bicêtre, Hôpital Bicêtre, Assistance Publique-Hôpitaux de Paris, Université Paris-Saclay.
- 6) Service d'immunologie clinique & consultation de dermatologie, CHU Bicêtre, Hôpital Bicêtre, Assistance Publique-Hôpitaux de Paris, Université Paris-Saclay
- 7) Département Immunologie des maladies virales, auto-immunes, bactériennes et hématologiques (IMVA-HB). UMR 1184, CEA, Fontenay-Aux-Roses.

Mots clefs : *Demodex*, blépharite, dysfonction meibomienne, rosacée, huile d'arbre à thé, ivermectine

Keywords: *Demodex*, blepharitis, meibomian gland dysfunction, roacea, tea tree oil, ivermectine.

Conflits d'intérêt :

Le Dr Ben Hadj Salah n'a aucun conflit d'intérêt à déclarer.

Le Dr Baudouin est consultant pour Alcon, Allergan, Horus Pharma, Santen et Théa.

Le Dr Angoulvant n'a aucun conflit d'intérêt à déclarer.

Le Dr Doan est consultant Alcon, Allergan, Bausch&Lomb, Horus, Johnson&Johnson, Santen et Théa

Le Dr Bénichou n'a aucun conflit d'intérêt à déclarer.

Le Dr Da Cunha n'a aucun conflit d'intérêt à déclarer.

Le Dr Eid n'a aucun conflit d'intérêt à déclarer.

Le Dr Gottlieb n'a aucun conflit d'intérêt à déclarer.

Le Dr Labetoulle est consultant pour Alcon, Allergan, Bausch&Lomb, Dompe, Horus, MSD, Novartis, Santen, Shire et Théa.

Le Dr Rousseau est consultant pour Théa, Horus Pharma, Allergan, Alcon.

***Demodex* et pathologies de la surface oculaire
Demodex and ocular surface disease**

Titre court : *Demodex* et surface oculaire

Mots clefs : *Demodex*, blépharite, dysfonction meibomienne, rosacée, huile d'arbre à thé, ivermectine

Keywords: *Demodex*, blepharitis, Meibomian gland dysfunction, rosacea, tea tree oil, ivermectin.

Résumé :

Les *Demodex* sont des acariens saprophytes des phanères, qui peuvent dans certaines circonstances proliférer au niveau de la peau du visage et sur le bord palpébral. Ils sont impliqués dans la rosacée du visage (en particulier papulo-pustuleuse) et participent au développement ou à l'aggravation de blépharites antérieures et/ou postérieures voire de kératoconjunctivites, volontiers associées à des atteintes cutanées, et dont la physiopathologie est souvent multifactorielle. Les symptômes sont aspécifiques, mais la présence de manchons cylindriques péri-ciliaires est très évocatrice d'une infestation, et certaines techniques d'examen biomicroscopique ou d'imagerie, telle que la microscopie confocale *in vivo*, permettent de visualiser le parasite. La confirmation diagnostique repose néanmoins sur l'examen parasitologique des cils, dont la rentabilité peut être améliorée par une bonne technique de prélèvement. L'hygiène des paupières et les pommades grasses constituent la base du traitement. De nouveaux traitements spécifiques, notamment les topiques contenant de l'huile d'arbre à thé, l'ivermectine, mais aussi la thérapie par lumière pulsée et la micro-exfoliation du bord libre palpébral permettent de diminuer la charge parasitaire et d'améliorer les symptômes.

Abstract:

Demodex is a saprophytic mite of the ocular adnexa, which can in certain circumstances proliferate on the skin of the face and on the eyelid margins. It is involved in facial rosacea (especially in the papulopustular form) and in the development or aggravation of anterior and/or posterior blepharitis or even keratoconjunctivitis, often in association with cutaneous lesions; the pathophysiology is often multifactorial. Symptoms are non-specific, but the presence of cylindrical sleeves on the eyelashes is very suggestive of infestation, and certain techniques of biomicroscopic examination or imaging, such as confocal microscopy in vivo, allow direct visualization of the parasite. Parasitological examination of the eyelashes can confirm the diagnosis

and can be improved by good sampling technique. Eyelid hygiene and oil-based ointments are the cornerstone of treatment. New specific treatments, in particular topical treatments based on tea tree oil, ivermectin, as well as pulsed light therapy and micro-exfoliation of the eyelid margin, can help to reduce the parasitic load and improve symptoms.

Introduction

Les *Demodex* sont des acariens saprophytes de la peau et des phanères de tous les mammifères. Parmi la centaine d'espèces connues, deux colonisent l'homme : *D. folliculorum* et *D. brevis*. Si leur pathogénicité a longuement été controversée, certaines conditions pourraient favoriser leur prolifération qui serait en cause dans certaines dermatoses ainsi que dans certaines formes de blépharites [1]. Les démodécidoses sont ainsi définies comme des ectoparasitoses causées par la prolifération de *Demodex* dans l'appareil pilosébacé, à l'origine de signes inflammatoires palpébraux et/ou cutanés [2-4]. Dans cette revue générale, nous aborderons d'abord les aspects parasitologiques et physiopathologiques de l'infection, puis les différentes formes cliniques des démodécidoses pour enfin se focaliser sur les atteintes oculaires.

Parasitologie

Les *Demodex* spp. sont un genre d'acariens de la famille de Demodicidae. Ils sont retrouvés chez pratiquement tous les mammifères, domestiques ou non mais ont une spécificité d'hôte : il est exceptionnel d'avoir une infestation humaine par un *Demodex* animal. Les *Demodex* spp. sont très difficilement cultivables *in vitro*, par conséquent, les connaissances sur leur biologie et leur physiologie sont relativement limitées. Le cycle parasitaire du *Demodex* dure entre 14 et 16 jours. Les parasites pondent dans les follicules pilosébacés ou dans les glandes sébacées (ou meibomiennes) ou sur les cils. Après 7 jours, l'œuf donne naissance à une larve qui migre à la surface de la peau saine, grossit et subit plusieurs mues. L'accouplement a lieu vers 28 jours. La femelle s'enfonce alors dans le follicule ou la glande sébacée pour pondre. La durée de vie de ces parasites est d'environ de 2 à 3 mois. Ils

apprécient une température de 16 °C à 20 °C et sont détruits en-dessous de 0 °C et au-dessus de 54 °C [5].

Deux espèces sont présentes chez l'homme : *D. folliculorum* plus grand (0,3 à 0,4mm) et colonisant les cils, et *D. brevis* (0,2 à 0,3mm) qui colonise plus volontiers les glandes sébacées et meibomiennes. Ces petits arthropodes sont translucides et dotés de huit pattes (**Figure 1 C**). Le corps de *D. folliculorum* est couvert d'écailles qui lui permettent de s'ancrer dans le follicule pileux. Ils peuvent quitter le follicule pileux et évoluer sur la peau, généralement la nuit. Ils se nourrissent de sébum et de déchets de cellules épithéliales. Bien que dotés d'une bouche, les *Demodex* n'ont pas d'appareil digestif excréteur : le matériel non digéré est donc régurgité. La synchronicité du cycle décrite pour ces espèces, pourrait expliquer d'une part l'intermittence des symptômes et d'autre part la présence d'une seule forme parasitaire (le plus fréquemment adultes et plus rarement larves ou œufs) au moment du prélèvement.

Histoire naturelle et physiopathologie générale des infections à *Demodex*

La colonisation par les *Demodex* semble se faire au fur et à mesure de la vie, au gré des contacts entre personnes. Le portage est rare chez l'enfant, atteint 3 à 55% chez les personnes de plus de 18 ans lorsqu'il est évalué par recherche de parasite mais peut aller jusqu'à 100% lorsqu'il est évalué par détection d'ADN parasitaire [6]. Chaque comédon ou follicule pileux peut contenir un à plusieurs *Demodex*...

Dans la grande majorité des cas, la présence de ces acariens est sans conséquence : ils font partie du microbiote cutané et vivent en symbiose avec leur hôte, contribuant à nettoyer la peau, notamment du sébum.

Dans certaines conditions, les *Demodex* prolifèrent et sont à l'origine de démodécidoses. Les facteurs de risques de prolifération des *Demodex*, retrouvés dans la littérature sont multiples : immunodépression (y compris iatrogène par traitements systémiques ou topiques), diabète, grossesse, cancers, malnutrition, stress, insuffisance rénale, mauvaise hygiène, exposition à la lumière, port de lunettes etc....[7-10].

Pathogénicité des *Demodex* :

Certains auteurs pensent que la présence de *Demodex* pourrait être bénéfique, jouant un rôle dans [11] :

- Le contrôle de la prolifération locale des bactéries en les ingérant
- La défense contre d'autres parasites vermiformes
- La protection contre certains allergènes environnementaux.

Le pouvoir pathogène des *Demodex* ne fait pas l'unanimité en raison de leur prévalence au niveau des follicules pilo-sébacés et des comédons des sujets sains. Néanmoins, certaines observations cliniques suggèrent que leur prolifération et/ou leur présence sur des terrains particuliers, puisse faire passer leur statut de saprophyte bénin à parasite pathogène. Histologiquement, le *Demodex* peut effectuer des brèches dans les parois folliculaires. En outre, certaines bactéries vivant en symbiose dans l'organisme des *Demodex* (en particulier *Bacillus oleronius*), seraient responsables d'une activation du système immunitaire de l'hôte et impliquées dans la physiopathologie des atteintes cutanées et oculaires [12, 13].

Le rôle des *Demodex* est désormais reconnu dans la physiopathologie de certaines dermatoses au premier rang desquels l'acné rosacée, et certaines formes de blépharites que nous détaillerons ci-après.

Démodécidoses cutanées :

Dans une méta-analyse récente, Chang et Huang rapportaient que les prélèvements cutanés retrouvent une fréquence et une densité plus importante de *D. folliculorum* chez les patients atteints de rosacée (quelles que soient les formes cliniques) que chez les contrôles [2]. Toutefois, la variabilité inter-étude ne permettait pas d'établir un lien de causalité, qui reste fortement suspectée par d'autres spécialistes de la rosacée [14,15]. Les atteintes cutanées peuvent d'ailleurs être associées aux atteintes oculaires [16-18] (**Figure 2**). Sur le plan histologique, les lésions associées aux infestations cutanées comportent un infiltrat périfolliculaire et périvasculaire lympho-histiocytaire riche en neutrophiles, avec cellules multinucléées, associé à la présence de nombreux *Demodex* dans l'infundibulum folliculaire, les pustules infundibulaires et les infiltrats périfolliculaires [19]. Un autre argument très en faveur de ce lien est l'efficacité de l'ivermectine topique (voire systémique) sur les formes papulo-pastuleuses de rosacée, rapportée initialement dans des cas cliniques spectaculaires [16], puis confirmée par de nombreuses études contrôlées [20, 21]. Ce traitement fait d'ailleurs désormais partie des traitements de première intention de cette pathologie.

L'implication du *Demodex* dans les pathologies dermatologiques a également été retenue dans des tableaux cliniques évocateurs de dermatites péri-orales, ou d'autres folliculites du visage [19, 22].

***Demodex* et blépharites :**

Le rôle des *Demodex* dans les blépharites est à ce jour moins consensuel que celui qu'ils jouent dans l'acné rosacée. La controverse sur le lien de causalité entre leur présence et les symptômes repose d'une part sur le fait que les *Demodex* sont retrouvés sur de nombreux sujets asymptomatiques [23], et d'autre part que la corrélation entre le niveau d'infestation et les symptômes n'est pas toujours solidement établie dans la littérature [23, 24].

Toutefois, de nombreuses études ont montré une association entre la présence de ces parasites et la survenue de pathologies de la surface oculaire, au premier rang desquelles les blépharites [24-26]. En outre, des hypothèses physiopathologiques solides sont étayées par des études morphologiques, microbiologiques et biochimiques (voir ci-dessous).

Demodex et blépharites antérieures :

Elles sont secondaires à la colonisation des cils et de leurs follicules par *D. folliculorum* [27, 28] :

- Les régurgitations du *Demodex* se mélangent avec la kératine, les débris de cellules épithéliales pour former des dépôts cylindriques autour de la base des cils (manchons cylindriques). Ces dépôts et les *Demodex* contiennent des lipases immunoréactives l'origine des symptômes irritatifs [29].
- Les streptocoques et staphylocoques présents à la surface du *Demodex* sont impliqués dans les blépharites antérieures et postérieures microbiennes.
- Les débris des *Demodex* peuvent par ailleurs engendrer une réaction d'hypersensibilité retardée [28].

L'ensemble de ces processus physiopathologiques entraîne une inflammation du bord libre.

Demodex et blépharites postérieures :

D. brevis, de plus petite taille, peut se loger dans les glandes sébacées des paupières mais surtout dans les glandes de Meibomius, dont il peut bloquer mécaniquement les sécrétions [18, 30-32]. En outre, l'exosquelette du parasite peut être à l'origine de réactions granulomateuses à corps étranger et les excréments du parasite peuvent provoquer une réaction immunitaire / inflammatoire. On comprend alors mieux comment les *Demodex* peuvent contribuer au développement de dysfonctions des glandes de Meibomius et aux récurrences de chalazions [33].

Demodex et inflammation de la surface :

Les blépharites antérieures et postérieures peuvent s'accompagner d'atteintes conjonctivales et cornéennes (voir diagnostic clinique) [34].

Diagnostic :

Diagnostic clinique :

Les symptômes de blépharite à *Demodex* (quand il y en a) ne sont pas spécifiques (symptômes de sécheresse, irritation, sensation de corps étranger, larmoiements, cils collés...). En revanche, une anamnèse de blépharite résistante au traitement bien conduit doit faire évoquer le diagnostic.

Les signes liés à l'infestation par *D. folliculorum* sont essentiellement la présence de manchons cylindriques périciliaires (**Figure 3**) : ces derniers sont constitués de débris cireux et/ou secs à la base des cils formant un cylindre très évocateur de la présence d'un grand nombre de *Demodex* [35].

Certains auteurs suggèrent d'observer la base de cils à fort grossissement en lampe à fente, après avoir réalisé des mouvements de rotation et traction des cils, permettant de faire sortir le corps des *Demodex* au niveau du follicule pileux, prenant un aspect typique en forme de cigare (**Figure 4**) [36, 37].

Muntz et al. ont même comparé plusieurs techniques d'examen de la base des cils à fort grossissement, dont ils évaluaient la rentabilité en comparaison avec l'examen en microscopie confocale *in vivo* (IVCM) (considéré dans cette étude comme le *gold standard*) : 1) rotation du cil pour en exposer la base, 2) ablation du manchon cylindrique à la pince, puis exposition de la base du cil, ou enfin 3) ablation du manchon cylindrique puis traction latérale du cil à la pince à monofilament pour mieux exposer la base du cil. C'est la 3^{ème} technique qui était la plus rentable [36]. Toutefois, l'examen considéré

comme référence (IVCM) dans cette étude est discutable, même s'il est considéré comme très sensible et spécifique (voir ci-dessous) [38].

D'autres signes non spécifiques peuvent être associés aux blépharites à *Demodex* : trichiasis, distichiasis, madarose, érythème du bord libre palpébral. Il est plus difficile d'identifier *D. brevis in situ*. La présence d'une blépharite postérieure avec dysfonction meibomienne et éventuellement chalazions à répétition [33], est évocatrice lorsqu'elle résiste au traitement bien conduit.

Les complications conjunctivo-cornéennes des blépharites à *Demodex* ne sont pas spécifiques, et s'apparentent aux complications des blépharites d'autres étiologies : kératite ponctuée superficielle inférieure (**Figure 2C**) infiltrats marginaux, néovascularisation périphérique superficielle, opacification cornéenne, lésions phlycténulaires conjonctivales ou cornéennes, cicatrices cornéennes voire nodules de Salzmann [34]. Le lien de cause à effet entre les atteintes cornéennes et la présence de *Demodex* est difficile à établir. Toutefois, Liang et al., sur une série de 60 patients atteints de démodécidose palpébrale, rapportaient une corrélation entre la sévérité des atteintes cornéennes, le nombre de *D. Brevis* sur les cils et l'atrophie meibomienne évaluée en meibographie infrarouge [26].

Examens complémentaires :

La présence de *Demodex* sur des cils n'est pas suffisante pour l'incriminer dans la symptomatologie clinique, c'est surtout le fait d'objectiver un nombre important (**un à 3 par cil sur un prélèvement, selon les laboratoires**) qui aurait une signification pathologique.

Le prélèvement consiste à épiler 5 cils non adjacents par paupière en préférant ceux gainés d'un manchon puis de les adresser rapidement en parasitologie pour identifier et quantifier le nombre de parasites observés sur

chaque cil [39]. Cette technique semblerait **sous-estimer** le nombre de *Demodex* prélevés en raison de la difficulté de l'absence de quantification des *Demodex* restés au fond du follicule pileux (ou même dans les glandes de Meibomius). Murphy et al. ont même montré que l'examen biomicroscopique à fort grossissement de la base du cil, après rotation, était plus rentable que l'examen parasitologique pour compter le nombre de *Demodex* [40].

La microscopie confocale in vivo permet la visualisation directe des *Demodex* au niveau des cils et des follicules pileux (**Figure 5**), et parfois des glandes de Meibomius [41]. Cet outil d'imagerie aurait une sensibilité et une spécificité supérieures à l'examen parasitologique (qui reste malgré tout la référence), mais il nécessite un opérateur entraîné et la bonne coopération du patient (d'autant plus pour l'examen des glandes de Meibomius). En outre, la projection des images des cils et des manchons pose parfois des difficultés pour différencier les *Demodex* des structures adjacentes.

Traitements :

Traitements non spécifiques :

L'hygiène quotidienne des paupières, prescrite pour toute blépharite a une efficacité modérée pour limiter la prolifération des *Demodex* et améliorer les symptômes [42]. Les produits émoullissants facilitent dans ce cas l'ablation des croûtes présentes à la base des cils. Les autres traitements médicamenteux des blépharites et dysfonctions meibomiennes (collyre et pommade antibiotiques, doxycycline per os), sont à adapter au tableau clinique, et à une éventuelle rosacée associée. Les corticoïdes et la ciclosporine topiques peuvent être nécessaires en cas d'atteinte cornéenne [34].

Traitements spécifiques :

Le but du traitement n'est pas d'éradiquer, mais de diminuer la prolifération du *Demodex*, qui recolonisera tôt ou tard les téguments [42]. La plupart des traitements proposés dans la littérature sont efficaces à des degrés variables mais n'ont pas d'AMM dans cette indication. Quels que soient les traitements, deux cures ou plus sont le plus souvent nécessaires vu la chronicité de l'infestation et la fréquence des récives.

De nombreux topiques ont une efficacité sur les *Demodex*, mais finalement assez peu sont disponibles en France. A noter que les *Demodex* sont résistants aux shampoings et à un grand nombre d'antiseptiques, y compris la povidone iodée à 10% [35]. L'existence d'une pathologie inflammatoire sous-jacente explique parfois l'inefficacité de ces traitements.

Les traitements topiques à base d'huile d'arbre à thé (TTO pour *Tea Tree Oil*) en application locale ont fait leur preuve [3, 42]. Cette huile essentielle dérivée de *Melaleuca alternifolia* a des propriétés démodécides liées à sa forte teneur en Terpinène-4-ol, un principe actif fongicide et parasiticide. Les produits à base de TTO doivent être appliqués sur le bord des cils. Ils provoquent ainsi une migration des follicules pileux des cils vers la peau et ainsi éviter l'accouplement, la ponte et l'éclosion. La méta-analyse de Navel et al. les place parmi les traitements topiques les plus efficaces en termes de réduction du nombre de parasites [42]. Pour être efficaces, les traitements doivent être effectués quotidiennement pendant plusieurs semaines. A côté des huiles en flacon, nous avons désormais à notre disposition des lingettes spécifiquement destinées à l'hygiène des paupières, imprégnées d'une lotion concentrée à 2,5% de Terpinen-4-ol (Blephademodex®). L'efficacité parasitologique et clinique de ces dernières semble très intéressante [43]. Un autre topique pour application palpébrale (mousse micellaire Steriblef®) contient également (entre autres) de l'huile d'arbre à thé.

Autres topiques et traitements physiques :

La crème à l'ivermectine à 1% (Soolantra®) est bien tolérée en application palpébrale quotidienne. Son efficacité pour le traitement des atteintes oculaires et cutanées des rosacées est désormais bien démontrée [15, 44, 45]. En revanche, bien que l'effet démodécide de l'ivermectine soit bien établi, aucune étude n'a pour l'instant relié l'effet bénéfique sur les atteintes oculaires à une diminution de la charge en *Demodex*, ni sa tolérance. Selon la sévérité, la durée du traitement peut varier de 4 semaines à 4 mois. Ce traitement n'est pas recommandé pendant la grossesse et l'allaitement.

Les topiques à base de miel de Manuka (*Lepstotermum scoparium*, ou myrte de Nouvelle-Zélande) constituent une autre option prometteuse. Ce miel a la particularité d'être particulièrement riche en méthylglyoxal, connu pour ces propriétés bactéricides et parasitocides [46]. Dans une étude publiée récemment, Craig et al. retrouvaient une amélioration significative de la charge parasitaire et des symptômes après 1 mois d'application nocturne d'une crème contenant 100 mg/kg de miel de Manuka, sur les paupières d'un œil, par rapport à l'autre œil non traité [46]. Bien que l'efficacité *in vitro* du miel de Manuka semble comparable à celle de l'huile de TTO. Des études cliniques comparant ces topiques restent toutefois nécessaires pour définir leurs places respectives [47].

Les autres traitements locaux sont le plus souvent prescrits sous forme de pommades à appliquer sur les cils pour piéger les *Demodex* dans la pommade lors de leur sortie nocturne et ainsi bloquer le cycle parasitaire, en plus de leur action démodécide propre.

L'oxyde de mercure 1% en pommade ophtalmique est actif sur les *Demodex* mais n'est plus disponible en France. De même, le gel à la pilocarpine à 4% (non disponible en France), présente une bonne efficacité clinique et

parasitologique mais expose aux effets indésirables en cas de passage sur la surface oculaire. Les topiques au métronidazole ont un effet sur les symptômes, mais leur efficacité pour réduire le nombre de parasites n'a pas été évaluée [42].

La micro-exfoliation du bord libre palpébral, par application d'une brosse rotative sur le bord libre et la base des cils (Blephex®) serait également être efficace dans le traitement des démodécidoses oculaires en éliminant mécaniquement les *Demodex* et leurs œufs. Les séances doivent être répétées à des intervalles de 3 à 6 mois. Toutefois, une étude récente ne mettait pas en évidence de différence significative quant à la densité de *Demodex* et à l'amélioration des symptômes entre hygiène des paupières avec lingettes imbibées de terpinène-4-ol, précédée, ou non, de micro-exfoliation du bord libre palpébral [48].

La photothérapie par lumière pulsée intense (IPL pour *Intense Pulsed Light*), utilisée pour le traitement des dysfonctions meibomiennes, pourrait également être efficace pour lutter contre les *Demodex*. Fishmann et al. testaient cette option *in vitro* en soumettant des parasites aux paramètres utilisés habituellement en ophtalmologie. La température des parasites était portée à 49°C, et aucun ne survivait au traitement. En clinique, plusieurs études semblent en faveur d'une efficacité sur le nombre de parasites et les symptômes, mais les critères de jugement varient sensiblement d'une étude à l'autre [49, 50], et des études complémentaires sont nécessaires dans ce domaine.

Traitements systémiques :

La méta-analyse de Navel et al. permet de conclure qu'aucun traitement systémique n'a de supériorité par rapport aux traitements topiques les plus efficaces [42].

Le traitement systémique par ivermectine per os (Stromectol[®], 200µg par kg, soit 3 à 5 comprimés à 3mg en une prise, à renouveler au bout de 2-3 semaines) peut être proposé dans les formes résistantes, ou en cas d'atteinte cutanée associée étendue [51]. Si aucun effet indésirable sévère n'a été rapporté dans le contexte des démodécidoses, d'exceptionnelles réactions sévères ont été décrites dans le traitement d'autres parasitoses (syndrome de Lyell, Stevens Johnson, troubles hématologiques sévères) [52, 53]. En outre, l'ivermectine peut provoquer une somnolence et des vertiges pouvant affecter la conduite automobile ou le maniement de machines, et est contre-indiquée chez la femme enceinte et pendant l'allaitement. La toxicité potentielle de ce traitement et l'absence d'AMM dans cette indication doivent inciter à bien évaluer l'indication avant prescription.

Pour conclure, l'infestation par les *Demodex* doit être évoquée devant des blépharites résistantes aux traitements bien conduits, ou en présence de signes cliniques évocateurs. De nouvelles techniques permettant d'améliorer la rentabilité de l'examen clinique, l'imagerie par microscopie confocale *in vivo* permettent de confirmer le diagnostic, et peuvent, dans certains cas remplacer l'examen parasitologique. Ce dernier reste la référence, mais nécessite un prélèvement de bonne qualité. De nouveaux traitements topiques, bien tolérés, efficaces et disposant d'une AMM, sont désormais disponibles.

Légendes des figures :

Figure 1 : *Demodex* en microscopie optique. A) *Demodex folliculorum* sur un cil (cliché : Laboratoire de microbiologie du CHNO des XV-XX). B) *Demodex* isolé à partir d'un prélèvement de cil. (Cliché Service de parasitologie CHU Bicêtre, Dr. Angoulvant).

Figure 2 : Patiente présentant une atteinte cutanée et palpébrale causée par les *Demodex*. A) Atteinte cutanée des pommettes réalisant un tableau de rosacée papulo-pustuleuse. B) Croûtes et manchons péri-ciliaires typiques. C) Kératite ponctuée superficielle accompagnant la dysfonction meibomienne.

Figure 3 : Manchons péri-ciliaires typiques d'une infestation à *Demodex folliculorum*.

Figure 4 : A) Aspect typique « en cigare » du corps du *Demodex* sortant de la base du follicule ciliaire, après rotation du cil. B) fort grossissement.

Figure 5 : Examen en microscopie confocale du bord libre palpébral d'une patiente atteinte de blépharite à *Demodex*. A) corps du *Demodex* sur le bord libre, au sein de débris épithéliaux. B) Tête de *Demodex* visible à l'orifice d'un follicule ciliaire. C) Multiples *Demodex* dans un follicule ciliaire. D) *Demodex* sur un cil.

Références :

- [1] Elston CA, Elston DM. Demodex mites. Clin Dermatol 2014;32(6):739-43.
- [2] Chang YS, Huang YC. Role of Demodex mite infestation in rosacea: A systematic review and meta-analysis. J Am Acad Dermatol 2017;77(3):441-7.e6.
- [3] Cheng AM, Sheha H, Tseng SC. Recent advances on ocular Demodex infestation. Curr Opin Ophthalmol 2015;26(4):295-300.
- [4] Fromstein SR, Harthan JS, Patel J, Opitz DL. Demodex blepharitis: clinical perspectives. Clin Optom (Auckl) 2018;10:57-63.
- [5] Zhao YE, Guo N, Wu LP. The effect of temperature on the viability of Demodex folliculorum and Demodex brevis. Parasitol Res 2009;105(6):1623-8.
- [6] Thoemmes MS, Fergus DJ, Urban J, Trautwein M, Dunn RR. Ubiquity and diversity of human-associated Demodex mites. PLoS One 2014;9(8):e106265.
- [7] Keskin Kurt R, Aycan Kaya O, Karateke A, Silfeler DB, Soyulu Karapinar O, Akkoca AN, et al. Increased density of Demodex folliculorum mites in pregnancies with gestational diabetes. Med Princ Pract 2014;23(4):369-72.

- [8] Kosik-Bogacka DI, Lanocha N, Lanocha A, Czepita D, Grobelny A, Zdziarska B, et al. Demodex folliculorum and Demodex brevis in healthy and immunocompromised patients. *Ophthalmic Epidemiol* 2013;20(3):159-63.
- [9] Karıncaoglu Y, Tepe B, Kalayci B, Seyhan M. Pseudozoster clinical presentation of Demodex infestation after prolonged topical steroid use. *Clin Exp Dermatol* 2008;33(6):740-2.
- [10] Antille C, Saurat JH, Lubbe J. Induction of rosaceiform dermatitis during treatment of facial inflammatory dermatoses with tacrolimus ointment. *Arch Dermatol* 2004;140(4):457-60.
- [11] Nicholls SG, Oakley CL, Tan A, Vote BJ. Demodex species in human ocular disease: new clinicopathological aspects. *Int Ophthalmol* 2017;37(1):303-12.
- [12] Clanner-Engelshofen BM, French LE, Reinholz M. *Corynebacterium kroppenstedtii* subsp. *demodicis* is the endobacterium of *Demodex folliculorum*. *J Eur Acad Dermatol Venereol* 2019.
- [13] McMahon FW, Gallagher C, O'Reilly N, Clynes M, O'Sullivan F, Kavanagh K. Exposure of a corneal epithelial cell line (hTCEpi) to Demodex-associated Bacillus proteins results in an inflammatory response. *Invest Ophthalmol Vis Sci* 2014;55(10):7019-28.
- [14] Cribier B. [Physiopathology of rosacea]. *Ann Dermatol Venereol* 2014;141 Suppl 2:S158-64.
- [15] Moran EM, Foley R, Powell FC. Demodex and rosacea revisited. *Clin Dermatol* 2017;35(2):195-200.
- [16] Brown M, Hernandez-Martin A, Clement A, Colmenero I, Torrelo A. Severe demodexfolliculorum-associated oculocutaneous rosacea in a girl successfully treated with ivermectin. *JAMA Dermatol* 2014;150(1):61-3.
- [17] Forton FMN, De Maertelaer V. Rosacea and Demodicosis: Little-known Diagnostic Signs and Symptoms. *Acta Derm Venereol* 2019;99(1):47-52.
- [18] Liang H, Randon M, Michee S, Tahiri R, Labbe A, Baudouin C. In vivo confocal microscopy evaluation of ocular and cutaneous alterations in patients with rosacea. *Br J Ophthalmol* 2017;101(3):268-74.
- [19] Hsu CK, Hsu MM, Lee JY. Demodicosis: a clinicopathological study. *J Am Acad Dermatol* 2009;60(3):453-62.
- [20] Husein-EIAhmed H, Steinhoff M. Efficacy of topical ivermectin and impact on quality of life in patients with papulopustular rosacea: A systematic review and meta-analysis. *Dermatol Ther* 2020;33(1):e13203.
- [21] Ebbelaar CCF, Venema AW, Van Dijk MR. Topical Ivermectin in the Treatment of Papulopustular Rosacea: A Systematic Review of Evidence and Clinical Guideline Recommendations. *Dermatol Ther (Heidelb)* 2018;8(3):379-87.
- [22] Alniemi DT, Chen DL. Perioral Demodex folliculitis masquerading as perioral dermatitis in the peripartum period. *JAAD Case Rep* 2019;5(7):639-41.
- [23] Wesolowska M, Knysz B, Reich A, Blazejewska D, Czarnecki M, Gladysz A, et al. Prevalence of Demodex spp. in eyelash follicles in different populations. *Arch Med Sci* 2014;10(2):319-24.
- [24] Biernat MM, Rusiecka-Ziółkowska J, Piątkowska E, Helemejko I, Biernat P, Gościński G. Occurrence of Demodex species in patients with blepharitis and in healthy individuals: a 10-year observational study. *Jpn J Ophthalmol* 2018;62(6):628-33.

- [25] Luo X, Li J, Chen C, Tseng S, Liang L. Ocular Demodicosis as a Potential Cause of Ocular Surface Inflammation. *Cornea* 2017;36 Suppl 1(Suppl 1):S9-s14.
- [26] Liang L, Liu Y, Ding X, Ke H, Chen C, Tseng SCG. Significant correlation between meibomian gland dysfunction and keratitis in young patients with *Demodex brevis* infestation. *Br J Ophthalmol* 2018;102(8):1098-102.
- [27] Bhandari V, Reddy JK. Blepharitis: always remember demodex. *Middle East Afr J Ophthalmol* 2014;21(4):317-20.
- [28] Liu J, Sheha H, Tseng SC. Pathogenic role of *Demodex* mites in blepharitis. *Curr Opin Allergy Clin Immunol* 2010;10(5):505-10.
- [29] Jimenez-Acosta F, Planas L, Penneys N. *Demodex* mites contain immunoreactive lipase. *Arch Dermatol* 1989;125(10):1436-7.
- [30] Sabeti S, Kheirkhah A, Yin J, Dana R. Management of meibomian gland dysfunction: a review. *Surv Ophthalmol* 2020;65(2):205-17.
- [31] Cheng S, Zhang M, Chen H, Fan W, Huang Y. The correlation between the microstructure of meibomian glands and ocular *Demodex* infestation: A retrospective case-control study in a Chinese population. *Medicine (Baltimore)* 2019;98(19):e15595.
- [32] Gutgesell VJ, Stern GA, Hood CI. Histopathology of meibomian gland dysfunction. *Am J Ophthalmol* 1982;94(3):383-7.
- [33] Yam JC, Tang BS, Chan TM, Cheng AC. Ocular demodicosis as a risk factor of adult recurrent chalazion. *Eur J Ophthalmol* 2014;24(2):159-63.
- [34] Kheirkhah A, Casas V, Li W, Raju VK, Tseng SC. Corneal manifestations of ocular *demodex* infestation. *Am J Ophthalmol* 2007;143(5):743-9.
- [35] Gao YY, Di Pascuale MA, Li W, Liu DT, Baradaran-Rafii A, Elizondo A, et al. High prevalence of *Demodex* in eyelashes with cylindrical dandruff. *Invest Ophthalmol Vis Sci* 2005;46(9):3089-94.
- [36] Muntz A, Purslow C, Wolffsohn JS, Craig JP. Improved *Demodex* diagnosis in the clinical setting using a novel in situ technique. *Cont Lens Anterior Eye* 2019.
- [37] Mastrota KM. Method to identify *Demodex* in the eyelash follicle without epilation. *Optom Vis Sci* 2013;90(6):e172-4.
- [38] Wang YJ, Ke M, Chen XM. Prospective Study of the Diagnostic Accuracy of the In Vivo Laser Scanning Confocal Microscopy for Ocular Demodicosis. *Am J Ophthalmol* 2019;203:46-52.
- [39] Pratiques diagnostiques : ectoparasites et parasitoses associées : *Demodex*. In: Botterel F, editor *PARASITOLOGIE ET MYCOLOGIE MÉDICALES - GUIDE DES ANALYSES ET DES PRATIQUES DIAGNOSTIQUES*. Paris Elsevier; 2017, p. 383-5.
- [40] Murphy O, V OD, Lloyd-McKernan A. The Clinical Use of Eyelash Manipulation in the Diagnosis of *Demodex folliculorum* Blepharitis. *Eye Contact Lens* 2020;46 Suppl 1:S33-s8.
- [41] Randon M, Liang H, El Hamdaoui M, Tahiri R, Batellier L, Denoyer A, et al. In vivo confocal microscopy as a novel and reliable tool for the diagnosis of *Demodex* eyelid infestation. *Br J Ophthalmol* 2015;99(3):336-41.
- [42] Navel V, Mulliez A, Benoist d'Azy C, Baker JS, Malecaze J, Chiambaretta F, et al. Efficacy of treatments for *Demodex* blepharitis: A systematic review and meta-analysis. *Ocul Surf* 2019;17(4):655-69.
- [43] Messaoud R, El Fekih L, Mahmoud A, Ben Amor H, Bannour R, Doan S, et al. Improvement in ocular symptoms and signs in patients with *Demodex*

anterior blepharitis using a novel terpinen-4-ol (2.5%) and hyaluronic acid (0.2%) cleansing wipe. *Clin Ophthalmol* 2019;13:1043-54.

[44] Sobolewska B, Doycheva D, Deuter CM, Schaller M, Zierhut M. Efficacy of Topical Ivermectin for the Treatment of Cutaneous and Ocular Rosacea. *Ocul Immunol Inflamm* 2020:1-5.

[45] Schaller M, Kemeny L, Havlickova B, Jackson JM, Ambroziak M, Lynde C, et al. A randomized phase 3b/4 study to evaluate concomitant use of topical ivermectin 1% cream and doxycycline 40-mg modified-release capsules, versus topical ivermectin 1% cream and placebo in the treatment of severe rosacea. *J Am Acad Dermatol* 2020;82(2):336-43.

[46] Craig JP, Cruzat A, Cheung IMY, Watters GA, Wang MTM. Randomized masked trial of the clinical efficacy of MGO Manuka Honey microemulsion eye cream for the treatment of blepharitis. *Ocul Surf* 2020;18(1):170-7.

[47] Frame K, Cheung IMY, Wang MTM, Turnbull PR, Watters GA, Craig JP. Comparing the in vitro effects of MGO() Manuka honey and tea tree oil on ocular Demodex viability. *Cont Lens Anterior Eye* 2018;41(6):527-30.

[48] Murphy O, O'Dwyer V, Lloyd-McKernan A. The efficacy of tea tree face wash, 1, 2-Octanediol and microblepharoexfoliation in treating Demodex folliculorum blepharitis. *Cont Lens Anterior Eye* 2018;41(1):77-82.

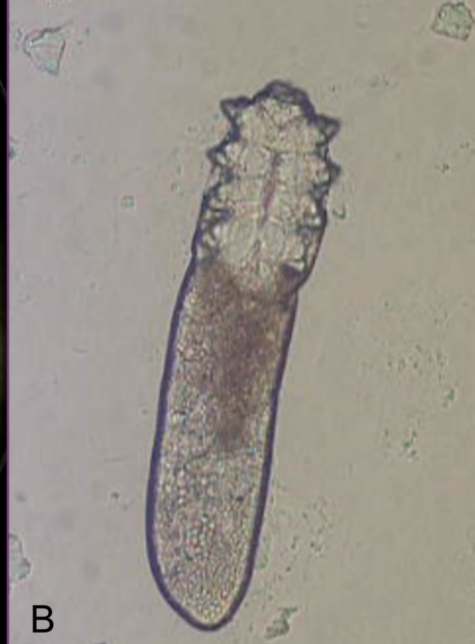[49] Cheng SN, Jiang FG, Chen H, Gao H, Huang YK. Intense Pulsed Light Therapy for Patients with Meibomian Gland Dysfunction and Ocular Demodex Infestation. *Curr Med Sci* 2019;39(5):800-9.

[50] Zhang X, Song N, Gong L. Therapeutic Effect of Intense Pulsed Light on Ocular Demodex. *Curr Eye Res* 2019;44(3):250-6.

[51] Holzchuh FG, Hida RY, Moscovici BK, Villa Albers MB, Santo RM, Kara-Jose N, et al. Clinical treatment of ocular Demodex folliculorum by systemic ivermectin. *Am J Ophthalmol* 2011;151(6):1030-4.e1.

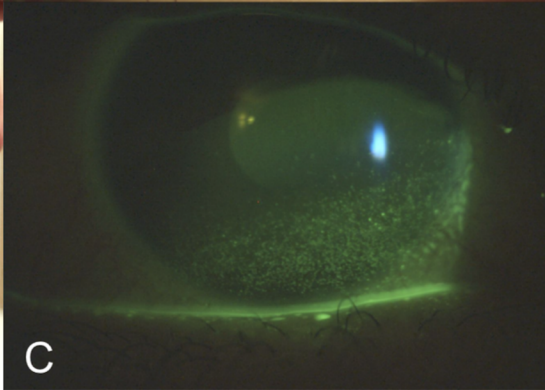
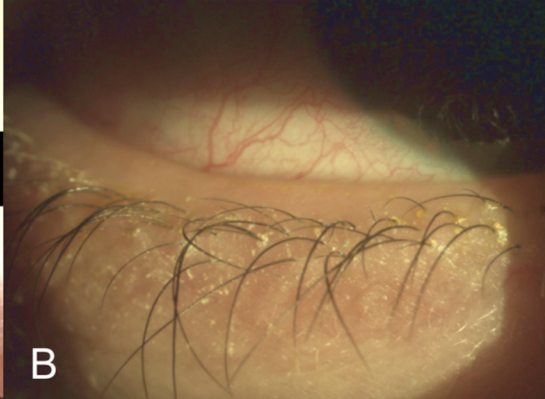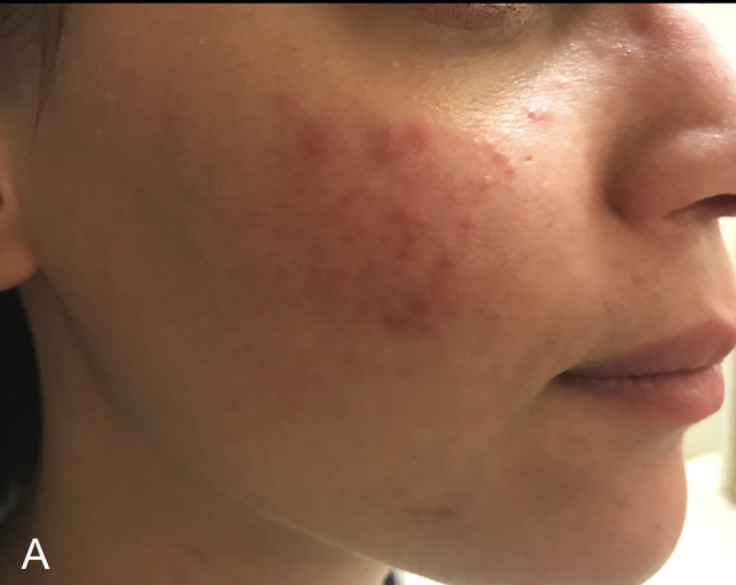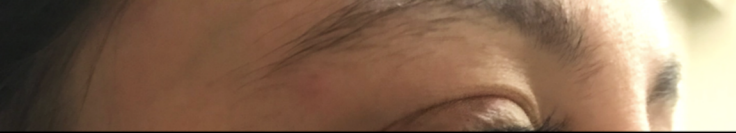[52] Orion E, Matz H, Wolf R. The life-threatening complications of dermatologic therapies. *Clin Dermatol* 2005;23(2):182-92.

[53] Seegobin K, Bueno E, Maharaj S, Ashby T, Brown M, Jones L. Toxic epidermal necrolysis after ivermectin. *Am J Emerg Med* 2018;36(5):887-9.



A

B



A

B

C

