



**HAL**  
open science

# Infiltration épidurale échoguidée par la voie du hiatus sacrococcygien dans la prise en charge des lomboradiculalgies : étude observationnelle prospective bicentrique chez 150 patients

F. Robin, G. Coiffier, J.-D. Albert, C. Darrieutort-Laffite, S. Rio, B. Le Goff,  
P. Guggenbuhl

## ► To cite this version:

F. Robin, G. Coiffier, J.-D. Albert, C. Darrieutort-Laffite, S. Rio, et al.. Infiltration épidurale échoguidée par la voie du hiatus sacrococcygien dans la prise en charge des lomboradiculalgies : étude observationnelle prospective bicentrique chez 150 patients. *Revue du Rhumatisme*, 2020, 87 (6), pp.492-493. 10.1016/j.rhum.2020.09.001 . hal-03040865

**HAL Id: hal-03040865**

**<https://hal.science/hal-03040865>**

Submitted on 15 Dec 2020

**HAL** is a multi-disciplinary open access archive for the deposit and dissemination of scientific research documents, whether they are published or not. The documents may come from teaching and research institutions in France or abroad, or from public or private research centers.

L'archive ouverte pluridisciplinaire **HAL**, est destinée au dépôt et à la diffusion de documents scientifiques de niveau recherche, publiés ou non, émanant des établissements d'enseignement et de recherche français ou étrangers, des laboratoires publics ou privés.

**Infiltration épidurale échoguidée par la voie du hiatus sacrococcygien dans la prise en charge des lomboradiculalgies : étude observationnelle prospective bicentrique chez 150 patients**

François Robin<sup>1,2</sup>, Guillaume Coiffier<sup>1,2</sup>, Jean-David Albert<sup>1,2</sup>, Christelle Darrieutort-Laffite<sup>3</sup>, Simon Rio<sup>1</sup>, Benoit Le Goff<sup>3</sup>, Pascal Guggenbuhl<sup>1,2</sup>

(1) Service de Rhumatologie, CHU de RENNES, Rennes, France

(2) Université de Rennes, INSERM NuMeCan UMR 1274, CIMIAD, Rennes, France

(3) Service de Rhumatologie, CHU Nantes, Nantes, France.

**Auteur correspondant :**

François Robin,

Service de Rhumatologie, CHU de RENNES, 16 Boulevard de Bulgarie, 35200 Rennes, France

francois.robin@chu-rennes.fr, +33299284321

Mots clés : lomboradiculalgie, infiltration épidurale par le hiatus sacrococcygien, échoguidée

Journal Pre-proof

La lomboradiculalgie est une affection bénigne et courante [1] dont les causes principales sont la hernie discale ou l'arthrose. La prise en charge des lomboradiculalgies constitue un problème de santé publique [2] et requiert une approche thérapeutique multimodale. Les infiltrations épidurales lombaires de corticostéroïdes font partie de l'arsenal thérapeutique mais leur efficacité reste sujet à controverse avec des résultats contradictoires [3–5]. L'infiltration échoguidée par le hiatus sacrococcygien est une technique de plus en plus utilisée en raison de l'accessibilité rapide de l'échographie, de l'absence d'irradiation, de la faisabilité du geste et de la rareté des complications rapportées [6].

Une étude observationnelle prospective pragmatique bi-centrique (CHU de Rennes et de Nantes) a été menée afin d'évaluer l'efficacité d'une seule infiltration épidurale de corticostéroïdes (cortivazol) réalisée par la voie du hiatus sacrococcygien sous contrôle échographique dans le traitement des lomboradiculalgies. Le critère principal de réussite était l'obtention d'un score  $\leq 3/10$  sur l'échelle numérique d'évaluation de la douleur (EN) au 30e jour (J30) après l'infiltration épidurale. Les critères secondaires étaient l'obtention d'un score EN  $\leq 3/10$  à J30 sans prise d'opioïdes ou d'AINS, la quantité d'analgésiques et d'AINS consommés, les arrêts de travail et la survenue d'effets indésirables. Les facteurs liés à l'efficacité n'ont pas été clairement établis.

Cent cinquante patients ont été sélectionnés [Annexe A, Tableau S1, Figure S1 ; voir le matériel complémentaire accompagnant la version en ligne de cet article]. Comparativement aux résultats initiaux (10 % des patients avec score EN  $\leq 3/10$ , non-exclus de l'analyse finale), 31 % des patients à 10 jours (J10) post-infiltration ( $p < 0,001$ ) et 37 % à J30 ( $p < 0,05$ ) ont rapporté un score EN  $\leq 3/10$  (Figure 1). La proportion de patients ayant atteint cet objectif sans prise concomitante d'opioïdes ou d'AINS s'élevait à 23 % à J10 et J30 ( $p < 0,001$ ). La consommation d'opioïdes et d'AINS a significativement diminué entre le début, J10 et J30. Durant le suivi, les patients n'ont rapporté aucun effet indésirable. Nous n'avons pas retrouvé de facteurs prédictifs significatifs de l'efficacité des infiltrations épidurales à J10 et J30 post-infiltration (Tableau 1).

Les études précédentes ayant évalué l'efficacité des infiltrations par le hiatus sacrococcygien sur l'amélioration des douleurs radiculaires fournissent des résultats contradictoires [7,8], principalement en raison de l'hétérogénéité des populations incluses et de la fréquence du monitoring (première évaluation à 6 semaines [7] ou 3 mois [8]). Dans notre étude, dont les résultats corroborent ceux de Nandi *et al.* [9], les infiltrations de corticostéroïdes épiduraux par le hiatus sacrococcygien ont montré un bénéfice à court terme (1 mois) sur la symptomatologie douloureuse des lomboradiculalgies par hernie discale. Il s'agit d'un aspect pragmatique important puisque l'infiltration épidurale vise avant tout à soulager le plus rapidement possible les douleurs sévères ou persistantes dans le contexte d'une pathologie d'évolution spontanément favorable à moyen terme dans la majorité des cas [10]. À l'instar de la littérature publiée sur ce thème, nous n'avons pas été en mesure d'identifier les facteurs prédictifs de l'efficacité des infiltrations par la voie du hiatus sacrococcygien [3]. Aucun effet indésirable n'a été observé au cours du suivi, ce qui confirme la bonne tolérance de cette technique.

Pour conclure, une seule infiltration épidurale de corticoïdes réalisée par la voie du hiatus sacrococcygien et sous contrôle échographique a permis d'améliorer de manière significative le score EN radiculaire dans environ un tiers des cas. Les patients et les médecins doivent être informés des résultats attendus au moment d'envisager les différentes options thérapeutiques disponibles dans la prise en charge de cette pathologie. Le recours à une seconde infiltration, dans un délai de 10 jours suivant la première, chez les patients dont la réponse s'avère insuffisante, devra être soigneusement étudié.

**Remerciements :** les auteurs souhaitent remercier l'ensemble des patients qui ont participé à cette étude.

**Conflits d'intérêts :** les auteurs ne déclarent aucun conflit d'intérêts en lien avec les résultats de cette étude.

**Approbation éthique :** tous les patients ont été informés des objectifs et du déroulement de l'étude et ont donné leur consentement. L'étude a été approuvée par le comité d'éthique du CHU de Rennes (Avis n°18.38, Oct 2015).

**Financement :** cette étude n'a reçu aucun financement.

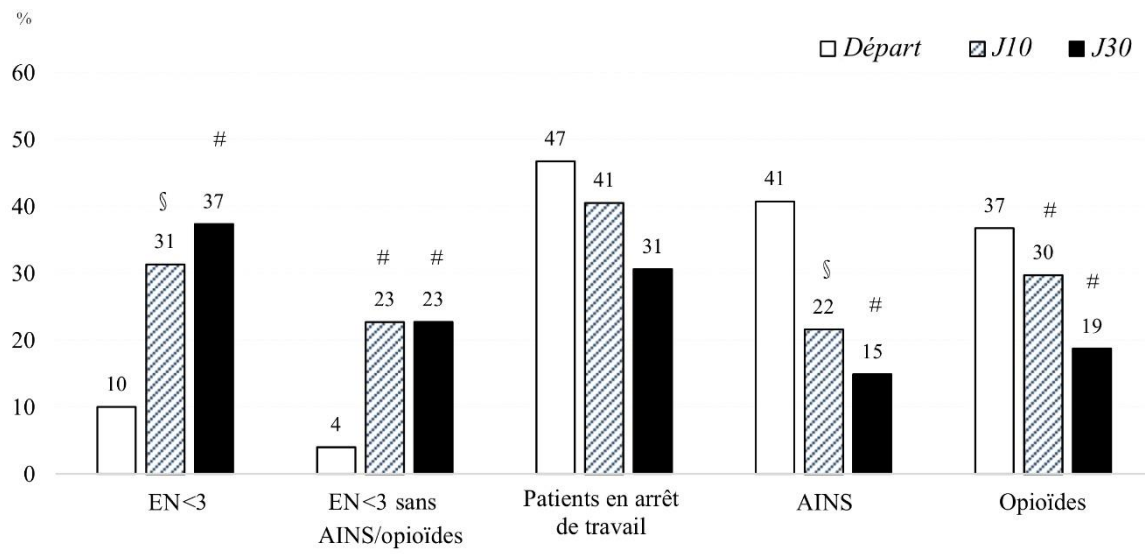
#### **Annexe A. Matériel complémentaire**

Du matériel complémentaire (Tableau S1, Figure S1) accompagnant cet article est disponible sur ...

**Références**

- [1] Frymoyer JW. Lumbar disk disease: epidemiology. *Instr Course Lect* 1992;41:217–23.
- [2] Tubach F, Beauté J, Leclerc A. Natural history and prognostic indicators of sciatica. *J Clin Epidemiol* 2004;57:174–9.
- [3] Spaccarelli KC. Lumbar and caudal epidural corticosteroid injections. *Mayo Clin Proc* 1996;71:169–78.
- [4] Manchikanti L, Singh V, Cash KA, Pampati V, Damron KS, Boswell MV. A randomized, controlled, double-blind trial of fluoroscopic caudal epidural injections in the treatment of lumbar disc herniation and radiculitis. *Spine* 2011;36:1897–905.
- [5] Carrette S, Leclaire R, Marcoux S, Morin F, Blaise GA, St. -Pierre A, et al. Epidural corticosteroid injections for sciatica due to herniated nucleus pulposus. *N Engl J Med* 1997;336:1634–40.
- [6] Blanchais A, Le Goff B, Guillot P, Berthelot J-M, Glemarec J, Maugars Y. Feasibility and safety of ultrasound-guided caudal epidural glucocorticoid injections. *Joint Bone Spine* 2010;77:440–4.
- [7] Iversen T, Solberg TK, Romner B, Wilsgaard T, Twisk J, Anke A, et al. Effect of caudal epidural steroid or saline injection in chronic lumbar radiculopathy: multicentre, blinded, randomised controlled trial. *BMJ* 2011;343:d5278.
- [8] Park KD, Kim TK, Lee WY, Ahn J, Koh SH, Park Y. Ultrasound-Guided Versus Fluoroscopy-Guided Caudal Epidural Steroid Injection for the Treatment of Unilateral Lower Lumbar Radicular Pain: Case-Controlled, Retrospective, Comparative Study. *Medicine (Baltimore)* 2015;94:e2261.
- [9] Nandi J. A Randomized Controlled Clinical Trial to Determine the Effectiveness of Caudal Epidural Steroid Injection in Lumbosacral Sciatica. *J Clin Diagn Res* 2017;11:RC04-RC08.
- [10] Andersson GB. Epidemiological features of chronic low-back pain. *The Lancet* 1999;354:581–5.

**Figure 1 :** Efficacité de l'infiltration épidurale sur la douleur radiculaire, prise d'antalgiques et activité professionnelle. Différence avec les résultats initiaux avec § =  $p < 0,05$  et # =  $p < 0,01$ .



Journal Pre-proof

	Facteurs d'efficacité à J30 (EN<3/10)	
	OR (IC95%)	OR (IC95%)
Age < 45 ans	1.26 (0.62-0.57)***	1.06 (0.53-2.10)***
Genre masculin	2.40 (1.17-4.93)*	2.63 (1.32-5.24)**
Racine S1	0.85 (0.42-1.70)***	1.07 (0.55-2.09)***
Douleur radiculaire < 6 semaines	1.07 (0.48-2.37)***	1.61 (0.76-3.43)***
Douleur sévère (EN>7/10)	0.32 (0.46-0.72)**	0.52 (0.26-1.05)***
Hernie discale	2.16 (0.75-6.17)***	3.04 (1.07-8.64)*
Conflit foraminaux	2.94 (1.25-6.90)***	1.44 (0.62-3.34)***
Chirurgie rachidienne	1.01 (0.36-2.85)***	1.26 (0.47-3.34)***

\*p < 0,05 ; \*\*p < 0,01 ; \*\*\*NS

**Tableau 1** : Facteurs associés à l'efficacité de l'infiltration épidurale de cortivazol par le hiatus sacrococcygien sous contrôle échographique à J10 et J30.

Journal Pre-proof