



HAL
open science

Comment je fais... une MIV ex vivo

Anne-Sophie Neyroud, Caroline Guez-Loussouarn, Diane Bales, Clotilde Rives-Lange, Jean Levêque, Solène Duros

► To cite this version:

Anne-Sophie Neyroud, Caroline Guez-Loussouarn, Diane Bales, Clotilde Rives-Lange, Jean Levêque, et al.. Comment je fais... une MIV ex vivo. *Gynécologie Obstétrique Fertilité & Sénologie*, 2021, 49 (4), pp.292-295. 10.1016/j.gofs.2020.10.009 . hal-03003618

HAL Id: hal-03003618

<https://hal.science/hal-03003618>

Submitted on 24 Apr 2023

HAL is a multi-disciplinary open access archive for the deposit and dissemination of scientific research documents, whether they are published or not. The documents may come from teaching and research institutions in France or abroad, or from public or private research centers.

L'archive ouverte pluridisciplinaire **HAL**, est destinée au dépôt et à la diffusion de documents scientifiques de niveau recherche, publiés ou non, émanant des établissements d'enseignement et de recherche français ou étrangers, des laboratoires publics ou privés.



Distributed under a Creative Commons Attribution - NonCommercial 4.0 International License

Comment je fais... une MIV *ex vivo*

Anne-Sophie NEYROUD^{1,2}, Caroline GUEZ-LOUSSOUARN¹, Diane BALES³, Clotilde RIVES-LANGE¹, Jean LEVEQUE³, Solène DUROS³

1- CHU Rennes, Service de Biologie de la Reproduction-CECOS, 35000, Rennes, France.

2- Univ Rennes, Inserm, EHESP, Irset (Institut de recherche en santé, environnement et travail) - UMR_S 1085, F-35000 Rennes, France.

3-CHU Rennes, Service Gynécologie Obstétrique et de Médecine de la Reproduction, 35000, Rennes, France.

Anne-sophie.neyroud@chu-rennes.fr

caroguelous@orange.fr

diane.bales@chu-rennes.fr

clotilde.rives-lange@chu-rennes.fr

jean.leveque@chu-rennes.fr

solene.duros@chu-rennes.fr

Comment je fais... une MIV *ex vivo*

Anne-Sophie NEYROUD^{1,2}, Caroline GUEZ-LOUSSOUARN¹, Diane BALES³, Clotilde RIVES-LANGE¹, Jean LEVEQUE³, Solène DUROS³

1- CHU Rennes, Service de Biologie de la Reproduction-CECOS, 35000, Rennes, France.

2- Univ Rennes, Inserm, EHESP, Irset (Institut de recherche en santé, environnement et travail) - UMR_S 1085, F-35000 Rennes, France.

3-CHU Rennes, Service Gynécologie Obstétrique et de Médecine de la Reproduction, 35000, Rennes, France.

Mots clés : maturation *in vitro*, *ex vivo*, préservation de la fertilité, ovocytes, cortex ovarien, cancer de l'ovaire

Comment je fais... une MIV *ex vivo* ?

How I do ... *ex vivo* IVM ?

Mots clés : maturation *in vitro*, *ex vivo*, préservation de la fertilité, ovocytes, cortex ovarien, cancer de l'ovaire

Keywords : *in vitro* maturation, *ex vivo*, fertility preservation, oocytes, ovarian cortex, ovarian cancer

1. Introduction

Dans le cas des cancers de l'ovaire stade I de la femme en âge de procréer, les techniques de préservation de la fertilité sont limitées. En effet, la technique de référence, qui consiste en une stimulation ovarienne suivie d'une ponction ovarienne et d'une vitrification des ovocytes, est contre-indiquée. De plus, la congélation de cortex ovarien n'est pas recommandée devant le risque de réintroduction de la maladie au moment de la greffe.

La maturation ovocytaire *in vitro* (MIV) est l'une des techniques de préservation de la fertilité. Elle est indiquée lorsque le délai avant l'introduction des traitements gonadotoxiques est trop court pour envisager une stimulation ovarienne ou lorsque l'hyperestradiolémie induite est contre indiquée (cancer hormono-dépendant). On procède à une ponction par voie transvaginale ce qui permet de prélever tous les follicules antraux visualisés à l'échographie quel que soit le stade du cycle. Au laboratoire, après recherche des complexes cumulo-ovocytaires (CCO) dans le liquide folliculaire, ces derniers sont rincés puis cultivés dans un milieu spécifique de MIV pendant 24 à 48 heures. Les ovocytes matures obtenus (au stade métaphase II) sont vitrifiés en vue d'une fécondation *in vitro* par ICSI (*IntraCytoplasmic Sperm Injection*) ultérieure.

Dans le cadre du cancer de l'ovaire, la ponction par voie transvaginale est contre indiquée en raison du risque de dissémination de cellules tumorales. Une nouvelle option consiste à ponctionner *ex vivo* les follicules antraux sur la pièce d'ovariectomie. Cette technique nommée « MIV *ex vivo* » a été décrite par Revel *et al.* en 2003 (1).

L'indication d'une MIV *ex vivo* doit être validée en Réunion de Concertation Pluridisciplinaire. Les patientes sont informées des limites et avantages de la technique et leur consentement est recueilli par écrit.

2. Aspect technique

2.1. 1^{er} temps opératoire

La patiente réalise un *priming* par hormone chorionique gonadotrope humaine (Ovitrelle® 250µg par voie sous cutanée, Merck) 48 heures avant l'intervention pour améliorer le taux de maturation *in vivo* (2). Dans le contexte de néoplasie ovarienne, la voie d'abord est la médiane à cheval sur l'ombilic permettant une stadification de la maladie (exploration réglée de la cavité abdomino-pelvienne avec biopsies et cytologie péritonéale) puis une annexectomie : l'annexe est dégagée à la main en évitant toute rupture. L'annexectomie est réalisée après contrôle au fil doublé premier des pédicules vasculaires lombo-ovarien, de l'arcade tubaire, du ligament utéro-ovarien et de la trompe au contact de la corne utérine (Fig. 1). L'on procède de même pour l'annexe opposée.

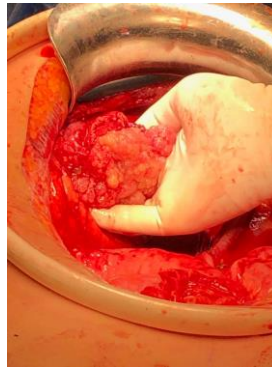

Figure 1 : Vue de l'annexe dégagée et montée à la main

Une fois, l'annexectomie bilatérale réalisée, les pièces sont installées sur un champ stérile pour leur préparation avant l'envoi dans le laboratoire de Biologie de la Reproduction. L'ovaire est individualisé de la trompe (Fig. 2).

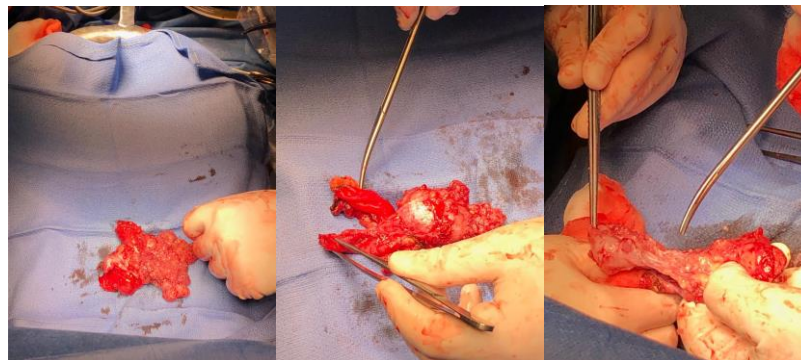


Figure 2 : Individualisation de l'ovaire

Une fois dégagé de la trompe, la corticale ovarienne est débarrassée des lésions exophytiques tumorales au ciseau (Fig. 3).

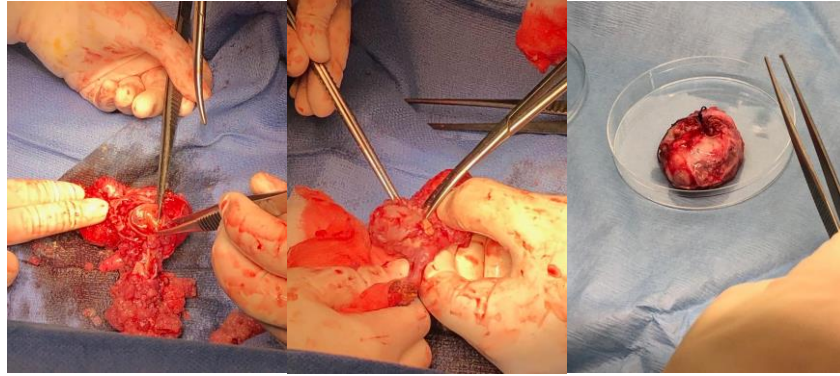
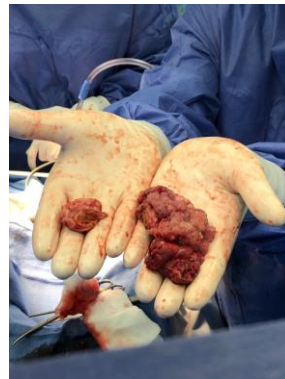

Figure 3 : Elimination de la partie exophytique de l'ovaire



**Figure 4 : A gauche : ovaire après préparation ;
A droite : ovaire avant la préparation**

Puis on réalise les mêmes gestes sur l'ovaire controlatéral (Fig. 4). Les ovaires sont ensuite acheminés sans délai au Laboratoire de Biologie de la Reproduction dans un milieu de transport.

2.2. Coté laboratoire

La veille de l'intervention chirurgicale :

Les milieux de transport, de rinçage et de culture sont préparés la veille. Le milieu de culture spécifique à la MIV utilisé est le milieu Medicult IVM[®] (Origio), supplémenté avec 20% de sérum décomplémenté de la patiente, additionné de 0.75 à 1 UI/mL de FSH et de LH (Ménopur[®], Ferring).

Le jour de l'intervention chirurgicale :

Au laboratoire, l'ovaire est techniqué sans délai en conditions stériles. Les follicules antraux visibles à l'œil nu sont aspirés à l'aide d'une seringue de 1mL sur laquelle est adaptée

une aiguille stérilisée aux rayons gamma (Fig. 5). Cependant, la plupart des follicules antraux sont invisibles à l'œil nu. L'ensemble du cortex ovarien est alors ponctionné à l'aveugle millimètre par millimètre. Les CCO sont recherchés, sous loupe binoculaire, à 37°C. Les CCO sont rincés puis incubés dans le milieu de culture de MIV (Medicult IVM[®], Origio). Après 24h d'incubation dans une étuve à 37°C, réglée à 5% de CO₂ et 7% d'O₂, les ovocytes sont décoronés. Le degré de maturité ovocytaire est évalué sous microscope inversé. Les ovocytes matures (au stade Métaphase II) sont vitrifiés. Les ovocytes immatures (au stade Métaphase I ou Vésicule Germinative) à J1 sont cultivés pendant 24 heures supplémentaires. A J2, les ovocytes ayant atteint le stade Métaphase II sont également vitrifiés. Ainsi, tous les ovocytes au stade Métaphase II sont vitrifiés après 24h ou 48h de culture pour ceux ayant mûri dans un second temps.

Par ailleurs, le cortex ovarien d'aspect « sain » peut être congelé dans l'hypothèse d'une future exploitation par le biais du développement de la folliculogénèse *in vitro*.

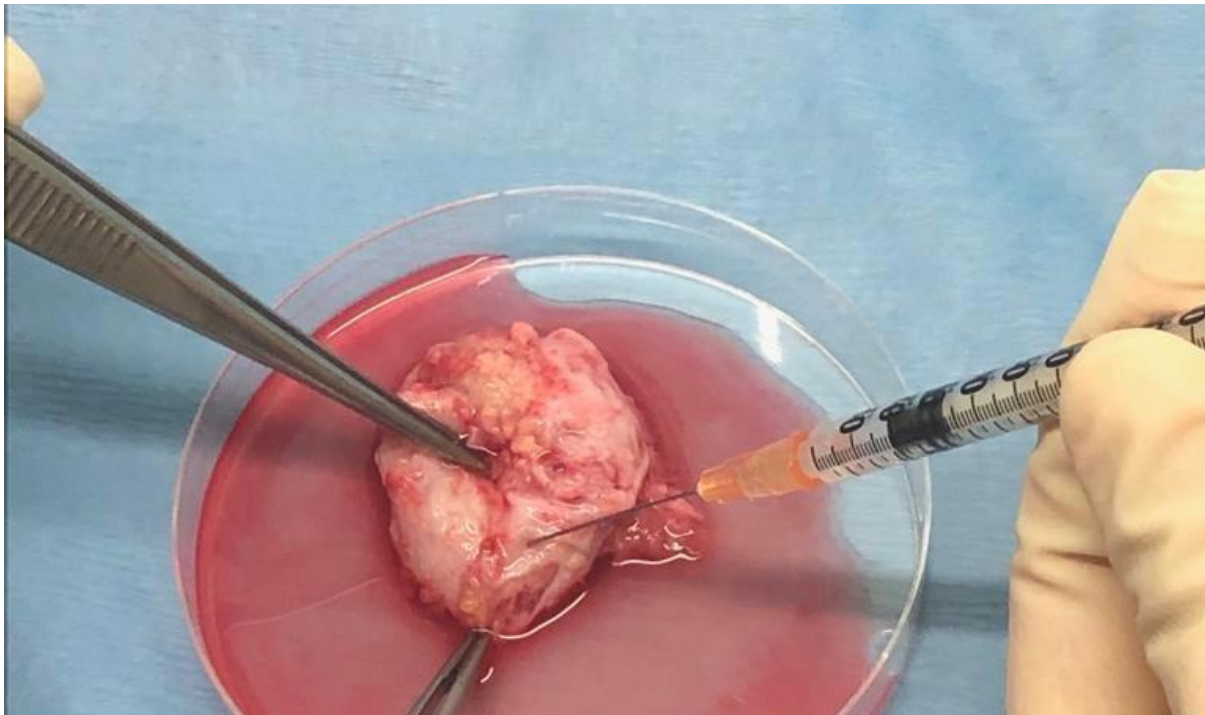


Figure 5 : Aspiration des follicules antraux dans le cortex ovarien à la seringue

3. Discussion/Conclusion :

D'après les Recommandations pour la Pratique Clinique de l'INCA de 2019 (3), chez la femme en âge de procréer, la préservation utérine est possible dans les stades I de cancer de l'ovaire mais avec parfois une indication d'annexectomie bilatérale. Dans ce cas, une fertilité naturelle est compromise. Les techniques habituelles de préservation de la fertilité sont contre indiquées que ce soit la stimulation ovarienne avec vitrification ovocytaire (technique de référence) ou bien la greffe de tissu ovarien vu le risque de réintroduction de cellules malignes.

Dans ce cas, la MIV *ex vivo* devient une stratégie intéressante. En effet, il s'agit d'une technique qui ne modifie pas le geste opératoire du chirurgien ni le traitement oncologique de la patiente. La seule technique demandant un apprentissage est la ponction des follicules antraux sur la pièce opératoire par le biologiste au laboratoire. En effet, les follicules sont moins faciles à visualiser que lors d'une ponction « *in vivo* » sous échographie. Il a été montré qu'un nombre moins important d'ovocytes était recueilli par ponction « *ex vivo* » que « *in vivo* »(4).

Une des difficultés de ce geste est la bonne coordination entre le chirurgien au bloc opératoire et le biologiste au laboratoire. En effet, la dissection de l'ovaire et le transport représentent un intervalle de temps pendant lesquels l'ovocyte, dans le follicule est privé de circulation sanguine (oxygène, nutriments, métabolites, etc.) et est exposé aux fluctuations de température et de pH. Pour optimiser la survie des ovocytes qui seront prélevés, le délai entre la ligature vasculaire de l'ovaire et la ponction folliculaire doit être le plus court possible. Tous ces facteurs peuvent perturber la physiologie normale et altérer la compétence méiotique de l'ovocyte.

Concernant les résultats, il s'agit d'une technique expérimentale. La littérature décrit qu'on retrouve des CCO chez 90 % des patientes bénéficiant d'une MIV *ex vivo*. Le nombre moyen d'ovocytes immatures recueillis varie de 5 à 39, le taux de maturation moyen est de 39% et le taux de fécondation de 65 % (5).

Deux naissances vivantes issues d'une MIV *ex vivo* ont été décrites. La première naissance vivante a été rapportée en 2013 par l'équipe de Prasath *et al.* de Singapour (6) : 4 ovocytes immatures ont été recueillis et ont tous été maturés *in vitro*. Les ovocytes ont été mis en fécondation et 3 embryons de bonne qualité ont été congelés. Un transfert de 2 embryons sous traitement hormonal substitutif a permis une grossesse et la naissance d'un enfant de 2580g. La deuxième naissance vivante a été décrite par une équipe américaine : 10 ovocytes immatures ont été recueillis, 4 ovocytes en métaphase II ont été micro-injectés et 3 zygotes ont été congelés. Un transfert de 2 embryons a permis une grossesse et un accouchement à terme d'un garçon de 3883g (7). Une grossesse clinique au-delà de 20 semaines d'aménorrhée était en cours au moment de la rédaction de l'article belge de Segers *et al.* (5).

Lors de l'entretien en vue d'une préservation de la fertilité, les patientes doivent être informées du caractère prometteur mais expérimental de cette technique. Les chances de grossesses dépendront de l'âge de la patiente et du nombre d'ovocytes matures recueillis. De plus, il faut savoir que les ovocytes issus d'une MIV (*in vivo* ou *ex vivo*) ont un potentiel de grossesse moins important que les ovocytes issus d'une stimulation ovarienne. Cependant, les issues obstétricales ne sont pas différentes (8). Enfin, les données sur les enfants nés grâce à

cette nouvelle technique sont jusqu'ici rassurantes en ce qui concerne le poids de naissance, les anomalies congénitales et la croissance (9).

En conclusion, la MIV *ex vivo* est une option simple à envisager afin de préserver la fertilité de toutes les patientes en âge de procréer devant subir une ovariectomie bilatérale quelle qu'en soit l'indication. Cette technique doit être connue de tous les chirurgiens gynécologues spécialisés dans la Cancérologie pelvienne et de tous les biologistes de la Reproduction réalisant de la préservation de la fertilité. Cependant, les résultats en terme de grossesses restent encore à évaluer.

Références :

1. Revel A, Koler M, Simon A, Lewin A, Laufer N, Safran A. Oocyte collection during cryopreservation of the ovarian cortex. *Fertil Steril*. 1 mai 2003;79(5):1237–9.
2. Zheng X, Wang L, Zhen X, Lian Y, Liu P, Qiao J. Effect of hCG priming on embryonic development of immature oocytes collected from unstimulated women with polycystic ovarian syndrome. *Reprod Biol Endocrinol RBE*. 24 mai 2012;10:40.
3. Uzan C, Courbiere B, Chabbert-Buffet N. [Epithelial ovarian cancer and fertility preservation: Article drafted from the French Guidelines in oncology entitled « Initial management of patients with epithelial ovarian cancer » developed by FRANCOGYN, CNGOF, SFOG, GINECO-ARCAJY under the aegis of CNGOF and endorsed by INCa]. *Gynecol Obstet Fertil Senol*. 2019;47(2):180–6.
4. Kedem A, Yerushalmi GM, Brengauz M, Raanani H, Orvieto R, Hourvitz A, et al. Outcome of immature oocytes collection of 119 cancer patients during ovarian tissue harvesting for fertility preservation. *J Assist Reprod Genet*. mai 2018;35(5):851–6.
5. Segers I, Mateizel I, Van Moer E, Smits J, Tournaye H, Verheyen G, et al. In vitro maturation (IVM) of oocytes recovered from ovariectomy specimens in the laboratory: a promising « *ex vivo* » method of oocyte cryopreservation resulting in the first report of an ongoing pregnancy in Europe. *J Assist Reprod Genet*. août 2015;32(8):1221–31.
6. Prasath EB, Chan MLH, Wong WHW, Lim CJW, Tharmalingam MD, Hendricks M, et al. First pregnancy and live birth resulting from cryopreserved embryos obtained from in vitro matured oocytes after oophorectomy in an ovarian cancer patient. *Hum Reprod*. 1 févr 2014;29(2):276–8.
7. Uzelac PS, Delaney AA, Christensen GL, Bohler HCL, Nakajima ST. Live birth following in vitro maturation of oocytes retrieved from extracorporeal ovarian tissue aspiration and embryo cryopreservation for 5 years. *Fertil Steril*. nov 2015;104(5):1258–60.

8. Chian R-C, Huang JYJ, Gilbert L, Son W-Y, Holzer H, Cui SJ, et al. Obstetric outcomes following vitrification of in vitro and in vivo matured oocytes. *Fertil Steril.* juin 2009;91(6):2391–8.
9. Basatemur E, Sutcliffe A. Health of IVM children. *J Assist Reprod Genet.* juin 2011;28(6):489–93.