



HAL
open science

Epilepsie réfractaire et hyperlactacidémie chez un nourrisson : la maladie de Menkès, un diagnostic à envisager. A propos d'un cas

Etienne Mondesert, Agathe Roubertie, Mathilde Girard, Nicolas Leboucq, Catherine Baud, Danielle Cuntz, Jean-Paul Cristol, Francois Rivier, Gilles Cambonie, Julie Leydet, et al.

► To cite this version:

Etienne Mondesert, Agathe Roubertie, Mathilde Girard, Nicolas Leboucq, Catherine Baud, et al.. Epilepsie réfractaire et hyperlactacidémie chez un nourrisson : la maladie de Menkès, un diagnostic à envisager. A propos d'un cas . *Annales de Biologie Clinique*, 2020, 78 (4), pp.441-445. 10.1684/abc.2020.1566 . hal-02893548

HAL Id: hal-02893548

<https://hal.science/hal-02893548v1>

Submitted on 31 Jul 2021

HAL is a multi-disciplinary open access archive for the deposit and dissemination of scientific research documents, whether they are published or not. The documents may come from teaching and research institutions in France or abroad, or from public or private research centers.

L'archive ouverte pluridisciplinaire **HAL**, est destinée au dépôt et à la diffusion de documents scientifiques de niveau recherche, publiés ou non, émanant des établissements d'enseignement et de recherche français ou étrangers, des laboratoires publics ou privés.

Epilepsie réfractaire et hyperlactacidémie chez un nourrisson : la maladie de Menkès, un diagnostic à envisager. A propos d'un cas

Menkes disease, a diagnosis to consider in case of severe epilepsy with hyperlactacidemia: a case report

Etienne Mondesert¹
Agathe Roubertie^{2,3}
Mathilde Girard²
Nicolas Leboucq⁴
Catherine Baud⁵
Danielle Cuntz²
Jean-Paul Cristol^{1,6}
François Rivier^{2,6}
Gilles Cambonie⁷
Julie Leydet²
Stéphanie Badiou^{1,6}

¹ Département de biochimie et hormonologie, CHU Montpellier, France

² Département de neuropédiatrie, CHU Montpellier, France

³ Institut des neurosciences, Inserm U1051, Université de Montpellier, France

⁴ Département de neuroradiologie, CHU Montpellier, France

⁵ Département d'imagerie pédiatrique, CHU Montpellier, France

⁶ PhyMedExp, Université de Montpellier (UM), Inserm, CNRS, Montpellier, France

⁷ Département de pédiatrie néonatale et réanimation, CHU Montpellier, France

Résumé. La maladie de Menkès est une maladie génétique rare du métabolisme du cuivre causée par une mutation inactivatrice du gène ATP7A. Il en résulte un défaut d'absorption intestinale du cuivre, une carence tissulaire et un dysfonctionnement des cupro-enzymes dont la cytochrome c oxydase. Il s'agit d'une maladie multi-systémique dont les signes cliniques apparaissent dès les premiers mois de vie incluant notamment une épilepsie sévère et un aspect caractéristique des cheveux. Nous rapportons l'observation d'un cas chez un nourrisson de 3 mois hospitalisé suite à une crise tonico-clonique partielle. Le bilan biologique révèle une hyperlactacidémie et une hyperlactatorachie. Les premières explorations infectieuses, métaboliques et génétiques sont négatives. Suite à la récurrence de crises multifocales de nouvelles investigations sont réalisées avec un point d'appel sur la répartition et l'aspect anormal des cheveux. Les taux de céruloplasmine et cuivre plasmatiques effondrés sont compatibles avec une maladie de Menkès. L'analyse moléculaire du gène ATP7A a permis de confirmer le diagnostic par la mise en évidence d'une mutation non-sens.

Mots clés : *Menkès, hyperlactacidémie, épilepsie, cuivre, céruloplasmine, ATP7A*

Abstract. Menkes disease is an X-linked recessive disorder affecting copper metabolism due to an inactivating mutation of ATP7A gene. This result in loss of copper intestinal absorption, tissue deficiency and failure in multiple essential copper-enzyme systems such as the cytochrome c oxidase. Symptoms usually occur during the first months of life with neurological signs such as epilepsy associated to other signs among them typical hair appearance. We report the case of a 3 month-old infant hospitalized due to partial tonic-clonic seizures. Laboratory findings showed increased of lactates in blood and in cerebrospinal fluid. First screenings for infectious, metabolic and genetic causes were negative. After recurrence of multifocal seizures further investigations are made according to the presence of thick and tortuous hair. Low levels of ceruloplasmin and copper in plasma are in agreement with the suspected diagnosis of Menkes disease. Molecular analysis of the ATP7A gene confirmed the diagnosis with a non-sens mutation.

Key words: *Menkes disease, hyperlactacidemia, epilepsy, copper, ceruloplasmin, ATP7A*

L'observation

Il s'agit d'un nourrisson de 3 mois, amené aux urgences par ses parents pour une crise tonico-clonique partielle, avec des clonies sur l'hémicorps droit, hypotonie de l'hémicorps gauche et asymétrie faciale. L'enfant est apyrétique, la crise cédera en une heure après l'administration par voie intra-rectale de diazépam (2,5 mg) puis clonazépam (0,5 mg). Un relais par phénobarbital PSE (80 mg) est mis en place puis il est transféré dans le service de réanimation pédiatrique.

Anamnèse autour de la naissance

Il s'agit d'un enfant unique de parents non apparentés, né prématurément à 35 semaines d'aménorrhées. La grossesse avait été marquée par un diabète gestationnel traité par insuline ainsi qu'une arythmie cardiaque fœtale et un nœud du cordon ombilical. Le poids de naissance était de 2 510 g (0,04 DS) pour une taille de 45 cm (-0,4 DS) et un périmètre crânien de 32 cm (0,05 DS) [1]. Il avait été hospitalisé 15 jours pour immaturité cardio-respiratoire, traitée efficacement par caféine en voie intraveineuse. Ont été notés à la naissance une dysplasie bilatérale des hanches, une fracture claviculaire, la présence d'un *pectus excavatum* et un ictère précoce traité par photothérapie intensive à J1.

Hospitalisation en réanimation pédiatrique à l'âge de 3 mois

L'électroencéphalogramme (EEG) détecte un foyer épileptique centro-temporal gauche, avec trois crises épileptiques infra-cliniques enregistrées durant les 24 premières heures d'hospitalisation. Un traitement par phénytoïne et clonazépam par voie intraveineuse est mis en place. L'IRM montre une déformation de la voûte crânienne fronto-pariétale qui sera attribuée à un accouchement dystocique. L'IRM trouve aussi un hypersignal temporal et bilatéral de la substance blanche en T2 et un hyposignal de la même zone en T1 évoquant une myélinisation incomplète considérée comme non pathologique compte-tenu de l'âge de l'enfant.

Le bilan biologique à l'entrée (*tableau 1*) montre une gazométrie, un ionogramme, un bilan hépatique, CRP, CPK, et ammoniémie normaux. On note une élévation de lactate dans le sang (3,5 mmol/L) et dans le liquide céphalorachidien (LCR) (3,8 mmol/L) ainsi qu'une anémie normochrome normocytaire. Les bicarbonates sont légèrement abaissés en lien avec l'hyperlactacidémie. Les explorations métaboliques spécialisées : acide orotique, chromatographie des acides aminés, profil des acylcarnitines et activité biotinidase sont normales. Il n'y a pas d'élévation de l'alanine (280 μ mol/L, VN : 180-495) ni de la proline (133 μ mol/L, VN : 90-330). La chromatographie des acides organiques urinaires révèle la présence

d'intermédiaires du cycle de Krebs potentiellement en lien avec une hyperlactacidémie. L'analyse bactériologique et virologique du LCR est négative. Le nourrisson est alors transféré en neuropédiatrie pour la suite de prise en charge de l'épilepsie et la recherche étiologique.

Prise en charge en neuropédiatrie

L'enfant reste hypotonique avec un retard des acquisitions, une absence de tenue de tête et un contact oculaire fugace, le périmètre crânien est de 40 cm (0,4DS) pour un poids de 5,250 kg (-0,9 DS) [1]. Devant la persistance de crises infra-cliniques sous clonazépam IVSE, une dose charge de phénytoïne (15 mg/kg) est ajoutée. Au cours de l'hospitalisation le clonazépam sera progressivement diminué avec un relais par lévétiracétam per os. Sur le plan des explorations : un séquençage haut débit d'un panel étendu de 116 gènes responsables de formes monogéniques d'épilepsie reviendra négatif. La recherche de mutations de gènes nucléaires responsables de cytopathies mitochondriales (ALDH4A1, FARS2, RARS2, POLG) est négative. Le séquençage de l'ADN mitochondrial sur sang, urine et biopsie de peau ne retrouve aucun variant pathogène. L'enfant rentre à domicile sous traitement par lévétiracétam (20 mg/kg/j) avec un suivi prévu en consultation dans 1 mois. Mais une récurrence de crises subintrantes 5 jours après sa sortie nécessitera une nouvelle hospitalisation.

Réhospitalisation

Une récurrence de crises hypertoniques généralisées a lieu, elles sont traitées dans un premier temps par ajout de clonazépam per os et phénobarbital IV (5 mg/kg/j). Les données de l'EEG sont en faveur de crises multifocales. L'hospitalisation se poursuit durant 15 j avec des phases de détériorations puis stabilisations et reprise des explorations avec un nouveau point d'appel sur une répartition anormale des cheveux avec un aspect dru et tortueux. Le traitement antiépileptique sera ajusté et comportera au final phénobarbital IV (5 mg/kg/j), topiramate per os (40 mg/j), clonazépam per os, régime cétogène et supplémentation en vitamine B6, B8 et B9. L'hyperlactacidémie est stable et persistante durant toute la durée de l'hospitalisation variant de 3,1 mmol/L à 4,2 mmol/L. L'hyperlactatorachie est également confirmée sur un second prélèvement (3,7 mmol/L). Le dosage des corps cétoniques à jeun montre un taux d'acétoacétate à 255 μ mol/L et bêtahydroxybutyrate à 108 μ mol/L pour un ratio normal à 2,4. La réalisation d'une seconde IRM montrera la persistance de foyers sous-corticaux en hyposignal T1 et en hypersignal en T2 dans les régions temporales qui dans le contexte clinique sont à considérer comme pathologiques. L'association de tous les éléments cliniques : prématurité, ictère précoce, fracture de la clavicule en dehors de toute dystocie notable,

Tableau 1. Bilan biologique à l'admission.

	Unités	Valeurs	Valeurs usuelles
Gazométrie sur capillaire			
pH		7,42	7,35-7,45
PCO2	mmHg	33	27-41
PO2	mmHg	31	31-57
Saturation O2	%	65,2	
Examens biochimiques plasmatiques			
Urée	mmol/L	5,1	1,3-5,8
Créatinine	μmol/L	19	15-32
Sodium	mmol/L	141	136-145
Potassium	mmol/L	4,7	3,5-5,7
Chlore	mmol/L	106	97-108
Bicarbonates	mmol/L	21	22-29
ASAT	UI/L	22	< 58
ALAT	UI/L	17	< 41
GGT	UI/L	19	< 178
PAL	UI/L	321	122-469
CPK	UI/L	125	< 295
CRP	mg/LUI/L	0,5	< 5
Lactate	mmol/L	3,5	0,5-2,2
Ammonium	μmol/L	42	14-70
Examens biochimiques du LCR			
Glucose	mmol/l	3,0	1,9-4,9
Protéine	g/L	0,5	0,07-0,67
Lactate	mmol/L	3,8	1,0-2,2
Hémogramme			
Hémoglobine	g/L	96	100-140
Hématocrite	%	29,1	30-42
Globules rouges	10 ¹² /L	3,23	3,4-5,0
VGM	fl	90	70-100
Concentration Hb	g/dL	33	31-36
Plaquettes	10 ⁹ /L	392	150-400
Cellules nucléés	10 ⁹ /L	12,46	5,0-20

pectus excavatum, épilepsie réfractaire avec IRM pathologique, retard de développement, épisode d'hypothermie, et anomalie des cheveux oriente alors vers une maladie de Menkès. Une radiographie du squelette apporte un argument supplémentaire avec un aspect dense et irrégulier des métaphyses des os longs, la présence d'os wormiens au niveau du crâne et une discrète déminéralisation osseuse. Les examens biologiques complémentaires : dosage sérique du cuivre et de la céruloplasmine, tous les 2 effondrés, sont compatibles avec l'hypothèse : céruloplasmine : 0,04 g/L (VN : 0,16-0,18 g/L) ; cuivre : 1,3 μmol/L (VN : 14,9-18,9 μmol/L). La confirmation est apportée par la mise en évidence d'une mutation non-sens *c1933 C>T* (p.Arg645Ter) sur le gène ATP7A à l'état hémizygoté. Cette mutation localisée dans l'exon 8 a également été mise en évidence chez la mère de l'enfant à l'état hétérozygoté et a été précédemment identifiée dans le cas de maladie de Menkès [2, 3].

Discussion

La maladie de Menkès ou « syndrome des cheveux en fil de fer » est une maladie génétique rare du métabolisme du cuivre à transmission récessive liée à l'X, dont l'incidence est estimée à 1 cas pour 300 000 naissances en Europe [4]. Elle est liée à une inactivation de la protéine transmembranaire ATP7A impliquée dans le métabolisme intracellulaire du cuivre (*figure 1*). Les mutations ATP7A avec conservation partielle d'activité sont associées à des tableaux cliniques différents : le syndrome des cornes occipitales ou l'atrophie musculaire spinale distale liée à l'X type 3 [5].

Le cuivre est un oligo-élément indispensable, cofacteur de diverses enzymes dites cupro-dépendantes impliquées notamment dans la synthèse de neurotransmetteurs, la respiration mitochondriale ainsi que le métabolisme du fer.

Après absorption dans l'entérocyte, le cuivre est transporté par des molécules chaperonnes vers l'appareil de Golgi pour être transféré à une ATPase de type P : la protéine ATP7A qui permet la formation de vésicules d'export côté basolatéral [6]. L'ATP7A est exprimée dans tous les types cellulaires à l'exception des hépatocytes. En effet, dans les hépatocytes, l'appareil de Golgi utilise la protéine ATP7B comme système de transfert du cuivre vers les enzymes cupro-dépendantes dont la céruloplasmine [6]. Dans la circulation, 80 à 95 % du cuivre est transporté par la céruloplasmine, la partie restante étant liée à l'albumine ou des acides aminés [5]. L'ATP7B est également indispensable à l'export du cuivre vers le système biliaire, principale voie d'élimination [6].

Le défaut d'absorption intestinal du cuivre par mutation de l'ATP7A se traduit par un défaut de disponibilité de cuivre pour toutes les cuproenzymes (tableau 2) en lien avec l'expression clinique multisystémique de la maladie de Menkès [4, 5]. Sur le plan biologique, le cuivre et la céruloplasmine sériques sont abaissés. L'expression neurologique est au premier plan et se révèle classiquement dans les premiers mois de vie avec une hypotonie axiale, une épilepsie sévère et un retard ou une régression des acquisitions [7]. Les crises d'épilepsie sont fréquentes, myocloniques focales ou tonico-cloniques généralisées souvent résistantes au traitement anti-épileptique. Le cuivre et l'ATP7A sont directement impliqués dans le métabolisme cérébral,

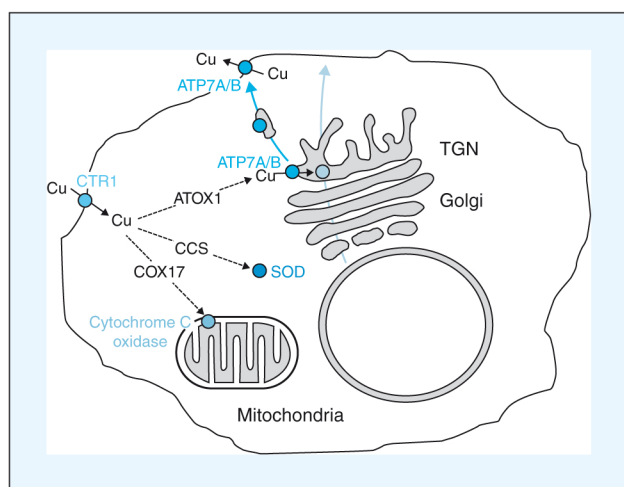


Figure 1. Métabolisme intracellulaire du cuivre, d'après Polishchuk et Lutsenko [6]. ATOX1 : molécule chaperonne pour l'adressage du cuivre aux protéines ATP7A ou ATP7B selon le type cellulaire. La protéine ATP7A, présente dans tous les types cellulaires sauf les hépatocytes et la protéine ATP7B présente dans les hépatocytes exclusivement servent d'intermédiaires de transfert du cuivre vers d'autres cupro-enzymes à travers l'appareil de Golgi ou vers la membrane plasmique. CCS : molécule chaperonne pour l'adressage du cuivre vers la superoxyde dismutase (SOD). COX17 : molécule chaperonne pour adressage du cuivre vers la cytochrome C-oxydase.

Tableau 2. Principales cupro-enzymes et leurs fonctions d'après Tumer *et al.* [4].

Céruloplasmine	Transport du cuivre, oxydation du fer
Hephaestine	Oxydation du fer
Histaminase	Inactivation de l'histamine
Superoxyde dismutase	Détoxification de l'anion superoxyde
Cytochrome C-oxydase	Chaîne respiratoire mitochondriale
Tyrosinase	Synthèse de mélanine
Lysyl oxydase	Pontage du collagène et élastine
Sulfhydryl oxydase	Pontage de la kératine
Peptidyl-glycine α -amidating enzyme	Activation de neuropeptides

avec un effet potentiellement neuroprotecteur via la régulation des récepteurs N-méthyl-D-aspartate NMDA. Une excitotoxicité pourrait participer à la survenue des crises d'épilepsie dans la maladie de Menkès, en association aux anomalies de synthèse des neurotransmetteurs et une carence énergétique [8, 9]. D'une part, le défaut en cofacteur de la dopamine bêta hydroxylase entraîne un défaut de production de noradrénaline et secondairement d'adrénaline avec accumulation de dopamine. D'autre part, des modifications du métabolisme énergétique peuvent apparaître dans tous les types cellulaires en lien avec le déficit en cuivre, cofacteur de la cytochrome c oxydase impliquée dans la respiration mitochondriale. En conséquence, une élévation de lactate dans le sang et dans le LCR est retrouvée chez plus de 80 % des patients [10], avec des valeurs moyennes autour de 3,5 mmol/l, comme dans notre observation.

Une épilepsie réfractaire associée à une hyperlactacidémie doit faire évoquer la maladie de Menkès en diagnostic différentiel d'une maladie mitochondriale. Et ceci en particulier dans le cas d'association à d'autres signes parmi les suivants : prématurité, ictère précoce, hypotonie, aspect anormal des cheveux (pili torti), anomalies du tissu conjonctif ou encore anomalies osseuses, vasculaires, hématologiques [4, 5, 7]. En cas de carence en cuivre, une anémie est fréquemment reportée, microcytaire, normocytaire ou macrocytaire associée à une leucopénie [11]. La diminution de synthèse de l'hémoglobine serait liée à la perte d'activité de l'hephaestine et de la céruloplasmine qui assurent l'oxydation du fer, prérequis pour sa liaison à la transferrine. Dans notre observation l'anémie était absente à 15 jours de vie mais présente à 3 mois, normochrome normocytaire avec des taux de leucocytes et plaquettes normaux.

Le diagnostic de maladie Menkès est donc à évoquer sur un faisceau d'arguments cliniques et biologiques. Les taux sériques de cuivre et de céruloplasmine sont effondrés, mais non spécifiques puisque l'acéculoplasminémie ou

la maladie de Wilson peuvent donner le même tableau biologique, avec cependant un âge de révélation beaucoup plus tardif. La maladie de Wilson est liée à une mutation de l'ATP7B qui entraîne un défaut de transfert du cuivre à l'apocéruloplasmine ainsi qu'un défaut d'excrétion du cuivre vers les voies biliaires se traduisant par une surcharge hépatique en cuivre [5]. Dans ce contexte, on observe une augmentation de l'élimination du cuivre par voie urinaire [5]. D'autres marqueurs biologiques de la maladie de Menkès sont proposés, en particulier dans la période néonatale où les taux de céruloplasmine sont physiologiquement bas : les ratios plasmatiques dopamine /noradrénaline ou dihydroxyphénylacétate/dihydroxyphénylglycol [12] ou encore le ratio urinaire HVA/VMA [13]. L'élément final du diagnostic reste la recherche de mutation du gène ATP7A ; il est donc important d'ajouter ce gène dans les panels NGS épilepsie. Le gène ATP7A (Xq21.1) comprend 23 exons (150 kb), plus de 300 mutations sont référencées dans Human Gene Mutation Database en relation avec la maladie de Menkès dont environ un tiers correspondant à des substitutions nucléotidiques. La mutation retrouvée dans l'observation présente, localisée dans l'exon 8 a été précédemment identifiée chez un sujet avec phénotype sévère [2]. Dans cette étude, l'introduction du codon stop serait associée à un saut d'exon avec décalage du cadre de lecture. Une autre étude a retrouvé cette mutation chez un autre cas sévère et souligne la fréquence de mutations autres impactant l'épissage ou la traduction de l'exon 8 [3].

Le pronostic de la maladie de Menkès est défavorable. Un traitement par injection de cuivre-histidine débuté dans les premières semaines de vie pourrait réduire la mortalité et la survenue de crises d'épilepsie, mais les données restent contradictoires [7, 9, 12]. Dans ce contexte, il est important de proposer un conseil génétique avec la possibilité de dépistage prénatal en cas d'un nouveau projet parental.

Conclusion

Bien que rare, la maladie de Menkès doit être envisagée dans le diagnostic différentiel d'une épilepsie du nourrisson associée à une hyperlactacidémie modérée et persistante. Etant une maladie multisystémique, de nombreux signes

d'appels peuvent être associés dont des anomalies de cheveux, du tissu conjonctif, des modifications osseuses, vasculaires ou hématologiques.

Liens d'intérêts : les auteurs déclarent ne pas avoir de lien d'intérêts en rapport avec cet article.

Références

1. Chou JH, Roumiantsev S, Singh R. Peditools electronic growth chart calculators: applications in clinical care, research, and quality improvement. *J Med Internet Res* 2020 ; 22 : e16204.
2. Das S, Levinson B, Whitney S, Vulpe C, Packman S, Gitschier J. Diverse mutations in patients with Menkes disease often lead to exon skipping. *Am J Hum Genet* 1994 ; 55 : 883-9.
3. Tumer Z, Lund C, Tolshave J, Vural B, Tonnesen T, Horn N. Identification of point mutations in 41 unrelated patients affected with Menkes disease. *Am J Hum Genet* 1997 ; 60 : 63-71.
4. Tumer Z, Moller LB. Menkes disease. *Eur J Hum Genet* 2010 ; 18 : 511-8.
5. Ferreira CR, Gahl WA. Disorders of metal metabolism. *Transl Sci Rare Dis* 2017 ; 2 : 101-39.
6. Polishchuk R, Lutsenko S. Golgi in copper homeostasis: a view from the membrane trafficking field. *Histochem Cell Biol* 2013 ; 140 : 285-95.
7. Verrotti A, Carelli A, Coppola G. Epilepsy in children with Menkes disease: a systematic review of literature. *J Child Neurol* 2014 ; 29 : 1757-64.
8. Telianidis J, Hung YH, Matera S, Fontaine SL. Role of the P-Type ATPases, ATP7A and ATP7B in brain copper homeostasis. *Front Aging Neurosci* 2013 ; 5 : 44.
9. Prasad AN, Levin S, Rupar CA, Prasad C. Menkes disease and infantile epilepsy. *Brain Dev* 2011 ; 33 : 866-76.
10. Gu YH, Kodama H, Ogawa E, Izumi Y. Lactate and pyruvate levels in blood and cerebrospinal fluid in patients with Menkes disease. *J Pediatr* 2014 ; 164 : 890-4.
11. Myint ZW, Oo TH, Thein KZ, Tun AM, Saeed H. Copper deficiency anemia: review article. *Ann Hematol* 2018 ; 97 : 1527-34.
12. Vairo FPE, Chwal BC, Perini S, Ferreira MAP, de Freitas Lopes AC, Saute JAM. A systematic review and evidence-based guideline for diagnosis and treatment of Menkes disease. *Mol Genet Metab* 2019 ; 126 : 6-13.
13. Lee T, Yagi M, Kusunoki N, Nagasaka M, Koda T, Matsuo K, et al. Standard values for the urine HVA/VMA ratio in neonates as a screen for Menkes disease. *Brain Dev* 2015 ; 37 : 114-9.