



**HAL**  
open science

## **Fusions NTRK : une nouvelle piste dans les cancers digestifs ?**

Kaïssa Ouali, Anna Pellat, Romain Cohen, Magali Svrcek, Frédérique Penault-Llorca, Thierry André

► **To cite this version:**

Kaïssa Ouali, Anna Pellat, Romain Cohen, Magali Svrcek, Frédérique Penault-Llorca, et al.. Fusions NTRK : une nouvelle piste dans les cancers digestifs ?. Bulletin du Cancer, 2020, 107 (4), pp.447-457. 10.1016/j.bulcan.2019.11.014 . hal-02882231

**HAL Id: hal-02882231**

**<https://hal.science/hal-02882231v1>**

Submitted on 20 May 2022

**HAL** is a multi-disciplinary open access archive for the deposit and dissemination of scientific research documents, whether they are published or not. The documents may come from teaching and research institutions in France or abroad, or from public or private research centers.

L'archive ouverte pluridisciplinaire **HAL**, est destinée au dépôt et à la diffusion de documents scientifiques de niveau recherche, publiés ou non, émanant des établissements d'enseignement et de recherche français ou étrangers, des laboratoires publics ou privés.



Distributed under a Creative Commons Attribution - NonCommercial 4.0 International License

# Fusions *NTRK* : une nouvelle piste dans les cancers digestifs ?

---

*NTRK Fusions : a new way of treatment for gastro-intestinal tumor ?*

**Kaïssa Ouali<sup>1</sup>, Anna Pellat<sup>1,2</sup>, Romain Cohen<sup>1,2</sup>, Magali Svrcek<sup>2,3</sup>,  
Frédérique Penault-Llorca<sup>3</sup>, Thierry André<sup>1,2\*</sup>**

<sup>1</sup>*Service d'Oncologie Médicale, hôpital Saint-Antoine, AP-HP, F-75012 Paris*

<sup>2</sup>*Sorbonne Université, Paris*

<sup>3</sup>*Département d'anatomo-pathologie, hôpital Saint-Antoine, AP-HP, F-75012 Paris*

<sup>4</sup>*Département d'anatomo-pathologie, centre Jean Perrin, F-63000 Clermont-Ferrand*

**\* Auteur correspondant :** Thierry André,  
Service d'oncologie, 184 rue du Faubourg Saint Antoine, 75012 Paris,  
Mail : [thierry.andre@aphp.fr](mailto:thierry.andre@aphp.fr),

## Résumé

L'avènement des outils de biologie moléculaire à haut débit a permis la découverte de nouveaux oncogènes ayant conduit au développement de thérapies ciblées dans la prise en charge thérapeutique des patients atteints de cancer. Le récepteur TRK (*Tropomyosin Receptor Kinase*) est un récepteur transmembranaire à activité tyrosine kinase jouant un rôle dans la prolifération cellulaire et la physiologie du système nerveux. Des fusions touchant le gène *NTRK*, codant pour ce récepteur, ont été retrouvées dans diverses tumeurs solides et conduisent à son activation constitutionnelle. Ces fusions, néanmoins peu fréquentes, sont surtout présentes dans les tumeurs malignes rares de l'enfant mais ont également été décrites dans des cancers digestifs à forte prévalence (cancers colorectaux, en particulier avec instabilité microsatellitaire, où leurs fréquences peuvent être comprises entre 2,5 et 38,5 %) et dans certains cancers de mauvais pronostic (cancer du pancréas). Les thérapies ciblant TRK, telles que le larotrectinib ou l'entrectinib, ont permis des réponses tumorales objectives en cas de fusion *NTRK*, avec des durées de réponse souvent supérieures à 6 mois, pour des tumeurs de primitifs divers réfractaires aux thérapeutiques standards. Ces fusions peuvent être détectées par différentes méthodes : l'immunohistochimie, la FISH (*Fluorescence in situ hybridization*) ou encore le NGS (*Next Generation Sequencing*). Cette revue a pour objectif de rapporter les connaissances actuelles sur la place des fusions *NTRK* en oncologie en faisant un point sur le rôle de ces fusions dans les cancers digestifs et les potentielles implications thérapeutiques qui en découlent.

**Mots-clés** : Neurotrophic Tropomyosin Receptor Kinase (NTRK) ; Larotrectinib ; Entrectinib ; Cancers digestifs

## Summary

The advent of molecular biology resulted in the discovery of new oncogenes that have led to the development of targeted therapies for the management of cancer patients. The development of these therapies has improved the prognosis of patients in various tumour localizations. The TRK receptor (*Tropomyosin Receptor Kinase*) is a transmembrane receptor with a tyrosine kinase activity that plays a role in both cell proliferation and the physiology of the nervous system. Fusions involving the *NTRK* gene, which codes for this receptor, have been found in different types of solid tumours and lead to its constitutional activation. These fusions, however uncommon, are mainly found in rare pediatric tumours but can also be encountered in digestive cancers with high prevalence (such as colorectal cancer, especially in case of microsatellite instability, with a frequency of 2.5 to 38.5 %) or in aggressive cancers (such as pancreatic cancer). Therapies targeting TRK, such as larotrectinib or entrectinib, have shown significant response rates, usually greater than 6 months, for tumours from various primary sites presenting *NTRK* fusions and refractory to standard therapies. These fusions can be detected by different methods: immunohistochemistry, FISH (*Fluorescence in situ hybridization*) as well as NGS (*Next Generation Sequencing*). The intent of this review is to report on current knowledge on *NTRK* fusions in oncology and to discuss the role of these fusions in digestive cancers and potential therapeutic implications.

**Mots-clés** : Neurotrophic Tropomyosin Receptor Kinase (NTRK) ; Larotrectinib ; Entrectinib ; Microsatellite instability

## Introduction

Le récepteur TRK (*Tropomyosin Receptor Kinase*) est un récepteur transmembranaire à activité tyrosine-kinase, présent à l'âge adulte au niveau des neurones et jouant un rôle dans la physiologie et

la régulation du système nerveux (1). La liaison à ce récepteur d'un ligand de la famille des neurotrophines (*Nerve growth factor* (NGF), *Brain-derived growth factor* (BDGF), *Neurotrophin 3* (NT-3)) entraîne sa dimérisation, puis une cascade de phosphorylation conduisant notamment à l'activation de la voie des MAP kinases, de PLC $\gamma$  (*Phosphoinositide phospholipase C*) ou de PI3 kinase, responsables de la croissance et de la différenciation cellulaire, ou encore de l'inhibition de l'apoptose (**Figure 1**). Il existe trois classes de récepteurs TRK, TRKA, TRKB, TRKC, codés par trois différents gènes, *NTRK1*, *NTRK2*, et *NTRK3* respectivement (1).

Depuis plusieurs années, des fusions entre la partie 3' du gène de *NTRK* avec la partie 5' d'un autre gène ont été décrites, aboutissant à la formation d'une protéine de fusion TRK responsable de l'activation constitutionnelle du récepteur et de cascades de phosphorylation pro-oncogéniques responsables de l'apparition de nombreux cancers (2–4). Les gènes participant à la fusion au niveau de l'extrémité 5' les plus fréquemment décrits sont notamment des gènes codant pour des facteurs de transcriptions ayant un rôle dans la différenciation cellulaire tel que *ETV6* (fusion *ETV6-NTRK3*) ou pour des protéines déterminant les différents composants de la structure cellulaire comme *LMNA* (fusion *LMNA-NTRK1*) ou *TPM3* (fusion *TPM3-NTRK1*). Ces gènes contiennent des domaines permettant la dimérisation du récepteur issu de la fusion conduisant à son activation sans nécessité de liaison au préalable par un ligand.

Par ailleurs, d'autres anomalies du gène *NTRK* ont été décrites au sein de tumeurs solides, telles que des mutations, dont le rôle n'a pour le moment pas été validé comme oncogène, les études *in vivo* n'ayant pas montré de différence fonctionnelle entre les récepteurs mutés et non mutés; de même des amplifications de *NTRK* ont été décrites dans plusieurs types de cancers, celles-ci étant responsables d'une activation de la prolifération cellulaire, sans que le mécanisme d'action n'ait été clairement déterminé (3). On ne sait actuellement pas s'il existe une corrélation entre la survenue des fusions *NTRK* et la présence d'une de ces deux autres anomalies.

Épidémiologie des cancers avec fusions *NTRK* et cas des cancers digestifs :

Les fusions *NTRK* ont été identifiées dans un large spectre de tumeurs aussi bien chez l'enfant que chez l'adulte. Leurs fréquences varient selon le type tumoral. Quatre types tumoraux rares présentent de façon fréquente, quasi-constante, voir pathognomonique des réarrangements *NTRK3-ETV6* : il s'agit des carcinomes sécrétoires du sein, des "*mammary analog secretary carcinoma*" (MASC) des glandes salivaires, des néphromes mésoblastiques congénitaux ou des fibrosarcomes infantiles (3). Par ailleurs, la recherche de fusions *NTRK* a été réalisée au sein d'une cohorte de 9 966 patients adultes présentant 33 types de primitifs différents, permettant de conclure qu'environ 0,31 % des tumeurs solides de l'adulte présentent cette anomalie, dont 2,3 % de cancers thyroïdiens, 0,97 % de cancers colorectaux, 0,76 % de sarcomes et 0,18 % de cancers du sein et de cancers du poumon. Chez l'enfant, ces fusions ont été recherchées au sein de 3 501 tumeurs de 17 types différents et retrouvées dans 0,34 % des cas, en particulier au sein de tumeurs mélanocytaires (11 %) et de gliomes de haut grade (5,3 %) (5).

Concernant les tumeurs digestives, la première recherche de fusions *NTRK* réalisée au sein de la cohorte de 9 966 patients, avait permis de retrouver trois fusions parmi les 310 cas de **cancers colorectaux** (5). Selon les études, la fréquence des fusions *NTRK* chez les patients avec un CCR avancé ou métastatique varie selon le nombre de patients inclus et la technique utilisée. Ainsi, pour les fusions impliquant *NTRK1*, celle-ci était de 0,5 % parmi une cohorte de 408 patients évalués par l'association d'une immunohistochimie (IHC) et d'une RT-PCR (6) alors qu'elle s'élevait à 2,7 % au sein d'une autre étude ayant recherché ces fusions chez 74 patients par IHC (7). Les fusions les plus fréquemment rencontrées concernent *NTRK1* (6–8) et *NTRK3* (9). Une étude italienne (10) a comparé les caractéristiques intrinsèques de 13 tumeurs colorectales avec une fusion *NTRK* à un échantillon de 319 cancers ne présentant pas de réarrangement, et a montré que celles-ci touchaient en particulier les patients ayant un primitif colique droit, MSI, et sans mutation de RAS ni de BRAF. Sur l'ensemble des 26 patients évalués qui étaient MSI, 38,5 % présentaient une fusion *NTRK* ; de même sur les 118 primitifs touchant le colon droit, une fusion était retrouvée dans 8 % des cas. Par ailleurs, les patients ayant une fusion *NTRK* avaient une survie globale inférieure à celle des patients sans fusion. Sur ces

13 patients, quatre ont été traités par cetuximab ou panitumumab et ont présenté une progression, faisant suggérer que la présence d'une fusion *NTRK* pourrait être corrélée à une résistance aux anti-EGFR. Cette étude présentait néanmoins plusieurs faiblesses : le statut MSI ou MSS (*Microsatellite stability*) n'était ainsi pas disponible pour 158 des 319 patients ne présentant pas de réarrangement; de même il n'était pas précisé si les tumeurs MSI représentaient des formes sporadiques ou étaient incluses dans des syndromes de Lynch, et dernièrement, les méthodes de détections des fusions variaient, la plupart des patients ayant été recrutés dans le cadre de plusieurs essais cliniques (utilisation d'un *screening* par IHC puis d'une confirmation par NGS pour les patients testés pour une inclusion dans STARTRK1, alors que dans l'essai australien MAX le *screening* était réalisé par FISH avec dans un deuxième temps une RT-PCR). À partir de ces données, trois autres études se sont intéressées aux fusions *NTRK* au sein de plus grosses cohortes de CCR en s'intéressant en particulier aux patients MSI (respectivement 2 800 CCR avec 162 MSI ayant retrouvé quatre cas de fusions *NTRK*, 2 314 CCR avec 230 MSI, et mise en évidence de huit fusions *NTRK*, et 363 CCR avec 125 MSI où sept fusions *NTRK* ont été retrouvées) (11–13), et ont montré que celles-ci étaient exclusivement retrouvées parmi les patients présentant une instabilité microsatellitaire sporadique avec hyperméthylation du promoteur de *MLH1* (MM), sans mutation de *BRAF* ni de *KRAS*, avec une fréquence comprise entre 20 et 35 % au sein de cette population (**Tableau 1**). Il semblerait donc que ces fusions étaient exclusivement retrouvées parmi les patients présentant une instabilité microsatellitaire sporadique avec hyperméthylation du promoteur de *MLH1*, sans mutation de *BRAF* ou de *KRAS*, mais ceci, reste à confirmer. Un travail est en cours dans notre institution sur une série d'environ 200 tumeurs CRC MSI afin d'évaluer la fréquence des fusions *NTRK*. Par ailleurs, des mutations de *NTRK*, dont le rôle en tant qu'oncogène n'a pour le moment pas été validé, ont aussi été décrites au sein des CCR, et touchent également préférentiellement les patients MSI (40 % des patients MSI versus 16 % des patients MSS) (14).

Un séquençage haut débit réalisé chez une série de 28 patients atteints de **cholangiocarcinomes** métastatiques retrouve chez l'un d'entre eux une fusion de *NTRK1*, soit une prévalence de 4 % (15).

Une étude italienne a par ailleurs réalisé un séquençage du transcriptome de 31 cas de **GIST** (*Tumeur stromale gastro-interstinale*), et retrouvé un patient présentant une GIST rectale avec une fusion *ETV6-NTRK3* (16), soit une fréquence de 3,2 %. Il a par ailleurs été montré que cette fréquence est plus élevée, comprise entre 5 et 25 % pour les GIST sans altération de RAS, KIT et PDGFRA (3).

Un séquençage haut débit pan-cancer à la recherche de fusions *NTRK* a par ailleurs retrouvé une prévalence de 0,5 % au sein des **adénocarcinomes pancréatiques**. Ces fusions semblent concerner moins de 5 % des **cancers de l'appendice** (3).

La fréquence des fusions *NTRK* au sein des autres primitifs digestifs n'est actuellement pas connue. Cependant, les études ayant évalué l'efficacité des inhibiteurs de TRK de première génération ont mis en évidence sa présence dans différents types de cancers digestifs non colorectaux (17).

#### Méthodes de recherche des fusions *NTRK* :

Différentes méthodes existent actuellement pour rechercher les fusions *NTRK* (**Tableau 2**)

##### [RT-PCR \(Reverse transcription polymerase chain reaction\)](#)

Historiquement, la RT-PCR a été la première méthode de détection ayant permis la découverte d'une fusion *TPM3-NTRK1* sur une biopsie d'un carcinome colorectal en 1989 (18). Cette méthode consiste à amplifier par PCR une amorce composée de l'extrémité 3' du gène *NTRK* afin de mettre en évidence une fusion. Elle est réalisée sur tissu préalablement fixé. En 1995, cette même technique a permis la découverte de la fusion *ETV6-NTRK3* chez un enfant atteint d'un fibrosarcome infantile (19,20). La RT-PCR ne fut par la suite que très peu utilisée en dehors de la recherche de la fusion *ETV6-NTRK3*, en raison de sa faible sensibilité (25 %).

##### [FISH \(Fluorescence in situ hybridization\)](#)

La découverte de cette fusion *ETV6-NTRK3*, pathognomonique de certaines tumeurs solides, a permis par la suite la recherche de fusion par technique de FISH. Cette technique s'appuie sur l'utilisation de sondes d'ADN marquées à l'aide d'un fluorochrome pour reconnaître une fusion *NTRK*. Il s'agit actuellement de la méthode de référence pour détecter la fusion *ETV6-NTRK3* retrouvée dans plus de 75 % des carcinomes sécrétants juvéniles (tumeurs du sein malignes rares de l'enfant et de l'adulte

jeune) (21) ou des fibrosarcomes infantiles (22). Cette méthode peut être réalisée sur tissu frais ou fixé et présente une sensibilité et une spécificité respectivement de 80 % et 100 % (23). Néanmoins, cette technique n'est pas recommandée pour la recherche de fusions *NTRK* en routine en dehors de la recherche de la fusion *ETV6-NTRK3* du fait de la variabilité des fusions observées (24–26) puisqu'elle nécessiterait la réalisation de tests répétés afin de rechercher une fusion de *NTRK1*, *NTRK2* et *NTRK3*. Enfin, comme pour la RT-PCR, elle ne permet pas d'identifier le gène partenaire.

#### [NGS \(Next Generation Sequencing\)](#)

Depuis 2013, de nombreuses fusions *NTRK* ont pu être découvertes par la réalisation du séquençage haut débit d'un panel de gènes, ou NGS (27).

Il s'agit d'une méthode spécifique et sensible de recherche de fusions *NTRK*, actuellement de plus en plus utilisée dans le bilan des adénocarcinomes bronchiques (28–31). Elle peut être réalisée sur tissu frais ou fixé, et permet par ailleurs de rechercher d'autres fusions ou mutations ayant un potentiel oncogène (*KRAS*, *BRAF*, *EGFR*, *ROS*...) et de découvrir de nouveaux variants. Néanmoins, il existe un risque de faux négatifs notamment pour les gènes présentant des introns longs, comme c'est le cas pour *NTRK2* et *NTRK3*, lorsque cette technique est réalisée à partir d'ADN (32). Il s'agit également d'une méthode coûteuse, qui n'est actuellement disponible que dans certains centres spécialisés.

#### [IHC \(Immunohistochimie\)](#)

L'évaluation de la recherche des fusions TRK peut également se faire par immunohistochimie (IHC), qui est une méthode rapide et peu coûteuse, utilisée en routine dans les laboratoires d'Anatomie et Cytologie pathologiques. L'immunohistochimie permet la détection de la protéine de fusion au moyen d'un anticorps marqué. Il existe actuellement des anticorps ciblant TRKA, TRKB, ainsi qu'un pan-TRK ciblant les trois protéines. Cette méthode, réalisée sur tissu fixé, nécessite peu de matériel. Sa sensibilité et sa spécificité sont élevées (respectivement 97 % et 98 %) (33). Il existe cependant un risque de faux positifs, notamment au sein des tissus exprimant de manière physiologique le récepteur TRK comme le système nerveux. De même, il existe un risque de faux négatif dans le cadre de la recherche de fusions touchant *NTRK3*. Une étude a ainsi comparé la recherche de fusions *NTRK* par



IHC par rapport au NGS et a montré une sensibilité de 88 % de l'IHC pour la recherche de fusions *NTRK1* et *NTRK2*, mais seulement de 55 % pour *NTRK3* (34). Deux autres travaux se sont intéressés à la réalisation d'un premier *screening* à la recherche d'une protéine de fusion TRK par IHC, suivi d'une confirmation par NGS pour limiter le nombre de faux positifs (35,36). La première, s'étant intéressée à un échantillon de 157 tumeurs digestives a montré une valeur prédictive positive de l'IHC de 100 % et une sensibilité de 100 % ; tandis que la seconde a été réalisée chez 21 cas de cancers présentant une fusion *NTRK*, concluant à une sensibilité et une spécificité élevées de l'IHC (respectivement 95,2 % et 100 %), avec un seul cas de faux négatif mis en évidence, correspondant à un carcinome colorectal (CCR) MSI (*Microsatellite Instability*) avec une fusion *ETV6-NTRK3*.

#### Cas de la recherche de mutations de *NTRK*

Des mutations de *NTRK* ont été décrites parmi de cas de cancers colorectaux (14), de mélanomes (37) ou encore de cancers bronchiques (38) par l'utilisation de technique de PCR ou de NGS. Aucune donnée n'est cependant disponible sur la sensibilité et la spécificité de ces deux méthodes pour la recherche de mutations de *NTRK*.

#### Stratégie diagnostique

Actuellement, il n'existe pas de recommandations officielles nationales ni mondiales quant à la stratégie de recherche des fusions *NTRK*. Cependant il a été récemment publié une proposition d'algorithme afin d'orienter le choix de la technique à utiliser en première intention selon s'il existe une fréquence élevée ou faible de fusions *NTRK* dans le type tumoral étudié (39) ainsi que des recommandations européennes (40). La méthode utilisée dépendra non seulement de la fréquence habituellement observée de fusions *NTRK* au sein du type histologique étudié, de la nature du primitif, mais aussi de la disponibilité des techniques au sein du centre, et en particulier du NGS (32). La recherche de fusions par FISH reste rentable au sein des groupes de tumeurs où la fusion *ETV6-NTRK3* est pathognomonique (comme le fibrosarcome infantile), bien que la RT-PCR ou l'IHC puissent aussi être utilisées, cette dernière technique nécessitant une confirmation par la réalisation d'un NGS.

Dans le cas des tumeurs où ces fusions restent rares, comme c'est le cas dans les cancers digestifs, le NGS reste la méthode la plus sensible et la plus spécifique mais ne peut souvent être réalisée en routine du fait de son coût et des difficultés d'accessibilité. Une alternative recevable serait de réaliser un premier *screening* par IHC, suivi d'une confirmation par NGS, afin de réduire le risque de faux positifs. Nous proposons dans ce papier un algorithme de recherche de ces fusions, reprenant ces recommandations (**Figure 2**).

#### Implications diagnostiques dans les cancers digestifs

Comme décrit dans la partie précédente, certains cancers digestifs peuvent présenter des fusions *NTRK*, à des fréquences souvent inférieures à 5 %. Aux vues des résultats obtenus en termes d'efficacité dont nous discuterons plus tard, notamment dans chez des patients ayant un cancer digestif avancé et agressif, la recherche de ces fusions doit être discutée pour ces patients. Du fait de la faible fréquence de ces fusions au sein des cancers digestifs, une approche séquentielle avec réalisation dans un premier temps d'un *screening* par IHC pourrait être proposée. De nos jours, la réalisation d'une IHC, quel que soit le nombre d'anticorps utilisé (protéines du système MMR et protéines de fusion TRK) coûte 56 euros en France. Une confirmation par NGS, méthode plus coûteuse, ne serait alors réalisée qu'en cas de positivité, permettant de ne pas engendrer de coût supplémentaire. La découverte d'une fusion chez un de ces patients pourrait ensuite conduire à la mise en place d'un traitement par inhibiteur de TRK (cf paragraphe suivant).

Enfin, un diagnostic ciblé pourrait être réalisé pour les cancers digestifs présentant des anomalies moléculaires plus souvent associées aux fusions *NTRK* tels que les cancers colorectaux MSI, où après mise en évidence d'une instabilité microsatellitaire par IHC, une recherche de fusion pourrait être réalisée par la même méthode, ou encore dans le cas des GIST, en particuliers wild-type, comme vu précédemment.

#### Implications thérapeutiques

Les fusions *NTRK* sont des cibles thérapeutiques prometteuses. Deux inhibiteurs spécifiques de la protéine de fusion TRK de première génération ont été évalués au sein d'essais cliniques (**Tableau 3**).

Le larotrectinib, inhibiteur spécifique des trois classes de récepteurs TRK, a notamment été évalué dans une étude de phase II (41) sur des patients présentant des tumeurs solides métastatiques avec fusions *NTRK*, dont 49 % étaient naïfs de traitement ou avaient progressé après une ligne de chimiothérapie : le taux de réponse global sous traitement était de 80 %. La durée médiane de réponse ainsi que la PFS (*Progression Free Survival*) n'ont pas été atteintes au cours d'un suivi médian de 8.3 mois. Suite à cette étude, le larotrectinib a obtenu une autorisation de mise sur le marché (AMM) aux États-Unis en novembre 2018 ainsi qu'en Europe en septembre 2019. En France, il a bénéficié d'une ATU (autorisation temporaire d'utilisation) de cohorte depuis février 2019 qui s'achève en novembre 2019, et il sera alors disponible dans le cadre d'un dispositif post-ATU pour les patients présentant une tumeur solide avec fusion *NTRK*, localement avancée ou métastatique, sans alternative thérapeutique ou ayant progressé sous traitement standard et quel que soit le site tumoral. L'entrectinib, également inhibiteur spécifique de TRK, a fait l'objet d'une étude de phase Ib/II (42), et a montré un taux de réponse objective de 57.4 %, pour un suivi médian de 15 mois ; avec une durée médiane de réponse de 10.4 mois, de PFS de 11.2 mois et de survie globale de 20.9 mois (43). Au cours de cette étude, près de 59 % des patients inclus avaient déjà reçu plus de quatre lignes de traitements antérieurs. Les fusions *NTRK* sont donc le deuxième facteur prédictif d'efficacité, après le statut MSI, à définir une population de patients chez qui une autorisation de prescription « tissue-agnostic » (i.e. quelle que soit la localisation tumorale) a été délivrée par la *Food and Drug Administration* (FDA).

Au cours de ces deux études, des patients avec des cancers digestifs avancés avec une fusion *NTRK* ont été inclus avec des résultats encourageants. Une réponse partielle a été observée chez 50 % des patients avec un CCR traités par larotrectinib (N = 4). Des réponses partielles ont également été rapportées chez un patient avec un cholangiocarcinome (N = 2) et un autre traité pour un adénocarcinome pancréatique (N=1). Une réponse complète a par ailleurs été mise en évidence sous traitement chez un patient présentant une GIST (40). Enfin, sous entrectinib, une réponse partielle a été décrite chez un patient ayant un CCR (N=4), pour deux patients avec un adénocarcinome pancréatique (N = 3) (42,43).

Une autre étude évaluant l'efficacité du larotrectinib chez 12 patients présentant un cancer digestif regroupait entre autres deux cas de cholangiocarcinomes, un cas d'adénocarcinome de l'appendice, un cas d'adénocarcinome pancréatique ainsi que trois cas de GIST présentant une fusion *ETV6-NTRK3*. Sur ces 12 patients, sept ont obtenu une réponse partielle sous traitement, et un patient avec une GIST a présenté une réponse complète, avec des durées de réponse allant de 3.3 mois pour l'adénocarcinome pancréatique à 22.9 mois pour l'un des cas de GIST (39).

Ces deux molécules ont par ailleurs un profil de tolérance acceptable. En effet, concernant le larotrectinib, la toxicité observée était surtout hématologique (anémie, neutropénie) et hépatique (élévation des transaminases) avec seulement 24 % d'événements indésirables de grade 3 (40). La majorité des effets secondaires observés au cours des études ayant évalué l'efficacité de l'entrectinib étaient de grade 1-2 et réversibles après réduction des doses, avec moins de 15 % d'événements indésirables de grade 3. Les toxicités les plus fréquentes étaient l'asthénie (46 %), la dysgueusie (42 %), les paresthésies (29 %), les nausées (28 %), ainsi que les myalgies (23 %). Un cas unique de toxicité de grade 4 a été répertorié (myocardite), réversible après arrêt du traitement (44). Nous ne disposons à l'heure actuelle pas de données de tolérance exclusives aux patients pris en charge pour un cancer digestif avec fusion *NTRK*.

Comme pour les carcinomes bronchiques mutés *EGFR* et traités par inhibiteur de tyrosine kinase de première génération, des mutations de résistance **secondaire** aux inhibiteurs de TRK de première génération ont été décrites (46). Un cas de CCR avec fusion *LMNA-NTRK1*, initialement en réponse partielle sous entrectinib a progressé après quatre mois de traitement (47). La réalisation d'une biopsie liquide au moment de la rechute mettait en évidence la présence de deux nouvelles mutations au niveau du domaine à activité tyrosine kinase, donnant lieu à des modifications structurelles empêchant la liaison de l'entrectinib.

Ces mutations de résistance ont également été retrouvées chez des patients ayant progressé sous larotrectinib (41). Dans ce contexte, des inhibiteurs de TRK de deuxième génération, efficaces sur les clones présentant ces nouvelles mutations, sont officiellement à l'étude (3)(48).

## Conclusion et perspectives

En France, le larotrectinib est à l'heure actuelle le seul inhibiteur de TRK disponible pour les patients adultes et pédiatriques à partir d'un mois, atteints de tumeurs solides localement avancées ou métastatiques présentant une fusion *NTRK*, réfractaires aux traitements standards ou en l'absence d'alternative thérapeutique appropriée. Des essais sont actuellement en cours dans différents pays afin d'évaluer l'efficacité des inhibiteurs de TRK (**Tableau 4**). Bien que les thérapies ciblant les fusions *NTRK* permettent des taux de réponses tumorales élevés, ces fusions restent des anomalies moléculaires rares. La technique de détection par IHC est la plus fréquemment réalisée mais présente un risque de faux positif, et nécessite une confirmation par NGS. La recherche des fusions *NTRK* n'est pas réalisée en pratique courante pour les tumeurs solides de l'adulte, notamment chez les patients atteints de tumeurs malignes digestives.

Cependant, aux vues des données rapportées et de l'évolution vers une prise en charge individualisée du cancer, la recherche des fusions *NTRK* au sein de certaines populations adultes pourrait permettre l'accès aux traitements tels que l'entrectinib et le larotrectinib. Ces fusions ont ainsi été retrouvées dans plusieurs types de cancer digestif mais semblent plus fréquentes au sein du groupe des patients avec CCR MSI sporadiques BRAF/KRAS sauvages où elles sont retrouvées dans 20 à 35 % des cas. À ce jour, il est nécessaire de confirmer la fréquence de ces fusions au sein de la sous-population de CCR MSI, notamment pour les cas sporadiques BRAF/KRAS sauvages. Si ces résultats se confirmaient, cela impliquerait la recherche de fusions *NTRK* chez ces patients, afin de disposer d'un traitement de recours efficace en cas de progression sous immunothérapie. En effet, 12 à 40 % des patients MSI présentent une résistance primaire à l'immunothérapie (49), et comme rapporté précédemment, les études ayant évalué l'efficacité du larotrectinib ainsi que celle de l'entrectinib ont rapporté des résultats prometteurs pour les patients ayant un cancer digestif avec fusions *NTRK*, y compris les CCR.

Devant les importants taux de réponse objective et les durées prolongées de réponse chez des patients pouvant être considérés comme chimiorésistants, il semble justifié de rechercher les fusions *NTRK*

au sein de cohortes de tumeurs digestives avancées. Par ailleurs, l'étude des mécanismes de résistance aux inhibiteurs de TRK nécessite d'être approfondie. Enfin, il est primordial de mettre en place des recommandations officielles et harmonisées de recherche de cette fusion en pratique courante pour les cancers où celle-ci reste rare. Nous souhaitons actuellement évaluer la fréquence des fusions NTRK au sein d'une cohorte de patients présentant un CCR MSI. Si ces recherches confirment que les CCR MSI sporadiques BRAF/KRAS sauvages présentent une fréquence élevée de fusion *NTRK*, une recherche systématique de cette fusion devra être réalisée aux vues des résultats obtenus dans les cohortes de patients traités par larotrectinib ou entrectinib ; dans ce contexte, on proposera en premier lieu un *screening* par IHC, suivi, s'il est positif, d'une confirmation par NGS.

#### Références:

- [1] - Barbacid M. The Trk family of neurotrophin receptors. *J Neurobiol.* nov 1994;25(11):1386-403.
- [2] - Nakagawara A. Trk receptor tyrosine kinases: a bridge between cancer and neural development. *Cancer Lett.* 28 août 2001;169(2):107-14.
- [3] - Cocco E, Scaltriti M, Drilon A. NTRK fusion-positive cancers and TRK inhibitor therapy. *Nat Rev Clin Oncol.* déc 2018;15(12):731-47.
- [4] - Vaishnavi A, Le AT, Doebele RC. TRKking down an old oncogene in a new era of targeted therapy. *Cancer Discov.* janv 2015;5(1):25-34.
- [5] - Okamura R, Boichard A, Kato S, Sicklick JK, Bazhenova L, Kurzrock R. Analysis of NTRK Alterations in Pan-Cancer Adult and Pediatric Malignancies: Implications for NTRK-Targeted Therapeutics. *JCO Precis Oncol.* 2018;2018.
- [6] - Créancier L, Vandenberghe I, Gomes B, Dejean C, Blanchet J-C, Meilleroux J, et al. Chromosomal rearrangements involving the NTRK1 gene in colorectal carcinoma. *Cancer Lett.* 28 août 2015;365(1):107-11.
- [7] - Lee SJ, Li GG, Kim ST, Hong ME, Jang J, Yoon N, et al. NTRK1 rearrangement in colorectal cancer patients: evidence for actionable target using patient-derived tumor cell line. *Oncotarget.* 12 oct 2015;6(36):39028-35.
- [8] - Sartore-Bianchi A, Ardini E, Bosotti R, Amatu A, Valtorta E, Somaschini A, et al. Sensitivity to Entrectinib Associated With a Novel LMNA-NTRK1 Gene Fusion in Metastatic Colorectal Cancer. *J Natl Cancer Inst.* janv 2016;108(1).
- [9] - Stransky N, Cerami E, Schalm S, Kim JL, Lengauer C. The landscape of kinase fusions in cancer. *Nat Commun.* 10 sept 2014;5:4846.

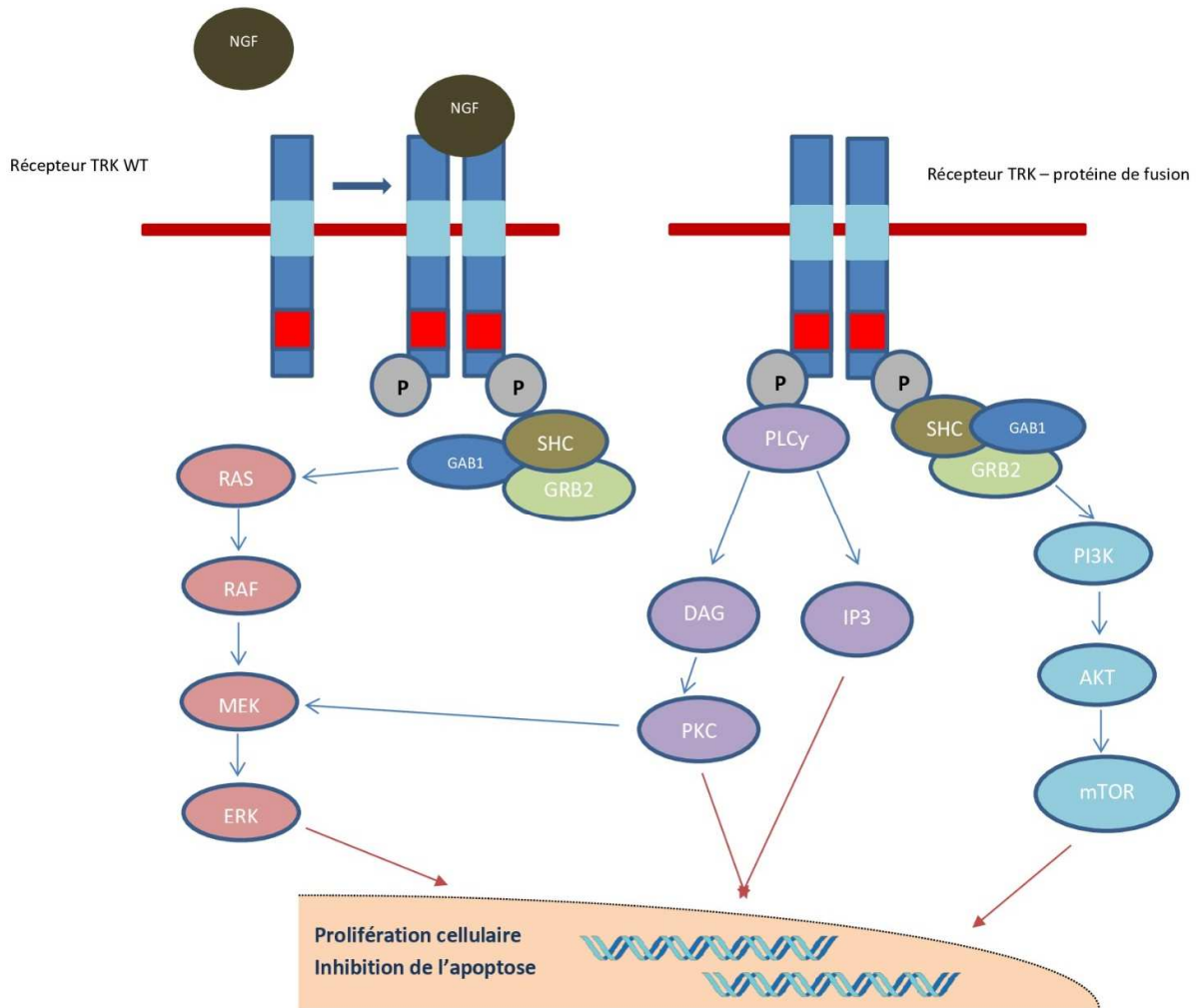
- [10] - Pietrantonio F, Di Nicolantonio F, Schrock AB, Lee J, Tejpar S, Sartore-Bianchi A, et al. ALK, ROS1, and NTRK Rearrangements in Metastatic Colorectal Cancer. *J Natl Cancer Inst.* 1 déc 2017;109(12).
- [11] - Sato K, Kawazu M, Yamamoto Y, Ueno T, Kojima S, Nagae G, et al. Fusion Kinases Identified by Genomic Analyses of Sporadic Microsatellite Instability-High Colorectal Cancers. *Clin Cancer Res Off J Am Assoc Cancer Res.* 1 janv 2019;25(1):378-89.
- [12] - Cocco E, Benhamida J, Middha S, Zehir A, Mullaney K, Shia J, et al. Colorectal Carcinomas Containing Hypermethylated MLH1 Promoter and Wild-Type BRAF/KRAS Are Enriched for Targetable Kinase Fusions. *Cancer Res.* 15 mars 2019;79(6):1047-53.
- [13] - Wang J, Yi Y, Xiao Y, Dong L, Liang L, Teng L, et al. Prevalence of recurrent oncogenic fusion in mismatch repair-deficient colorectal carcinoma with hypermethylated MLH1 and wild-type BRAF and KRAS. *Mod Pathol Off J U S Can Acad Pathol Inc.* juill 2019;32(7):1053-64.
- [14] - Deihimi S, Lev A, Slifker M, Shagisultanova E, Xu Q, Jung K, et al. BRCA2, EGFR, and NTRK mutations in mismatch repair-deficient colorectal cancers with MSH2 or MLH1 mutations. *Oncotarget.* 20 juin 2017;8(25):39945-62.
- [15] - Ross JS, Wang K, Gay L, Al-Rohil R, Rand JV, Jones DM, et al. New routes to targeted therapy of intrahepatic cholangiocarcinomas revealed by next-generation sequencing. *The Oncologist.* mars 2014;19(3):235-42.
- [16] - Brenca M, Rossi S, Polano M, Gasparotto D, Zanatta L, Racanelli D, et al. Transcriptome sequencing identifies ETV6-NTRK3 as a gene fusion involved in GIST. *J Pathol.* mars 2016;238(4):543-9.
- [17] - Nathenson M, Demetri G, Lassen U, Hong D, Boni V, Deeken J, et al. Activity of larotrectinib in patients with TRK fusion GI malignancies. *Ann Oncol.* 1 juin 2018;29(suppl\_5).
- [18] - Martin-Zanca D, Oskam R, Mitra G, Copeland T, Barbacid M. Molecular and biochemical characterization of the human trk proto-oncogene. *Mol Cell Biol.* janv 1989;9(1):24-33.
- [19] - Knezevich SR, McFadden DE, Tao W, Lim JF, Sorensen PH. A novel ETV6-NTRK3 gene fusion in congenital fibrosarcoma. *Nat Genet.* févr 1998;18(2):184-7.
- [20] - Argani P, Fritsch MK, Shuster AE, Perlman EJ, Coffin CM. Reduced sensitivity of paraffin-based RT-PCR assays for ETV6-NTRK3 fusion transcripts in morphologically defined infantile fibrosarcoma. *Am J Surg Pathol.* nov 2001;25(11):1461-4.
- [21] - Makretsov N, He M, Hayes M, Chia S, Horsman DE, Sorensen PHB, et al. A fluorescence in situ hybridization study of ETV6-NTRK3 fusion gene in secretory breast carcinoma. *Genes Chromosomes Cancer.* juin 2004;40(2):152-7.
- [22] - Adem C, Gisselsson D, Dal Cin P, Nascimento AG. ETV6 rearrangements in patients with infantile fibrosarcomas and congenital mesoblastic nephromas by fluorescence in situ hybridization. *Mod Pathol Off J U S Can Acad Pathol Inc.* déc 2001;14(12):1246-51.
- [23] - Albert CM, Davis JL, Federman N, Casanova M, Laetsch TW. TRK Fusion Cancers in Children: A Clinical Review and Recommendations for Screening. *J Clin Oncol Off J Am Soc Clin Oncol.* 20 févr 2019;37(6):513-24.

- [24] - Milione M, Ardini E, Christiansen J, Valtorta E, Veronese S, Bosotti R, et al. Identification and characterization of a novel SCYL3-NTRK1 rearrangement in a colorectal cancer patient. *Oncotarget*. 15 août 2017;8(33):55353-60.
- [25] - Yamazaki F, Nakatani F, Asano N, Wakai S, Sekimizu M, Mitani S, et al. Novel NTRK3 Fusions in Fibrosarcomas of Adults. *Am J Surg Pathol*. 4 déc 2018;
- [26] - Wang L, Busam KJ, Benayed R, Cimera R, Wang J, Denley R, et al. Identification of NTRK3 Fusions in Childhood Melanocytic Neoplasms. *J Mol Diagn JMD*. 2017;19(3):387-96.
- [27] - Vaishnavi A, Capelletti M, Le AT, Kako S, Butaney M, Ercan D, et al. Oncogenic and drug-sensitive NTRK1 rearrangements in lung cancer. *Nat Med*. nov 2013;19(11):1469-72.
- [28] - Benayed R, Offin MD, Mullaney KA, Sukhadia P, Rios KM, Desmeules P, et al. Comprehensive detection of targetable fusions in lung adenocarcinomas by complementary targeted DNaseq and RNAseq assays. *J Clin Oncol*. 20 mai 2018;36(15\_suppl):12076-12076.
- [29] - Farago AF, Taylor MS, Doebele RC, Zhu VW, Kummar S, Spira AI, et al. Clinicopathologic Features of Non-Small-Cell Lung Cancer Harboring an NTRK Gene Fusion. *JCO Precis Oncol*. 2018;2018.
- [30] - Doebele RC, Vaishnavi A, Capelletti M, Le AT, Kako S, Butaney M, et al. NTRK1 gene fusions as a novel oncogene target in lung cancer. *J Clin Oncol*. 20 mai 2013;31(15\_suppl):8023-8023.
- [31] - Kumar S, Razzaq SK, Vo AD, Gautam M, Li H. Identifying fusion transcripts using next generation sequencing. *Wiley Interdiscip Rev RNA*. 2016;7(6):811-23.
- [32] - Solomon JP, Hechtman JF. Detection of NTRK Fusions: Merits and Limitations of Current Diagnostic Platforms. *Cancer Res*. 1 juill 2019;79(13):3163-8.
- [33] - Rudzinski ER, Lockwood CM, Stohr BA, Vargas SO, Sheridan R, Black JO, et al. Pan-Trk Immunohistochemistry Identifies NTRK Rearrangements in Pediatric Mesenchymal Tumors. *Am J Surg Pathol*. juill 2018;42(7):927-35.
- [34] - Gatalica Z, Xiu J, Swensen J, Vranic S. Molecular characterization of cancers with NTRK gene fusions. *Mod Pathol Off J U S Can Acad Pathol Inc*. janv 2019;32(1):147-53.
- [35] - Potts SJ, Dean EJ, Polikoff J, Pacey S, Chiorean EG, Chee CE, et al. Detecting NTRK, ROS1, and ALK gene fusions in gastrointestinal tumor patients. *J Clin Oncol*. 1 févr 2017;35(4\_suppl):619-619.
- [36] - Hechtman JF, Benayed R, Hyman DM, Drilon A, Zehir A, Frosina D, et al. Pan-Trk Immunohistochemistry Is an Efficient and Reliable Screen for the Detection of NTRK Fusions. *Am J Surg Pathol*. nov 2017;41(11):1547-51.
- [37] - Miranda C, Mazzoni M, Sensi M, Pierotti MA, Greco A. Functional characterization of NTRK1 mutations identified in melanoma. *Genes Chromosomes Cancer*. oct 2014;53(10):875-80.
- [38] - Harada T, Yatabe Y, Takeshita M, Koga T, Yano T, Wang Y, et al. Role and relevance of TrkB mutations and expression in non-small cell lung cancer. *Clin Cancer Res Off J Am Assoc*



Cancer Res. 1 mai 2011;17(9):2638-45.

- [39] - Penault-Llorca F, Rudzinski ER, Sepulveda AR. Testing algorithm for identification of patients with TRK fusion cancer. *J Clin Pathol*. 9 mai 2019;
- [40] - Marchiò C, Scaltriti M, Ladanyi M, Iafrate AJ, Bibeau F, Dietel M, et al. ESMO recommendations on the standard methods to detect NTRK fusions in daily practice and clinical research. *Ann Oncol*.
- [41] - Drilon A, Laetsch TW, Kummar S, DuBois SG, Lassen UN, Demetri GD, et al. Efficacy of Larotrectinib in TRK Fusion-Positive Cancers in Adults and Children. *N Engl J Med*. 22 2018;378(8):731-9.
- [42] - Liu D, Offin M, Harnicar S, Li BT, Drilon A. Entrectinib: an orally available, selective tyrosine kinase inhibitor for the treatment of NTRK, ROS1, and ALK fusion-positive solid tumors. *Ther Clin Risk Manag*. 2018;14:1247-52.
- [43] - Demetri G, Paz-Ares L, Farago AF. Entrectinib Is Effective Across NTRK Fusion Positive Solid Tumour Types. *Ann Oncol*. 25 nov 2018;29(suppl 9).
- [44] - Siena S, Demetri G, Doebele R, Chae Y, Conkling P, Garrido-Laguna I, et al. Entrectinib in NTRK-fusion positive gastrointestinal cancers: integrated analysis of patients enrolled in three trials (STARTRK-2, STARTRK-1, and ALKA-372-001). *Ann Oncol*. 1 juill 2019;30(Supplement\_4).
- [45] - Drilon A, Siena S, Ou S-HI, Patel M, Ahn MJ, Lee J, et al. Safety and Antitumor Activity of the Multitargeted Pan-TRK, ROS1, and ALK Inhibitor Entrectinib: Combined Results from Two Phase I Trials (ALKA-372-001 and STARTRK-1). *Cancer Discov*. 2017;7(4):400-9.
- [46] - Nguyen K-SH, Kobayashi S, Costa DB. Acquired resistance to epidermal growth factor receptor tyrosine kinase inhibitors in non-small-cell lung cancers dependent on the epidermal growth factor receptor pathway. *Clin Lung Cancer*. juill 2009;10(4):281-9.
- [47] - Russo M, Misale S, Wei G, Siravegna G, Crisafulli G, Lazzari L, et al. Acquired Resistance to the TRK Inhibitor Entrectinib in Colorectal Cancer. *Cancer Discov*. janv 2016;6(1):36-44.
- [48] - Drilon A, Ou S-HI, Cho BC, Kim D-W, Lee J, Lin JJ, et al. Repotrectinib (TPX-0005) Is a Next-Generation ROS1/TRK/ALK Inhibitor That Potently Inhibits ROS1/TRK/ALK Solvent-Front Mutations. *Cancer Discov*. oct 2018;8(10):1227-36.
- [49] - Cohen R, Pellat A, Boussion H, Svrcek M, Lopez-Trabada D, Trouilloud I, et al. Immunotherapy and metastatic colorectal cancers with microsatellite instability or mismatch repair deficiency. *Bull Cancer (Paris)*. févr 2019;106(2):137-42.



**Figure 1 :** La présence d'une fusion des gènes *NTRK1*, *NTRK2* et *NTRK3* est responsable de l'activation constitutionnelle des récepteurs TRKA, TRKB et TRKC, respectivement, conduisant à une cascade de phosphorylation mettant en jeu les voies MAP kinase, PI3 kinase ou encore la phospholipase C, ayant comme finalité la prolifération cellulaire et l'inhibition de l'apoptose.

PLC $\gamma$  : :*Phosphoinositide phospholipase C*, NGF : *Nerve growth factor*, PKC: Protéine kinase C, PI3K: PI3 kinase, DAG : Diacylglycérol, IP3: *Inositol trisphosphate*, GAB1: *Grb2-associated binder 1*, SHC: *Src homology and collagen domain protein*, GRB2: Growth factor receptor binding protein 2.

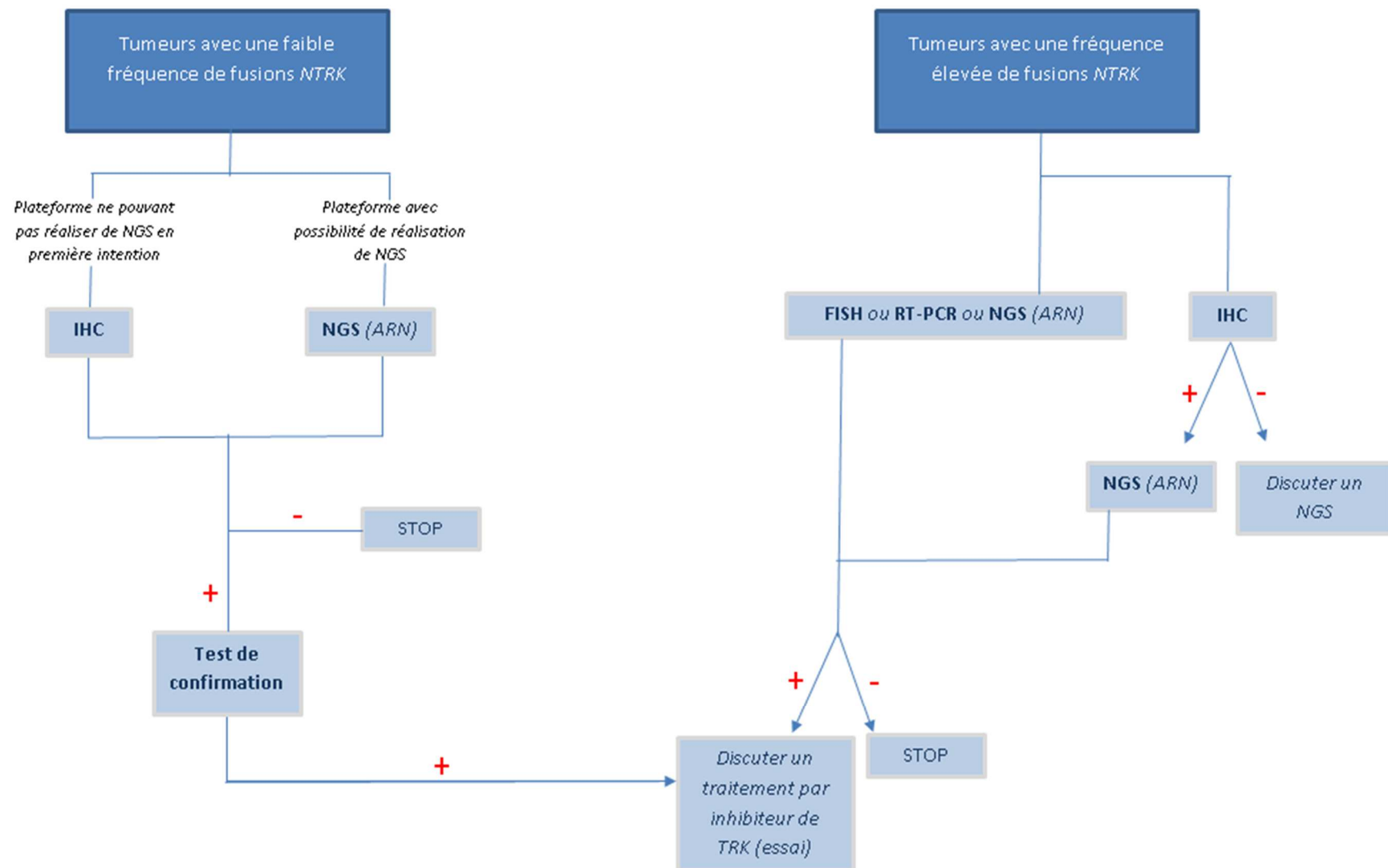


Figure 2 : Algorithmes de recherche de fusions *NTRK* en pratique clinique

La technique utilisée pour la recherche de fusions *NTRK* dépend en particulier de la fréquence de celle-ci au sein du type tumoral étudié.

- Dans le cas des tumeurs où la présence de fusions *NTRK* est fréquente, voire pathognomonique, comme c'est le cas pour la fusion *ETV6-NTRK3* et les fibrosarcomes infantiles, l'utilisation d'une technique peu coûteuse et facile d'accès telle que la FISH ou encore la RT-PCR reste recommandée. La réalisation d'une recherche de fusions par NGS, avec l'utilisation si possible d'ARN, ou encore d'un screening par IHC suivi d'une confirmation par NGS, restent cependant des options recevables.
- Dans le cas des tumeurs où la fréquence de fusions *NTRK* reste faible, comme c'est le cas pour les tumeurs digestives ou les cancers bronchiques, la méthode diagnostique utilisée dépendra essentiellement des moyens techniques du centre et du type tumoral étudié. Dans le cas où le centre dispose d'un plateau technique pouvant réaliser un NGS, cette technique est à privilégier de par sa sensibilité et sa spécificité, ainsi que par la possibilité de rechercher d'autres anomalies moléculaires qui pourraient conduire à la mise en place d'un traitement spécifique, comme c'est le cas pour les réarrangements *ALK* ou les mutations *EGFR* dans les carcinomes bronchiques. Lorsque cela est possible, une technique de NGS utilisant l'ARN devra être privilégiée, l'utilisant d'ADN seul pouvant donner lieu à de faux négatifs en raison de la présence d'introns longs. Dans le cas où le NGS s'avérerait positif, une confirmation de l'expression de la protéine de fusion TRK par IHC est souhaitée, celle-ci restant la cible des inhibiteurs de TRK. Lorsque le centre ne dispose pas de plateforme réalisant le NGS, un screening par IHC devra être réalisé ; si celui-ci est positif, il est alors recommandé d'envoyer le prélèvement dans un centre pouvant réaliser un NGS afin d'avoir une confirmation. Dans tous les cas où la recherche de fusions *NTRK* reviendrait positive, l'inclusion dans un essai thérapeutique utilisant des inhibiteurs de TRK devrait être discutée.

FISH: *Fluorescence in situ hybridization*, RT-PCR: *Reverse transcription polymerase chain reaction*, NGS: *Next Generation Sequencing*, IHC : Immunohistochimie

**Tableau 1 :** Association entre fusions *NTRK* et CCR MSI : bilan de quatre études

<b>Etude</b>	<b>CCR</b> (n)	<b>MSI</b> (n et %)	<b>MM</b> <b>BRAF/KRAS</b> <b>WT</b> (n et %)	<b>Fusions</b> <b><i>NTRK</i></b> (n et %)	<b>Fusions</b> <b><i>NTRK</i></b> <b>chez</b> <b>patients</b> <b>MSI:</b> (n et %)	<b>Fusions</b> <b><i>NTRK:</i></b> <b>chez patients</b> <b>MM</b> <b>BRAF/KRAS</b> <b>WT</b> (n et %)
Pietrantonio F. <i>et al. JNCI</i> (2017) <sup>10</sup>	346	26 (7.5%)	NC	13 (3.6%)	10 (38.5%)	NC
Sato K. <i>et al. Clin. Cancer Res.</i> (2018) <sup>11</sup>	2800	162 (5.8%)	20 (0.7%)	4 (0.14%)	4 (2.5%)	4 (20%)
Cocco E. <i>et al. Cancer Res.</i> (2019) <sup>12</sup>	2314	230* (9.9%)	24 (1%)	8 (0.34%)	7* (3%)	6 (25%)
Wang J. <i>et al. Mod Pathol.</i> (2019) <sup>13</sup>	363	125 (34%)	20 (5.5%)	7 (2.2%)	7 (5.6%)	7 (35%)

n : nombre ; CCR: Cancer colorectal, MSI: *Microsatellite instability*, MM: MSI sporadique avec hyper méthylation du promoteur de *MLH1*, NC : non communiqué.

\*La recherche d'hyperméthylation du promoteur de *MLH1* n'a pas été réalisée pour un des sept sujets.

Tableau 2 : Méthodes de détection des fusions *NTRK*

Méthode	Avantages	Inconvénients
RT-PCR	<ul style="list-style-type: none"> <li>-Technique rapide, peu coûteuse et facilement accessible</li> <li>-Utile pour la recherche de fusion <i>ETV6-NTRK3</i></li> </ul>	<ul style="list-style-type: none"> <li>-Peu sensible (25%)</li> <li>-Non utilisable pour les cancers où la fusion est rare</li> <li>-Ne permet pas d'identifier le gène partenaire</li> </ul>
FISH	<ul style="list-style-type: none"> <li>-Technique rapide, peu coûteuse et facilement accessible</li> <li>-Méthode de référence pour la recherche de fusion <i>ETV6-NTRK3</i></li> </ul>	<ul style="list-style-type: none"> <li>-Non utilisable pour les cancers où la fusion est rare</li> <li>-Ne permet pas d'identifier le gène partenaire et donc de détecter de nouveaux variants</li> </ul>
NGS	<ul style="list-style-type: none"> <li>-Méthode la plus sensible et la plus spécifique</li> <li>-Possibilité de recherche d'autres oncogènes</li> </ul>	<ul style="list-style-type: none"> <li>-Technique coûteuse et encore peu accessible</li> <li>-Risque de faux négatifs pour <i>NTRK2</i> et <i>NTRK3</i> en raison de la présence d'introns longs lors de l'utilisation d'ADN</li> </ul>
IHC	<ul style="list-style-type: none"> <li>-Technique rapide, peu coûteuse et facilement accessible</li> <li>-Sensibilité (97%) et spécificité (98%) élevées</li> </ul>	<ul style="list-style-type: none"> <li>- Risque de faux positifs, nécessitant une confirmation par une autre méthode</li> <li>- Risque de faux négatif pour les fusions de <i>NTRK3</i></li> </ul>

FISH: *Fluorescence in situ hybridization*, RT-PCR: *Reverse transcription polymerase chain reaction*, NGS : *Next Generation Sequencing*, IHC : *immunohistochimie*

Tableau 3 : Études ayant évalué les inhibiteurs de TRK de première génération et réponses obtenues pour les tumeurs digestives

	Numéro NCT de l'étude	Type de molécule	Nombre de patients	ORR	Suivi médian (mois)	DMR/DMP	Primitifs digestifs (n)	CR (%)	PR (%)	SD (%)	PD (%)
<i>Etudes ALKA/STARTRK-1/STARTRK-2 (phase Ib-II)</i> <sup>42-45</sup>	NCT03066661	Entrectinib	54	57.4% (43.1-70.77)	15	10.4/11.2	CCR (4*) Pancréas (3) Cholangiocarcinome (1) TNE (3)	0 0 0 0	25 67 100 33	0 33 0 67	50 0 0 0
<i>Etude Navigate (phase II)</i> <sup>41</sup>	NCT02122913	Larotrectinib	55	80% (67-90)	8.3 (0.03-24.9)	Non atteinte/ Non atteinte	CCR (4) Pancréas (1) Cholangiocarcinome (2) Appendice (1) GIST (3)	0 0 0 0 33	50 100 50 100 67	50 0 0 0 0	0 0 50 0 0

ORR (*Overall Response Rate*) : Taux de réponse objective, DMR : Durée médiane de réponse (mois), DMP : Durée médiane de survie sans progression (mois)  
 CR (*Complete response*) : Réponse complète, PR (*Partial response*) : Réponse partielle, SD (*Stable disease*) : Maladie stable  
 PD (*Progressive disease*) : Maladie en progression, TNE : Tumeur neuroendocrine, CCR : Cancer colorectal

\*Les données sur le type de réponse obtenue n'étaient pas disponibles pour un des patients suivi pour un CCR.

**Tableau 4 : Etudes en cours évaluant des inhibiteurs de TRK**

<b>Numéro NCT de l'étude</b>	<b>Molécule à l'étude</b>	<b>Type d'étude</b>	<b>Population étudiée</b>	<b>Ouverte en France</b>
NCT02576431	Larotrectinib (Vitrakvi, LOXO-101)	Phase II	Tumeurs solides avancées de l'adulte et de l'enfant avec fusions <i>NTRK</i> , quelle que soit la ligne de traitement	Oui
NCT03025360	Larotrectinib (Vitrakvi, LOXO-101)	Programme d'accès	Tumeurs avancées de l'adulte et de l'enfant avec fusions <i>NTRK</i> , quelle que soit la ligne de traitement	Non
NCT02637687	Larotrectinib (Vitrakvi, LOXO-101)	Phase I-II	Tumeurs solides avancées de l'enfant avec fusions <i>NTRK</i> , préalablement traitées	Oui
NCT03213704	Larotrectinib (Vitrakvi, LOXO-101)	Phase II	Tumeurs solides et hématologiques avancées de l'enfant avec fusions <i>NTRK</i> , préalablement traitées	Non
NCT02568267	Entrectinib (RXDX-101)	Phase II	Tumeurs solides de l'adulte avec fusions <i>NTRK</i> , <i>ROS1</i> ou <i>ALK</i> , quelle que soit la ligne de traitement	Oui



NCT03093116	Repotrectinib (TPX-0005)	Phase I-II	Tumeurs solides avancées de l'adulte avec fusions <i>NTRK</i> , <i>ROS1</i> ou <i>ALK</i> , quelle que soit la ligne de traitement	Non
NCT02675491 NCT02279433	DS-6051b	Phase I	Tumeurs solides avancées de l'adulte avec fusions <i>NTRK</i> ou <i>ROS1</i> préalablement traitées	Non
NCT02920996	Merestinib (LY2801653)	Phase II	CBNPC avancés avec mutation de MET ou tumeurs solides de l'adulte avec fusions <i>NTRK</i> , préalablement traitées	Non
NCT03215511	LOXO-195	Phase I-II	Tumeurs avancées de l'adulte et de l'enfant avec fusion <i>sNTRK</i> , ayant progressé sous inhibiteur TRK	Oui
NCT03206931	LOXO-195	Programme d'accès	Tumeurs avancées de l'adulte et de l'enfant avec fusions <i>NTRK</i> , ayant progressé sous inhibiteur TRK	Non

CBNPC : Cancer bronchique non à petite cellule