



HAL
open science

Prévention de l'AVC ischémique

Kevin Janot, Guillaume Charbonnier, Fakhreddine Boustia, Igor Lima
Maldonado, Richard Bibi, Julien Pucheux, Denis Herbreteau

► **To cite this version:**

Kevin Janot, Guillaume Charbonnier, Fakhreddine Boustia, Igor Lima Maldonado, Richard Bibi, et al.. Prévention de l'AVC ischémique. La Presse Médicale, 2019, 48 (6), pp.655-663. 10.1016/j.lpm.2019.05.001 . hal-02557248

HAL Id: hal-02557248

<https://hal.science/hal-02557248>

Submitted on 28 Apr 2020

HAL is a multi-disciplinary open access archive for the deposit and dissemination of scientific research documents, whether they are published or not. The documents may come from teaching and research institutions in France or abroad, or from public or private research centers.

L'archive ouverte pluridisciplinaire **HAL**, est destinée au dépôt et à la diffusion de documents scientifiques de niveau recherche, publiés ou non, émanant des établissements d'enseignement et de recherche français ou étrangers, des laboratoires publics ou privés.

Prévention de l'AVC ischémique

-

Stroke prevention

Kevin Janot 1, * , Guillaume Charbonnier 2, Fakhreddine Boustia 1, Igor Lima Maldonado 1, Richard Bibi 1, Julien Pucheux 3, Denis Herbreteau 1

1 Hôpital Bretonneau, université François-Rabelais de Tours, centre hospitalier régional universitaire de Tours, service de neuroradiologie interventionnelle, 37000 Tours, France

2 Centre hospitalier universitaire de Besançon, service de neurologie, 25000 Besançon, France

3 Hôpital Trousseau, université François-Rabelais de Tours, centre hospitalier régional universitaire de Tours, service de radiologie interventionnelle, 37000 Tours, France

***Kevin Janot, University Hospital of Tours, Neuroradiology, 10, boulevard Tonnellé, 37000 Tours, France. University Hospital of Tours, Neuroradiology 10, boulevard Tonnellé Tours 37000 France**

POINTS ESSENTIELS

- *Compte tenu du risque élevé de récurrences, la prévention est un enjeu important de la prise en charge des AVC*
- *La survenue d'un AVC est favorisée par des facteurs de risque connus et accessibles à la prévention*
- *La prévention vasculaire après un infarctus cérébral ou un AIT comporte également le traitement spécifique de l'étiologie lorsque celle-ci est connue*
- *En cas de sténose athéromateuse des vaisseaux cervicaux ou intracrâniens symptomatique, le traitement endovasculaire n'est pas indiqué en première intention en prévention secondaire*
- *Le taux de récurrence d'un AVC ischémique secondaire à une dissection artérielle cervicale est faible, un traitement endovasculaire ou chirurgical n'est donc pas recommandé en première intention*

KEY POINTS

- *Prevention is essential to stroke management because of the high risk of recurrence*
- *Stroke incidence is increased by known risk factors, which can be prevented.*
- *Cardiovascular prevention after stroke or TIA also includes aetiology-specific treatment, when it is known.*
- *Endovascular treatment is not indicated as a first-line treatment for atheromatous cervical or intracranial stenosis.*
- *Endovascular or surgical treatment is not indicated as first-line treatment for cervical arterial dissection because of its minor risk of stroke recurrence.*

INTRODUCTION

L'accident vasculaire cérébral (AVC) est la première cause de handicap acquis de l'adulte, la deuxième cause de démence et la troisième cause de mortalité en France [1]. Parmi les AVC, 89% sont ischémiques [2]. Le vieillissement de la population laisse présager une augmentation du nombre de patients victimes d'AVC dans les années à venir.

La prévention des infarctus cérébraux est un enjeu important de la prise en charge des AVC compte tenu du risque élevé de récurrence. Après un premier infarctus cérébral, le risque de récurrence est estimé à 10% la première année et entre 20 et 30% à 5 ans [3]. La survenue d'un AVC est favorisée par des facteurs de risque cardiovasculaire connus et accessibles à la prévention. Le contrôle des facteurs de risque comme l'hypertension artérielle (HTA), le diabète, la dyslipidémie et le tabac est indispensable en cas d'AVC d'origine athéromateuse ou de suspicion de pathologie athéroscléreuse sous-jacente [3]. Lorsque la cause d'un infarctus cérébral ou d'un accident ischémique transitoire (AIT) est connue, le traitement spécifique de l'étiologie est un élément indispensable à la prévention secondaire.

PLACE DE LA NEURORADIOLOGIE INTERVENTIONNELLE DANS LA PREVENTION DES AVC ISCHEMIQUES

La survenue d'un évènement cérébral ischémique chez un patient doit faire rechercher sa cause. La connaissance de l'étiologie permettra la mise en place d'un traitement spécifique permettant de prévenir les récives.

Sténose athéroscléreuse de la carotide interne extra-crânienne

Les sténoses de la bifurcation carotidienne sont pour la grande majorité athéromateuses. Le risque d'infarctus cérébral est supérieur à 10% en cas de sténose symptomatique. Le degré de sténose de l'artère carotide interne conditionne le risque de récive d'infarctus cérébral et le rapport bénéfice/risque du traitement chirurgical ou endovasculaire. Il peut être quantifié par la méthode *North American Symptomatic Carotid Endarterectomy Trial (NASCET)* (figures 1 & 2).

- **Chirurgie**

Les résultats de la méta-analyse des données des 3 essais NASCET, *European Carotid Surgery trial* (ECST) et *Veterans Affair trial* (VA309) ayant comparé l'endartériectomie carotidienne au traitement médical a montré un bénéfice net de la chirurgie pour les sténoses supérieures à 70% (mesurées selon la méthode de NASCET). Les résultats sont plus modestes pour les sténoses mesurées entre 50 et 69% et ne sont valables que pour les équipes chirurgicales entraînées (taux de morbi-mortalité à J30 inférieur à 3%) [4]. Pour prévenir les risques de récives précoces de l'AVC, l'endartériectomie doit être réalisée le plus tôt possible après l'AVC [5].

- **Traitement endovasculaire**

Les premières tentatives d'essais randomisés ont concerné la prévention primaire ou la prévention secondaire dans les 1 à 6 mois après l'AVC [6]. Les résultats des essais CREST (*Carotid Revascularization Endarterectomy Versus Stenting Trial*) et ICSS (*International Carotid Stenting Study*) ont montré la supériorité de l'endartériectomie comparativement à l'angioplastie avec stent en raison d'un excès de risque d'AVC à 30 jours dans le groupe endovasculaire [7,8]. Cependant une analyse en sous-groupe ne retrouvait pas ce « sur-risque » embolique chez les patients de moins de 70 ans [9]. Une méta-analyse récente de 3 essais randomisés confirmait ces résultats : le taux de complications semble similaire entre les 2 méthodes (chirurgie et procédure interventionnelle) chez les patients de moins de 70 ans [10]. Depuis la démocratisation de la thrombectomie mécanique en phase aiguë des infarctus cérébraux, le bénéfice du traitement endovasculaire des lésions artérielles cervicales doit être évalué durant la procédure de thrombectomie et à distance. Concernant la phase hyperaiguë, l'intérêt de l'angioplastie stenting en complément de la thrombectomie mécanique dans les occlusions intracrâniennes associées à une occlusion cervicale extracrânienne en tandem est aujourd'hui discuté. Une analyse rétrospective du registre *Thrombectomy in Tandem lesions* (TITAN) retrouve une association entre le stenting carotidien et un meilleur taux de recanalisation. Le futur essai randomisé TITAN devrait prochainement répondre à cette question [11].

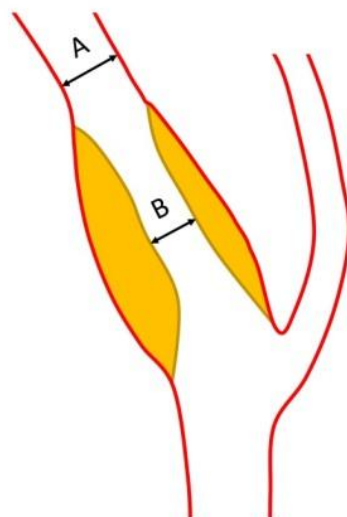
- **Recommandations de l'HAS**

Un traitement antiagrégant plaquettaire est recommandé quel que soit le degré de sténose carotidienne pour les patients symptomatiques.

L'endartériectomie carotidienne reste le traitement de référence pour les patients symptomatiques (patients avec un infarctus cérébral ou un AIT de moins de 6 mois) porteurs d'une sténose athéroscléreuse de la carotide interne comprise entre 70 et 99% selon les critères NASCET. Le bénéfice serait plus important dans ce groupe pour les patients de plus de 75 ans.

L'angioplastie carotidienne avec stent peut être proposée en consultation pluridisciplinaire aux patients à haut risque de récurrence sous traitement médical avec comorbidité majeure contre-indiquant la chirurgie carotidienne ou sténose non accessible à la chirurgie. Les sténoses post-radiques ou les resténoses après endartériectomie carotidienne peuvent également constituer des indications à une angioplastie carotidienne avec stent (*figure 3*).

Il n'existe pas d'indication à un geste thérapeutique pour des sténoses carotidiennes inférieures à 50%.



$$\text{NASCET} = \frac{A-B}{A} \times 100$$

Figure 1 : Méthode de quantification d'une sténose artérielle selon NASCET.

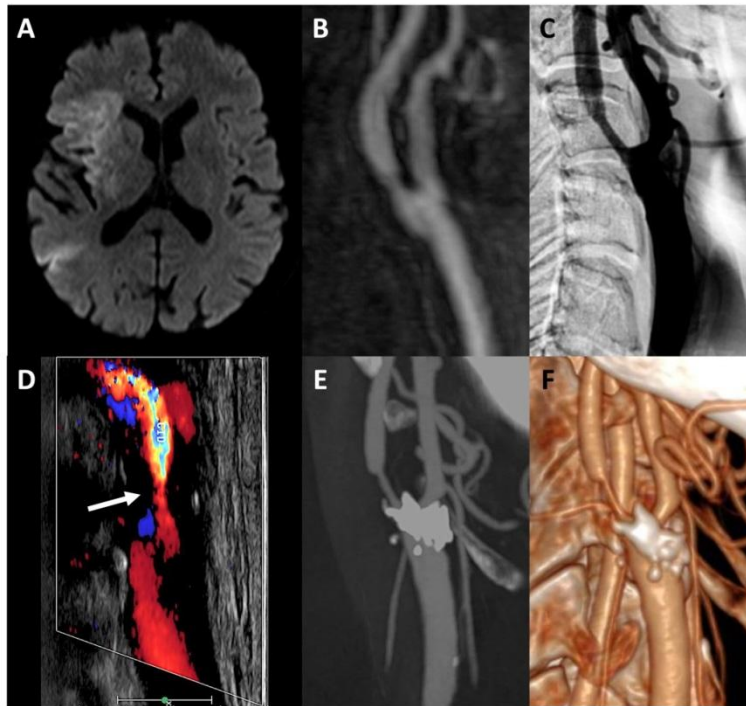


Figure 2 : Sténose athéromateuse de la carotide interne droite responsable d'un AVC ischémique du territoire sylvien droit

A : séquence IRM en diffusion ; B : angioRM mettant en évidence la sténose carotidienne ; C : angiographie carotidienne de profil ; D : échographie doppler de la carotide droite retrouvant la sténose (flèche) ; E : angioscanner des troncs supra-aortiques mettant en évidence une plaque athéromateuse calcifiée ; F : rendu volumique de l'angioscanner

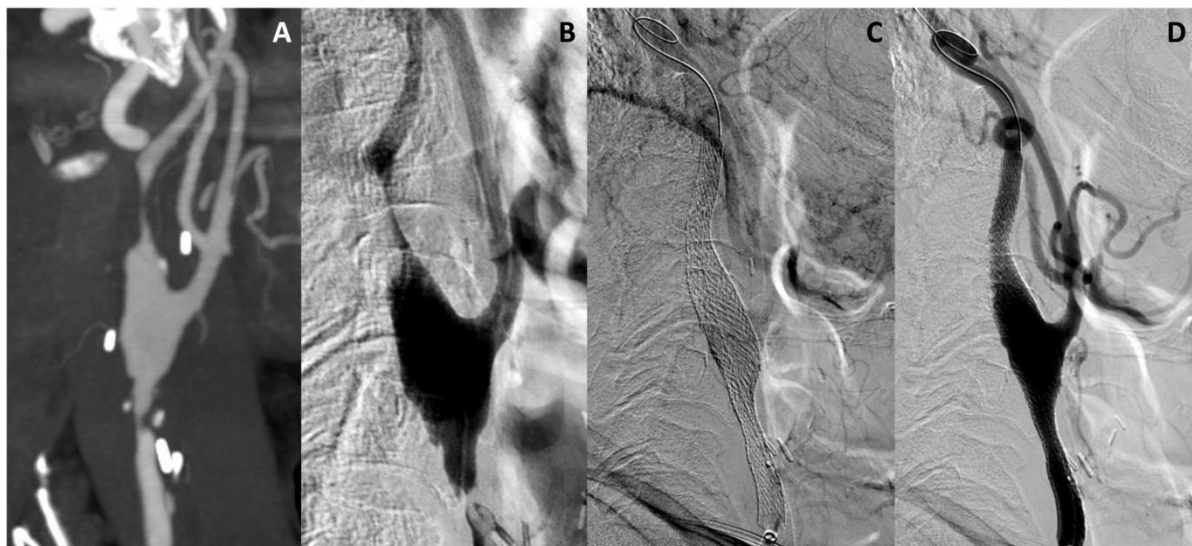


Figure 3 : Récidive d'une sténose athéromateuse carotidienne droite traitée par angioplastie et stenting.

A : angioscanner des troncs supra-aortiques ; B : angiographie carotidienne de profil mettant en évidence la sténose ; C & D : angiographie carotidienne de profil après mise en place du stent

Sténose athéroscléreuse de l'artère vertébrale extracrânienne

Les artères vertébrales sont elles aussi le siège d'athérosclérose. L'essai randomisé *Carotid And Vertebral Artery Transluminal Angioplasty Study* (CAVATAS) a été réalisé en comparant le traitement médical seul à un traitement associant traitement médical et geste endovasculaire chez des patients porteurs d'une sténose athéromateuse vertébrale. Cet essai n'a pas mis de différence significative entre les 2 groupes [12]. Une revue de la littérature publiée en 2012 a montré un nombre élevé de complications per-procédures et de resténoses au cours du suivi [13].

Un traitement endovasculaire n'est donc pas recommandé en première intention. En revanche, un traitement endovasculaire ou chirurgical peut être envisagé chez les patients présentant des récurrences d'infarctus cérébral ou d'AIT imputables à une sténose de l'artère vertébrale malgré un traitement médical maximal comportant traitement antithrombotique, statine et contrôle des facteurs de risque cardiovasculaire (*figure 4*).

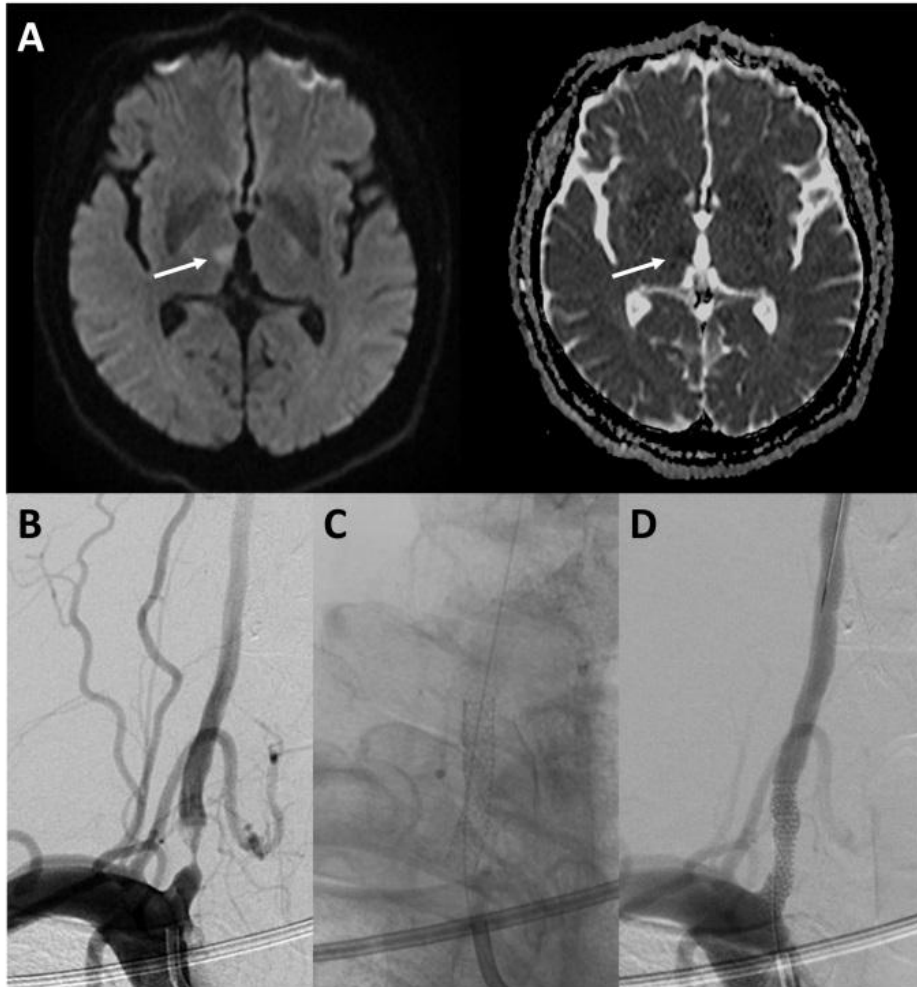


Figure 4 : AVC ischémique thalamique droit chez un patient ayant une sténose athéromateuse de l'origine de l'artère vertébrale droite

A : séquence IRM en diffusion et cartographie ADC ; B : angiographie de l'artère vertébrale droite de face mettant en évidence la sténose pré-occlusive à l'origine de l'artère; C : vue non soustraite mettant en évidence le stent ; D : angiographie vertébrale droite de face après la mise en place du stent

Sténose athéroscléreuse intracrânienne

L'athérosclérose touche aussi les vaisseaux intracrâniens. Le risque d'AVC dans le territoire d'une sténose intracrânienne symptomatique est élevé (*figure 5*) [14]. Un traitement médical optimal associant double anti-agrégation plaquettaire, statine et contrôle des facteurs de risque cardiovasculaire a montré son efficacité dans un essai randomisé comparant traitement antithrombotique et traitement anticoagulant [15].

Le traitement interventionnel consiste à réaliser une angioplastie de la sténose associée ou non à la mise en place d'un stent. Les données de la littérature sont en défaveur du traitement endovasculaire en raison d'une augmentation du nombre d'AVC ou de décès dans les 30 jours suivant la procédure, confirmés sur le suivi à long terme [16]. Les résultats de l'étude Stenting versus Aggressive Medical Management for Preventing Recurrent Stroke in Intracranial Stenosis (SAMMPRIS) ont néanmoins été critiqués notamment en raison du taux élevé de crossover dans les 2 groupes (environ 11%).

Après un infarctus ou un AIT imputable à une sténose intracrânienne, un traitement antithrombotique par antiagrégants plaquettaires est donc recommandé. Une statine et un contrôle des facteurs de risque cardiovasculaire sont conseillés. Le traitement endovasculaire n'est pas indiqué en première intention.

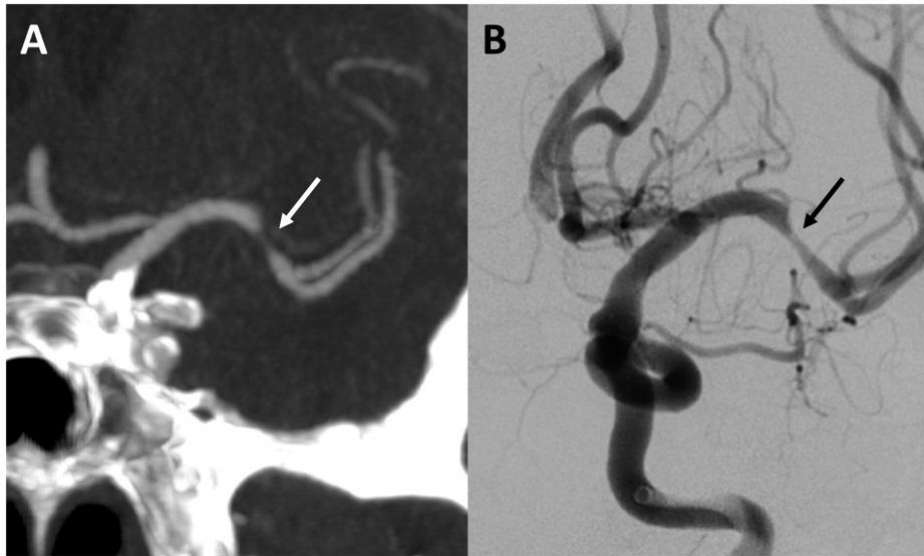


Figure 5 : Sténose athéromateuse de la portion M1 de l'artère sylvienne gauche
A : vue coronale d'un angioscanner mettant en évidence une sténose serrée de la portion M1 de l'artère sylvienne gauche (flèche blanche) ; B : angiographie carotidienne gauche de face mettant en évidence une sténose pré-occlusive de la portion M1 de l'artère sylvienne gauche (flèche noire)

Dissection artérielle cervicale

Les dissections cervicales sont responsables d'environ 2% de l'ensemble des infarctus cérébraux et de 25% des infarctus des sujets de moins de 45 ans [17]. Elles résultent d'une brèche intimale responsable d'un hématome qui va disséquer la paroi artérielle et progressivement s'étendre (*figure 6*). Anatomiquement, la topographie des dissections carotidiennes est différente de celle des sténoses athéromateuses. La dissection débute en générale au niveau du bulbe carotidien et s'étend jusqu'à la portion intracrânienne de l'artère.

Le traitement des dissections artérielles cervicales consiste en un traitement anti-thrombotique pour prévenir les complications ischémiques. Le taux de récurrence est faible, estimé à moins de 3% à 3 mois [18].

Aucun essai randomisé n'a comparé les antiagrégants plaquettaires aux anticoagulants chez les patients souffrant d'une dissection artérielle carotidienne. Une revue Cochrane de la littérature avec méta-analyse n'a pas trouvé de différence significative en termes d'AVC, de dépendance ou de décès entre les 2 traitements [19].

Chez les patients ayant un infarctus cérébral ou un AIT secondaire à une dissection artérielle cervicale, la prescription d'un traitement antithrombotique est recommandée. Le traitement antithrombotique pourra être arrêté après cicatrisation de l'artère. En revanche, en cas de sténose ou de dilatation anévrysmale résiduelle, un traitement au long cours est recommandé. Les traitements endovasculaires ou chirurgicaux ne sont pas réalisés en première intention devant le faible risque de récurrence. En revanche, ils peuvent être réalisés en cas de récurrence précoce malgré un traitement médical optimal [20,21].

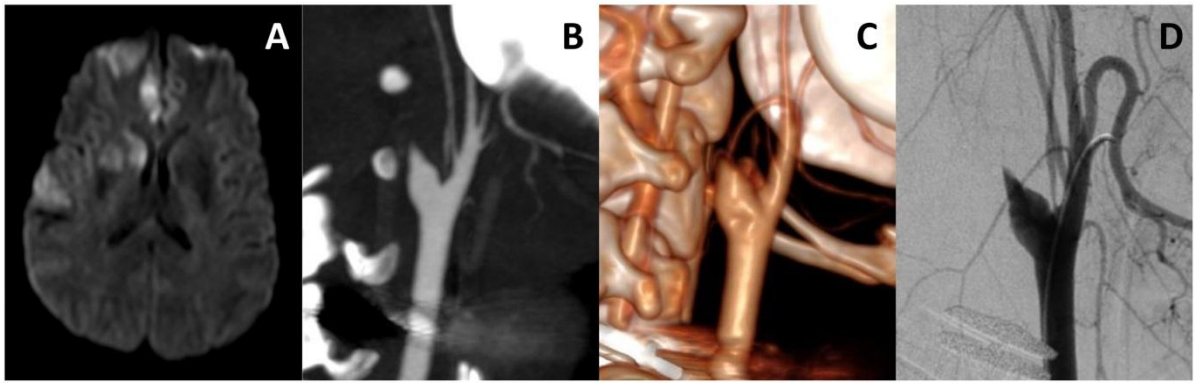


Figure 6 : Dissection carotidienne droite compliquée d'un AVC ischémique aigu du territoire sylvien droit

A : séquence IRM en diffusion ; B : angioscanner des troncs supra-aortiques mettant en évidence la dissection carotidienne ; C : rendu volumique de l'angioscanner ; D : angiographie carotidienne droite de profil

Diaphragme carotidien

Le diaphragme carotidien est une prolifération non athéromateuse de l'intima de la paroi artérielle. Il est source, par un mécanisme embolique, d'AVC ischémique. La prévalence de cette affection est inconnue mais elle semble atteindre plutôt les femmes jeunes [22]. Les principaux diagnostics différentiels sont la dissection artérielle et la plaque d'athérome. La place des différentes modalités d'imagerie est mal connue mais l'angiographie et l'angioscanner sont les examens de choix pour poser le diagnostic. Le diaphragme carotidien apparaît comme un voile endoluminal naissant préférentiellement de la paroi postérieure du bulbe carotidien. Il peut être distingué de la plaque athéromateuse qui a une base d'implantation plus large que le diaphragme (*figure 7*).

Les données de la littérature rapportent qu'une anti-agrégation simple n'apparaît pas suffisante pour prévenir les récurrences d'accidents emboliques. Le ralentissement du flux constaté sur les imageries dynamiques semble justifier une anticoagulation préventive même si aucune étude randomisée n'a été réalisée pour le moment. Le traitement endovasculaire avec stenting a été rapporté dans plusieurs séries de cas (*figure 8*) [23,24].

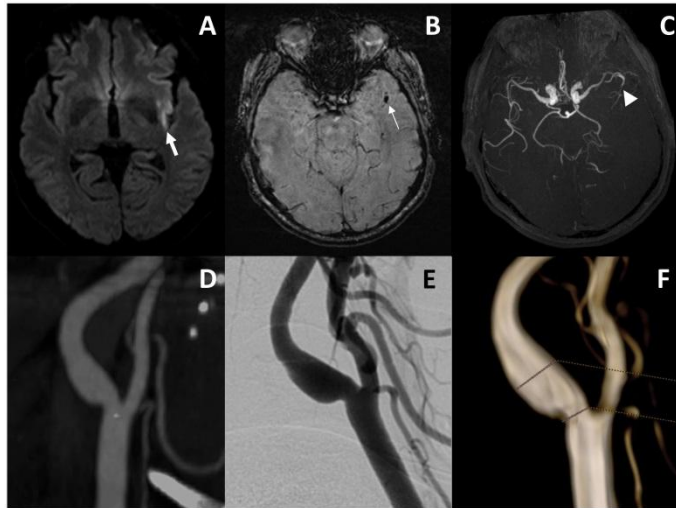


Figure 7 : Diaphragme carotidien gauche responsable d'un AVC ischémique sylvien gauche
A : IRM en diffusion mettant en évidence une lésion ischémique sylvienne superficielle gauche ; B : SWI mettant en évidence le caillot dans une branche de l'artère sylvienne gauche ; C : TOF mettant en évidence l'occlusion sylvienne ; D : angioscanner mettant en évidence le diaphragme carotidien ; E : angiographie carotidienne de profil ; F : reconstruction 3D de l'angiographie

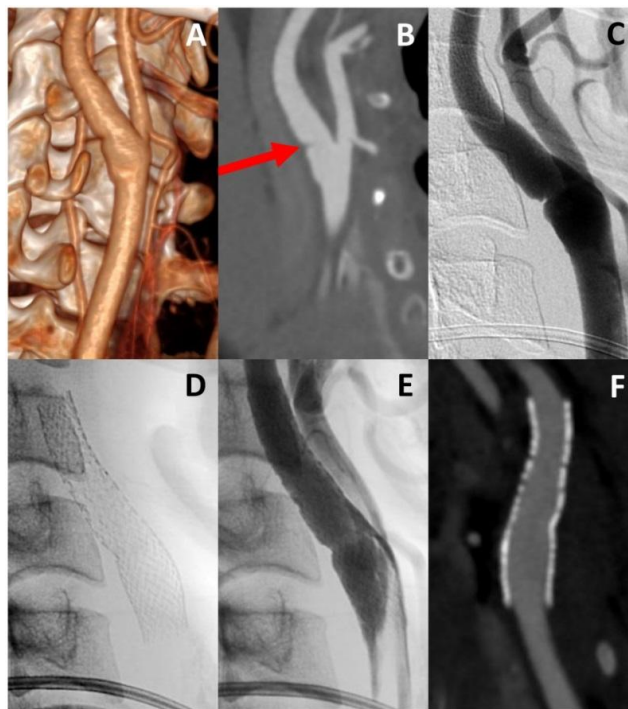


Figure 8 : Diaphragme carotidien gauche traité par angioplastie et stenting
A : rendu volumique d'un angioscanner ; B : angioscanner mettant en évidence le diaphragme carotidien (flèche rouge) ; C : angiographie carotidienne de profil ; D : angiographie non soustraite mettant en évidence le stent ; E : angiographie carotidienne non soustraite après pose du stent ; F : angioscanner de contrôle à 6 mois du traitement

POUR ALLER PLUS LOIN : CONTRÔLE DES FACTEURS DE RISQUE CARDIOVASCULAIRE

La survenue d'un AVC est favorisée par des facteurs de risque connus et accessibles à la prévention. Lorsque l'AVC est d'origine athéromateuse ou qu'une pathologie athéromateuse sous-jacente est suspectée, la prise en charge de ces facteurs est indispensable à la prévention secondaire.

HTA

L'essai PROGRESS a montré qu'il y avait un bénéfice à un traitement antihypertenseur chez les patients aux antécédents d'infarctus cérébral ou d'accident ischémique transitoire (AIT) associé à une pression artérielle systolique supérieure à 140 mmHg [25]. Un traitement antihypertenseur est donc recommandé chez tout hypertendu après un infarctus cérébral ou un AIT. La pression artérielle cible doit être inférieure à 140/90 mmHg. Les mesures générales de la prise en charge vasculaire s'appliquent également (mesures hygiéno-diététiques et activité physique).

Dyslipidémie

Deux méta-analyses d'essais thérapeutiques portant sur la prévention des AVC ont montré que les statines réduisent le risque d'AVC [26,27]. Un traitement par statine associé à des règles hygiéno-diététiques est donc recommandé pour les patients ayant un infarctus cérébral ou un AIT non cardio-embolique associé à un LDL-cholestérol ≥ 1 g/L. La cible de LDL-cholestérol à atteindre est < 1 g/L.

Diabète

Pour les patients diabétiques de type 2 avec antécédent d'infarctus cérébral ou d'AIT, un objectif d'hémoglobine glyquée A1c $\leq 7\%$ est recommandé même si aucune étude n'a

démontré de bénéfice du contrôle de l'hémoglobine glyquée sur les complications macrovasculaires du diabète. En effet, les méta-analyses récentes n'ont pas montré de réduction du risque d'AVC entre le groupe « glycémie contrôlée » comparativement au groupe « standard » [28,29].

Tabac

La consommation de tabac est un facteur de risque indépendant d'infarctus cérébral [30], tout comme le tabagisme passif [31]. Le sevrage tabagique est recommandé au décours d'un infarctus cérébral ou d'un AIT, quelle que soit la méthode de sevrage utilisée. Le risque d'infarctus cérébral diminue dès la 2^{ème} année de sevrage pour s'approcher de celui d'un non-fumeur après 5 ans de sevrage [32].

Alcool

Une méta-analyse de 84 études de cohorte a montré qu'une faible consommation d'alcool est associée à un risque cardiovasculaire moins important (AVC, décès et coronaropathie) [33]. Une autre étude a précisé que le risque est moins important pour une consommation inférieure ou égale à 2 verres de boisson alcoolisée par jour [34]. Les recommandations conseillent donc aux hommes consommant plus de 3 verres de boisson alcoolisée par jour et aux femmes consommant plus de 2 verres de boisson alcoolisée par jour de réduire ou d'interrompre leur consommation. Après un infarctus cérébral, les patients alcoolo-dépendants doivent bénéficier de méthodes de sevrage appropriées et d'une prise en charge spécifique.

CONCLUSION

La survenue d'un AVC est favorisée par des facteurs de risque cardiovasculaire connus et accessibles à la prévention primaire. Chez les patients pris en charge pour un AVC ischémique d'origine athéromateuse ou lorsqu'une pathologie athéromateuse sous-jacente est suspectée le contrôle de ces facteurs est essentiel pour prévenir les récurrences. Lorsque la cause de l'AVC est connue, le traitement étiologique est également un élément clef de la prévention secondaire.

Conflits d'intérêts : aucun

REFERENCES

- [1] La prévention et la prise en charge des accidents vasculaires cérébraux en France : Rapport à Madame la ministre de la santé et des sports. 2009.
- [2] Benatru I, Rouaud O, Durier J, Contegal F, Couvreur G, Bejot Y, et al. Stable Stroke Incidence Rates but Improved Case-Fatality in Dijon, France, From 1985 to 2004. *Stroke* 2006;37:1674–9. doi:10.1161/01.STR.0000226979.56456.a8.
- [3] Prévention vasculaire après un infarctus cérébral ou un accident ischémique transitoire - Recommandations de bonnes pratiques. n.d.
- [4] Rothwell PM, Eliasziw M, Gutnikov SA, Fox AJ, Taylor DW, Mayberg MR, et al. Analysis of pooled data from the randomised controlled trials of endarterectomy for symptomatic carotid stenosis. *The Lancet* 2003;361:107–16. doi:10.1016/S0140-6736(03)12228-3.
- [5] Baron EM, Baty DE, Loftus CM. The timing of carotid endarterectomy post stroke. *Neurol Clin* 2006;24:669–80. doi:10.1016/j.ncl.2006.06.007.
- [6] Goyal M, Menon BK, van Zwam WH, Dippel DWJ, Mitchell PJ, Demchuk AM, et al. Endovascular thrombectomy after large-vessel ischaemic stroke: a meta-analysis of individual patient data from five randomised trials. *The Lancet* 2016;387:1723–31.
- [7] Hill Michael D., Brooks William, Mackey Ariane, Clark Wayne M., Meschia James F., Morrish William F., et al. Stroke After Carotid Stenting and Endarterectomy in the Carotid Revascularization Endarterectomy Versus Stenting Trial (CREST). *Circulation* 2012;126:3054–61. doi:10.1161/CIRCULATIONAHA.112.120030.
- [8] Carotid artery stenting compared with endarterectomy in patients with symptomatic carotid stenosis (International Carotid Stenting Study): an interim analysis of a randomised controlled trial. *The Lancet* 2010;375:985–97. doi:10.1016/S0140-6736(10)60239-5.
- [9] Amarenco P, Labreuche J, Mazighi M. Lessons from carotid endarterectomy and stenting trials. *The Lancet* 2010;376:1028–31. doi:10.1016/S0140-6736(10)61415-8.
- [10] Carotid Stenting Trialists' Collaboration, Bonati LH, Dobson J, Algra A, Branchereau A, Chatellier G, et al. Short-term outcome after stenting versus endarterectomy for symptomatic carotid stenosis: a preplanned meta-analysis of individual patient data. *Lancet Lond Engl* 2010;376:1062–73. doi:10.1016/S0140-6736(10)61009-4.
- [11] Papanagiotou P, Haussen DC, Turjman F, Labreuche J, Piotin M, Kastrup A, et al. Carotid Stenting With Antithrombotic Agents and Intracranial Thrombectomy Leads to the Highest Recanalization Rate in Patients With Acute Stroke With Tandem Lesions. *JACC Cardiovasc Interv* 2018;11:1290–9. doi:10.1016/j.jcin.2018.05.036.
- [12] Coward Lucy J., McCabe Dominick J.H., Ederle Joerg, Featherstone Roland L., Clifton Andrew, Brown Martin M. Long-Term Outcome After Angioplasty and Stenting for Symptomatic Vertebral Artery Stenosis Compared With Medical Treatment in the Carotid And Vertebral Artery Transluminal Angioplasty Study (CAVATAS). *Stroke* 2007;38:1526–30. doi:10.1161/STROKEAHA.106.471862.
- [13] Antoniou GA, Murray D, Georgiadis GS, Antoniou SA, Schiro A, Serracino-Inglott F, et al. Percutaneous transluminal angioplasty and stenting in patients with proximal vertebral artery stenosis. *J Vasc Surg* 2012;55:1167–77. doi:10.1016/j.jvs.2011.09.084.
- [14] Mazighi M, Tanasescu R, Ducrocq X, Vicaut E, Bracard S, Houdart E, et al. Prospective study of symptomatic atherothrombotic intracranial stenoses: the GESICA study. *Neurology* 2006;66:1187–91. doi:10.1212/01.wnl.0000208404.94585.b2.
- [15] Chimowitz MI, Lynn MJ, Howlett-Smith H, Stern BJ, Hertzberg VS, Frankel MR, et al. Comparison of Warfarin and Aspirin for Symptomatic Intracranial Arterial Stenosis. *N Engl J*

Med 2005;352:1305–16. doi:10.1056/NEJMoa043033.

[16] Derdeyn CP, Chimowitz MI, Lynn MJ, Fiorella D, Turan TN, Janis LS, et al. Aggressive medical treatment with or without stenting in high-risk patients with intracranial artery stenosis (SAMMPRIS): the final results of a randomised trial. *The Lancet* 2014;383:333–41. doi:10.1016/S0140-6736(13)62038-3.

[17] Schievink WI. Spontaneous dissection of the carotid and vertebral arteries. *N Engl J Med* 2001;344:898–906. doi:10.1056/NEJM200103223441206.

[18] Debette S, Leys D. Cervical-artery dissections: predisposing factors, diagnosis, and outcome. *Lancet Neurol* 2009;8:668–78. doi:10.1016/S1474-4422(09)70084-5.

[19] Lyrer P, Engelter S. Antithrombotic drugs for carotid artery dissection. *Cochrane Database Syst Rev* 2010:CD000255. doi:10.1002/14651858.CD000255.pub2.

[20] Georgiadis D, Caso V, Baumgartner RW. Acute therapy and prevention of stroke in spontaneous carotid dissection. *Clin Exp Hypertens N Y N* 1993 2006;28:365–70.

[21] Ohta H, Natarajan SK, Hauck EF, Khalessi AA, Siddiqui AH, Hopkins LN, et al. Endovascular stent therapy for extracranial and intracranial carotid artery dissection: single-center experience. *J Neurosurg* 2011;115:91–100. doi:10.3171/2011.1.JNS091806.

[22] Kim SJ, Nogueira RG, Haussen DC. Current Understanding and Gaps in Research of Carotid Webs in Ischemic Strokes: A Review. *JAMA Neurol* 2018. doi:10.1001/jamaneurol.2018.3366.

[23] Houdart E. Le diaphragme du bulbe carotidien : une cause souvent méconnue d'AVC du sujet jeune. *JMV-J Médecine Vasc* 2018;43:108–9. doi:10.1016/j.jdmv.2017.12.078.

[24] Haussen DC, Grossberg JA, Koch S, Malik A, Yavagal D, Gory B, et al. Multicenter Experience with Stenting for Symptomatic Carotid Web. *Interv Neurol* 2018;7:413–8. doi:10.1159/000489710.

[25] Jan van Gijn MD. The PROGRESS Trial: Preventing strokes by lowering blood pressure in patients with cerebral ischemia. *Stroke* 2002;33:319–320.

[26] Amarenco P, Labreuche J. Lipid management in the prevention of stroke: review and updated meta-analysis of statins for stroke prevention. *Lancet Neurol* 2009;8:453–463.

[27] Baigent C, Blackwell L, Emberson J, Holland LE, Reith C, Bhalra N, et al. Efficacy and safety of more intensive lowering of LDL cholesterol: a meta-analysis of data from 170,000 participants in 26 randomised trials. 2010.

[28] Marso SP, Kennedy KF, House JA, McGuire DK. The effect of intensive glucose control on all-cause and cardiovascular mortality, myocardial infarction and stroke in persons with type 2 diabetes mellitus: a systematic review and meta-analysis. *Diab Vasc Dis Res* 2010;7:119–30. doi:10.1177/1479164109353367.

[29] Boussageon R, Bejan-Angoulvant T, Saadatian-Elahi M, Lafont S, Bergeonneau C, Kassai B, et al. Effect of intensive glucose lowering treatment on all cause mortality, cardiovascular death, and microvascular events in type 2 diabetes: meta-analysis of randomised controlled trials. *BMJ* 2011;343:d4169–d4169. doi:10.1136/bmj.d4169.

[30] Mast H, Thompson JL, Lin IF, Hofmeister C, Hartmann A, Marx P, et al. Cigarette smoking as a determinant of high-grade carotid artery stenosis in Hispanic, black, and white patients with stroke or transient ischemic attack. *Stroke* 1998;29:908–12.

[31] Heuschmann PU, Heidrich J, Wellmann J, Kraywinkel K, Keil U. Stroke mortality and morbidity attributable to passive smoking in Germany. *Eur J Cardiovasc Prev Rehabil* 2007;14:793–795.

[32] Wolf PA, D'Agostino RB, Kannel WB, Bonita R, Belanger AJ. Cigarette smoking as a risk factor for stroke: the Framingham Study. *Jama* 1988;259:1025–1029.

- [33] Ronksley PE, Brien SE, Turner BJ, Mukamal KJ, Ghali WA. Association of alcohol consumption with selected cardiovascular disease outcomes: a systematic review and meta-analysis. *BMJ* 2011;342:d671–d671. doi:10.1136/bmj.d671.
- [34] Streppel MT, Ocke MC, Boshuizen HC, Kok FJ, Kromhout D. Long-term wine consumption is related to cardiovascular mortality and life expectancy independently of moderate alcohol intake: the Zutphen Study. *J Epidemiol Community Health* 2009;63:534–40. doi:10.1136/jech.2008.082198.

LEGENDES DES FIGURES

GLOSSAIRE

ADC = Apparent Diffusion Coefficient

AIT = Accident Ischémique Transitoire

AVC = Accident Vasculaire Cérébral

CREST = Carotid Revascularization Endarterectomy Versus Stenting Trial

ECST = European Carotid Surgery Trial

HTA = Hypertension Artérielle

ICSS = International Carotid Stenting Study

IRM = Imagerie par Résonance Magnétique

NASCET = North American Symptomatic Carotid Endarterectomy Trial

SAMMPRIS = Stenting versus Aggressive Medical Management for Preventing Recurrent Stroke in Intracranial Stenosis

TITAN = Thrombectomy in Tandem lesions

TOF = Time Of Flight

VA309 = Veterans Affairs trial