



HAL
open science

Proposition de sélection et délimitation des volumes cibles anatomocliniques tumoraux et ganglionnaire pour la radiothérapie des cancers de la glande sous-mandibulaire

T. Frédéric-Moreau, L. Piram, R. Bellini, F. Martin, J. Miroir, N. Saroul, N. Pham Dang, J. Biau, M. Lapeyre

► To cite this version:

T. Frédéric-Moreau, L. Piram, R. Bellini, F. Martin, J. Miroir, et al.. Proposition de sélection et délimitation des volumes cibles anatomocliniques tumoraux et ganglionnaire pour la radiothérapie des cancers de la glande sous-mandibulaire. *Cancer/Radiothérapie*, 2019, 23 (5), pp.416-422. 10.1016/j.canrad.2019.05.013 . hal-02469422

HAL Id: hal-02469422

<https://hal.science/hal-02469422>

Submitted on 20 Jul 2022

HAL is a multi-disciplinary open access archive for the deposit and dissemination of scientific research documents, whether they are published or not. The documents may come from teaching and research institutions in France or abroad, or from public or private research centers.

L'archive ouverte pluridisciplinaire **HAL**, est destinée au dépôt et à la diffusion de documents scientifiques de niveau recherche, publiés ou non, émanant des établissements d'enseignement et de recherche français ou étrangers, des laboratoires publics ou privés.



Distributed under a Creative Commons Attribution - NonCommercial 4.0 International License

Proposition de sélection et délimitation des volumes cibles anatomocliniques tumoraux et ganglionnaire pour la radiothérapie des cancers de la glande sous-mandibulaire

Proposal for the selection and delineation of clinical target volumes for the radiotherapy of submandibular gland tumours

T Frédéric-Moreau ^a, L.Piram ^a, R Bellini ^b, F. Martin ^a, J. Miroir ^a, N. Saroul ^c, N. Pham Dang ^d, J Biau ^a, M. Lapeyre ^{a*}

^a Département de radiothérapie, centre Jean-Perrin, 58 rue Montalembert, BP 392, 63011 Clermont Ferrand cedex 1, France

^b Département de radiodiagnostic, centre Jean-Perrin, 58 rue Montalembert, BP 392, 63011 Clermont Ferrand cedex 1, France

^c Département de chirurgie ORL, hôpital Gabriel-Montpied, CHU de Clermont-Ferrand, 58 rue Montalembert, 63003 Clermont-Ferrand cedex 1, France

^d Département de chirurgie maxillofacial, hôpital Estaing, CHU de Clermont-Ferrand, 63003 Clermont-Ferrand cedex 1, France

*Auteur correspondant : Michel Lapeyre,

E-mail : michel.lapeyre@clermont.unicancer.fr, téléphone : 04 73 27 81 42, fax : 04 73 27 81 25

Conflit d'intérêts : aucun

Résumé

Cet article propose le concept de la sélectivité des zones périumorales microscopiques à traiter de principe par irradiation pour les tumeurs de la glande sous-mandibulaire en se basant sur le mode d'extension des cancers. Il présente les différentes délimitations des volumes cibles anatomocliniques tumoraux à haut-risque et à faible risque, pour la réalisation d'une radiothérapie conformationnelle

avec modulation d'intensité. Il ne traite pas des indications de radiothérapie externe mais précise les volumes à traiter si une radiothérapie est retenue. Les volumes cibles anatomocliniques tumoraux à haut risque et à faible risque sont illustrés sur des planches scanographiques. Une sélection des aires ganglionnaires est proposée à partir des données de la littérature.

Mots clés

Volume cible anatomoclinique, cancer, radiothérapie, délimitation, glandes salivaires, glande sous mandibulaire.

Summary

This article provides a proposal for the selection and delineation of clinical target volumes for the treatment with radiation of submandibular glands tumours. This article does not deal with external radiotherapy indications but specifies the volumes to be treated if radiotherapy is chosen. High-risk and low-risk peritumoral clinical target volumes are described based on the probability of local tumoral spread. High-risk and low-risk clinical target volumes are illustrated on CT-scan slices. A proposal for the selection of nodal clinical target volumes is also proposed.

Keyword

Clinical target volumes, cancer; Radiotherapy; delineation; salivary gland; submandibular gland

1. Introduction

Les tumeurs des glandes salivaires représentent 5 à 10 % des cancers de la tête et du cou [1,2]. Elles se caractérisent par une très grande variété histologique de tumeur épithéliale maligne [3,4] et concernent les glandes sous-mandibulaires dans 10% des cas. La chirurgie reste le traitement de référence [5]. Elle est suffisante dans les tumeurs localisées, de bas grade, en résection complète (R0), sans facteur de risque. Les facteurs de risque de récurrence locorégionale décrits dans la littérature sont les tumeurs de stade T3-T4, l'envahissement ganglionnaire, les marges de résection atteintes ou proches (inférieures à 5mm), le haut grade histologique, les engainements périnerveux, les embolies vasculaires et l'envahissement osseux [6-9]. Chez ces patients atteints de tumeur à haut risque, la radiothérapie postopératoire a montré son bénéfice de contrôle locorégional avec une diminution du risque de récurrence en base du crâne, mais également de survie globale [8,10-17]. La réalisation d'une radiothérapie des cancers des glandes sous-mandibulaires nécessite une bonne connaissance de la

radio-anatomie et de l'histoire naturelle des cancers. L'anatomie de cette région est complexe avec de nombreux organes critiques sensibles à l'irradiation laissant des séquelles à type de radionécrose mandibulaire, de fibrose plus ou moins rétractile, de dysgueusie, de dysphagie, de xérostomie et de mucite. La radiothérapie conformationnelle avec modulation d'intensité (RCMI) permet de réduire les effets secondaires [18]. Elle est la technique standard d'irradiation des cancers des voies aérodigestives supérieures et notamment des tumeurs des glandes salivaires que ce soit en situation postopératoire ou exclusive.

Le but de cet article était de proposer une approche de la délimitation sur images scanographiques des volumes cibles anatomocliniques tumoraux à haut risque et à faible risque des cancers des glandes sous-mandibulaires susceptibles de contenir des cellules cancéreuses non perceptibles par les différents examens cliniques et paracliniques. Dans ce travail, il est également proposé une sélection des aires ganglionnaires à traiter. Ce document ne traite pas des indications de radiothérapie externe mais précise les volumes à traiter si une radiothérapie externe est retenue.

2. Base anatomique et radioanatomique scanographique

Rouvière et Delmas ont décrit l'anatomie et la radioanatomie des glandes sous-mandibulaires [20]. Les images choisies pour illustrer cet article sont tirées d'une acquisition scanographique afin de correspondre à l'imagerie utilisée pour la simulation virtuelle, même si l'IRM avec injection de produit de contraste est l'examen de choix. Leur nombre est volontairement réduit pour être le plus didactique possible, ce qui explique que toutes les structures n'y figurent pas. Les sites préférentiels de diffusion tumorale et les barrières anatomiques sont rapportés (Figure 1).

2.1. Loge sous-mandibulaire et la glande sous-mandibulaire

La loge sous-mandibulaire est une loge suprahyoïdienne latérale, triangulaire, en dedans du bord inférieur du corps de la mandibule. On lui reconnaît trois parois : l'une, supéroexterne, une deuxième, inféroexterne, la troisième, interne. Elle présente, en outre, deux extrémités, l'une antérieure, l'autre postérieure.

La paroi supéroexterne est constituée en avant par la fossette sous-maxillaire de la mandibule et en arrière par la partie inférieure du muscle ptérygoïdien médial qui s'insère sur l'angle de la mandibule.

La paroi inféroexterne est formée par l'aponévrose cervicale superficielle. Cette aponévrose se divise, le long du bord inférieur de la glande sous-maxillaire, un peu au-dessous de l'os hyoïde, en deux feuillets : l'un profond, réfléchi, passant sous la glande et s'attachant à l'os hyoïde, l'autre superficiel, direct, passant en dehors de la glande et qui va s'insérer sur le bord inférieur de la mandibule. C'est ce feuillet direct qui forme la paroi inféroexterne de la loge sous-mandibulaire.

La paroi interne est constituée, en dessous de l'os hyoïde par le feuillet réfléchi profond de l'aponévrose cervicale superficielle. Au-dessus de l'os hyoïde, la paroi interne est formée par les muscles digastriques, stylohyoïdien, mylohyoïdien et hyoglosse et en arrière par la partie de la paroi pharyngée attenante à la base de langue.

La face postérieure de la loge sous-mandibulaire est limitée en arrière par la cloison inter-maxilloparotidienne qui sépare la loge sous-mandibulaire de la loge parotidienne. Cette cloison est constituée d'une manière différente au-dessus et en dessous de l'angle de la mâchoire. Au-dessous de l'angle de la mâchoire, la cloison inter-maxilloparotidienne est formée par la bandelette maxillaire qui réunit le muscle sterno-cléidomastoïdien et l'expansion de l'aponévrose du diaphragme stylien. Au-dessus de l'angle, la cloison est constituée par le chef maxillaire du muscle styloglosse, le ligament stylomaxillaire et la partie aponévrotique de la paroi parotidienne antérieure.

La face antérieure est en arrière du ventre antérieur du muscle digastrique.

La loge sous-mandibulaire contient la glande sous-mandibulaire, les vaisseaux faciaux, le nerf lingual, les vaisseaux et nerf mylohyoïdiens et des ganglions lymphatiques.

La glande sous-mandibulaire se modèle sur la loge qui la contient. Son bord inférieur déborde très souvent en bas de la grande corne de l'os hyoïde. Son bord supérieur longe en avant l'insertion maxillaire du muscle mylohyoïdien.

2.2. Canal excréteur de Wharton

Par sa fonction exocrine, la glande sous-mandibulaire se draine dans la cavité buccale via le canal de Wharton. Ce dernier sort de la loge sous-mandibulaire par l'interstice mylohyoïdien et hyoglosse. Il chemine ensuite dans la loge sublinguale puis vient s'adosser à l'extrémité inférieure du frein de la langue pour s'ouvrir dans la cavité buccale au sommet de la caroncule sublinguale.

2.3. Vascularisation de la glande sous-mandibulaire

Elle se fait par l'artère faciale issue de l'artère carotide externe, au-dessus de l'os hyoïde, et qui est au contact, voire insérée, dans la portion postérieure de la glande. Le drainage veineux est parallèle au réseau artériel. Il se fait par la veine faciale qui chemine parallèlement à l'artère faciale en suivant la corde de l'arc artériel. Elle reçoit la confluence des veines linguales et thyroïdienne supérieures pour former le tronc veineux thyro-linguofacial avant de se jeter dans la veine jugulaire interne au niveau de l'os hyoïde.

2.4. Innervation et rapports avec les troncs nerveux

Les fibres sécrétomotrices viennent du nerf facial (VII) par l'intermédiaire de la corde du tympan et par le nerf lingual, branche du nerf mandibulaire V3. L'innervation sympathique est apportée par le

ganglion cervical supérieur via le plexus carotidien dont les fibres sont transmises aux glandes par l'artère faciale.

La loge sous-mandibulaire est en rapport étroit avec le nerf hypoglosse (XII) médialement et avec le nerf lingual en supérieur.

Le nerf hypoglosse (XII) qui donne l'innervation motrice à tous les muscles linguaux intrinsèques et extrinsèques à l'exception du muscle palatoglosse se situe à la face profonde de la glande sous-mandibulaire. Il sort de la base du crâne par le canal de l'hypoglosse, descend en arrière et en latéral de l'artère carotide interne puis en latéral de l'artère carotide externe, vient se projeter en avant de l'artère carotide interne. Enfin il longe la face latérale du muscle hyoglosse en dedans du ventre postérieur du muscle digastrique et du muscle stylohyoïdien, accompagné de la veine faciale, puis pénètre dans le hiatus formé par les muscles mylohyoïdien et hyoglosse pour aller innover la langue.

Le nerf lingual est un nerf sensitivomoteur issu de la division postérieure du nerf mandibulaire (V3) dans la fosse infra-temporale où il est rejoint par la corde du tympan issue du nerf facial (VII). Il descend dans l'espace interptérygoïdien. Il traverse le rideau stylien et passe sous le ligament ptérygoïdomandibulaire en dehors du muscle ptérygoïdien latéral. A son entrée dans la loge sous-mandibulaire, il est situé sur le bord supérieur de la glande. Il traverse la partie haute de la loge sous-mandibulaire répondant médialement aux muscles hyoglosse et styloglosse et en inférieur au pôle supérieur de la glande sous-mandibulaire. Il descend ensuite sur la face interne de la glande sous-mandibulaire, passe sous le canal de Wharton puis chemine entre le muscle hyoglosse et le muscle mylohyoïdien jusqu'à la pointe de la langue.

2.5. Drainage lymphatique de la glande sous-mandibulaire

Le drainage de la glande sous mandibulaire se fait dans le niveau sous-mentonnier (Ia) et sous-mandibulaire (Ib), puis se poursuit en direction des ganglions jugulodigastriques (groupe IIa). Une voie de drainage accessoire se fait directement au niveau des ganglions jugulo-omohyoïdiens (groupe III) voire dans le tronc jugulaire juste avant qu'il ne se jette dans la veine sous-clavière (groupe IV) [21]. En cas d'atteinte ganglionnaire macroscopique, une extension dans les niveaux Va et Vb est possible [11].

3. Voies et espaces de diffusion tumorale

3.1. Extension des cancers de la glande sous-mandibulaire

Lorsqu'elles sont évoluées, les tumeurs de la glande sous-mandibulaire franchissent la capsule sous-mandibulaire, et s'étendent de proche en proche jusqu'à envahir les muscles délimitant la loge sous-mandibulaire [1–3,5,13,22–25].

3.1.1. En avant

Les lésions peuvent envahir les muscles du plancher buccal que sont le ventre antérieur du muscle digastrique.

3.1.2. Latéralement

La lésion peut envahir la branche horizontale de la mandibule. Plus postérieurement, le platysma constitue une barrière anatomique de résistance, cependant en cas de lésion évoluée, elle peut être franchie avec une extension jusqu'à la peau.

3.1.3. Médialement

En cas de lésion évoluée, l'extension peut se faire au niveau du ventre postérieur du muscle digastrique, du muscle thyroïdien, des muscles hyoglosse, mylohyoïdien et styloglosse jusqu'à s'étendre au plancher buccal, et à la langue.

3.1.4. En arrière

Le ligament stylohyoïdien, séparant la loge sous-mandibulaire de la loge parotidienne, constitue une barrière anatomique.

3.1.5. En haut

La lésion peut envahir l'espace parapharyngé et plus latéralement envahir le muscle ptérygoïdien médial dans sa partie inférieure.

3.1.6. En bas

La lésion peut infiltrer la région sous-hyoïdienne.

3.2.1. Extension périnerveuse et foramens de la base du crâne

Le risque principal des tumeurs des glandes sous-mandibulaires, notamment des carcinomes épidermoïdes et des carcinomes adénoïdes kystiques [26], est leur neurotropisme avec le risque d'extension le long des nerfs lingual et hypoglosse jusqu'à la base du crâne (via le foramen ovale et foramen de l'hypoglosse) [15,16,20–22]. Une récurrence à la base du crâne aggrave significativement le pronostic avec un taux de survie globale à 5 ans passant de 91% à 19% [16,27]. Plusieurs études rétrospectives ont montré l'intérêt de l'irradiation du trajet ascendants des nerfs jusqu'à la base du crâne [16,27,29].

4. Proposition des volumes tumoraux à délimiter

Les différentes structures à délimiter sont résumées dans le tableau 1. La délimitation des volumes cibles anatomocliniques tumoraux à haut risque et à faible risque est représentée dans la Figure 1. Un

recalage d'image avec l'imagerie diagnostique préopératoire est nécessaire. Pour les tumeurs non opérables, le recalage sera effectué avec l'IRM diagnostique.

4.1. Situation postopératoire (la plus fréquente)

Le volume cible anatomoclinique tumoral à haut risque comprend usuellement la loge de sous-mandibulectomie avec la cicatrice cutanée en fonction de la position de la tumeur initiale. L'analyse de l'imagerie préopératoire est nécessaire. Le volume cible anatomoclinique tumoral à bas risque est défini à partir des modalités d'extension des cancers des glandes sous-maxillaires. Il comprend un ensemble de structures ou de compartiments anatomiques de contiguïté par rapport à la tumeur macroscopique initiale permettant de traiter les zones d'infiltrations microscopiques péri-tumorales à distance. Ils varient en fonction des zones de diffusions préférentielles comme les infiltrations péri-nerveuses et péri-vasculaires jusqu'en base du crâne. Le volume cible anatomoclinique tumoral à bas risque comprend le volume cible anatomoclinique tumoral à haut risque avec une marge de 5 mm étendue aux structures à risque de voisinage. En cas de facteurs de risques de récurrence en base du crâne (histologie à neurotropisme, envahissement périnerveux, T3/T4, R1), le volume cible anatomoclinique tumoral à bas risque peut inclure le trajet ascendant du nerf lingual et hypoglosse en incluant les espaces carotidien et latéro-pharyngé homolatéraux jusqu'aux foramens de la base du crâne (foramen ovale et foramen de l'hypoglosse) (**Tableau 1 et Figure 1**).

4.2. Tumeur en place

Le volume cible anatomoclinique tumoral à haut risque correspond au volume tumoral macroscopique déterminé à partir de l'examen clinique et des données des examens paracliniques, associé à une marge additionnelle de 5 mm en excluant les barrières anatomiques que sont la mandibule, ainsi que les muscles délimitant la loge sous-mandibulaire. Le volume cible anatomoclinique tumoral à bas risque est identique à la situation postopératoire. (**Tableau 1**).

5. Délimitation des aires ganglionnaires

5.1. Extension ganglionnaire des tumeurs de la glande sous-mandibulaire

L'atteinte ganglionnaire clinique initiale concerne 41% des tumeurs de la glande sous-mandibulaire [15]. Parmi les patients atteints de tumeur classée N0 cliniques (cN0), il a été retrouvé un taux de métastase ganglionnaire occulte variant de 12% à 55% [15,30,31]. Les facteurs de risques d'atteinte ganglionnaire y compris occulte retrouvés dans la littérature sont la taille tumorale (supérieure à 4cm), le grade histologique, l'histologie, le stade T. Le facteur le plus important est l'histologie [10,30] classant les différents types histologiques en trois groupes à risque. Le groupe à haut risque (atteinte ganglionnaire supérieure à 50%) comprenant le carcinome canalaire salivaire, le carcinome épidermoïde, le carcinome mucoépidermoïde de haut grade, le carcinome indifférencié ou anaplasique et l'adénocarcinome sans autre indication ont un risque d'atteinte ganglionnaire occulte supérieur à

50% malgré une évaluation clinique initiale N0 [30,31]. A l'opposé, le groupe à faible risque qui comprend le carcinome adénoïde kystique et le carcinome à cellules acineuses donne peu d'atteinte ganglionnaire. Min et al. ont retrouvé un risque d'atteinte ganglionnaire inférieur à 5% pour le carcinome adénoïde kystique, le risque de rechute étant plutôt local ou métastatique [32]. Une échelle du risque d'atteinte ganglionnaire reposant sur l'histologie et le stade T peut être utilisée afin d'évaluer le risque d'extension régional [10,11,33] Les sites ganglionnaires les plus fréquemment atteints sont, dans l'ordre décroissant, les aires II-I-III puis IV et V [11,15,30] (**tableau 2**).

5.2. Proposition de sélection des aires ganglionnaires à délinéer

Le drainage lymphatique des tumeurs des glandes sous-mandibulaires se fait principalement dans les aires Ia, Ib, II et III [11,33]. En cas d'atteinte des aires ganglionnaires Iab-II-III une extension dans les aires IVa et Vab était vue dans respectivement 14% et 8% [11,33]. Cependant, si les aires ganglionnaires Iab-II-III n'étaient pas atteintes, les aires IVa et Vab ne l'étaient jamais [11,33]. Ainsi, en cas de curage ganglionnaire pN0, l'irradiation postopératoire des aires Iab-II-III semble suffisante [13]. En l'absence de curage ganglionnaire et pour les patients atteints de tumeur classée N0 cliniques, une irradiation prophylactique des aires ganglionnaires Iab-II-III-IVa est indiquée [13,33]. Pour certaines histologies (carcinome adénoïde kystique et le carcinome à cellules acineuse, de stade pT1cN0, le risque d'extension ganglionnaire est inférieur à 5% et l'absence d'irradiation ganglionnaire prophylactique peut être discutée [30,34]. En cas d'atteinte ganglionnaire (N+), l'irradiation des aires ganglionnaires homolatérales a montré son bénéfice en contrôle régional [14,28–30]. Plus récemment, Hsieh et al. ont montré le bénéfice de contrôle locorégional et de survie sans récurrence de l'irradiation des aires ganglionnaires Iab-II controlatérales en cas d'atteinte ganglionnaire ou d'au moins deux facteurs de risques de récurrences (pT3-pT4, R1, haut grade, engainement périnerveux, embolies vasculaires) [37]. Ainsi, en cas d'atteinte ganglionnaire, en plus des aires Iab-II-III-IVa homolatérales, les aires Va et Vb homolatérales et les aires Iab et II controlatérales peuvent être ajoutées. En cas de lésion tumorale dépassant la ligne médiane, ou en cas d'atteinte ganglionnaire controlatérale ou bilatérale, une irradiation ganglionnaire prophylactique bilatérale doit être réalisée. (**Tableau 3**).

6. Conclusion

Le concept de la sélectivité des zones tumorales à traiter de principe dans les cancers de la glande sous-mandibulaire est complexe. Le neurotropisme de ces lésions associé à une irradiation conformationnelle avec modulation d'intensité impose une connaissance de la radioanatomie notamment en ce qui concerne le trajet des nerfs crâniens, de l'histoire naturelle des cancers et nécessite une procédure rigoureuse pour la délimitation des volumes cibles infracliniques à faible risque tumoraux, afin d'éviter tout « sous-dosage » et risque de récurrence. La sélectivité des aires ganglionnaires à traiter peut-être rationalisée.

Références

1. Spiro RH. Salivary neoplasms: overview of a 35-year experience with 2,807 patients. *Head Neck Surg.* 1986;8(3):177-84.
2. Speight PM, Barrett AW. Salivary gland tumours. *Oral Dis.* 2002;8(5):229-40.
3. Thompson L. World Health Organization classification of tumours: pathology and genetics of head and neck tumours. *Ear Nose Throat J.* 2006;85(2):74.
4. Just P-A, Miranda L, Elouaret Y, Meatchi T, Hans S, Badoual C. Classification des tumeurs des glandes salivaires. *Ann OtoLaryngol Chir Cervico Faciale* 2008;125(6):331-40.
5. Bell RB, Dierks EJ, Homer L, Potter BE. Management and outcome of patients with malignant salivary gland tumors. *J Oral Maxillofac Surg* 2005;63(7):917-28.
6. Bjørndal K, Krogdahl A, Therkildsen MH, Charabi B, Kristensen CA, Andersen E, et al. Salivary adenoid cystic carcinoma in Denmark 1990-2005: Outcome and independent prognostic factors including the benefit of radiotherapy. Results of the Danish Head and Neck Cancer Group (DAHANCA). *Oral Oncol.* 2015;51(12):1138-42.
7. Bjørndal K, Krogdahl A, Therkildsen MH, Overgaard J, Johansen J, Kristensen CA, et al. Salivary gland carcinoma in Denmark 1990-2005: outcome and prognostic factors. Results of the Danish Head and Neck Cancer Group (DAHANCA). *Oral Oncol.* 2012;48(2):179-85.
8. Hosni A, Huang SH, Goldstein D, Xu W, Chan B, Hansen A, et al. Outcomes and prognostic factors for major salivary gland carcinoma following postoperative radiotherapy. *Oral Oncol.* 2016;54:75-80.
9. Ju J, Li Y, Chai J, Ma C, Ni Q, Shen Z, et al. The role of perineural invasion on head and neck adenoid cystic carcinoma prognosis: a systematic review and meta-analysis. *Oral Surg Oral Med Oral Pathol Oral Radiol.* 2016;122(6):691-701.
10. Terhaard CHJ, Lubsen H, Van der Tweel I, Hilgers FJM, Eijkenboom WMH, Marres H a. M, et al. Salivary gland carcinoma: independent prognostic factors for locoregional control, distant metastases, and overall survival: results of the Dutch head and neck oncology cooperative group. *Head Neck.* 2004;26(8):681-92; discussion 692-693.
11. Terhaard CHJ, Lubsen H, Rasch CRN, Levendag PC, Kaanders HHÀM, Tjho-Heslinga RE, et al. The role of radiotherapy in the treatment of malignant salivary gland tumors. *Int J Radiat Oncol.* 2005;61(1):103-11.

12. Garden AS, Weber RS, Ang KK, Morrison WH, Matre J, Peters LJ. Postoperative radiation therapy for malignant tumors of minor salivary glands. Outcome and patterns of failure. *Cancer* 1994;73(10):2563-9.
13. Adelstein DJ, Koyfman SA, El-Naggar AK, Hanna EY. Biology and management of salivary gland cancers. *Semin Radiat Oncol.* 2012;22(3):245-53.
14. Wang X, Luo Y, Li M, Yan H, Sun M, Fan T. Management of salivary gland carcinomas - a review. *Oncotarget* 2017;8(3):3946-56.
15. Armstrong JG, Harrison LB, Thaler HT, Friedlander-Klar H, Fass DE, Zelefsky MJ, et al. The indications for elective treatment of the neck in cancer of the major salivary glands. *Cancer* 1992;69(3):615-9.
16. Chen AM, Garcia J, Granchi P, Bucci MK, Lee NY. Base of skull recurrences after treatment of salivary gland cancer with perineural invasion reduced by postoperative radiotherapy. *Clin Otolaryngol* 2009;34(6):539-45.
17. Lee N, Millender LE, Larson DA, Wara WM, McDermott MW, Kaplan MJ, et al. Gamma knife radiosurgery for recurrent salivary gland malignancies involving the base of skull. *Head Neck* 2003;25(3):210-6.
18. Gupta T, Agarwal J, Jain S, Phurailatpam R, Kannan S, Ghosh-Laskar S, et al. Three-dimensional conformal radiotherapy (3D-CRT) versus intensity modulated radiation therapy (IMRT) in squamous cell carcinoma of the head and neck: a randomized controlled trial. *Radiother Oncol* 104(3):343-8.
19. Grégoire V, Ang K, Budach W, Grau C, Hamoir M, Langendijk JA, et al. Delineation of the neck node levels for head and neck tumors: a 2013 update. DAHANCA, EORTC, HKNPCSG, NCIC CTG, NCRI, RTOG, TROG consensus guidelines. *Radiother Oncol.* 2014;110(1):172-81.
20. Rouvière H, Delmas A. Anatomie humaine descriptive, topographique et fonctionnelle de la tête et du cou. Vol. Tome 1. Paris: Masson; 1974.
21. Vorwerk H, Hess CF. Guidelines for delineation of lymphatic clinical target volumes for high conformal radiotherapy: head and neck region. *Radiat Oncol.* 2011;6:97.
22. Johnston ML, Huang SH, Waldron JN, Atenafu EG, Chan K, Cummings BJ, et al. Salivary duct carcinoma: Treatment, outcomes, and patterns of failure. *Head Neck* 2016;38 Suppl 1:E820-826.
23. Million RR, Cassisi N J, eds. Management of head and neck cancer a multidisciplinary approach, second edition. Philadelphia, PA: Lippincott Co.; 1994.

24. Guzzo M, Locati LD, Prott FJ, Gatta G, McGurk M, Licitra L. Major and minor salivary gland tumors. *Crit Rev Oncol Hematol.*;74(2):134-48.
25. Spiro RH. Distant metastasis in adenoid cystic carcinoma of salivary origin. *Am J Surg.*;174(5):495-8.
26. Coca-Pelaz A, Rodrigo JP, Bradley PJ, Vander Poorten V, Triantafyllou A, Hunt JL, et al. Adenoid cystic carcinoma of the head and neck--An update. *Oral Oncol.* 2015;51(7):652-61.
27. Mori Y, Kobayashi T, Kida Y, Oda K, Shibamoto Y, Yoshida J. Stereotactic radiosurgery as a salvage treatment for recurrent skull base adenoid cystic carcinoma. *Stereotact Funct Neurosurg.* 2005;83(5-6):202-7.
28. Singh FM, Mak SY, Bonington SC. Patterns of spread of head and neck adenoid cystic carcinoma. *Clin Radiol.* 2015;70(6):644-53
29. Servagi-Vernat S, Tochet F. Radiothérapie des tumeurs des glandes salivaires. *Cancer Radiother.* 2016 Sep;20 Suppl:S136-8.
29. Siddiqui ZA, Melian E, Sethi A, Prabhu VC, Rusu I, Emami B, et al. Stereotactic radiation for palliation of skull base recurrences of salivary gland carcinomas: implications for tumor targeting. *J Neurol Surg Part B Skull Base.* 2017;78(1):82-8.
30. Chen AM, Garcia J, Lee NY, Bucci MK, Eisele DW. Patterns of nodal relapse after surgery and postoperative radiation therapy for carcinomas of the major and minor salivary glands: What is the role of elective neck irradiation? *Int J Radiat Oncol.* 2007;67(4):988-94.
31. Stennert E, Kisner D, Jungehuelsing M, Guntinas-Lichius O, Schröder U, Eckel HE, et al. High incidence of lymph node metastasis in major salivary gland cancer. *Arch Otolaryngol Head Neck Surg.* 2003;129(7):720-3.
32. Min R, Siyi L, Wenjun Y, Ow A, Lizheng W, Minjun D, et al. Salivary gland adenoid cystic carcinoma with cervical lymph node metastasis: a preliminary study of 62 cases. *Int J Oral Maxillofac Surg.* 2012;41(8):952-7.
33. Terhaard CHJ. Postoperative and primary radiotherapy for salivary gland carcinomas: indications, techniques, and results. *Int J Radiat Oncol.* 2007;69(2):S52-5.
34. Chen AM, Granchi PJ, Garcia J, Bucci MK, Fu KK, Eisele DW. Local-regional recurrence after surgery without postoperative irradiation for carcinomas of the major salivary glands: Implications for adjuvant therapy. *Int J Radiat Oncol.* 2007;67(4):982-7.

36. Rodríguez-Cuevas S, Labastida S, Baena L, Gallegos F. Risk of nodal metastases from malignant salivary gland tumors related to tumor size and grade of malignancy. *Eur Arch Oto-Rhino-Laryngol.* 1995;252(3):139-42.
37. Hsieh CE, Lee LY, Chou YC, Fan KH, Tsang NM, Chang JT, et al. Nodal failure patterns and utility of elective nodal irradiation in submandibular gland carcinoma treated with postoperative radiotherapy - a multicenter experience. *Radiat Oncol.* 2018 21;13(1):184.

Figure 1 : Description radioanatomique (images à gauche) et proposition de délimitation (encadrés à droite) des volumes cibles anatomocliniques tumoraux à haut risque et à faible risque pour la radiothérapie d'une tumeur de la glande sous-mandibulaire droite classée pT2N0M0, après chirurgie avec marge saine et infiltration périnerveuse, traitée par irradiation conformationnelle avec modulation d'intensité et *boost* simultané intégré. Les volumes cibles anatomocliniques ganglionnaires ne sont pas représentés.

Structures anatomiques :

A : glandes (A1 : sous-mandibulaire, A2 : parotide).

B : muscles (B1 : sterno-cléidomastoïdien, B2 : hyoglosse, B3 : styloglosse, B4 : stylopharyngien, B5 : génioglosse, B6 : mylohyoïdien, B7 : élévateur du voile,

B8 : ptérygoïdien latéral, B9 : ptérygoïdien médial, B10 : digastrique ventre postérieur,

B11 : constricteur du pharynx, B12 : palatopharyngien).

C : platysma.

D : nerfs (D1 : lingual, D2 : hypoglosse, D3 : mandibulaire).

E: foramen (E1: ovale, E2: hypoglosse).

F : artères (F1 : carotide primitive, F2 : carotide interne, F3 : linguale).

G : veine jugulaire interne, H : os hyoïde, I : espace parapharyngé.

En jaune : volume cible anatomoclinique tumoral à haut risque ; en vert : volume cible anatomoclinique tumoral à bas risque ; en bleu : parotide droite ; en rouge : glande sous-mandibulaire gauche.

Radioanatomical description (images on the left) and proposal for delineation (boxes on the right) of high-risk and low-risk clinical target volumes for the radiotherapy of a tumour of the right

submandibular gland pT2N0M0 after R0 margin surgery and perinervous infiltration, treated using an intensity-modulated irradiation technique. Nodal clinical target volumes are not represented.

Anatomical structures :

A: glands (A1: submandibular, A2: parotid).

B: muscles (B1: sternocleido-mastoid, B2: hyoglossus, B3: styloglossus, B4: stylopharyngeus, B5: genioglossus, B6: mylohyoid, B7: levatou veli palatini,

B8: lateral pterygoid, B9: medial pterygoid, B10: digastric posterior belly,

B11: pharyngeus constrictor, B12: palatopharyngeal).

C: platysma.

D: nerves (D1: lingual, D2: hypogloss, D3: mandibular).

E: foramina (E1: ovale, E2: hypoglossal canal).

F: arteries (F1: primary carotid, F2: internal carotid, F3: lingual).

G: Internal jugular vein, H: hyoid bone, I: parapharyngeal space.

In yellow: high-risk clinical target volume; in green: low-risk clinical target volume; in blue: right parotid; in red: left submandibular gland.

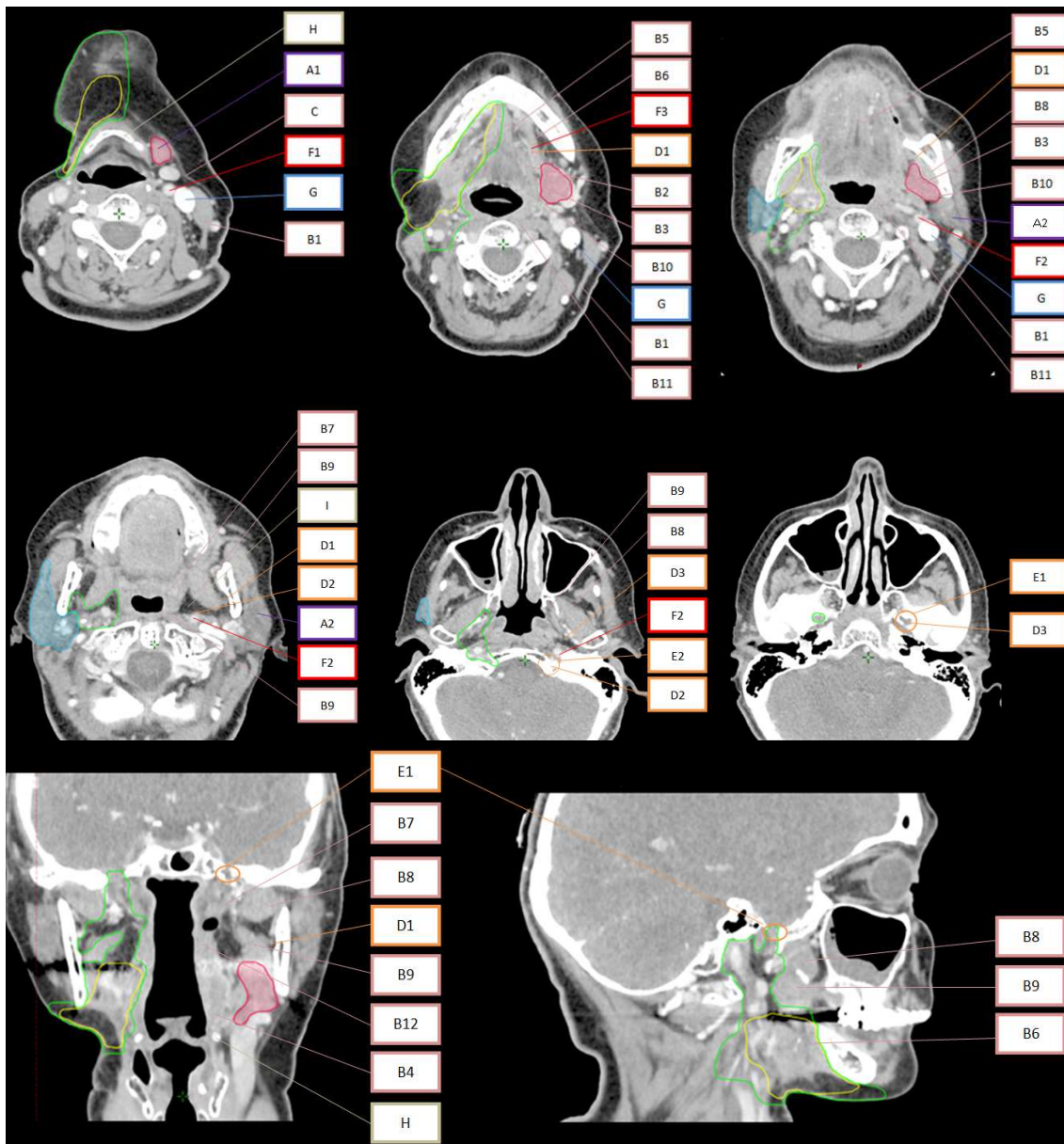


Tableau 1. Proposition de délimitation du volume cible anatomoclinique tumoral à haut risque et faible risque pour la radiothérapie des cancers de la glande sous-mandibulaire en situation postopératoire et tumeur en place (ces limites sont à adapter en fonction des situations).

Proposal for delineation of the high-risk and low-risk tumour clinical target volumes for the radiotherapy of submandibular gland cancers in postoperative and non-operated tumour situations (these limits are to be adapted according to the situations).

Volume cible anatomoclinique	Délimitation des structures et espaces
<i>Situation postopératoire</i>	
Volume cible anatomoclinique tumoral à haut risque : loge sous-mandibulaire	<ul style="list-style-type: none"> - limite inférieure : en regard de l'os hyoïde (1cm en dessous de la projection de la glande sous-mandibulaire en situation préopératoire ou en se repérant sur la glande controlatérale). - limite supérieure : muscle mylohyoïdien, face médiale du muscle ptérygoïdien latéral. - limite postérieure : ligament stylohyoïdien, limite antérieure de la loge parotidienne. - limite antérieure : ventre antérieur du muscle digastrique - limite médiale : muscle hyoglosse, muscle constricteur du pharynx - limite latérale : face interne de la mandibule/platysma
volume cible anatomoclinique tumoral à faible risque	<p>Au minimum : volume cible anatomoclinique tumoral à haut risque avec marge de 5 mm en excluant les barrières anatomiques en absence d'infiltration.</p> <p>S'il existe au moins un facteur de risque ^a, inclure :</p> <ul style="list-style-type: none"> - l'espace carotidien ^b - l'espace parapharyngé, - le foramen ovale et le canal de l'hypoglosse <p>(suivre le trajet ascendant du nerf lingual jusqu'au foramen ovale en incluant la corde du tympan, et du nerf hypoglosse jusqu'au foramen de l'hypoglosse)</p>
<i>Situation de tumeur en place</i>	
Volume cible anatomoclinique tumoral à haut risque	<p>Volume tumoral macroscopique avec marge de 5 mm</p> <ul style="list-style-type: none"> - en incluant toute la glande - en excluant les barrières anatomiques en absence d'infiltration (mandibule et les muscles délimitant la loge sous-mandibulaire)
Volume cible anatomoclinique	<p>Volume cible anatomoclinique tumoral à haut risque avec marge de 5 mm et rajouter systématiquement :</p> <ul style="list-style-type: none"> - l'espace carotidien ^b

tumoral à faible risque	<ul style="list-style-type: none"> - l'espace parapharyngé, - le foramen ovale et le canal de l'hypoglosse (suivre le trajet ascendant du nerf lingual jusqu'au foramen ovale en incluant la corde du tympan, et du nerf hypoglosse jusqu'au foramen de l'hypoglosse)
----------------------------	---

^a Histologie à neurotropisme (carcinomes épidermoïdes, carcinomes adénoïdes kystiques), infiltration périnerveuse ou T3/T4 ; R1

^b Espace contenant principalement l'artère carotide interne, la portion extraparotidienne de la carotide externe, la veine jugulaire interne, le nerf XII, l'espace rétrostylien.

Tableau 2. Données de la littérature des niveaux d'atteinte ganglionnaires des tumeurs de la glande sous-mandibulaire.

Literature data on lymph node involvement levels in submandibular gland tumours.

Études	Analyse	Localisations	Nombre de patient	Niveau I	Niveau II	Niveau III	Niveau IV	Niveau V	controlatéral
Armstrong et al., 1992 [15]	Site de curage	Glandes salivaires (19% glande sous-mandibulaire)	88 glande sous-mandibulaire cN-/pN+ : 81/17 cN+: 7	10 (12%) NR	9 (11%) NR	8 (10%) NR	3 (4%) NR	1 (1%) NR	NR
Terhaard et al., 2005 [11]	Site de curage	Glandes salivaires (14% glande sous-mandibulaire)	70 glande sous-mandibulaire pN+ : 20/70 curages (76%)	7 (10%)	12 (17%)	9 (13%)	5 (7%)	3 (4%)	NR
Chen et al., 2007 [30,34]	Site de rechute	Glandes salivaires sans curage (20% glande sous-mandibulaire)	24/120 rechutes cervicales (26%)	10 (42%)	10 (42%)	3 (12%)	1(4%)	0	0
Hsieh et al., 2018 [37]	Site de rechute et curage	Glande sous-mandibulaire (100%)	65 glande sous-mandibulaire	19%	20%	18%	8%	9%	25%

			cN0/pNx : 41 (63%) pN0 : 6 (9%) pN+ : 18 (28%)						
--	--	--	---	--	--	--	--	--	--

NR : Non renseigné ; cN : statut ganglionnaire clinique ; pN : statut ganglionnaire anatomopathologique.

Tableau 3. Proposition de sélection des aires ganglionnaires à faible risque pour la radiothérapie des cancers de la glande sous mandibulaire. Classification selon la 8^e édition TNM UICC (2017). Pour certaines formes à faible risque ganglionnaire une surveillance peut être discutée (carcinome adénoïde kystique et carcinome à cellules acineuse de stade pT1N0).

Proposal for the selection of low-risk node areas for the radiotherapy of submandibular gland cancers. Classification according to the 8th edition TNM UICC 2017. For cancers with a low lymph node risk, surveillance may be discussed (cystic adenoid carcinoma and pT1N0 stage acinar cell carcinoma).

Stade tumoral	cN0 ³	pN0 ³	N1-N2ab ²		N2c-N3 ²	
Volume	Volume cible anatomoclinique homolatéral seul	Volume cible anatomoclinique homolatéral seul	Volume cible anatomoclinique homolatéral	Volume cible anatomoclinique controlatéral 1	Volume cible anatomoclinique homolatéral	Volume cible anatomoclinique controlatéral 1
Aires ganglionnaires	Iab-II-III-IVa ¹	Iab-II ⁴ -III	Iab-II-III-IVa-Vab	Iab-II ⁴	Iab-II-III-IVa-Vab	Iab-II ⁴ -III-IVa-Vab

c : clinique sans curage ; p : postopératoire avec curage

¹ niveau IVa optionnel si T1-2N0

² niveau IVb à discuter si atteinte niveau III, IVa ou V

³ niveau Vab homolatéral et I-II controlatéral à discuter s'il existe au moins deux facteurs de risques (pT3-pT4, engainement périnerveux, embolies vasculaires, R1) ou si la tumeur dépasse la ligne médiane

⁴ niveau IIb optionnel si N0 du même côté