



HAL
open science

Torsions du cordon spermatique: Nouvelle manoeuvre de dérotation des torsions intra vaginales, l'Orchidotaxie Funiculaire (OTF)

Daniel Zephir

► To cite this version:

Daniel Zephir. Torsions du cordon spermatique: Nouvelle manoeuvre de dérotation des torsions intra vaginales, l'Orchidotaxie Funiculaire (OTF). 2019. <hal-02366967>

HAL Id: hal-02366967

<https://hal.science/hal-02366967v1>

Preprint submitted on 17 Nov 2019

HAL is a multi-disciplinary open access archive for the deposit and dissemination of scientific research documents, whether they are published or not. The documents may come from teaching and research institutions in France or abroad, or from public or private research centers.

L'archive ouverte pluridisciplinaire HAL, est destinée au dépôt et à la diffusion de documents scientifiques de niveau recherche, publiés ou non, émanant des établissements d'enseignement et de recherche français ou étrangers, des laboratoires publics ou privés.



Distributed under a Creative Commons CC BY-NC-ND 4.0 - Attribution - Non-commercial use - No Derivative Works - International License

Torsions du cordon spermatique:

Nouvelle manœuvre de dérotation des torsions intra vaginales

Technique de l'ascension funiculaire ou :

Orchidotaxie Funiculaire (OTF)

Dr. D. ZEPHIR PhD CH RODEZ.

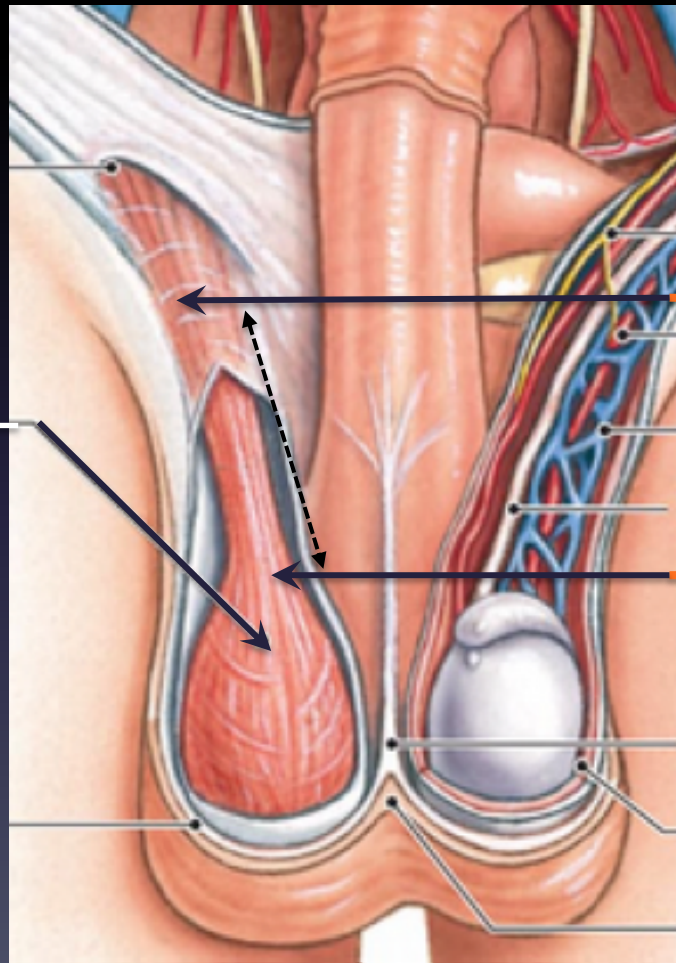
dzephir.urol@gmail.com

Mots clés : Torsion; testicule; u cordon spermatique; détorsion manuelle; orchidopexie; épididymite; orchidectomie
Keywords: Testicular torsion; spermatic cord; manual detorsion; orchiopexy; epididymo-orchitis; orchidectomy

Cordon spermatique



Crémaster



Portion
inguinale

Portion
funiculaire

Portion
scrotale

Torsion intra vaginale

Epidémiologie

L'enfant, l'adolescent 1/4000^[1] avant 25 ans

Etiologie

Défaillance des moyens de fixité^[2]

- * Mésorchium, vaginale, gubernaculum
- * Hyper mobilité (battant de cloche)

Conséquences

La torsion est une Urgence absolue .

- * Ischémie avec stase veineuse
- * Pronostic fonctionnel en jeu dès 6h d'évolution.

Diagnostic clinique

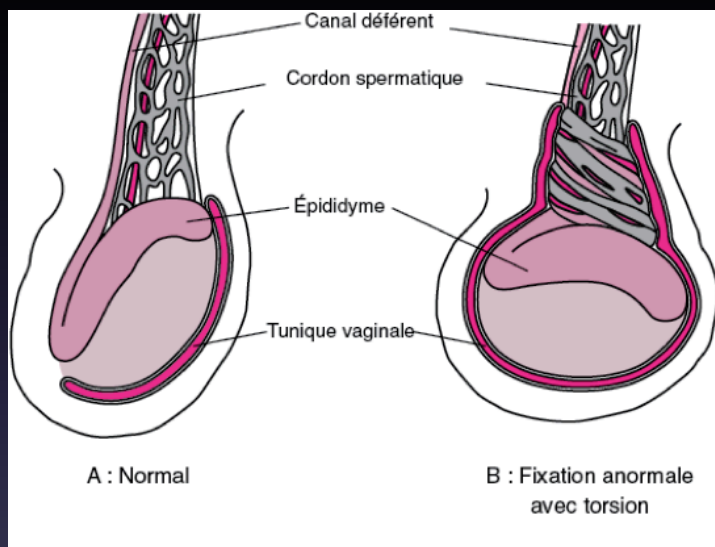
Douleur scrotale unilatérale aiguë, irradiant à l'aîne.

- * Ascension, horizontalisation
- * vomissements , apyrexie
- * épisodes antérieurs régressifs

Traitement

Le geste chirurgical

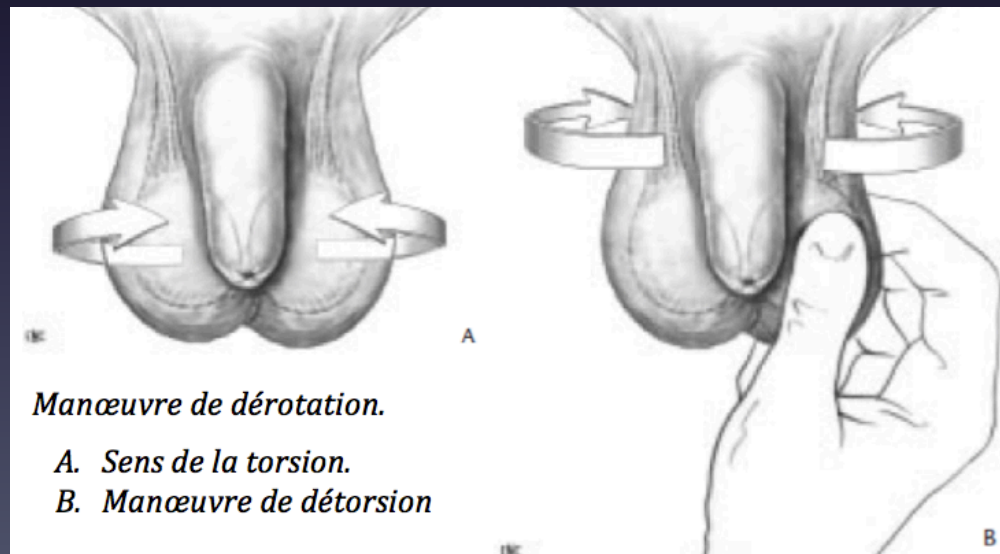
- * confirme le diagnostic^[3]
- * Permet la détorsion
- * Prévient la récurrence (orchidopexie)



1893: Première description de L'efficacité de la détorsion manuelle

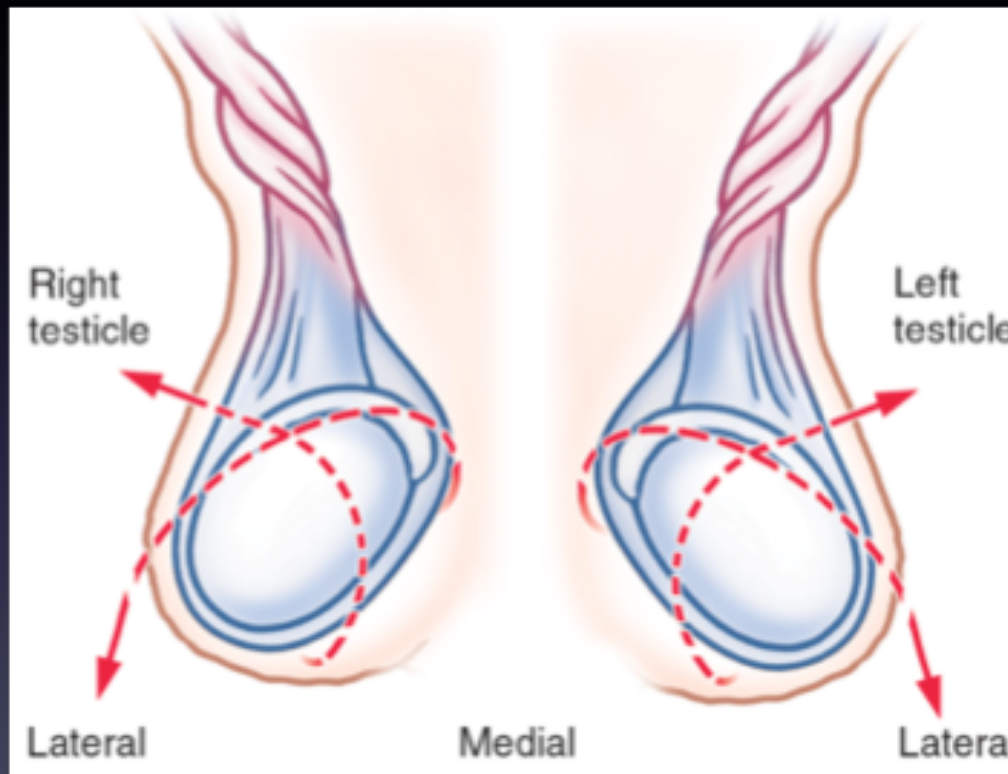
Nash W. "Acute torsion of the spermatic cord: reduction, immediate relief"
British Medical Journal, 1: 743-744 (1893) .

La technique classique: L'orchidotaxie scrotale^[4] .



Orchidotaxie scrotale

En réalité c'est un mouvement complexe^{[5],[6]} :
ATTENTION ! : il existe 30% d'exception ... !



Source: Reichman EF: Emergency Medicine Procedures,
Second Edition: www.accesssurgery.com
Copyright The McGraw-Hill Companies, Inc. All rights reserved.

La détorsion manuelle préopératoire

- Est facilité par l'utilisation de MEOPA [7]
- Affirme le diagnostic lorsqu'elle est réussie.
- Doit être confirmée par l'échographie.
- Revascularise le testicule et limite l'ischémie.
- Permet un traitement médico-chirurgical optimum.

L'Orchidotaxie Funiculaire [8]

- Alternative efficace et fiable à la technique classique
- Facile à apprendre
- Applicable au testicule sain
- Auto applicable sans risque lors de l'épisode douloureux.

Observation

14 ans

* Amené à 6h30 aux urgences pour:

- douleur scrotale droite intense, nausées
- survenue à $H_0 = 3h$ du matin.

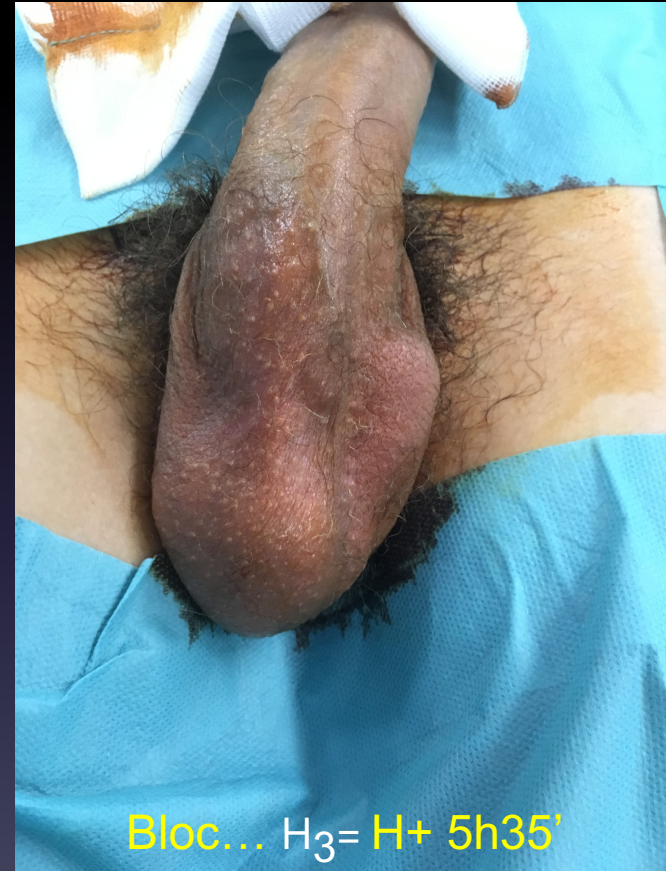* soit... $H_1^* = H + 3h30'$

* Examen et détorsion manuelle... $H_2 = H + 4h10'$

* contrôle échographique OK ... $H + 4h 20'$

NB : Découverte d'un testicule gauche atrophique ...
notion de « traumatisme » 1 an plus tôt...
... correspondant à priori à une torsion méconnue.

Délai entre l'examen et l'installation au bloc (AG)* : 1H35

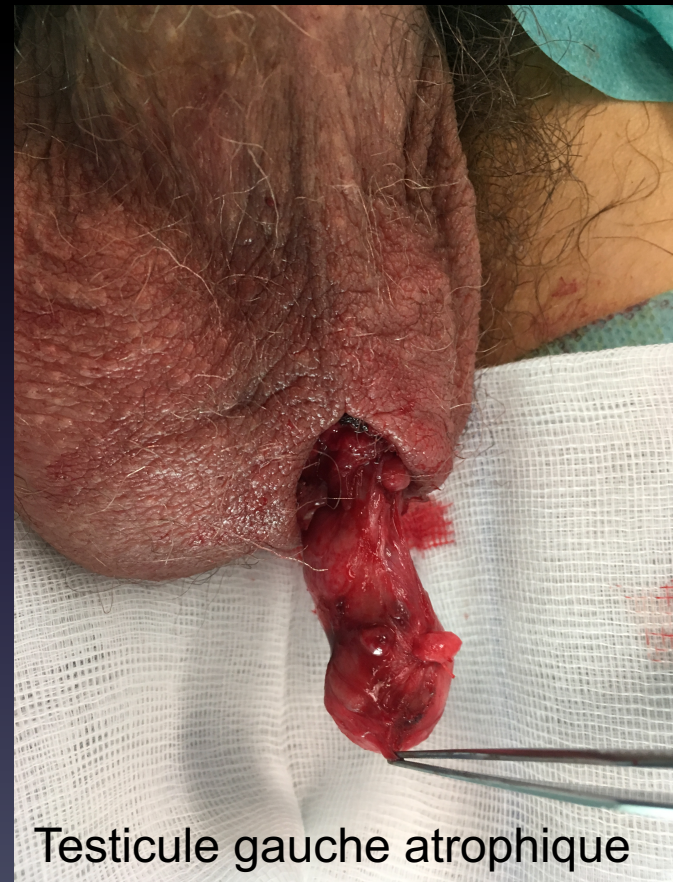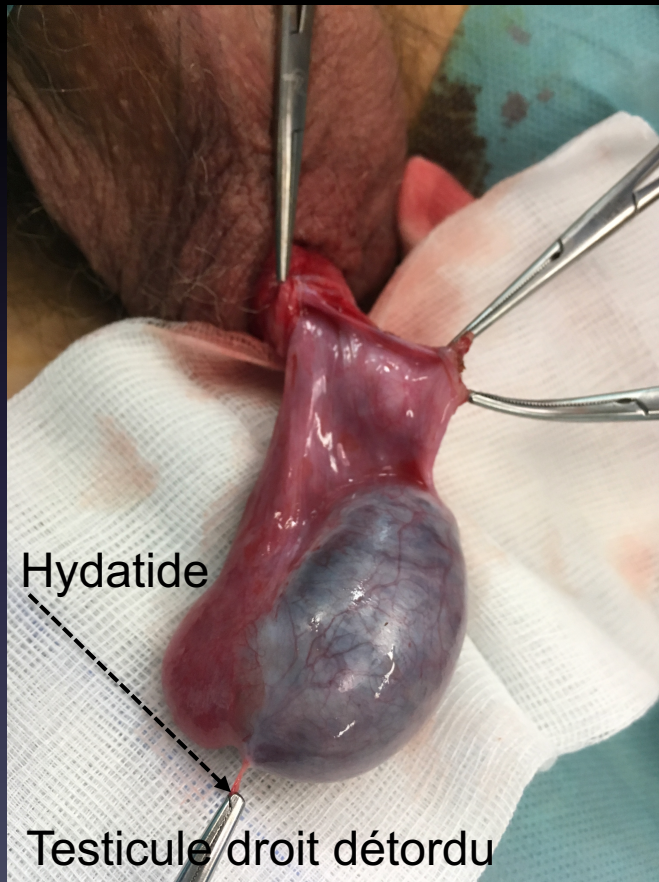


* La manœuvre est réalisable sous AG avant d'inciser

L'intervention....

Délai de prise en charge* 2h 40

H+ 6h 20 (2h** après la détorsion)



* Temps entre l'arrivée à l'unité d'accueil des urgences et l'incision au bloc opératoire [9],[10]

** Surgical wait time^[11]: temps entre examen et incision.

OrchidoTaxie Funiculaire (ascension funiculaire)

Définition:

- Manœuvre réalisée au cours de l'examen clinique consistant à guider le testicule :
 - 1°) du scrotum vers l'orifice inguinal externe
 - Le long du cordon spermatique
 - Jusqu'à la portion funiculaire puis
 - 2°) de la portion funiculaire vers le scrotum
 - en s'appuyant sur le cordon
 - Pour refouler le testicule à sa place.

OrchidoTaxie Funiculaire (ascension funiculaire)

Objectifs :

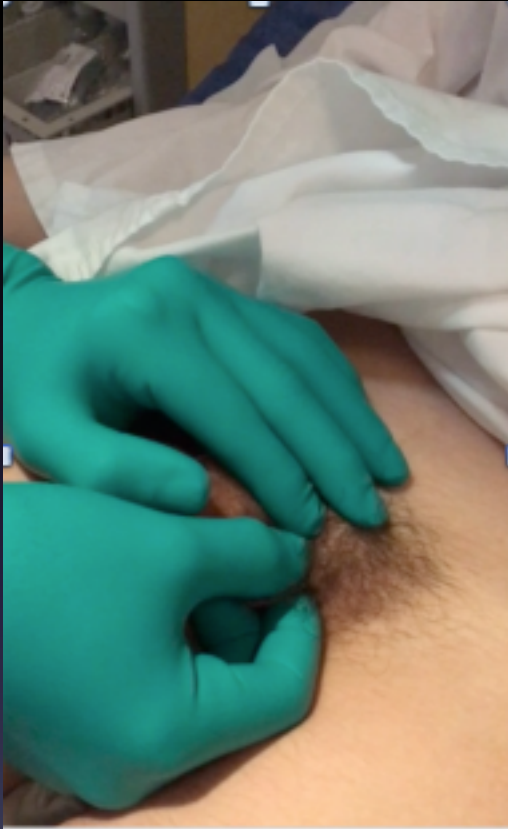
- Lors de l'examen clinique de routine:
Apprécier la mobilité testiculaire physiologique.
- Face à une bourse aigüe non traumatique:
Réduire la tension du crémaster.
Faciliter la réduction spontanée d'un twist du cordon.
Limiter la durée de l'ischémie.
Confirmer le diagnostic en soulageant le patient.

OrchidoTaxie Funiculaire (ascension funiculaire)

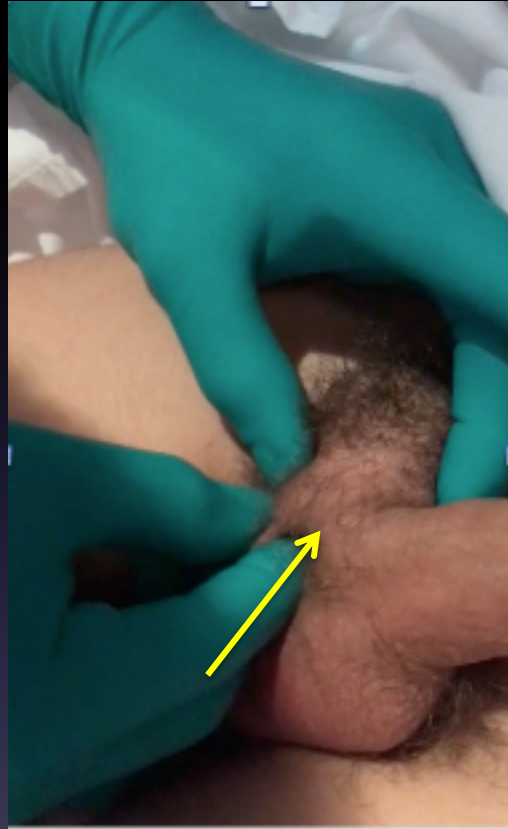La manœuvre:

- Au mieux réalisée sous MEOPA
- Commencer par le testicule sain qui sert de témoin.
 - 1°) Accompagner le testicule.
 - * Vers l'aïne à travers la portion funiculaire
 - * Sans le saisir, le tracter ni le tourner
 - 2°) Renvoyer le testicule vers le scrotum.
 - * Pour examiner précisément le cordon
 - * Masser le cordon de haut en bas...
 - 3°) Evaluer.
 - * Le gain de mobilité, la douleur, la position
 - * Comparativement au coté sain.

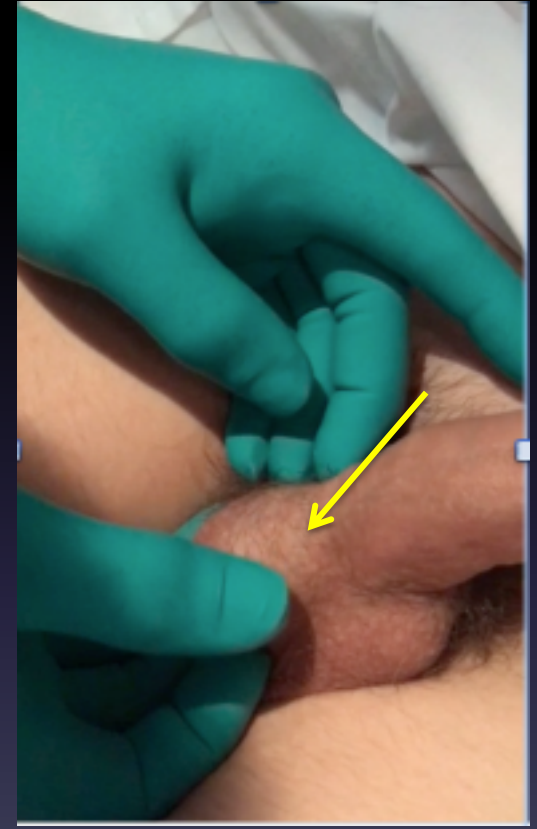
La manœuvre....



1°) Testicule sain



2°) testicule atteint up & down



Réalisée à au moins 2 reprises pour limiter le risque de torsion résiduelle

La manœuvre...

Test physiologique de mobilité testiculaire.

- Innocuité, simplicité.
- Avec ou sans anesthésie (MEOPA).
- Amélioration du pronostic.
- Validée par des critères d'efficacité.
- Contre indications :
 - le traumatisme testiculaire.

IMPERATIF du contrôle **CHIRURGICAL+++** car **RISQUES CONTENTIEUX**

La manœuvre...

Critères d'efficacité.

- Soulagement concomitant et quasi total.
 - ✓ Au cours de la manœuvre.
- Impression que le testicule se remet en place.
 - ✓ Perte de l'ascension.
- Perte de l'horizontalité anormale du testicule.
 - ✓ Utile pour préciser l'examen.
- Disparition du bourrelet de la spire.
 - ✓ Diminution de la tuméfaction.
- Modification de la consistance, de la sensibilité testiculaire.
 - ✓ À l'issue de la manœuvre
- Mobilité normale du testicule sans douleur.
 - ✓ Symétrie de l'examen clinique.

La manœuvre...

Conclusion :

- Quelle que soit la technique, les chances de réussites dépendent de la précocité du geste.^[12]
- Basée sur la mobilité physiologique du testicule, l'OTF suppose de respecter les deux temps de la manœuvre.
- Lorsque les critères de détorsion sont réunis, le diagnostic d'épididymite est éliminé.

Références

- [1] V. J. Sharp, K. Kieran, and A. M. Arlen, “ Testicular torsion: diagnosis, evaluation, and management ”, *American Family Physician*, vol. 88, no. 12, pp. 835–840, (2013).
- [2] Scorer, C. Gordon., and Graham H. Farrington: “ Congenital Deformities of the Testis and Epididymis “. London, Butterworths, (118-119). (1971)
- [3] L. Defontaine (Le Creusot) “ Accident de la torsion du cordon testiculaire. Bistournage chez l’homme “. *Archives provinciales de chirurgie*. T. III 141-143 (1894)
- [4] Burkitt, R. “Torsion of Spermatic Cord: A Plea for Manipulative Reduction.” *British medical journal* vol. 2,4988 : 345. (1956)
- [5] Cornel EB, Karthaus HFM. “ Manual derotation of the twisted spermatic cord “. *BJU Int.* 83(6), 672-674. (1999)
- [6] Ta A, D'Arcy FT, Hoag N, et al. “ Testicular torsion and the acute scrotum: current emergency management “. *Eur J Emerg Med* ;23:160-5 (2016)
- [7] Y. Meunier: “ Utilisation du mélange équimolaire oxygène protoxyde d’azote (MEOPA) en urologie : pourquoi, comment, pour qui? “ *Progrès FMC*,25, 3, F62-F68 (2015)
- [8] D. Zephir, “ Mise au point : "Qu'attendre de la détorsion manuelle préopératoire du cordon spermatique au cours des torsions intra vaginales? Comment réaliser une détorsion par migration funiculaire du testicule? (orchidotaxie funiculaire) “ . Article en cours
- [9] Even L, Abbo O, Le Mandat A, Lemasson F, Carfagna L, Soler P, et al. “ Testicular torsion in children: Factors influencing delayed treatment and orchiectomy rate “. *Arch Pediatr.*; 20:364– 8 (2013).
- [10] Arevalo, Michelle K et al. “Straight to the Operating Room: An Emergent Surgery Track for Acute Testicular Torsion Transfers.” *The Journal of pediatrics* vol. 192, 178-183 (2018).
- [11] Dias Filho AC1, Oliveira Rodrigues R2, Riccetto CL3, Oliveira “ Improving Organ Salvage in Testicular Torsion: Comparative Study of Patients Undergoing vs Not Undergoing Preoperative Manual Detorsion “ *J Urol.*;197(3 Pt 1):811-817,(2017).
- [12] Sofia Vasconcelos-Castro, Miguel Soares-Oliveira, José Estevão-Costa, “ The Role Of Manual Detorsion In Testicular Torsion: Preliminary Experience “ *BAPS/BAPES Congress* (2018).