



**HAL**  
open science

## Traitements systémiques du carcinome adénoïde kystique de la sphère ORL localement avancé ou métastatique, une revue systématique

François Cherifi, Audrey Rambeau, Alison Johnson, Carmen Florescu, Bernard Géry, Emmanuel Babin, Juliette Thariat

### ► To cite this version:

François Cherifi, Audrey Rambeau, Alison Johnson, Carmen Florescu, Bernard Géry, et al.. Traitements systémiques du carcinome adénoïde kystique de la sphère ORL localement avancé ou métastatique, une revue systématique. *Bulletin du Cancer*, 2019, 106 (10), pp.923-938. <10.1016/j.bulcan.2019.05.003>. <hal-02350185>

**HAL Id: hal-02350185**

**<https://hal.science/hal-02350185v1>**

Submitted on 21 Dec 2021

HAL is a multi-disciplinary open access archive for the deposit and dissemination of scientific research documents, whether they are published or not. The documents may come from teaching and research institutions in France or abroad, or from public or private research centers.

L'archive ouverte pluridisciplinaire HAL, est destinée au dépôt et à la diffusion de documents scientifiques de niveau recherche, publiés ou non, émanant des établissements d'enseignement et de recherche français ou étrangers, des laboratoires publics ou privés.



Distributed under a Creative Commons CC BY-NC 4.0 - Attribution - Non-commercial use - International License

# Traitements systémiques du carcinome adénoïde kystique de la sphère ORL localement avancé ou métastatique, une revue systématique

---

## *Systemic treatments of metastatic or locally recurrent adenoid cystic carcinoma of the head and neck, a systematic review*

François Cherifi <sup>1,2</sup>, Audrey Rambeau <sup>2</sup>, Alison Johnson <sup>2</sup>, Carmen Florescu<sup>1</sup>, Bernard Géry <sup>1</sup>, Emmanuel Babin <sup>3</sup>, Juliette Thariat <sup>1,4,5\*</sup>

1 - Department of Radiation Oncology. Centre François Baclesse / ARCHADE. 3 Av General Harris. 14000 Caen, France

2 - Department of Medical Oncology. Centre François Baclesse / ARCHADE. 3 Av General Harris. 14000 Caen, France

3 - Department of Head and neck surgery. Centre Hospitalier Universitaire Caen Normandie. Av de la Côte de Nacre. 14000 Caen, France

4 - Laboratoire de physique corpusculaire IN2P3/ENSICAEN - UMR6534. Boulevard du Marechal Juin. 14050 Caen, France

5 - Unicaen - Normandie Université

\* **Auteur correspondant** : Juliette Thariat

Department of Radiation Oncology. Centre François Baclesse / ARCHADE. 3 Av General Harris. 14000 Caen, France

Email [jthariat@gmail.com](mailto:jthariat@gmail.com)

# Traitements systémiques du carcinome adénoïde kystique de la sphère ORL métastatique ou récidivant/localement avancé non accessible à un traitement local, une revue systématique

---

## *Systemic treatments of metastatic or locally recurrent adenoid cystic carcinoma of the head and neck, a systematic review*

### Résumé

**Introduction :** Le carcinome adénoïde kystique est une tumeur rare de la sphère ORL, peut se poser la question d'un traitement systémique. L'objectif de cette revue est de faire l'état des lieux des traitements systémiques (chimiothérapies, thérapies ciblées, immunothérapies) au stade de rechute locale ou métastatique. **Méthodes :** Les articles traitant des thérapies systémiques de la sphère ORL de l'adulte, en situation métastatique ou localement avancée, comprenant au moins 10 patients ont été inclus. **Résultats :** 40 articles ont été sélectionnés dans cette revue. Le taux de réponse objective sous chimiothérapie était en moyenne <10% (0-70%), avec des réponses objectives en monothérapie sous cisplatine, mitoxantrone, vinorelbine et éribuline, et en bithérapie par cisplatine-vinorelbine. Les inhibiteurs de l'EGFR ont permis d'obtenir 40 % de réponse objective en association avec de la chimiothérapie. Les inhibiteurs du VEGF et de l'histone désacétylase ont permis une stabilisation de la maladie prolongée chez des patients en progression, avec 10 % de réponses objectives. Les inhibiteurs de c-KIT en monothérapie ont permis d'obtenir < 5% de réponse objective. Les inhibiteurs directs de la voie PI3K/AKT/mTOR ont pour l'instant obtenu 0 % de réponse objective. **Discussion :** Les meilleurs taux de réponse objective ont été obtenus avec la bithérapie à base de cisplatine-vinorelbine. De nombreuses anomalies moléculaires ont été identifiées. Les anti-EGFR, VEGF et HDAC permettent des stabilisations prolongées. La présentation des dossiers en réunion de concertation pluridisciplinaire (RCP) de recours, telle que le REFCOR (Réseau d'Expertise Français des Cancers ORL Rares) et les RCP moléculaires, devrait être proposée, permettant notamment de diriger les patients vers des essais thérapeutiques.

**Mots-Clés :** Carcinome adénoïde kystique, Glandes salivaires, Thérapies systémique, Chimiothérapie, Thérapies ciblées, Sphère ORL.

### Abstract

**Introduction:** Adenoid Cystic Carcinoma is a rare tumor of the head and neck sphere. The purpose of this review is a state of the art of systemic treatments (chemotherapies, targeted therapies, immunotherapies) for locally recurrent or metastatic disease. **Material and methods:** Our inclusion criteria included head and neck adult patient, metastatic or locally advanced, treated by a systemic therapy, and with at least 10 or more patients. **Results:** 40

articles have been selected in this review. The objective response rate under chemotherapy was predominantly <10% (0-70%) with objective responses in monotherapy with cisplatin, mitoxantrone, vinorelbine and eribuline, and with cisplatin-vinorelbine combination. EGFR inhibitors provided 40 % objective responses only in combination. Inhibitors of VEGF and histone deacetylase have allowed disease stabilization in progressive patients, with about 10 % of objective response. Inhibitors of c-KIT monotherapy yield objective response rates of < 5%. Direct inhibitors of the PI3K/AKT/mTOR pathway displays 0 % objective response rate. **Conclusion:** The best objective response rates were obtained with cisplatin-vinorelbine combination. Many targetable molecular abnormalities have been identified and studies have shown prolonged stabilization with EGFR, VEGF and HDAC inhibitors. Multi-disciplinary collaborative consultation (MCC) meetings such as REFCOR (French network of experts in rarer head and neck tumors) or Molecular MCC should be proposed and may allow referral to centers proposing specific therapeutic trials.

**Keywords:** Adenoid cystic carcinoma, salivary gland, systemic therapy, chemotherapy, targeted therapy. Head and Neck

## Introduction

Le carcinome adénoïde kystique (*Adenoid Cystic Carcinoma* en anglais, ACC) est une tumeur se développant aux dépens des tissus glandulaires. Les glandes salivaires principales et accessoires sont leur site majeur de développement, mais d'autres origines sont possibles comme la trachée, le sein ou le poumon. Il s'agit d'une tumeur rare, représentant 1 % des tumeurs malignes de la tête et du cou et 10 % des tumeurs des glandes salivaires [1]. Son pic d'incidence se situe autour de 50 ans, mais il peut survenir à tout âge. Il existe une discrète prédominance féminine (60 %) [2,3]. Il n'y a pas de facteurs de risque connus à ce jour. Du point de vue clinique, l'évolution est préférentiellement lente avec de fréquentes récurrences locales et métastatiques au niveau pulmonaire, osseux et plus occasionnellement au niveau hépatique et cérébral [4]. Il existe trois grands sous-types histologiques : cribriforme, tubulaire et solide. Le type solide étant de plus mauvais pronostic [2]. Les engraînements périnerveux sont fréquents [5] (29,4 % à 62,5 %), et sont un facteur de risque de récurrence [5,6]. Au stade localisé, le traitement de référence repose sur une chirurgie complète macro et microscopiquement R0, suivie par une radiothérapie adjuvante [7]. Le taux de survie globale et de survie sans maladie sont de 72 % et 72 % à cinq ans, 53 % et 32 % à dix ans, dans une étude rétrospective française récente [4]. Au stade métastatique ou locorégionalement récidivant et non extirpable, de nombreuses chimiothérapies systémiques ont été testées. L'étude récente de la biologie moléculaire des ACC a, par ailleurs, permis d'identifier des anomalies moléculaires récurrentes de certaines voies de signalisation ou de gènes. Ces

anomalies moléculaires peuvent potentiellement servir de biomarqueurs, voire de cibles pour des thérapies ciblées (**Figure 1**).

L'objectif de cette revue est de décrire les réponses aux traitements systémiques dans le carcinome adénoïde kystique de la sphère ORL métastatique ou locorégionalement avancé ou récidivant non accessible à un traitement locorégional.

## **Biologi moléculaire**

La voie EGFR est impliquée dans la survie et la prolifération cellulaire. Une surexpression de l'EGFR est fréquemment observée dans les ACC, jusqu'à 85 % selon les séries [8,9]. Des mutations d'EGFR sont identifiées dans 1-8 % des ACC [10,11]. Une surexpression de HER2 est retrouvée dans 0 à 4 % des ACC [12,13]. Le proto-oncogène c-Kit est exprimé dans 80-90 % des ACC [14,15]. Ce gène est impliqué dans la prolifération et la survie cellulaire, notamment par activation des voies de signalisation PI3K et MAPK. Une analyse par hybridation *in situ* en fluorescence (FISH) et un séquençage du génome par *Whole Exome Sequencing* (WES) ont mis en évidence une translocation MYB-NFIB t(6;9), ainsi que des mutations somatiques de MYB récurrentes dans les ACC [16,17]. Ces anomalies induisent une activation des gènes cibles de MYB (tels que les gènes associés à l'apoptose, au contrôle du cycle cellulaire, à la croissance cellulaire, à l'angiogenèse et à l'adhésion cellulaire [17]) et jouent un rôle critique dans l'oncogenèse des ACC. Parmi les cibles de MYB, la voie de signalisation NOTCH [18,19] lorsqu'elle est dérégulée peut entraîner une prolifération cellulaire, une activation de l'angiogenèse, une transition épithélio-mésenchymateuse et une instabilité génomique. Il existe également des mutations de gènes au sein de cette voie, comme celle du gène NOTCH1 qui favorise l'entrée dans le cycle cellulaire en augmentant l'activité de la cycline D1/Cdk2, et qui active la voie PI3K. Le gène SPEN, répresseur transcriptionnel de la voie NOTCH peut, s'il est muté, entraîner les mêmes effets. Par ailleurs, la voie PI3K/Akt/mTOR, qui favorise la survie et la prolifération cellulaire dans de nombreux cancers, est également fréquemment directement dérégulée dans les ACC [16,20]. Des mutations des gènes régulant la chromatine, tel que celui de l'histone acétyltransférase/désacétylase qui régule la transcription des gènes en modifiant la structure de la chromatine, ont été identifiées dans un cas sur trois [16,21]. De nombreuses mutations ciblant l'épigénome ont été retrouvées dans les ACC. Une surexpression du VEGF-A est rapportée dans 60 à 100 % des cas [22–24] et est un facteur pronostique péjoratif dans les

ACC [22,23]. Des protéines de régulation de l'angiogenèse comme le NF-κB, sont impliquées dans l'oncogenèse des ACC. La surexpression de NF-κB serait un facteur pronostique péjoratif [23]. Les tumeurs malignes des glandes salivaires surexpriment également des facteurs de croissance, comme le FGF-1, le FGF-2 et le FGFR-1 [20,25], qui ne sont pas retrouvés dans les glandes salivaires saines. Enfin une surexpression des récepteurs aux androgènes est décrite dans environ 5 % (0-20 %) des ACC [26], celle des récepteurs aux œstrogènes varie entre 0 et 28 % [27–29] et celle des récepteurs à la progestérone entre 0 et 14 % [27–29]. Les données sur les récepteurs aux androgènes sont encore très préliminaires.

## Matériel et méthodes

Cette revue systématique de littérature a inclus les articles traitant des ACC de la tête et du cou de l'adulte, en situation métastatique ou localement avancée. Seuls les articles comportant au moins dix patients atteints d'ACC ont été inclus. Nous ne nous sommes pas donnés de limite de lignes thérapeutiques dans la sélection d'article. Les termes MeSH suivants ont été utilisés dans la base de données MEDLINE : « *Clinical Trial* » « *Carcinoma Adenoid Cystic* », « *Antineoplastic Agents* », « *salivary gland neoplasms* », « *randomized controlled trial* ». La recherche s'arrête en février 2019. Les critères RECIST 1.1 ont été utilisés. La réponse objective a été définie comme la somme des réponses complètes et partielles. Ce processus de sélection a permis d'identifier 460 articles, auxquels nous avons ajouté 13 articles identifiés au sein des listes de références des articles sélectionnés. Aucune évaluation rétrospective ne fut retenue. Les études non cliniques ont été exclues. Au final, 40 études ont été incluses (**Figure 2**).

## Résultats

### [Les essais de chimiothérapies](#)

La chimiothérapie dans les ACC (**Tableau 1**) permet d'obtenir, pour la grande majorité des schémas thérapeutiques, au mieux une stabilisation de la maladie pour une durée de l'ordre de six mois. Les réponses objectives (partielles et complètes) sont plus rares. La mesure d'une stabilisation comme critère d'efficacité (inclus dans la définition de la réponse objective) est d'interprétation difficile dans la mesure où les ACC ont souvent spontanément une évolution indolente. Or, la durée de stabilisation, qui pourrait être plus pertinente que la notion de

stabilisation lors d'une seule évaluation, n'est pas systématiquement rapportée dans les études. De plus, peu d'études retiennent la progression de la maladie comme critère d'inclusion. Cette réserve évoquée, les études sont présentées ci-dessous.

En monothérapie, le vinorelbine [30,31] a permis d'obtenir 20 % de réponses partielles et une stabilité de la maladie parfois prolongée, sans aucune réponse complète. Le cisplatine a montré dans plusieurs études [32,33] une possibilité d'obtenir des réponses partielles (15-70 %). Le paclitaxel [34] et la gemcitabine [35] n'ont donné aucune réponse objective. La mitoxantrone, testée dans deux études anciennes [36,37], a permis d'obtenir quatre réponses partielles et une réponse complète parmi 50 patients traités, au prix d'une fréquente toxicité hématologique et cardiaque. L'éribuline en monothérapie [38], d'introduction plus récente dans les ACC, a permis d'obtenir une réponse complète maintenue pendant 19 mois, une réponse partielle, et huit stabilisations de la maladie pendant plus de six mois. Un critère de recrutement dans cette étude étant une évolution documentée de la maladie, la stabilité clinique y est un critère pertinent. Le profil de toxicité était plus favorable (en termes de neutropénie essentiellement) qu'avec le cisplatine.

En polychimiothérapie, seule l'association cisplatine-vinorelbine a permis d'obtenir des réponses complètes parmi tous les schémas thérapeutiques testés. Cette association donnait un taux de réponse objective de 44 % dans l'étude de Airoidi et al [30]. La durée médiane des réponses complètes était de 15 (6-27) mois, et des réponses partielles en médiane de 7,5 (3-11) mois. Le protocole CAP [39,40] (cyclophosphamide – doxorubicine – cisplatine) permettait d'obtenir quelques réponses partielles et une stabilité de la maladie, avec une durée de stabilité médiane de 7 (3-13) mois. La toxicité digestive et hématologique était fréquente.

Au total, toutes les molécules étudiées en monothérapie ou en combinaison ont fourni des résultats plutôt décevants avec des taux de réponse objective majoritairement <10% (0-70%). L'association vinorelbine-cisplatine semble la plus efficace et l'éribuline pourrait être une alternative intéressante, notamment du fait de son profil de toxicité. Les essais de thérapies ciblées

La majorité des ACC présentent une surexpression d'EGFR (>80%)[8]. À l'image des autres cancers de la tête et du cou, les traitements anti EGFR (cetuximab, gefitinib, lapatinib) ont donc été évalués dans les ACC (**Tableau 2**). Seule une stabilisation de la maladie a pu être observée en monothérapie, sur une période cependant prolongée de plus de six mois (environ 40 %) en métastatique. Mais uniquement l'étude sur le lapatinib [47] requerrait une

progression de la maladie à l'inclusion. L'association cetuximab-cisplatine-5FU permettait d'obtenir 42 % de réponse objective sous forme de réponse partielle en métastatique et 40 % de réponse objective (dont deux réponses complètes) en phase localement avancée avec l'association cisplatine-cetuximab-radiothérapie. Locati [48] et Jakob [49] ont analysé rétrospectivement l'expression d'EGFR. Ils n'ont pas retrouvé de corrélation entre l'expression d'EGFR et/ou d'HER2 et le bénéfice clinique. Dans l'étude d'Algunik [47], où une surexpression d'EGFR était utilisée comme critère d'inclusion, il n'était pas retrouvé de réponse complète ou partielle en monothérapie.

Par ailleurs, l'ACC surexprime c-KIT dans plus de 90 % des cas [14]. Les essais étudiant les thérapies par inhibiteurs de c-KIT (imatinib et dasatinib) ne retrouvent cependant pas de bénéfice clinique franc (**Tableau 3**). Aucune étude n'a évalué spécifiquement la première ligne. En monothérapie, le taux de réponse objective (réponses partielles uniquement) cumulé de l'imatinib est d'environ 4 %, soit cinq patients sur 125. Une stabilisation de la maladie de plus de 6 mois a pu être observée chez 20 % des patients. Quelques réponses partielles ont également été rapportées dans une étude associant l'imatinib avec une chimiothérapie par cisplatine [50], rendant difficile l'évaluation de son efficacité spécifique. Le dasatinib a permis d'obtenir une stabilisation de la maladie chez 50 % des patients en progression à l'inclusion mais une seule réponse objective [51].

De nombreuses autres thérapies ciblées ont été étudiées au cours des dernières années (**Tableau 4**) avec très peu de réponses cliniques partielles, et aucune réponse complète. Seule une stabilisation de la maladie a pu être observée, sur une période cependant prolongée chez des malades en progression au moment de l'initiation du traitement. Il faut noter qu'aucune étude n'a été réalisée chez des patients chimio-naïfs uniquement mais en comprenant régulièrement.

Le vorinostat est un anti-histone désacétylase. Dans une étude testant l'impact du vorinostat chez des patients ayant un ACC métastatique ou récidivant [57], dix patients sur onze avaient des mutations des gènes du remodelage de la chromatine, sans qu'il soit retrouvé de corrélation entre des mutations récurrentes et la réponse [57]. À l'inclusion, 90 % des patients avaient une maladie en progression, et 63 % étaient chimio-naïfs. Le vorinostat a permis d'obtenir une stabilisation de la maladie durant plus de huit mois chez plus de 90 % des patients, ainsi qu'une réponse partielle chez deux patients (7 %). Le traitement a été relativement bien toléré, onze patients (36 %) ont nécessité une diminution de dose, et trois

patients (10 %) ont dû interrompre le traitement pour toxicité. Les toxicités de grade 3 les plus fréquentes étaient la lymphopénie (20 %), l'hypertension artérielle (10 %), la fatigue (10 %), les céphalées (7 %), les douleurs buccales (7 %) et les événements thromboemboliques (7 %).

Le sorafenib est un inhibiteur multi kinase (notamment du VEGF). Il a permis d'observer quelques réponses partielles (environ 10 %), et une stabilité de la maladie en cas de progression à l'instauration du médicament. L'étude de Locati et al [58] n'a pas trouvé de corrélation entre l'expression de marqueurs (PDGFR $\beta$ , PDGFR $\alpha$ , VEGFR2) et la réponse clinique. Elle a néanmoins retrouvé, chez les répondeurs, une forte expression stromale de PDGFR $\beta$ , et une hyper vascularisation. Les deux études sur le sorafenib (Locati [58] et Thompson [62]) concluaient à une absence d'efficacité suffisante en monothérapie, associée à une importante toxicité (57 % de toxicité de grade  $\geq 3$  dans l'étude de Thomson, et 30 % dans celle de Locati), préconisant plutôt des traitements combinés. Le dovitinib [61] (anti VEGF et FGF), n'a permis d'obtenir qu'une seule réponse partielle. Une réponse partielle métabolique en évaluation par TEP-scanner a néanmoins été obtenue pour 5 patients. La tolérance est médiocre, avec 50 % de toxicité de grade 3 et 4, dont l'asthénie. Ces effets indésirables ont cependant été contrôlés par des soins de support adéquats. Aucune mortalité induite par le traitement n'a été rapportée. Une étude testant le pazopanib [64] (inhibiteur du VEGFR, mais aussi du PDGFR et de KIT) montrait une PFS à 6 mois supérieure à 40 %, chez des patients en progression à l'instauration. Une réponse partielle était également observée pour un patient. La toxicité était similaire aux précédentes études concernant le pazopanib (asthénie, nausées, diarrhées et HTA).

L'axitinib [56] (inhibiteur du VEGFR, KIT, MYB et PDGFR) a permis d'obtenir trois réponses partielles (presque 10 %), et une stabilisation de plus de six mois chez dix patients (30 %), en progression au moment de l'inclusion. Les principaux effets indésirables étaient l'HTA, l'asthénie et des douleurs buccales. Il n'y avait pas de toxicité de grade  $\geq 4$ . Une analyse en immunohistochimie a montré une absence de corrélation entre l'expression de MYB et la PFS. En revanche, le séquençage (analyse par *next generation sequencing* (NGS)) de 11 ACC a permis d'observer une amplification de 4q12 dans 3 cas (27 %). Cette amplification entraîne une augmentation du nombre de copies de certains gènes tels que *PDGFRA*, *VEGFR2*, *KIT*, cibles de l'axitinib. Deux patients ayant une amplification de 4q12 ont présenté une stabilisation de la maladie durant plus de six mois, dont un patient avec une réduction tumorale significative et la plus longue PFS de l'étude (21,8 mois).

Une étude avec le lenvatinib [69], inhibiteur multi-kinase de KIT, VEGF1, FGF2, a été publiée sous forme d'abstract en 2018. Cinq réponses partielles, 24 stabilisations de la maladie chez des malades en progression à l'inclusion, et une PFS de 16,4 mois, ont été rapportées. Le lenvatinib fut globalement bien toléré dans cet essai.

Les inhibiteurs de la voie PI3K/AKT/mTOR (nelfinavir [67], everolimus [66] et MK2206 [65]) utilisés en monothérapie, n'ont pas permis d'obtenir de réponse clinique objective chez les 65 patients évalués avec une de ces trois molécules. L'étude sur l'everolimus [66] a également voulu évaluer la réponse métabolique par TEP-scanner chez 18 patients : huit réponses métaboliques partielles (correspondant à une réduction d'au moins 25 % des valeurs maximales d'absorption normalisées du FDG par la tumeur entre le TEP initial et l'évaluation) ont été observées. Ces huit répondeurs ont eu une durée de PFS plus longue que les patients ayant eu une maladie stable. Le TEP-scanner pourrait avoir un intérêt dans l'évaluation de la réponse au traitement.

Enfin le brontictuzumab [68], un anticorps inhibiteur de Notch1, a été testé dans le cadre d'une étude de phase 1 incluant plusieurs types de tumeurs présentant des altérations de Notch1 (activation/surexpression), dont quelques ACC. Le brontictuzumab a montré des résultats encourageants, avec notamment deux réponses partielles. Ces résultats devront être confirmés.

## Discussion

Le carcinome adénoïde kystique est une tumeur rare et d'évolution généralement indolente. Il est donc difficile de réaliser des essais cliniques de haut niveau de preuve sur le sujet. Les études compilées dans cette revue sont de faible effectif, majoritairement monocentriques, rendant leurs conclusions sujettes à discussion. De plus, il n'y a pas d'études de phase III disponibles pour cette pathologie. Cette synthèse de la littérature permet cependant d'émettre quelques recommandations de traitement dans une situation rare et très différente de celle des carcinomes épidermoïdes des voies aérodigestives supérieures.

Une mono-chimiothérapie, préférentiellement par mitoxantrone, vinorelbine ou anthracyclines (épirubicine) en première ligne, plutôt que par cisplatine en raison d'une toxicité accrue peut être proposée (sur la base d'une revue de la littérature, réalisée en 2010 par Laurie *et al* [70]). En 2017, Airoidi *et al* [71] dans une étude réalisée sur 108 patients

atteints de tumeur des glandes salivaires (dont 63 ACC), suggèrent une prise en charge par cisplatine ou vinorelbine, d'efficacité similaire avec, cependant, une meilleure tolérance digestive et rénale pour la vinorelbine. La combinaison cisplatine-vinorelbine étant plus efficace qu'une monothérapie, au prix d'une toxicité accrue, le choix thérapeutique est finalement guidé par l'état général et les comorbidités du patient. Les autres options seraient des polychimiothérapies par cisplatine et anthracycline [70], cisplatine-épirubicine-5FU. L'efficacité de l'association carboplatine-taxol semble moindre. L'éribuline n'apparaît pas dans ces études, car son utilisation dans les ACC est plus récente. Ce médicament montre cependant un profil d'efficacité et de toxicité prometteur, méritant des études d'associations et des essais confirmatoires en monothérapie.

Les récents progrès en génomique ont permis de décrire et d'analyser de nombreux drivers oncogéniques (KIT, MYC, NOTCH, EGFR, FGFR)[72] [20], représentant de potentielles cibles thérapeutiques. Malgré l'absence de réponse complète et des réponses partielles rares, une augmentation de la stabilité de la maladie avec plusieurs thérapies ciblées par rapport aux chimiothérapies a pu être observée. Cela est d'autant plus pertinent que la plupart des études sur les thérapies ciblées ont comme critère d'inclusion une progression de la maladie. Une forte expression de c-KIT dans les ACC (>90%) ne semble pas suffisante pour prédire la réponse aux inhibiteurs spécifiques et les taux de réponse sont très faibles. Son dosage garde néanmoins une utilité, diagnostique, en apportant un élément supplémentaire permettant de différencier les ACC des autres tumeurs des glandes salivaires [15,73,74]. Les anti-EGFR semblent avoir un intérêt, notamment combinés à la chimiothérapie. Les anti-VEGF semblent être une piste prometteuse, avec des réponses partielles et des taux de stabilité de la maladie intéressants dans plusieurs études, au prix cependant d'une toxicité importante. L'axitinib présente un taux de réponse partielle non négligeable et sa prescription pourrait être guidée par la présence d'une amplification de 4q12. Idéalement, des études randomisées, au moins de phase IIR, permettraient d'augmenter le niveau de preuve et préciser les algorithmes décisionnels. Actuellement, plusieurs études sont en cours de recrutement ou en phase d'ouverture. Elles sont accessibles sur le site ClinicalTrials.gov (**Tableau 5**). Certains inhibiteurs de tyrosine kinase ciblant notamment le VEGFR tel que l'apatinib, le regorafenib sont en cours d'étude ainsi que le cabozantinib pour les tumeurs exprimant cMET. Deux autres études sur les inhibiteurs d'histones désacétylases comme le vorinostat et le chidamine ont également été initiées.

L'avènement de l'immunothérapie, qui a prouvé son efficacité dans les cancers épidermoïdes des voies aérodigestives supérieures, permet également d'élargir les possibilités thérapeutiques dans le traitement des ACC. Trois études d'immunothérapie sont en cours : une avec le pembrolizumab combiné à la radiothérapie dans les ACC, l'étude NISCAHN avec du nivolumab seul dans les tumeurs des glandes salivaires (dont ACC) et une combinant le nivolumab et l'ipilimumab dans les tumeurs des glandes salivaires et les ACC d'autres origines. Les programmes ACsé permettent également ce type de démarches mais sont fermés aux ACC. L'étude « Myphismo », en cours d'élaboration, analysera la tolérance et l'efficacité du TetMYB qui est un vaccin, et d'un anti PD-1 dans les cancers solides incluant les ACC.

Les essais MOSCATO permettent une analyse génétique par NGS et/ou CGH Array afin de permettre aux patients atteints de tumeurs rares de bénéficier de thérapies ciblées.

Nous n'avons pas retrouvé d'étude prospective sur les ACC de la sphère ORL et l'hormonothérapie. Au vu de la faible prévalence de l'expression de récepteur hormonal, il est peu probable que cela soit une future voie thérapeutique prometteuse pour les ACC contrairement à d'autres cancers des glandes salivaires [26,75]. Il existe néanmoins des cas cliniques rapportant une efficacité du tamoxifène [76,77]. En cas de positivité des récepteurs hormonaux (oestrogéniques et/ou progestéroniques) et vu la faible toxicité de l'hormonothérapie, celle-ci reste une option acceptable. Les données sur les thérapies anti-androgènes, contrairement aux carcinomes salivaires canaux sont encore trop préliminaires dans les ACC à notre connaissance, pour rapporter un profil de réponse.

En attendant les résultats de ces différentes études, la prise en charge actuelle en première intention des maladies locorégionalement récurrentes repose sur les traitements locorégionaux chaque fois qu'ils sont possibles par la chirurgie [78,79] ou, en seconde intention, la radiothérapie. Compte tenu des taux de réponse relativement limités avec les traitements systémiques, la question d'un traitement local des métastases s'est historiquement posée dans les ACC. La pratique de résections atypiques de métastases pulmonaires est une alternative de choix en phase oligométastatique (de une à trois-cinq métastases isolées) depuis de nombreuses années. Cette stratégie de traitement local a classiquement été restreinte à la maladie oligométastatique en opposition aux progressions multi-métastatiques (plus de cinq métastases) [80]. Cependant, la durée de réponse limitée et l'innocuité de certaines stratégies de radiothérapie stéréotaxique ont fait revisiter, depuis une dizaine d'années, les stratégies de traitement systémique et/ou local des métastases. Ainsi, la réalisation d'une irradiation

stéréotaxique en quelques séances ciblant les métastases les plus évolutives, pourrait permettre, dans certaines situations d'oligoprogression, de réaliser des pauses thérapeutiques ou de retarder le changement de ligne systémique. Ce type de progression pourrait être lié à une résistance clonale échappant au traitement systémique, la stratégie locale étant ainsi complémentaire en réalisant un traitement ablatif de métastases résistantes tout en maintenant la qualité de vie du fait de son excellente tolérance [80]. Cette stratégie a déjà prouvé son efficacité, dans certains types histologiques [81–83]. >Elle est d'autant plus pertinente dans les ACC du fait du peu de lignes thérapeutiques efficaces actuellement disponibles. La poursuite du traitement systémique le cas échéant doit être discutée en fonction du profil évolutif des métastases non ciblées par le traitement local et de la toxicité de l'association.

## **Conclusion**

Les meilleurs taux de réponse objective ont été obtenus avec la bithérapie à base de cisplatine-vinorelbine et en monothérapie avec le cisplatine ou la navelbine et plus récemment avec l'éribuline. De nombreuses anomalies moléculaires ont été identifiées et certains médicaments spécifiques peuvent être proposés. À défaut de permettre des réponses partielles ou complètes, les thérapies ciblées pourraient permettre d'obtenir des stabilisations prolongées. Ainsi, les anti-EGFR en association à la chimiothérapie, les anti-VEGF et les anti-histones désacétylases ont apporté des résultats intéressants. Des études d'immunothérapie sont en cours. Compte tenu de la rareté de ces situations et de l'absence d'algorithme décisionnel publié, la présentation des dossiers en réunion de concertation pluridisciplinaire de recours telle que le REFCOR (Réseau d'Expertise Français sur les Cancers ORL Rares) <http://refcor.org/1758-reseau-expertise-francais-cancers-ork-rares>, est primordiale pour avoir une aide du diagnostic histologique à la prise en charge thérapeutique. Présenter le dossier en RCP moléculaire peut également être une option. L'inclusion dans des essais thérapeutiques doit, dans tous les cas, être encouragée en situation d'ACC métastatique ou locorégionalement avancé/récurrent non accessible à un traitement local. La place du traitement local ablatif des métastases dans des situations oligométastatiques d'ACC semble également être discutée.

**Conflit d'intérêt : Aucun**

## Bibliographi<sup>2</sup>

- [1] Dr Philippe AEGERTER, Dr Bertrand BAUJAT, Pr Frédéric CHABOLLE, Pr René-Jean BENSADOUN, Pr Dominique CHEVALIER. Réseau d'Expertise Français sur les Cancers ORL Rares Recommandation pour la Pratique Clinique G1 - Tumeurs malignes primitives des fosses nasales et des sinus n.d.:25.
- [2] Meyers M, Granger B, Herman P, Janot F, Garrel R, Fakhry N, et al. Head and neck adenoid cystic carcinoma: A prospective multicenter REFCOR study of 95 cases. *Eur Ann Otorhinolaryngol Head Neck Dis* 2016;133:13–7. doi:10.1016/j.anorl.2015.09.009.
- [3] Ellington CL, Goodman M, Kono SA, Grist W, Wadsworth T, Chen AY, et al. Adenoid cystic carcinoma of the head and neck: Incidence and survival trends based on 1973-2007 Surveillance, Epidemiology, and End Results data. *Cancer* 2012;118:4444–51. doi:10.1002/cncr.27408.
- [4] Dubergé T, Bénézy K, Resbeut M, Azria D, Minsat M, Ellis S, et al. [Adenoid cystic carcinoma of the head and neck: a retrospective series of 169 cases]. *Cancer Radiother J Soc Francaise Radiother Oncol* 2012;16:247–56. doi:10.1016/j.canrad.2012.02.003.
- [5] Dantas AN, Morais EF de, Macedo RA de P, Tinôco JM de L, Morais M de LS de A. Clinicopathological characteristics and perineural invasion in adenoid cystic carcinoma: a systematic review. *Braz J Otorhinolaryngol* 2015;81:329–35. doi:10.1016/j.bjorl.2014.07.016.
- [6] Chen AM, Bucci MK, Weinberg V, Garcia J, Quivey JM, Schechter NR, et al. Adenoid cystic carcinoma of the head and neck treated by surgery with or without postoperative radiation therapy: prognostic features of recurrence. *Int J Radiat Oncol Biol Phys* 2006;66:152–9. doi:10.1016/j.ijrobp.2006.04.014.
- [7] Les carcinomes adénoïdes kystiques ORL : une étude multicentrique prospective REFCOR de 95 cas. *Ann Fr Oto-Rhino-Laryngol Pathol Cervico-Faciale* 2016;133:11–6. doi:10.1016/j.aforl.2015.03.005.
- [8] Vered M, Braunstein E, Buchner A. Immunohistochemical study of epidermal growth factor receptor in adenoid cystic carcinoma of salivary gland origin. *Head Neck* 2002;24:632–6. doi:10.1002/hed.10104.
- [9] Schneider T, Strehl A, Linz C, Brands R, Hartmann S, Beckford F, et al. Phosphorylated epidermal growth factor receptor expression and KRAS mutation status in salivary gland carcinomas. *Clin Oral Investig* 2016;20:541–51. doi:10.1007/s00784-015-1541-1.
- [10] Saida K, Murase T, Ito M, Fujii K, Takino H, Masaki A, et al. Mutation analysis of the EGFR pathway genes, *EGFR*, *RAS*, *PIK3CA*, *BRAF*, and *AKT1*, in salivary gland adenoid cystic carcinoma. *Oncotarget* 2018;9. doi:10.18632/oncotarget.24818.
- [11] Dahse R, Driemel O, Schwarz S, Dahse J, Kromeyer-Hauschild K, Berndt A, et al. Epidermal growth factor receptor kinase domain mutations are rare in salivary gland carcinomas. *Br J Cancer* 2009;100:623–5. doi:10.1038/sj.bjc.6604875.
- [12] Glisson B, Colevas AD, Haddad R, Krane J, El-Naggar A, Kies M, et al. HER2 Expression in Salivary Gland Carcinomas: Dependence on Histological Subtype. *Clin Cancer*

Res 2004;10:944–6. doi:10.1158/1078-0432.CCR-03-0253.

[13] Clauditz TS, Reiff M, Gravert L, Gnoss A, Tsourlakis M-C, Münscher A, et al. Human epidermal growth factor receptor 2 (HER2) in salivary gland carcinomas. *Pathology (Phila)* 2011;43:459–64. doi:10.1097/PAT.0b013e3283484a60.

[14] Holst VA, Marshall CE, Moskaluk CA, Frierson HF. KIT protein expression and analysis of c-kit gene mutation in adenoid cystic carcinoma. *Mod Pathol Off J U S Can Acad Pathol Inc* 1999;12:956–60.

[15] Jeng Y-M, Lin C-Y, Hsu H-C. Expression of the c-kit protein is associated with certain subtypes of salivary gland carcinoma. *Cancer Lett* 2000;154:107–11. doi:10.1016/S0304-3835(00)00387-6.

[16] Ho AS, Kannan K, Roy DM, Morris LGT, Ganly I, Katabi N, et al. The Mutational Landscape of Adenoid Cystic Carcinoma. *Nat Genet* 2013;45:791. doi:10.1038/ng.2643.

[17] Persson M, Andrén Y, Mark J, Horlings HM, Persson F, Stenman G. Recurrent fusion of MYB and NFIB transcription factor genes in carcinomas of the breast and head and neck. *Proc Natl Acad Sci U S A* 2009;106:18740. doi:10.1073/pnas.0909114106.

[18] Ferrarotto R, Heymach JV. Taking it up a NOTCH: a novel subgroup of ACC is identified. *Oncotarget* 2017;8:81725. doi:10.18632/oncotarget.20879.

[19] Leong KG, Karsan A. Recent insights into the role of Notch signaling in tumorigenesis. *Blood* 2006;107:2223–33. doi:10.1182/blood-2005-08-3329.

[20] Chae YK, Chung SY, Davis AA, Carneiro BA, Chandra S, Kaplan J, et al. Adenoid cystic carcinoma: current therapy and potential therapeutic advances based on genomic profiling. *Oncotarget* 2015;6:37117–34.

[21] Stephens PJ, Davies HR, Mitani Y, Van Loo P, Shlien A, Tarpey PS, et al. Whole exome sequencing of adenoid cystic carcinoma. *J Clin Invest* 2013;123:2965–8. doi:10.1172/JCI67201.

[22] Lequerica-Fernández P, Astudillo A, Vicente JCD. Expression of Vascular Endothelial Growth Factor in Salivary Gland Carcinomas Correlates with Lymph Node Metastasis. *Anticancer Res* 2007;27:3661–6.

[23] Zhang J, Peng B, Chen X. Expressions of Nuclear Factor  $\kappa$ B, Inducible Nitric Oxide Synthase, and Vascular Endothelial Growth Factor in Adenoid Cystic Carcinoma of Salivary Glands: Correlations with the Angiogenesis and Clinical Outcome. *Clin Cancer Res* 2005;11:7334–43. doi:10.1158/1078-0432.CCR-05-0241.

[24] Lim JJ, Kang S, Lee MR, Pai HK, Yoon HJ, Lee JI, et al. Expression of vascular endothelial growth factor in salivary gland carcinomas and its relation to p53, Ki-67 and prognosis. *J Oral Pathol Med* 2003;32:552–61. doi:10.1034/j.1600-0714.2003.00073.x-i1.

[25] Myoken Y, Myoken Y, Okamoto T, Sato JD, Kan M, McKEEHAN WL, et al. Immunohistochemical Study of Overexpression of Fibroblast Growth Factor-1 (fgf-1), Fgf-2, and Fgf Receptor-1 in Human Malignant Salivary Gland Tumours. *J Pathol* n.d.;178:429–36. doi:10.1002/(SICI)1096-9896(199604)178:4<429::AID-PATH495>3.0.CO;2-1.

[26] Dalin MG, Watson PA, Ho AL, Morris LGT. Androgen Receptor Signaling in

Salivary Gland Cancer. *Cancers* 2017;9. doi:10.3390/cancers9020017.

[27] Kolude B, Adisa A, Adeyemi B, Lawal A. Immunohistochemical expression of oestrogen receptor- $\alpha$  and progesterone receptor in salivary gland tumours. *J Oral Pathol Med* 2013;42:716–9. doi:10.1111/jop.12071.

[28] Jeannon JP, Soames JV, Bell H, Wilson JA. Immunohistochemical detection of oestrogen and progesterone receptors in salivary tumours. *Clin Otolaryngol Allied Sci* 1999;24:52–4.

[29] Dori S, Trougouboff P, David R, Buchner A. Immunohistochemical evaluation of estrogen and progesterone receptors in adenoid cystic carcinoma of salivary gland origin. *Oral Oncol* 2000;36:450–3.

[30] Airoidi M, Pedani F, Succo G, Gabriele AM, Ragona R, Marchionatti S, et al. Phase II randomized trial comparing vinorelbine versus vinorelbine plus cisplatin in patients with recurrent salivary gland malignancies. *Cancer* 2001;91:541–7.

[31] Airoidi M, Bumma C, Bertetto O, Gabriele P, Succo G, Pedani F. Vinorelbine treatment of recurrent salivary gland carcinomas. *Bull Cancer (Paris)* 1998;85:892–4.

[32] Schramm VL, Srodes C, Myers EN. Cisplatin therapy for adenoid cystic carcinoma. *Arch Otolaryngol Chic Ill* 1960 1981;107:739–41.

[33] Licitra L, Marchini S, Spinazzè S, Rossi A, Rocca A, Grandi C, et al. Cisplatin in advanced salivary gland carcinoma. A phase II study of 25 patients. *Cancer* 1991;68:1874–7.

[34] Gilbert J, Li Y, Pinto HA, Jennings T, Kies MS, Silverman P, et al. Phase II trial of taxol in salivary gland malignancies (E1394): a trial of the Eastern Cooperative Oncology Group. *Head Neck* 2006;28:197–204. doi:10.1002/hed.20327.

[35] van Herpen CML, Locati LD, Buter J, Thomas J, Bogaerts J, Lacombe D, et al. Phase II study on gemcitabine in recurrent and/or metastatic adenoid cystic carcinoma of the head and neck (EORTC 24982). *Eur J Cancer Oxf Engl* 1990 2008;44:2542–5. doi:10.1016/j.ejca.2008.08.014.

[36] Mattox DE, Von Hoff DD, Balcerzak SP. Southwest Oncology Group study of mitoxantrone for treatment of patients with advanced adenoid cystic carcinoma of the head and neck. *Invest New Drugs* 1990;8:105–7.

[37] Verweij J, de Mulder PH, de Graeff A, Vermorcken JB, Wildiers J, Kerger J, et al. Phase II study on mitoxantrone in adenoid cystic carcinomas of the head and neck. EORTC Head and Neck Cancer Cooperative Group. *Ann Oncol Off J Eur Soc Med Oncol* 1996;7:867–9.

[38] Rodriguez CP, Martins RG, Baik C, Chow LQ, Santana-Davila R, Goulart BH, et al. Phase II trial of eribulin mesylate in recurrent or metastatic salivary gland malignancies. *Head Neck* 2018;40:584–9. doi:10.1002/hed.25020.

[39] Creagan ET, Woods JE, Rubin J, Schaid DJ. Cisplatin-based chemotherapy for neoplasms arising from salivary glands and contiguous structures in the head and neck. *Cancer* 1988;62:2313–9. doi:10.1002/1097-0142(19881201)62:11<2313::AID-CNCR2820621110>3.0.CO;2-4.

- [40] Licitra L, Cavina R, Grandi C, Palma SD, Guzzo M, Demicheli R, et al. Cisplatin, doxorubicin and cyclophosphamide in advanced salivary gland carcinoma. A phase II trial of 22 patients. *Ann Oncol Off J Eur Soc Med Oncol* 1996;7:640–2.
- [41] Airoidi M, Fornari G, Pedani F, Marchionatti S, Gabriele P, Succo G, et al. Paclitaxel and carboplatin for recurrent salivary gland malignancies. *Anticancer Res* 2000;20:3781–3.
- [42] Cisplatin and 5-fluorouracil for symptom control in advanced salivary adenoid cystic carcinoma. *Oral Oncol* 1997;33:275–8. doi:10.1016/S0964-1955(97)00026-2.
- [43] Laurie SA, Siu LL, Winkquist E, Maksymiuk A, Harnett EL, Walsh W, et al. A phase 2 study of platinum and gemcitabine in patients with advanced salivary gland cancer: a trial of the NCIC Clinical Trials Group. *Cancer* 2010;116:362–8. doi:10.1002/cncr.24745.
- [44] Vermorken JB, Verweij J, de Mulder PH, Cognetti F, Clavel M, Rodenhuis S, et al. Epirubicin in patients with advanced or recurrent adenoid cystic carcinoma of the head and neck: a phase II study of the EORTC Head and Neck Cancer Cooperative Group. *Ann Oncol Off J Eur Soc Med Oncol* 1993;4:785–8.
- [45] Bilen MA, Fu S, Falchook GS, Ng CS, Wheler JJ, Abdelrahim M, et al. Phase I trial of valproic acid and lenalidomide in patients with advanced cancer. *Cancer Chemother Pharmacol* 2015;75:869–74. doi:10.1007/s00280-015-2695-x.
- [46] Gedlicka C, Schüll B, Formanek M, Kornfehl J, Burian M, Knerer B, et al. Mitoxantrone and cisplatin in recurrent and/or metastatic salivary gland malignancies. *Anticancer Drugs* 2002;13:491–5.
- [47] Agulnik M, Cohen EWE, Cohen RB, Chen EX, Vokes EE, Hotte SJ, et al. Phase II study of lapatinib in recurrent or metastatic epidermal growth factor receptor and/or erbB2 expressing adenoid cystic carcinoma and non adenoid cystic carcinoma malignant tumors of the salivary glands. *J Clin Oncol Off J Am Soc Clin Oncol* 2007;25:3978–84. doi:10.1200/JCO.2007.11.8612.
- [48] Locati LD, Bossi P, Perrone F, Potepan P, Crippa F, Mariani L, et al. Cetuximab in recurrent and/or metastatic salivary gland carcinomas: A phase II study. *Oral Oncol* 2009;45:574–8. doi:10.1016/j.oraloncology.2008.07.010.
- [49] Jakob JA, Kies MS, Glisson BS, Kupferman ME, Liu DD, Lee JJ, et al. Phase II study of gefitinib in patients with advanced salivary gland cancers. *Head Neck* 2015;37:644–9. doi:10.1002/hed.23647.
- [50] Ghosal N, Mais K, Shenjere P, Julyan P, Hastings D, Ward T, et al. Phase II study of cisplatin and imatinib in advanced salivary adenoid cystic carcinoma. *Br J Oral Maxillofac Surg* 2011;49:510–5. doi:10.1016/j.bjoms.2010.09.013.
- [51] Wong SJ, Karrison T, Hayes DN, Kies MS, Cullen KJ, Tanvetyanon T, et al. Phase II trial of dasatinib for recurrent or metastatic c-KIT expressing adenoid cystic carcinoma and for nonadenoid cystic malignant salivary tumors. *Ann Oncol Off J Eur Soc Med Oncol* 2016;27:318–23. doi:10.1093/annonc/mdv537.
- [52] Hitre E, Budai B, Takácsi-Nagy Z, Rubovszky G, Tóth E, Remenár É, et al. Cetuximab and platinum-based chemoradio- or chemotherapy of patients with epidermal growth factor receptor expressing adenoid cystic carcinoma: a phase II trial. *Br J Cancer* 2013;109:1117–22. doi:10.1038/bjc.2013.468.

- [53] Pfeffer MR, Talmi Y, Catane R, Symon Z, Yosepovitch A, Levitt M. A phase II study of Imatinib for advanced adenoid cystic carcinoma of head and neck salivary glands. *Oral Oncol* 2007;43:33–6. doi:10.1016/j.oraloncology.2005.12.026.
- [54] Hotte SJ, Winquist EW, Lamont E, MacKenzie M, Vokes E, Chen EX, et al. Imatinib mesylate in patients with adenoid cystic cancers of the salivary glands expressing c-kit: a Princess Margaret Hospital phase II consortium study. *J Clin Oncol Off J Am Soc Clin Oncol* 2005;23:585–90. doi:10.1200/JCO.2005.06.125.
- [55] Guigay JM, Bidault F, Temam S, Janot F, Raymond E, Faivre S. Antitumor activity of imatinib in progressive, highly expressing KIT adenoid cystic carcinoma of the salivary glands: A phase II study. *J Clin Oncol* 2016.
- [56] Ho AL, Dunn L, Sherman EJ, Fury MG, Baxi SS, Chandramohan R, et al. A phase II study of axitinib (AG-013736) in patients with incurable adenoid cystic carcinoma. *Ann Oncol Off J Eur Soc Med Oncol* 2016;27:1902–8. doi:10.1093/annonc/mdw287.
- [57] Goncalves PH, Heilbrun LK, Barrett MT, Kummar S, Hansen AR, Siu LL, et al. A phase 2 study of vorinostat in locally advanced, recurrent, or metastatic adenoid cystic carcinoma. *Oncotarget* 2017;8:32918–29. doi:10.18632/oncotarget.16464.
- [58] Locati LD, Perrone F, Cortelazzi B, Bergamini C, Bossi P, Civelli E, et al. A phase II study of sorafenib in recurrent and/or metastatic salivary gland carcinomas: Translational analyses and clinical impact. *Eur J Cancer Oxf Engl 1990* 2016;69:158–65. doi:10.1016/j.ejca.2016.09.022.
- [59] Chau NG, Hotte SJ, Chen EX, Chin SF, Turner S, Wang L, et al. A phase II study of sunitinib in recurrent and/or metastatic adenoid cystic carcinoma (ACC) of the salivary glands: current progress and challenges in evaluating molecularly targeted agents in ACC. *Ann Oncol Off J Eur Soc Med Oncol* 2012;23:1562–70. doi:10.1093/annonc/mdr522.
- [60] Kim Y, Lee SJ, Lee JY, Lee S-H, Sun J-M, Park K, et al. Clinical trial of nintedanib in patients with recurrent or metastatic salivary gland cancer of the head and neck: A multicenter phase 2 study (Korean Cancer Study Group HN14-01). *Cancer* 2017;123:1958–64. doi:10.1002/cncr.30537.
- [61] Keam B, Kim S-B, Shin SH, Cho BC, Lee K-W, Kim MK, et al. Phase 2 study of dovitinib in patients with metastatic or unresectable adenoid cystic carcinoma. *Cancer n.d.*;121:2612–7. doi:10.1002/cncr.29401.
- [62] Thomson DJ, Silva P, Denton K, Bonington S, Mak SK, Swindell R, et al. Phase II trial of sorafenib in advanced salivary adenoid cystic carcinoma of the head and neck. *Head Neck* 2015;37:182–7. doi:10.1002/hed.23577.
- [63] Argiris A, Ghebremichael M, Burtness B, Axelrod RS, Deconti RC, Forastiere AA. A phase II trial of bortezomib followed by the addition of doxorubicin at progression in patients with recurrent or metastatic adenoid cystic carcinoma of the head and neck: a trial of the Eastern Cooperative Oncology Group (E1303). *Cancer* 2011;117:3374–82. doi:10.1002/cncr.25852.
- [64] Guigay J, Fayette J, Even C, Cupissol D, Rolland F, Peyrade F, et al. PACSA: Phase II study of pazopanib in patients with progressive recurrent or metastatic (R/M) salivary gland carcinoma (SGC). *J Clin Oncol* 2017.

- [65] Ho AL, Foster NR, Meyers JP, Vasudeva SD, Katabi N, Antonescu CR, et al. Alliance A091104: A phase II trial of MK-2206 in patients (pts) with progressive, recurrent/metastatic adenoid cystic carcinoma. *J Clin Oncol* 2017.
- [66] Kim D-W, Oh D-Y, Shin SH, Kang JH, Cho BC, Chung J-S, et al. A multicenter phase II study of everolimus in patients with progressive unresectable adenoid cystic carcinoma. *BMC Cancer* 2014;14:795. doi:10.1186/1471-2407-14-795.
- [67] Hoover AC, Milhem MM, Anderson CM, Sun W, Smith BJ, Hoffman HT, et al. Efficacy of nelfinavir as monotherapy in refractory adenoid cystic carcinoma: Results of a phase II clinical trial. *Head Neck* 2015;37:722–6. doi:10.1002/hed.23664.
- [68] Ferrarotto R, Eckhardt G, Patnaik A, LoRusso P, Faoro L, Heymach JV, et al. A phase I dose-escalation and dose-expansion study of brontictuzumab in subjects with selected solid tumors. *Ann Oncol* 2018. doi:10.1093/annonc/mdy171.
- [69] Tchekmedyian V, Sherman EJ, Dunn L, Tran C, Katabi N, Ni A, et al. A phase II study of lenvatinib in patients with progressive, recurrent/metastatic adenoid cystic carcinoma. *J Clin Oncol* 2018;36:6022–6022. doi:10.1200/JCO.2018.36.15\_suppl.6022.
- [70] Laurie SA, Ho AL, Fury MG, Sherman E, Pfister DG. Systemic therapy in the management of metastatic or locally recurrent adenoid cystic carcinoma of the salivary glands: a systematic review. *Lancet Oncol* 2011;12:815–24. doi:10.1016/S1470-2045(10)70245-X.
- [71] Airolidi M, Garzaro M, Raimondo L, Pedani F, Bellini E, Ostellino O, et al. The results of first-line chemotherapy in 108 patients affected by recurrent or metastatic salivary gland malignancies (RMSGM). *J Clin Oncol* 2017.
- [72] Dillon PM, Chakraborty S, Moskaluk CA, Joshi PJ, Thomas CY. Adenoid cystic carcinoma: A review of recent advances, molecular targets, and clinical trials. *Head Neck* 2016;38:620–7. doi:10.1002/hed.23925.
- [73] Penner CR, Folpe AL, Budnick SD. C-kit Expression Distinguishes Salivary Gland Adenoid Cystic Carcinoma from Polymorphous Low-Grade Adenocarcinoma. *Mod Pathol* 2002;15:687–91. doi:10.1097/01.MP.0000018973.17736.F8.
- [74] Tariq H, Anjum S, Din HU, Akhtar F. Diagnostic utility of C-kit protein (CD117) expression in differentiating adenoid cystic carcinoma and polymorphous low grade Adenocarcinoma. *Pak J Med Sci* 2017;33:1376–80. doi:10.12669/pjms.336.13373.
- [75] Yeoh CC, Dabab N, Rigby E, Chhikara R, Akaev I, Gomez RS, et al. Androgen receptor in salivary gland carcinoma: A review of an old marker as a possible new target. *J Oral Pathol Med Off Publ Int Assoc Oral Pathol Am Acad Oral Pathol* 2018;47:691–5. doi:10.1111/jop.12741.
- [76] Elkin AD, Jacobs CD. Tamoxifen for salivary gland adenoid cystic carcinoma: report of two cases. *J Cancer Res Clin Oncol* 2008;134:1151–3. doi:10.1007/s00432-008-0377-3.
- [77] Shadaba A, Gaze MN, Grant HR. The response of adenoid cystic carcinoma to tamoxifen. *J Laryngol Otol* 1997;111:1186–9.
- [78] Iseli TA, Karnell LH, Graham SM, Funk GF, Buatti JM, Gupta AK, et al. Role of radiotherapy in adenoid cystic carcinoma of the head and neck. *J Laryngol Otol*

2009;123:1137–44. doi:10.1017/S0022215109990338.

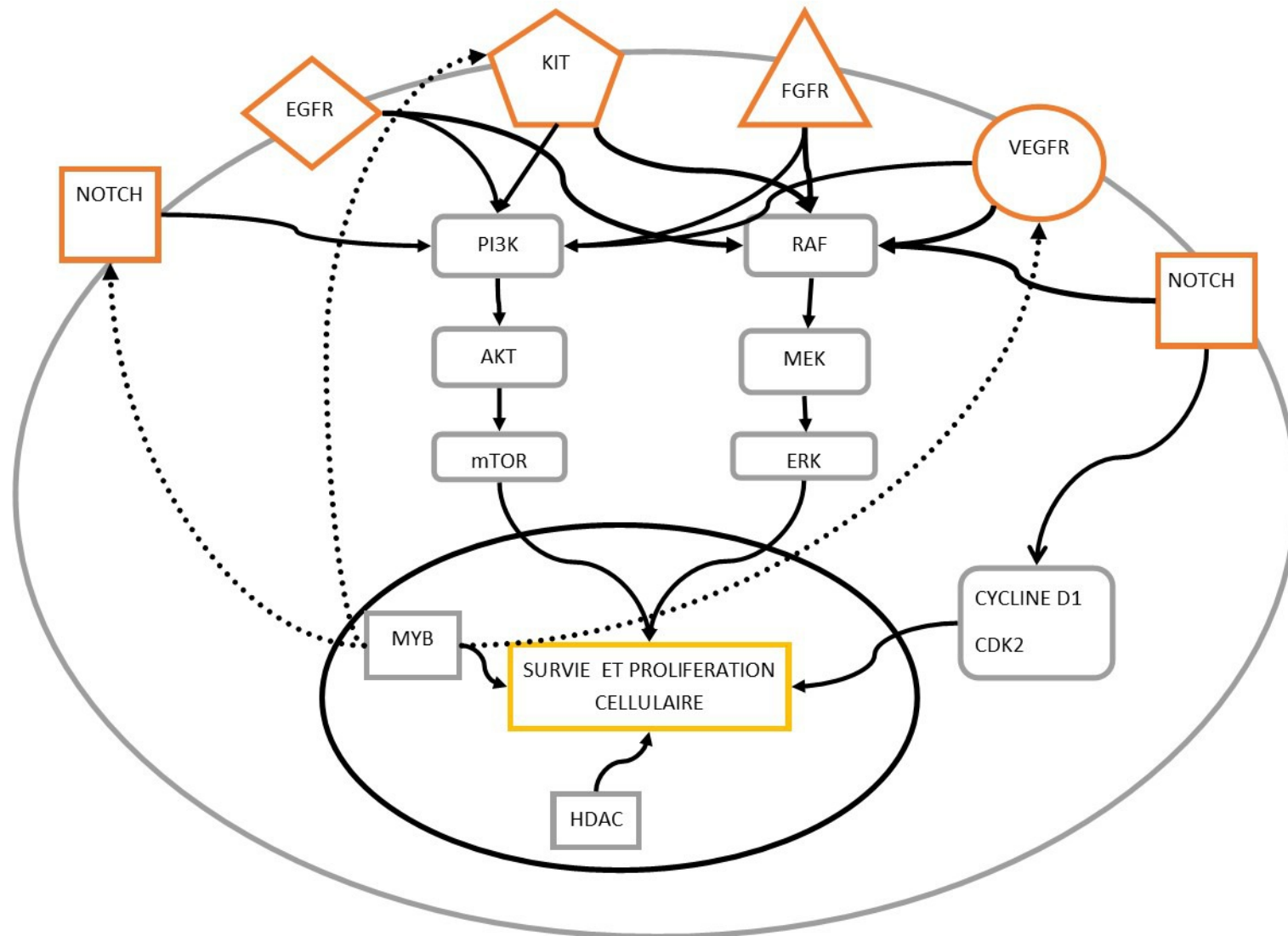
[79] Mücke T, Robitzky LK, Kesting MR, Wagenpfeil S, Holhweg-Majert B, Wolff K-D, et al. Advanced malignant minor salivary glands tumors of the oral cavity. *Oral Surg Oral Med Oral Pathol Oral Radiol Endod* 2009;108:81–9. doi:10.1016/j.tripleo.2009.01.013.

[80] Kissel M, Helou J, Thariat J. Nouvelles définitions de la maladie oligométastatique et nouveaux concepts de prise en charge globale de la maladie métastatique. *Bull Cancer (Paris)* 2018;105:696–706. doi:10.1016/j.bulcan.2018.04.012.

[81] Shultz DB, Filippi AR, Thariat J, Mornex F, Loo BW, Ricardi U. Stereotactic Ablative Radiotherapy for Pulmonary Oligometastases and Oligometastatic Lung Cancer. *J Thorac Oncol* 2014;9:1426–33. doi:10.1097/JTO.0000000000000317.

[82] Yu HA, Sima CS, Huang J, Solomon SB, Rimner A, Paik P, et al. Local Therapy with Continued EGFR Tyrosine Kinase Inhibitor Therapy as a Treatment Strategy in EGFR-Mutant Advanced Lung Cancers That Have Developed Acquired Resistance to EGFR Tyrosine Kinase Inhibitors. *J Thorac Oncol* 2013;8:346–51. doi:10.1097/JTO.0b013e31827e1f83.

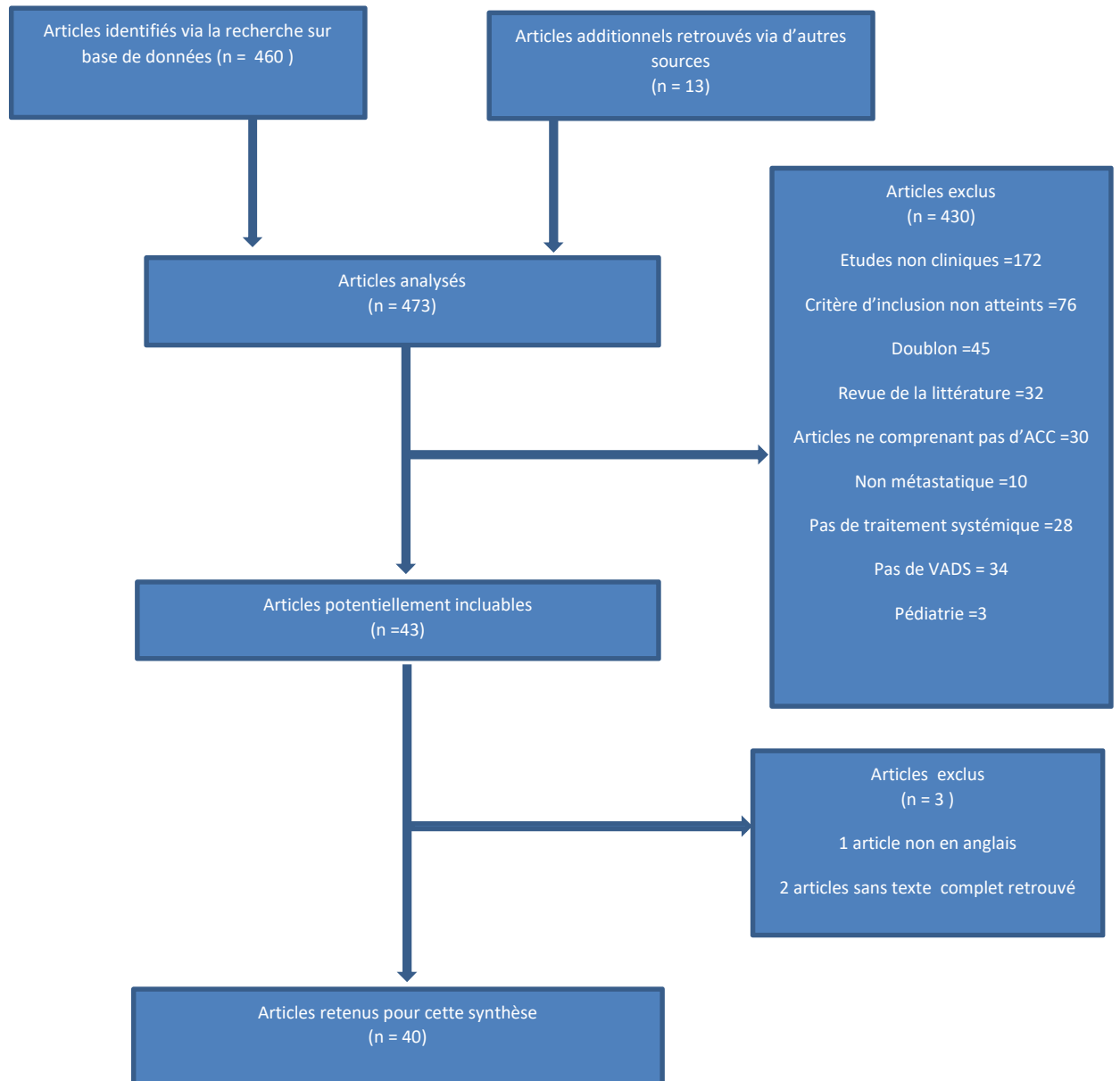
[83] Ranck MC, Golden DW, Corbin KS, Hasselle MD, Liauw SL, Stadler WM, et al. Stereotactic body radiotherapy for the treatment of oligometastatic renal cell carcinoma. *Am J Clin Oncol* 2013;36:589–95. doi:10.1097/COC.0b013e31825d52b2.



**Figure 1: Schéma simplifié des différents récepteurs et voies d'activations impliqués dans la carcinogenèse du carcinome adénoïde kystique.**

HDAC: Histone désacétylase ; EGFR: Epidermal Growth Factor Receptor; VEGFR: Vascular Endothelial Growth Factor Receptor ; FGFR: Fibroblast Growth Factor Receptors

**Figure 2 PRISMA CHART :**



**Tableau 1 Principaux essais de chimiothérapie dans les ACC métastatiques ou localement avancés :**

Auteur	Traitement	N avec ACC/ total	Motif de prescription : Symptôme ou en progression	N ACC métastatiques à distance	Survie globale médiane (mois) (extrêmes)	PFS médiane (mois)	CR (N)	PR (N)	SD (N)
GilbertJ [34]	Taxol 200mg/m <sup>2</sup> /21 jours	14/50	Nr	13	12.5 (95%CI 8,2-21,5)	4 (95%CI 2.8-6.4)	0	8 PR 0 ACC	7/14
Schram M [32]	Cisplatine 80–100 mg/m <sup>2</sup> /4–6 semaines	10/10	Nr	6	Nr	Nr	Nr	7/10	Nr
Mattox DE [36]	Mitoxantrone 12 mg/m <sup>2</sup> /3 semaines	18/18	Nr	13	19 (Nr)	Nr	1	0	12 (5-18 mois)
Airoldi M[41]	Carboplatine AUC 5.5 + paclitaxel 175 mg/m <sup>2</sup> /3 semaines	10/14	Nr	13	12 .5 (3-17+)	Nr	0	2/15	7/10 8.5 (5-12) mois de médiane
Airoldi M[30] * x	Bras A = Cisplatine, 80 mg/m <sup>2</sup> J1 + Vinorelbine, 25 mg/m <sup>2</sup> J1 et J8 /3 semaines  Bras B = Vinorelbine 30 mg/m <sup>2</sup> / semaines	22/36  Bras A =9/16  Bras B =13/20	21 patients symptomatiques	25	Bras A = 11 (3-29+)  Bras B = 8.5 (2,5-16)	Nr	Bras A=3 15 mois de médiane  Bras B =0	Bras A = 4 7.5 mois de médiane  Bras B=4 6 mois de médiane	Bras A =6 7 mois de médiane  Bras B=9 5 mois de médiane
Licitra L[33]	Cisplatine 100 mg/m <sup>2</sup> /3 semaines	13/25	Nr	7	20 (Nr)	Nr	0	2/13	6/13
Airoldi M[31] *	Vinorelbine 30 mg/m <sup>2</sup> IV hebdomadaire	13/20	Nr	7	7 (Nr)	Nr	0	4	9 Durée médiane de 3.5 mois

Van Herpen CM[35] *	Gemcitabine 1250 mg/m <sup>2</sup> J1 et J8/3 semaines	21/21	21/21	15	Nr	Nr	0	0	11 (dont 10 > 6 mois)
Hill ME[42]	Cisplatine 100 mg/m <sup>2</sup> + 5-FU 1 g/m <sup>2</sup> /jour pendant 4 jours	11/11	11/11	11	12 (1-65)	9 (0-38)	0	3	6
Laurie SA [43]	Gemcitabine 1000 mg/m <sup>2</sup> IV J1 et J8 + Cisplatine 70 mg/2 J2 Ou carboplatine AUC5 (10 patients) /3 semaines	10/33	Nr	Nr	13.8 (Nr)	Nr	1 (0 ACC)	7/10	19 Durée médiane de 6.7 mois.
Vermor ken JB[44]	Epirubicine (30 mg/m <sup>2</sup> /semaine)	20/20	17/20 symptomatiques	14	67 (Nr) semaines	16 (Nr) semaines	0	2	10
Verweij J[37] *	Mitoxantrone 14mg/m <sup>2</sup> /3 semaines	32/32	32	24	18 (Nr)	Nr	0	4	22 Durée médiane de 7.6(2.5-30.5)
Bilen MA[45]	Acide valproïque 30mg/kg/jour 1 semaine sur 2 et lenalidomide 25mg/jour pendant 28 jours	14/26	Non requis	Nr	Nr	Nr	0	0	11/23 Dont 7 ACC >4 mois)
Creagan E [39]	Cisplatine doxorubicine Cyclophosphamide à différents dosages	11/34	Non requis	Nr	15 (11-26)	7 (4-10)	2 (0 ACC)	13	Nr
Licitra L[40]	CAP (cyclophosphamide 500 mg/m <sup>2</sup> +doxorubicine 50 mg/m <sup>2</sup> + cisplatine 50 mg/m <sup>2</sup> ) /3 semaines	12/22	Nr	15	21 (Nr)	Nr	0	6 (3 ACC)	10 (5 ACC)

Gedlick a C [46] *	Mitoxantrone 12 mg/m <sup>2</sup> J1 cisplatine 30 mg/m <sup>2</sup> J1-3.	11/14	Nr	7	48 (4-54)	15 (2-36)	0	2 1/11	9 (8 ACC)
Rodrigu ez CP[38]	Eribuline 1.4 mg/m <sup>2</sup> J1 et J8 /3 semaines	11/29	29/29	≥9	20 (Nr)	3.5 (Nr)	1 (ACC)	2 (1 ACC)	23 Dont 8 > 6 mois

ACC : adenoid cystic carcinoma ; CI : Intervalle de confiance ; CR : réponse complète ; N : Nombre ; Nr : non recueilli ; PFS : survie sans progression ; PR : réponse partielle ; SD : maladie stable ; \* : étude de première ligne systémique uniquement ; \* : étude randomisée, extrêmes en l'absence de précision ou CI95% si précisé

**Tableau 2 Thérapies ciblées EGFR :**

Auteur	Traitement	N ACC / N total	Biomarqueurs	Motif de prescription : Symptôme ou en progression	N ACC métastatiques à distance	OS (mois)	PFS (mois)	CR (N)	PR (N)	SD (N)
L.D. Locati[48]	Cetuximab	23/30	EGFR	16 (53%) 11 ACC	22	Nr	Nr	0	0	24 patients (80%) dont 12 ACC ≥ 6 mois
Hitre E[52] *	Cohorte M+= Cetuximab +cisplatine /5FU  Cohorte LA Cetuximab +cisplatine /RT	21/21	EGFR	Nr	12	24 (95%CI :22-24) (N= 12)  Non atteint	13(95%CI : 9-19) (N=12)  64(95%CI : 5-64) (N=9)	0  2/9	5/12 (42%)  2/9	7 /12 dont 5 ≥ 18mois  5/9
Jakob JA[49]	Gefitinib	18/36	EGFR HER2	Nr (pas un critère d'inclusion)	Nr	25.9 (95%CI :13,9-57,8)	4.3 (95%CI : 2,2-11,7)	0	0	80% à 8 semaines 7 patients > 9 mois
Agulnik M[47]	Lapatinib	20/20	EGFR erbB2	20/20 (critère d'inclusion)	17	90% survie à 6 mois	3.5 (95%CI 3,1-12,7)	0	0	15 (79%) 9 ≥ 6 mois

ACC : adénocarcinome ; CI : Intervalle de confiance ; CR : réponse complète ; N : Nombre ; Nr : non recueilli ; OS : survie globale ; PFS : survie sans progression ; PR : réponse partielle ; SD : maladie stable ; \* : étude de première ligne systémique uniquement, extrêmes en l'absence de précision ou CI95% si précisé

**Tableau 3 Etudes de thérapies ciblées c-KIT :**

Auteur	Traitement	N ACC / N total	Bio marqueurs	Motif de prescription : Symptôme ou en progression	N ACC métastatiques à distance	OS (mois)	PFS (mois)	CR (N)	PR (N)	SD (N)
Pfeffer MR[53]	Imatinib	10/10	cKIT	Nr	6	Nr	6(4-14)	0	0	2 >6mois
Hotte SJ[54]	Imatinib	16/16	cKIT	Nr	14	30 semaines	10 semaines	0	0	9 2 >6 mois
Guigay J.M [55]	Imatinib	17/17	cKIT	17/17	15	Nr	Nr	0	2	6 5≥6 mois
Ghosal N[50]	Cisplatine + Imatinib	28/28	cKIT	28/28 (critère d'inclusion)	25	35 (1-75)	15 (1-43)	0	3	19
Wong SJ[51]	Dasatinib	40/54	cKIT	54/54 (critère d'inclusion)	38	14.5	4.8(95%1.8-6.9)	0	1	20 (3-14 mois)

ACC : adenoid cystic carcinoma ; CI : Intervalle de confiance ; CR : réponse complète ; N : Nombre ; Nr : non recueilli ; OS : survie globale ; PFS : survie sans progression ; PR : réponse partielle ; SD : maladie stable

**Tableau 4 Autres études de thérapies ciblées :**

Auteur	Traitement	N ACC / N total	Biomarqueurs	Symptôme ou en progression	N ACC métastatiques à distance	OS (mois)	PFS (mois)	CR (N)	PR (N)	SD (N)
Ho AL[56]	Axitinib	33/33	MYB PDGFR KDR KIT VEGFR 1-3	33/33 (critère d'inclusion)	32	Nr	5.7 (0,92-21,8)	0	3 (9.1%)	25 (75.8%) 10 patients ≥ 6 mois
Goncalves PH[57]	Vorinostat	30/30	Inhibiteur d'Histone désacétylase	27/30	28	94% ≥6 mois 88% ≥ 12mois	72% ≥ 6 mois	0	2 (7%) (7 et 53 mois)	27/30 (90%) 75%
Locati LD[58]	Sorafenib	19/37	PDGFRβ, PDGFRα VEGFR2 RET KIT	Nr	≥18	26.4 (IQR : 1.4-non estimé) Pour les patient ACC	8.9 (IQR : 2,6–14,9) Pour les patients ACC	0	6 2 ACC	22/37 11 (50%) ≥ 6 mois dont 9 ACC
Chau NG[59]	Sunitinib	14/14	cKIT VEGF PDGFR RET FLT3	14/14 (critère d'inclusion)	12	18.7 (95% CI :9.8-28.3)	7.2 (95% CI : 2,2-9,0)	0	0	11 8 (62%) ≥ 6 mois
Kim Y[60]	Nintedanib	13/20	VEGFR1-3 PDGFRβ FGFR1-3	20/20 (critère d'inclusion)	13	Non Atteint à 6 mois	60% ≥6mois	0	0	15 patients 8.2 (1.76-12.36) mois

Keam B[61]	Dovitinib	32/32	VEGFR 1 -3, FGFRs 1-3, FLKR3 PDGFRβ KIT	32/32 (critère d'inclusion)	16	Non atteint	6 (95% CI : 4,4-7,6)	0	1	30 patients 15 patients ≥6 mois
Thomson, D.J[62]	Sorafenib	23/23	PDGFRβ, PDGFRα VEGFR2 RET KIT	19/23	19	19.6 (95% CI 12.4-26.8)	11.3(95% CI : 8,9-13,7)	0	2/19 11%	13/19 (68%) ≥6 mois  8/19 (42%) ≥12 mois
Argiris A [63]	Bortezomib 1.3 mg/m <sup>2</sup> IV J1,4,8,11/21 jours jusqu'à progression  Doxorubicine 20 mg/m <sup>2</sup> IV J1 et J8 après progression (N=10)	24/24	Protéasome NFκB	24/24	24	21 (95% CI 15.8-38)	6.4 (95% CI 1,6-8,7)	0	0  1 avec la doxorubicine	15/21 (71%) 4.2 (0-20,1) mois de médiane  6 avec la doxorubicine 5.22 (0-10) mois de médiane
Guigay J[64]	Pazopanib	49/69	VEGFR, PDGFR KIT	49/49 (critère d'inclusion)	Nr	16.6	5,9	0	1 (2%)	35/46 (76%)
Ho AL[65]	MK-2206	16/16	Akt	16/16 (critère d'inclusion)	Nr	77,4% à 12 mois	9,2	0	0	13/16
Kim DW,[66]	Everolimus	34/34	mTOR	34/34 (critère d'inclusion)	≥32	23.7 (95% CI : 6,8-40,6)	11.2 (95% CI 3,6-15,8)	0	0	27/34 13 patients >6 mois
Hoover AC [67]	Nelfinavir	15/15	Akt	Nr	Nr	Nr	5.5 (95% CI : 4,4-non estimable)	0	0	7/15 2 > 6 mois

Ferraro tto R [68]	Brontictuzumab	12/48	Notch 1	Nr	Nr	Nr	Nr	0	2	3/12 > 6 mois
Tchek medyia n V [69]	Lenvatinib	33/33	VEGFR1, FGFR2 KIT	33/33 (critère d'inclusio n)	Nr	Nr	16.4 (95% CI 7,2- non atteint)	0	5	24 (75%)

ACC : adenoid cystic carcinoma ; CI : Intervalle de confiance ; CR : réponse complète ; IQR : Interquartile ; N : Nombre ; Nr : non recueilli ; OS : survie globale ; PFS : survie sans progression ; PR : réponse partielle ; SD : maladie stable

**Tableau 5 : Etudes en cours :**

N° NCT	Molécules	Cible Biologique	Statut	Critère d'évaluation principal
NCT02780310	<b>Lenvatinib</b>	Multiple kinase Inhibiteur de VEGFR1, VEGFR2, VEGFR3	<i>Fermée au recrutement, en attente de résultats définitifs</i>	Meilleur taux de réponse global
NCT02775370	<b>Apatinib</b>	VEGFR	Active, fermée au recrutement	Survie sans progression
NCT03729297	<b>Cabozantinib</b>	cMET, VEGFR, AXL	En cours de recrutement	Taux de réponse global
NCT02098538	<b>Regorafenib</b>	RAF, VEGFR, PDGFR, TIE2	Active, fermée au recrutement	Patient vivant sans progression de la maladie et meilleur taux de réponse global
NCT01175980	<b>Vorinostat</b>	Inhibiteur d'histone deacetylase (HDAC).	Active, fermée au recrutement	Réponse objective selon les critères RECIST1.1
NCT02883374	<b>Chidamide</b>	Histone deacetylase inhibitor	En cours de recrutement	Taux de contrôle de la maladie
NCT03132038	<b>Nivolumab</b>	Anti PD1	Active, fermée au recrutement	Taux de non-progression à 6 mois
NCT03087019	<b>Pembrolizumab +Radiothérapie</b>	Anti PD1	En cours de recrutement	Réponse objective sur les lésions non irradiées
NCT03146650	<b>Nivolumab+ Ipilimumab</b>	Anti-PD1 et CTLA4	En cours de recrutement	PFS médian, et à 6 et 12 mois
NCT03287427	<b>MYB+ PD1 immunothérapie</b>	TetMYB Vaccine et Anti-PD1	Non encore ouverte aux inclusions	L'incidence des effets indésirables de grade 3 ou plus selon les critères CTCAE v4.03 et les anomalies biologiques définies comme des toxicités limitant la dose.