



**HAL**  
open science

# L'Homme châtelperronien de la Grotte du Renne et l'inventaire des vestiges humains des grottes d'Arcy-sur-Cure

Bruno Maureille, Jean-Jacques Hublin

► **To cite this version:**

Bruno Maureille, Jean-Jacques Hublin. L'Homme châtelperronien de la Grotte du Renne et l'inventaire des vestiges humains des grottes d'Arcy-sur-Cure. Le Châtelperronien de la grotte du Renne (Arcy-sur-Cure, Yonne, France), 2019. hal-02330349

**HAL Id: hal-02330349**

**<https://hal.science/hal-02330349v1>**

Submitted on 28 Oct 2019

**HAL** is a multi-disciplinary open access archive for the deposit and dissemination of scientific research documents, whether they are published or not. The documents may come from teaching and research institutions in France or abroad, or from public or private research centers.

L'archive ouverte pluridisciplinaire **HAL**, est destinée au dépôt et à la diffusion de documents scientifiques de niveau recherche, publiés ou non, émanant des établissements d'enseignement et de recherche français ou étrangers, des laboratoires publics ou privés.

# L'Homme châtelperronien de la grotte du Renne et l'inventaire des vestiges humains des grottes d'Arcy-sur-Cure

Bruno MAUREILLE<sup>(a)</sup> et Jean-Jacques HUBLIN<sup>(b)</sup>

Avec la collaboration de Gauthier DEVILDER<sup>(a)</sup> et Heiko TEMMING<sup>(b)</sup>

## 1 - Rappels

Toutes périodes chrono-culturelles confondues, c'est en 1950 qu'a été mis au jour le premier vestige humain fossile de la grotte du Renne et en 1963 que l'ont été les derniers.

En 1958, A. Leroi-Gourhan publie dans les *Annales de Paléontologie* une étude descriptive détaillée et illustrée de plusieurs restes humains provenant des cavités d'Arcy-sur-Cure avec un focus particulier sur deux d'entre eux, mis au jour à proximité l'un de l'autre en 1951 au sein du remplissage de la grotte de l'Hyène, la mandibule (*Arcy II*) et la portion de massif facial supérieur (*Arcy III*). Rappelons que s'il s'agit d'adultes d'âge moyen, ils n'appartiennent pas au même individu. Etant donné l'usure dentaire, on peut proposer que *Arcy II* représente un individu un peu moins âgé que *Arcy III* et ce malgré l'attrition et l'abrasion dentaire particulière de ce dernier. En ce qui concerne les dents des niveaux châtelperroniens, donc essentiellement celles de la grotte du Renne, Leroi-Gourhan conclut (p. 140) qu'elles ressemblent plus - « *exagérant même certains traits* » par exemple pour le volume des couronnes - à celles des niveaux moustériens sous-jacents qu'à celles d'Hommes anatomiquement modernes.

Genet-Varcin (1962) a discuté l'évolution de la couronne de la seconde prémolaire inférieure en se servant d'une dent d'Arcy-sur-Cure. Il s'agit de la P4 inférieure gauche marquée *Arcy R IX6 B7* (tableau 1 n° 4). Cette auteure souligne que la dent est volumineuse, primitive d'aspect par ses grandes fossettes et la complexité des reliefs de la face occlusale. Elle note ses ressemblances avec les dents équivalentes de Vergisson (Bourgogne) et du Moustier 1 (Dordogne).

Puis, les vestiges humains châtelperroniens de la grotte du Renne ont fait l'objet de deux études descriptives importantes. La première est celle de Hublin *et al.* dans *Nature* en 1996. Elle porte sur un temporal gauche d'un enfant âgé de près de 1 an (*Arcy 63 R C7 Xb 1544*) et la caractérisation de la morphologie néandertalienne des canaux semi-circulaires de l'oreille interne. La seconde correspond à l'article de Bailey et Hublin publiée dans *Journal of Human Evolution* en 2006. Y sont décrits tous les restes dentaires alors connus et rapportés aux couches VIII à X (châtelperroniennes ou assimilées).

Enfin, Welker *et al.* (2016) a permis de démontrer, sur la base de la technique ZooMs (pour Zooarchéologie par spectrométrie de Masse) et d'une recherche en paléoprotéomique (sur les protéines fossiles conservées dans le matériel osseux), l'appartenance de trois vestiges châtelperroniens - de petites dimensions et peu « diagnostiques » quant à leur position anatomique - au genre *Homo*. Sur la base de leur ADN mitochondrial deux d'entre eux (*AR-14* et *AR-30*, cf. *infra*) sont rapportés aux Néandertaliens.

Toutefois, le matériel décrit dans ces publications ne représente pas la totalité des vestiges humains provenant des niveaux châtelperroniens de la grotte du Renne. Celui de 1958 se limite naturellement à la collection de restes identifiés avant cette année-là alors que les fouilles de cette cavité s'arrêteront en 1963. Celui de 1996 porte sur un temporal d'un sujet immature et celui de 2006 se limite aux vestiges dentaires. La publication de 2016 ne porte pas directement sur des pièces particulières et la description sommaire d'un lot de vestiges est fournie dans les *supplementary informations* de l'article. Ce matériel est donc plus divers (cf. *infra* et tabl. 1).

(a) UMR 5199 PACEA (de la Préhistoire à l'Actuel : Culture, Environnement et Anthropologie), Université de Bordeaux, bât. B8, Allée Geoffroy Saint-Hilaire, CS 50023, FR-33615 Pessac cedex.

(b) Department of Human Evolution, Max Planck Institute for Evolutionary Anthropology, Deutscher Platz 6, D-4103 Leipzig.

La rareté des restes humains de cette période en Eurasie occidentale (par exemple Lévêque et Vandermeersch 1981 ; Hublin *et al.* 2012), leurs particularités et leur importance paléanthropologique dans le débat sur l'artisan du Châtelperronien (par exemple Bordes 1981 ; Vandermeersch 1990 ; Lévêque *et al.* 1993 ; Mellars 2004 ; Mellars et Gravina 2008 ; Bar-Yosef et Bordes 2010 ; Gravina 2016), l'importance historique des recherches menées sur les vestiges des grottes d'Arcy-sur-Cure (par exemple Mellars 2010 ; chap. IV *in* Farizy 1990 ; Caron *et al.* 2011) méritent que l'on tente : 1) d'en fournir un inventaire aussi précis que possible des fossiles humains, 2) d'apporter des informations morpho-métriques complémentaires ou nouvelles relativement à celles publiées, 3) de présenter leur répartition spatiale et 4) de discuter une partie de leur histoire taphonomique qui peut être d'importance étant donné certaines hypothèses publiées par Leroi-Gourhan (1958, 1965). Enfin, ce matériel, conservé au Musée national de Préhistoire, sera disponible pour étude par la communauté scientifique.

Pour discuter le degré de développement ostéologique de maturation des vestiges humains, la calcification dentaire, nous avons utilisé les références bibliographiques classiques (par exemple, Rouvière et Delmas 1970 ; Birkner 1980 ; Hillson 1996 ; Scheuer et Black 2000 ; AlQahtani *et al.* 2010). De plus nous avons décidé d'employer (cf. sous-chapitre II.5-7) une terminologie peu utilisée pour rapporter les individus à une classe d'âge « auxologique » assez large. Elle est basée sur le suivi longitudinal initial de 588 individus de leur naissance jusqu'à la fin de leur adolescence. Cela nous semble intéressant pour l'étude de fossiles humains qui n'avaient probablement pas les mêmes rythmes de croissance que les Humains actuels. Il s'agit de la terminologie de Sempé *et al.* (1979) qui distingue deux périodes dans l'enfance (la naissance et la première année de la vie extra-utérine (que nous qualifierons d'Infance 1 dans le tableau 1) puis l'efflorescence ou période anté-pubertaire de 15 mois à 2 ans), trois périodes dans l'enfance (la première enfance (de 2 ans 3 mois à 4 ans), la seconde enfance (de 4 ans 6 mois à 7 ans) et la troisième enfance ou période pré-pubertaire (de 7,5 ans à 11 ans)) et deux dans l'adolescence (la jouvence ou période péri-pubertaire de 11,5 ans à 16 ans et la nubilité ou période post-pubertaire de 16,5 ans à 20-22 ans).

## 2 - Collections de restes humains provenant des grottes d'Arcy-sur-Cure acquises par le Musée national de Préhistoire ou présentes dans d'autres institutions muséales

En 2013, les collections provenant des fouilles dirigées par A. Leroi-Gouhan ont été acquises par le Musée national de Préhistoire (MNP) où elles sont maintenant conservées. Auparavant, un inventaire pièce à pièce du matériel anthropologique avait été réalisé à l'Institut de Paléontologie humaine (IPH) par M.-A. de Lumley à la

demande du propriétaire de l'époque F. de la Varende. Alors, tous les vestiges dentaires ont été numérotés en continu de 1 à 46 pour la grotte du Renne (tabl. 1) auxquels s'ajoutent un humérus gauche de nourrisson (*R B5 3715* nous ne sommes pas sûr de la lecture du B), une diaphyse de radius de nouveau-né (*R IXa X12*), un ischion droit de périnatal (*R Xb2 C12 3012*), un ischion de fœtus (sous le même n° d'inventaire que le précédent), un processus condylien gauche de mandibule d'adulte (*R X C7*). De plus, dans la publication de Welker *et al.* (2016), 28 nouveaux restes humains sont identifiés au sein du matériel provenant de la couche X ou Xb2 sur 196 pièces ayant été isolées. Ils sont contenus dans une boîte sur laquelle est écrit « *grotte de Renne Arcy-sur-Cure Zooms H. sp. 2015, F.W. Hominins* » et sur laquelle est collée un post-it avec les informations suivantes « *Arcy 62 RXc A7 80635* » et « *was swapped with Arcy R Xb A6 5* ». Pour cette publication, un numéro a été affecté à chacun des vestiges humains : AR-3, 5 à 9, 11 à 14, 16, 29 à 31, 33 à 35, 163 à 165, 167, 169 à 172, 175 à 177 (tableau 1). Neuf d'entre eux sont marqués et six proviennent du carré C8. Mais ils ne sont pas numérotés. Deux autres proviennent du carré C7 et un d'entre eux a le n° 1947. Il s'agit d'un fragment d'hémi-frontal gauche. Naturellement, nous avons repris cette numérotation. Dans les collections du MNP, il n'y a plus que 27 de ces vestiges, le n° 14 ayant été détruit pour datation absolue. Enfin, dans du matériel faunique qui avait été isolé avant l'inventaire réalisé à l'IPH (cf. *supra*), il a été identifié un fragment de 62,5 mm de long d'une diaphyse de radius gauche. Il est marqué *Arcy 60 R.XI X7 (1)* et provient d'une couche post-moustérienne. Malgré la petite taille du vestige, la courbure du bord inter-osseux dans un plan vertical est perceptible et cette pièce s'inscrit plutôt dans la variabilité néandertalienne que dans celle anatomiquement moderne (cf. *infra*).

Aux restes humains pléistocènes de la grotte du Renne s'ajoutent des vestiges provenant des autres cavités.

- Pour la Galerie Schoepfliin (qui prolonge à la fois la grotte du Renne et la grotte des Ours), on a identifié 4 pièces. Il s'agit d'un fragment de diaphyse fémorale droite, avec le foramen nourricier principal s'inscrivant dans le tiers central de la diaphyse, probablement mature, marqué « *Arcy R GS 5- W 27 IV5 (10)* ». Elle est d'un format supérieur à celles mises au jour au sein du matériel de la grotte de l'Hyène (cf. *infra*). Elle montre un enlèvement conchoïdal qui se fait aux dépens de la face interne de la diaphyse et peut-être aussi des traces de dents de carnivores. Il y a aussi une première molaire permanente inférieure gauche (*Arcy 65 RGS A26 IV2*, dent n° 44 tabl. 1) d'un adulte d'âge moyen car présentant une face occlusale avec une très forte attrition (un morceau d'arcade alvéolaire est préservé au niveau des faces distale et linguale), un germe de première ou seconde molaire supérieure gauche en parfait état de conservation (*Arcy R g S B28 IV 5*, dent n° 45 tabl. 1) appartenant à un enfant de 4 à 6 ans (seconde enfance, Sempé *et al.* 1979) et un germe d'incisive centrale déciduale supérieure droite avec les deux tiers de la racine calcifiée (*Arcy R G S B28 IV7*, dent n° 46 tabl. 1) d'un enfant de 10 à 18 mois (enfance I). La couronne est très bien conservée mais fendue au niveau de la face buccale.

- La grotte du Loup a livré une molaire inférieure humaine. Il s'agit probablement d'une M1 gauche. Elle est usée, fragile, non marquée (mais identifiée comme provenant de la couche 3). Elle est décrite dans Leroi-Gourhan (1950 - p. 276 et note de bas de page 10, fig. 5, p. 277 ; 1958, fig. 10, p. 113). Elle correspond à l'une des trois dents humaines associées à deux vestiges crâniens provenant d'une fosse décrite par Leroi-Gourhan en 1950.

- Deux molaires humaines isolées ont été mises au jour à la grotte du Bison. Une première molaire supérieure droite avec la racine vestibulo-linguale absente suite à une cassure ancienne est marquée «Arcy 63 BiS J2 U14 2931». Un germe de m2 supérieure gauche (Arcy 63 BiS J T14 (nous ne sommes pas sûr de la lecture du T)). Ces deux dents ont été décrites par Tillier *et al.* (2013a, p. 6 fig. 4a et 4b ; 4c, 4d et 4e). Selon ces auteurs, le NMI hominines de la grotte du Bison - qui a aussi livré un maxillaire droit d'adulte avec 6 dents (de la canine à la M3) et douze dents isolées (voir leur description dans Tillier *et al.*, *ibid.* et tabl. 1, p. 5 et Tillier *et al.* 2013b) - serait de 11 «dont une majorité (n = 7) de sujets immatures» avec un spécimen de 9-12 mois, deux individus de 2-4 ans, un sujet de 7-9 ans, un autre de 8-10 ans (...) et deux de 15-19 ans (Tillier *et al.* 2013a, p. 13-14) et donc trois autres adultes.

- En ce qui concerne la grotte de l'Hyène, nous sommes en présence de 17 à 22 vestiges humains. En effet, il y a encore une incertitude pour cinq de ces pièces (cf. *infra*). Des dents ont été numérotées de 1 à 10. Les n° 1 à 5 ont été décrites par A. Leroi-Gourhan (une I1 sup. g. (Arcy H B7 IVb6 suc.) ; une I2 sup. g. (Arcy H D4 IVb6) ; une m2 inf. d. (Arcy H B9 IVb6, cette dent proviendrait de la couche 20 et Leroi-Gourhan (1958 p. 137) considère qu'il s'agit d'une molaire permanente mais nous sommes sûrs qu'il s'agit d'une dent déciduale dont les racines ont commencé à se résorber) ; un probable germe d'une M2 ou M3 inf. gauche dont l'éruption n'était pas complètement terminée remontant sur un fragment d'os alvéolaire au sein duquel est conservé la racine distale d'une molaire. Notons sur le germe la présence de la base d'une petite racine supplémentaire sur la face linguale et juste en avant de la racine distale comme cela a été noté sur la mandibule de Sirogne (Lot ; Bayle 2012). Cet ensemble de deux pièces est marqué sur un socle « A9 IVb6 » ; et enfin un germe d'une molaire permanente inférieure gauche avec la couronne complète (non marqué). Cinq autres dents sont inédites mais deux ne sont pas humaines. Il s'agit de Arcy 1956 Hyène déblais, la n° 10 de l'inventaire IPH qui est une incisive de bovidé partiellement digérée et de Arcy H 1969 IV 4 I, la n° 7, qui est une I2 inférieure gauche d'ours. Seules trois dents sont humaines. Il s'agit de la n° 6 de l'inventaire qui est une prémolaire supérieure (Arcy H D6 IVa) partiellement digérée par un carnivore (cf. Maureille *et al.* 2017 pour les atteintes permettant de déterminer qu'une dent a été partiellement digérée), la n° 8 qui est probablement une seconde prémolaire inférieure gauche (Arcy H E96 IV b1) très fragile avec la face occlusale cassée et présentant une très importante hypercémentose sur les deux tiers de la hauteur de la racine et la n° 9 de l'inventaire soit une M3 sup. d. fonctionnelle (Arcy H D6 IVa) avec l'extrémité des racines buccales cassées. Sont

également présents dans les collections : la mandibule (Arcy II) 1951 IVb6 B11 Z11 (avec ses 15 dents ; Leroi-Gourhan 1958, fig. 13, 14, 23, 24), le maxillaire (Arcy III) 1951 IVb6 A9 (avec ses 13 dents ; Leroi-Gourhan 1958, fig. 17, 18, 19, 21, 22, 23), le 4<sup>e</sup> métacarpien gauche IVb6 Z11-12 (Leroi-Gourhan *ibidem* - p. 138, fig. 31) et un fragment de voûte crânienne identifié par cet auteur soit comme du frontal (Leroi-Gourhan 1958 - p. 113) ou du pariétal (Leroi-Gourhan, *ibidem*, p. 139). À ces pièces s'ajoutent dix éléments du squelette infra-crânien que nous avons divisés en deux lots. Nous avons tenté d'isoler les vestiges certainement humains (n = 5) et ceux plus douteux (n = 5). Les premiers correspondent à 1) une moitié proximale (19 cm de long) d'une diaphyse fémorale gauche, probablement mature, marquée «Arcy H IV b6 (1589)», d'un format inférieur à la précédente (cf. *supra*) ou à celle du fémur gauche de Feldhofer 1 (obs. pers. et Vandemeersch, 1981). Elle présente des traces de dents et est rognée à son extrémité proximale ; 2) un fragment central de 15,5 cm de long d'une diaphyse de fibula gauche, de taille mature, marquée «Arcy H B9 IV b5 (94)» avec des traces d'exfoliation de la surface de l'os compact en plusieurs endroits ; 3) un fragment de diaphyse, peut-être mature, de fémur droit, situé au niveau de son tiers proximal avec une partie de la face médiale conservée. Il fait 10 cm de long et est marqué « Arcy H IV b5 (554) » ; 4) un fragment de 14 cm de long de diaphyse humérale droite mature Arcy H IV b6 (120). Il est plus long que le tiers central du fût diaphysaire, avec une nette section ovale au niveau proximal (il est assez plat antéro-postérieurement) et avec une partie de la tubérosité bicapitale qui est très marquée au niveau de la zone d'insertion du faisceau postérieur du muscle deltoïdien et 5) Arcy H 211 IV b6 un grand fragment de 19,5 cm de long de tibia droit mature (mais avec un os compact peu épais, une large cavité médullaire, une crête tibiale postérieure très marquée mais mousse, une ligne poplitée à peine visible, la crête d'insertion postéro-latérale du muscle tibial postérieure ou crête inter-osseuse est curieusement absente) avec la face postérieure bien conservée, les parties adjacentes des faces médiale et latérale préservées de façon similaire. Cinq autres vestiges devront faire l'objet d'une étude comparative plus poussée pour s'assurer de leur identification taxinomique et anatomique. Nous les mentionnons ici en proposant toutefois une détermination anatomique humaine. Pour le premier (cf. *infra*), nous doutons moins de sa nature humaine que pour les quatre suivantes. Il s'agit donc de 6) et 7) Arcy H (998) Z11 sup et Arcy H IV b6 (1066) un fragment de 9 cm de long (tiers proximal) et un fragment de 6,25 cm (tiers central) qui recolle avec le précédent d'une diaphyse d'ulna droit (immature (?) en raison de son format) ; 8) Arcy H B7 suçoir (4856) : fragment de 10,5 cm de long d'une diaphyse mature peut-être humérale (côté indéterminé, partie distale (?) de l'os) ; 9) Arcy IV b5 (502) : fragment de 9 cm de long de diaphyse mature d'ulna (?), net 10) Arcy H IV b6 (1469) : fragment de 3,5 cm de long de diaphyse de fibula (?) Enfin, pour « terminer » cet inventaire des restes humains provenant des grottes d'Arcy-sur-Cure, rappelons qu'il existe aussi des pièces originales dans d'autres institutions



muséales provenant de la grotte des Fées et de la collection Parat.

1 - Au Musée d'Avallon (Yonne) sont conservés deux fragments de voûte crânienne et une phalange proximale d'un rayon de main. Ces trois pièces sont marquées F2. L'axis découvert en 1898 et décrit par Leroi-Gourhan (1958 - p. 97) est aussi présent. Si cet auteur le suppose néandertalien, Gómez-Olivencia *et al.* (2007), Gómez-Olivencia (2009 - tabl. 4.1 et p. 176) considèrent que cette pièce s'intègre mieux au sein de la variabilité des Hommes anatomiquement modernes.

2 - Au Musée de l'Homme à Paris se trouve la mandibule identifiée comme la pièce ayant attiré l'attention quant au potentiel archéologique des grottes d'Arcy en 1859. Elle provient des collections de Vibraye et a été étudiée par Leroi-Gourhan (1958, p. 93) après d'autres chercheurs. Parmi cette collection sont également présents, un atlas trouvé en 1860 (il est supposé provenir de la couche inférieure de la grotte aux Fées (Gómez-Olivencia (*ibidem*) le considère comme anatomiquement moderne)), une prémolaire, une phalange, des lots de dents dont un noté «Arcy 3». D'autres vestiges sont supposés mérovingiens mais il ne semble pas en exister d'inventaire précis.

### 3 - Vestiges humains des grottes d'Arcy-sur-Cure : matériel manquant

En fonction de l'inventaire réalisé à l'IPH (cf. *supra*), des collections d'Arcy-sur-Cure conservées au Musée de l'Homme et au Musée d'Avallon, des publications suscitées, nous notons l'absence des collections du MNP d'au moins vingt-cinq vestiges provenant de trois des quatre cavités.

1 - Pour la **grotte du Renne**, il manque la diaphyse radiale et l'ischion de nourrisson (pourtant listés dans l'inventaire de l'IPH (cf. *supra*). Ils n'étaient pas présents dans le matériel humain des grottes d'Arcy lors de leur arrivée au MNP en 2009. Sont aussi absents tous les vestiges osseux identifiés sous le n° 3764 et différentes pièces identifiées comme humaines. En effet, sur la feuille de dessin correspondant à un décapage de la couche Xc, carré C7 le 9 août 1963 (annexe 1A) on peut lire « vestiges d'enfant n° 3764 », « fait le 13 oct 66 » et des objets identifiés par « D 3820 », « méta », « vertèbre lomb. », « coxal ? », « méta », « 1<sup>re</sup> phal. », « crâne », « métarsi », « 2<sup>e</sup> fémur ? », « méta ? », « fémur », « crâne ? », « tibia ? », « crâne » et un mot que nous ne réussissons pas à lire. Il est également possible que 2 éléments du carré C6 soient à rapporter au même sujet (annexe 1B). Ils ont été mis au jour le 10 août 1963 dans la couche Xc et sont identifiés par « frt Côte ? ». Un troisième objet (mais barré) est identifié par « ilium ». Il en est de même avec au moins trois vestiges mis au jour le 12 août 1963 dans la couche Xc et les carrés B-C 6-7. Il est noté « suite de 2 plans au 1/5 de la région du « nourrisson » 3764. Silex et chailles soulignés en rouge. Eléments du nourrisson cerclés en bleu ». Il s'agit de trois pièces, non numérotées, toutes identifiées comme des « Phal. » Il s'agit

probablement de l'abréviation de « phalanges » (annexe 1C). Toujours en 1963 (le jour et le mois ne sont pas mentionnés), sur une feuille de dessin du carré C7 et la couche Xc, Brézillon et Morales hachurent une zone de 5 cm<sup>2</sup> légendée « petits fragments crâniens » (annexe 1D). Enfin, sur le relevé réalisé le 3 juillet 1963, couche Xb2 carré B-C 8-9 1963 (annexe 1E), il est identifié une zone (sous carré SE du carré C8) où il est marqué « débris mandibule enfant ». Donc, au moins 18 objets infra-crâniens, plus des fragments crâniens, mandibulaires ont été reconnus à la fouille (ou peu de temps après) et, pour une majorité d'entre eux, considérés comme représentant ceux d'un (très jeune) enfant (« un nourrisson »). Actuellement, le ou les lieux de conservation des vestiges infra-crâniens et probablement aussi de certains mandibulaires est/sont inconnus.

2 - Pour la **grotte de l'Hyène**, le fragment de diaphyse de fibula droite de la couche 20 sommairement décrit par Leroi-Gourhan (1958 - p. 138) est absent.

3 - Pour la **grotte du Loup** manquent les deux incisives humaines, décrites comme usées, ainsi que les deux vestiges crâniens associés à la molaire trouvés dans la fosse (Leroi-Gourhan 1950 - p. 276). Les éléments de la voûte sont signalés comme corrodés. Mais Leroi-Gourhan (*ibidem*) a été capable de déterminer que l'un d'eux était une partie de sphénoïde attenante à un morceau de pariétal (43 x 17 mm) avec, sur la face endocrânienne, une empreinte d'un des rameaux du paquet vasculo-nerveux méningé.

### 4 - Vestiges humains de la grotte du Renne : matériel non humain

Avec le tableau 1, nous fournissons un inventaire des vestiges de la grotte du Renne, quelle que soit leur attribution chronologique, présents dans les collections paléanthropologiques du MNP.

Mais sept de ces vestiges ne sont pas humains. Il s'agit de deux dents identifiées comme une I2 inférieure droite (Leroi-Gourhan 1958 - p. 103, fig. 4 : dent la moins haute, Arcy R Z13 VIII 822 mais le marquage est actuellement détruit ; tabl. 1 n° 2) et une canine inférieure droite de la couche VIII ou IXa (Leroi-Gourhan 1958 - p. 103, fig. 4 : dent la mieux conservée ; Arcy R Z13 IXa 1695 (rappelons que dans Leroi-Gourhan (*ibidem*) cette dent est notée comme provenant de la base de la couche VIII) ; tabl. 1 n° 3) qui sont présentées comme humaines (un individu d'âge moyen), avec des traits singuliers (cingulum lingual, canine en pelle) et des racines très longues (« dimensions radiculaires véritablement énormes », Leroi-Gourhan *ibidem* - p. 104). Dans la liste fournie par l'IPH, ces deux dents sont considérées comme une I1 et une I2 inférieures droites d'un même homininé. Il s'agit en fait de deux incisives inférieures d'*Ursus spelaeus*, identification taxinomique réalisée par F. Poplin à partir des dessins publiés et annoncée en séance du colloque de Nemours de mai 1988 (Poplin, com. pers.) Nous considérons qu'il s'agit

de deux I1 inférieures droites qui ne peuvent appartenir à la même arcade dentaire. Quatre autres dents doivent être exclues : *Arcy 59 R VIII D11 533* et *Arcy 58 R VII D10 396* qui sont des I1 inférieures gauches d'ours des cavernes. La seconde présente sous le collet une nette perte de substance dentaire dans l'angle vestibulo-distal de la face linguale. Ces deux dents sont respectivement considérées dans l'inventaire de l'IPH comme une I1 inférieure gauche et une I inférieure gauche usée humaines. Deux dents *Arcy 59 R IX X12* et *XI Y13* correspondent à des incisives centrales d'Artiodactyles qui ont été partiellement digérées par un carnivore (Maureille *et al.* 2017). Dans la liste IPH elles sont respectivement identifiées comme « *I (cervidé ?) spatulée-usure oblique* » et « *I (cervidé ?) spatulée-usure oblique* ». Enfin, associé à un ilium droit de nourrisson (cf. *infra*), un vestige dont le marquage est difficile à lire (peut être « *Arcy 63 R Xb C8* » (tabl. 1, ligne 51) est un élément osseux ovalaire complet, non érodé, assez dense qui a pu être assimilé à un élément du tarse humain (calcaneus ou talus ?) d'un individu de 12 à 18 mois. Mais cette pièce ne peut correspondre à l'un de ces deux ossements ni à aucun identifiable sur un squelette humain quel que soit l'âge au décès de l'individu. L'hypothèse la plus simple est donc de la considérer comme non humaine. Son identification taxinomique devra être réalisée ultérieurement par un paléontologue.

Il est intéressant de noter la présence de l'ours des cavernes dans les niveaux châtelperroniens (trois individus différents en fonction des dents identifiées ci-dessus). Si les éléments crâniens portant ces dents n'ont pas été apportés par l'Homme, ce mammifère cavernicole est un « perturbateur » de l'intégrité des niveaux archéologiques par ses fréquentations des cavités, ses déplacements ou le creusement de bauges. Les dents de cervidé partiellement digérées plaident pour la fréquentation de la grotte, peut-être plus sporadique, par des carnivores cavernicoles comme le lion ou l'hyène des cavernes dont il existe aussi quelques restes.

## 5 - Les restes humains et non-humains des niveaux non châtelperroniens de la grotte du Renne

Dans ce sous-chapitre, nous décrivons très brièvement les vestiges provenant des niveaux non châtelperroniens hormis ceux de la galerie Schoepflin (cf. *supra*). Ils correspondent à six dents isolées humaines, une dent non-humaine et un fragment de radius soit une dent aurignacienne, une dent et une pièce du squelette infra-crâniens post-moustériennes et quatre dents moustériennes toutes inédites ainsi qu'une dent d'ongulé également trouvée dans un niveau moustérien (tabl. 1, n° 1 puis 39 à 46 de la colonne « *inventaire IPH* »).

- *Arcy R VII* (tabl. 1, dent n° 1) : une dent aurignacienne. Elle correspond à la moitié linguale d'une prémolaire supérieure avec sa racine complète. Elle a été fonctionnelle, paraît peu massive avec des reliefs occlusaux peu complexes. Elle s'intègre mieux dans la variabilité moderne que néandertalienne.

- *A6* (tabl. 1, dent n° 8) : un germe de seconde prémolaire supérieure gauche. Il provient d'un niveau supposé de transition entre le Moustérien et le Châtelperronien. Une partie du marquage est malheureusement effacé. La couronne est complète et la racine calcifiée sur seulement 6 mm de hauteur. Même s'il est possible que la partie conservée de la racine soit légèrement érodée, elle n'a jamais été fonctionnelle. On peut supposer qu'elle appartenait à un individu d'au moins 8,5 ans et au plus 10,5 ans (AlQahtani *et al.* 2010). En effet, la couronne ne présente aucune trace d'attrition ou d'abrasion ni de facette de contact. Elle est mono-radiculée. Sur la partie conservée, on ne note aucun début de division des racines sur la face distale comme cela est commun sur beaucoup de prémolaires supérieures néandertaliennes (obs. pers.) Le bord occlusal de la couronne est régulièrement convexe vers le bas au niveau de la face buccale alors qu'il est très dissymétrique en vue linguale avec un bord formant un angle aigu et présentant un pan mésial court et convexe et un pan distal bien plus long et un peu concave. La cuspide linguale est donc décalée distalement. La face occlusale n'est pas trop complexe. Si, comme il se doit pour une seconde prémolaire supérieure, les deux surfaces correspondant aux cuspides sont sub-similaires, celle buccale paraît plus importante. Elles sont séparées par un net sillon au niveau du milieu de la longueur de la dent et à la base de la cuspide linguale. Il n'atteint donc pas les faces mésiale et distale. La face occlusale est complexe avec plusieurs crêtes peu saillantes vers le bas. On note une petite plage d'hypo-minéralisation juste sous le bord occlusal dans l'angle disto-buccal de la couronne.

- *Arcy 58 R VII C9 559* (tabl. 1, dent n° 9) : une première molaire déciduale inférieure droite. Cette dent a une couronne assez usée au niveau de sa moitié mésiale. L'émail paraît épais. On ne peut apprécier la présence d'une crête reliant la cuspide méso-linguale (protoconide) à la cuspide méso-buccale (métaconide) comme par exemple sur les enfants néandertaliens Roc-de-Marsal 1 ou Pech-de-l'Azé 1. La facette de contact interproximale distale est très marquée. Le tubercule molaire est bien visible et fait saillie dans l'angle médio-buccal. La dent ne paraît pas très longue. Les racines ont presque totalement disparu et ne semblent pas être érodées. Mais la dent a été très mal nettoyée et il serait nécessaire de la restaurer pour avoir une meilleure appréciation de l'état du bord des parties conservées des racines. On peut supposer que nous sommes en présence d'une dent perdue ante-mortem qui s'intègre mieux au sein de la variabilité des molaires déciduales des Hommes anatomiquement modernes que des Néandertaliens.

- *Arcy 60 R XI X7 (1)* (ligne 83 du tabl. 1) : un fragment de diaphyse de radius gauche. Nous pouvons latéraliser cette pièce en raison de la différence de courbure dans un plan horizontal des faces antérieure (la plus régulièrement convexe) et postérieure (avec une nette dépression individualisant le bord inter-osseux) au niveau du second quart proximal. Le bord interosseux est très bien marqué et se caractérise par une forte saillie médiale partiellement interrompue (comme sur le radius gauche de La Ferrassie 1). Au niveau du bord médial, la courbure de la

Marquage fouilles ALR	Carré	Couche	Attribution chrono-culturelle	Nature du vestiges	Age au décès estimé	Vestige présent dans la publication de 1958	Vestige présent dans la publication de 2006	N° inventaire IPH ou dans la publication de 2016	Identification dans la publication de 2006 ou dans celle de 2016	Diamètre mésio-distal (mm)	Diamètre bucco-lingual (mm)
Arcy R VII	?	VII	Aurignacien	Moitié linguale d'une prémolaire supérieure	Période post-pubertaire ou adulte	Oui - fig. 3	Non	1	Non décrite	>7.80	-
Illisible mais : Arcy R Z13 VIII 822	Z13 ?	VIII ?	?	Non humain - incisive inférieure droite	-	Oui - fig. 4	Non	2	Not human	6.80	8.55
Arcy R Z13 IXa 1695	Z13	IXa	Châtelperronien	Non humain - incisive inférieure droite	-	Oui - fig. 4	Non	3	Not human	7.00	9.60
Arcy R IXc B7	B7	IX	Châtelperronien	P4 inférieure gauche	Période péri ou post-pubertaire	Oui - fig. 5	Oui	4	P <sub>1</sub> (L)	8.55	10.05
R Xb A6 215	A6	Xb	Châtelperronien	M1 ou M2 inférieure droite, racine distale cassée à son milieu	Période péri ou post-pubertaire	Oui - fig. 7	Oui	5	M2 (R)	12.35	11.85
Non marquée	A6	Xb	Châtelperronien	M3 inférieure droite assez bien conservée	Adulte âge avancé	Oui - fig. 8	Oui	6	M3 (R)	>11.50	11.25
R Xb Z8 1067	Z8	Xb	Châtelperronien	Cannine inférieure gauche	Adulte âge avancé	Oui - fig. 6	Oui	7	C <sub>1</sub> (L)	7.60	10.05
Marquage effacés sauf A6	A6	XI	Post-Moustérien	Germe de P4 supérieure droite	Période pré-pubertaire	Oui - fig. 9	Oui	8	Non décrite	7.30	10.40
Arcy 58 R VII C9 559	C9	VII	Aurignacien	Couronne de m1 inf. droite très usée	Période pré-pubertaire	non décrite mais mentionnée en p. 101	Non	9	Non décrite	7.90	6.65
Arcy 59 R VIII D11 533	D11	VIII	Abylique triad. Châtelperronien	Non humain - incisive inférieure droite	-	-	Non	10	Not human	8.85	6.35
Arcy 59 R VIII Z11 451	Z11	VIII	Abylique triad. Châtelperronien	I2 inférieure droite	Période pré-pubertaire ou pré-pubertaire	-	Oui	11	I <sub>1</sub> (L)	7.90	6.70
Arcy 58 R VII D10 396	D10	VII	Aurignacien	Non humain - incisive inférieure droite	-	Non décrite	Non	12	Not human	>5.50	7.55
Arcy R IXc Z13	Z13	IXc	Châtelperronien	P4 supérieure droite	Période pré-pubertaire	Non décrite	Oui	13	P <sup>4</sup> (R)	7.30	10.55
Arcy 59 R XI X12	Y12	IX	Châtelperronien	Non humain - incisive de cervidé	-	-	Oui	14	Non mentionnée	>6.10	>5.15
Arcy 59 R XI Y13	Y13	IX	Châtelperronien	Non humain - incisive de cervidé	-	-	Oui	15	Non mentionnée	>6.70	>6.35
Arcy 59 R IX B7 715	B7	IX	Châtelperronien	M2 ou M3 inférieure droite	-	-	Oui	16	M3 (R)	12.00	11.50
Arcy 59 R Xa C7	C7	Xa	Châtelperronien	Fragment de couronne M1 ou M2 inférieure gauche	Adulte âge avancé	-	Oui	17	M <sub>12</sub> (R)	<13.10	IMP
Arcy 61 R Xb1 D10	D10	Xb1	Châtelperronien	m1 inférieure droite.	Adulte	-	Oui	18	dm <sub>1</sub> (R)	<8.15	8.40
Arcy 61 R Xb1 D10	D10	Xb1	Châtelperronien	Germe de I2 sup gauche	Enfance 2	-	Oui	19	I <sup>2</sup> (L)	8.80	8.80
Arcy 61 R Xb1 D10	D10	Xb1	Châtelperronien	Germe de F3 sup gauche	Enfance 2	-	Oui	20	P <sup>3</sup> (L)	8.40	11.40
Arcy 61 R Xb1 D10	D10	Xb1	Châtelperronien	Petit fragment d'arcade alvéolaire de maxillaire	Enfance 2 ?	-	Non	-	Non décrit	-	-
Arcy 62 R Xb1 e A11 1916	A11	Xb, e	Châtelperronien	Germe de M3 inférieure droite	Période post-pubertaire	-	Oui	21	M <sub>3</sub> (R)	11.60	12.80
Arcy 63 R Xb2 B5	B5	Xb2	Châtelperronien	I2 supérieure gauche (?)	Enfance 2	-	Oui	22	df <sup>2</sup> (R)	6.10	5.40
Arcy 63 R Xb2 B6 1506	B6	Xb2	Châtelperronien	Germe de I2 supérieure gauche	Enfance 2	-	Oui	23	I <sup>2</sup> (L)	8.15	8.25
Arcy 62 R Xb2 B6	B6	Xb2	Châtelperronien	Moitié linguale de germe d'une P4 supérieure gauche	Période pré-pubertaire	-	Oui	24	P <sup>4</sup> (L)	7.15	IMP
Arcy 63 R Xb2 B11 3191	B11	Xb2	Châtelperronien	m1 inférieure droite.	Période pré-pubertaire	-	Oui	25	dm <sub>1</sub> (R)	>8.40	7.30
Arcy 63 R Xb2 C7	C7	Xb2	Châtelperronien	Germe de m2 supérieure droite	Enfance 1	-	Oui	26	dm <sup>2</sup> (R)	9.10	9.90
Arcy 63 R Xb2 C7	C7	Xb2	Châtelperronien	Germe de I1 supérieure droite	Enfance 1	-	Oui	27	df <sup>1</sup> (R)	7.30	5.60
Arcy 63 R Xb2 C7	C7	Xb2	Châtelperronien	Germe de I2 supérieure droite	Enfance 1	-	Oui	28	df <sup>2</sup> (R)	6.30	5.20
Arcy 63 R Xb2 C8	C7	Xb2	Châtelperronien	Germe de m2 inférieure droite	Enfance 1	-	Oui	29	dm <sub>2</sub> (R)	10.00	8.90
Arcy 63 R Xb C8	C8	Xb	Châtelperronien	Germe de seconde molaire déciduale inférieure droite	Enfance 1	-	Oui	30	M <sub>1</sub> (R)	9.40	>7.70
Arcy 63 R Xb2 C8	C8	Xb2	Châtelperronien	Germe de canine déciduale inférieure droite	Enfance 1	-	Oui	31	de <sub>1</sub> (R)	6.70	6.15
Arcy 63 R Xb2 C8	C8	Xb2	Châtelperronien	I1 supérieure gauche	Enfance 2	-	Oui	32	df <sup>1</sup> (R)	>7.20	IMP
Arcy 63 R Xb2 C8	C8	Xb2	Châtelperronien	Germe de m1 inférieure droite	Enfance 1	-	Oui	33	dm <sub>1</sub> (R)	8.30	7.10
Arcy 63 R Xc C7 3820	C7	Xc	Châtelperronien	Germe de m1 supérieure gauche	Enfance 1	-	Oui	34	dm <sup>1</sup> (R)	7.75	8.45
Arcy 62 R Xc A7 806	A7	Xc	Châtelperronien	Première ou seconde molaire inférieure droite permanente	Enfance 2 à période pré-pubertaire	-	Oui	35	M <sub>1</sub> (R)	12.15	11.10
Arcy 62	?	Xb2 ? Xc ?	Châtelperronien ?	Germe de I1 sup gauche	Enfance 1	-	Oui	36	df <sup>1</sup> (L)	7.40	>4.85
Arcy 61 R Xc Z6 2085	Z6	Xc	Châtelperronien	Cannine déciduale supérieure droite	Enfance 2 à période pré-pubertaire	-	Oui	37	de (R)	8.25	7.70
Arcy 63 R Xc C9	C9	Xc	Châtelperronien	Germe de canine déciduale supérieure gauche	Enfance 1 à période anti-pubertaire	-	Oui	38	de <sup>1</sup> (L)	7.50	6.75
Arcy 59 R XII Z12 1958	Z12	XII	Moustérien	Deuxième molaire permanente supérieure droite	Période post-pubertaire	-	Non	39	Non décrite	11.05	12.50

Objet	Site	Contexte	Localisation	Matériau	Description	État de conservation	Provenance	Numéro	Notes	Age (années)	Autres données
Arcy 63 R XIV A6 3617	A6	XIV	Moustérien		Pémoir en ferreuse permanente (P?) droite	Non humain	Non	41	Non décrite	7.25	8.10
Arcy 59 R XIV Y10	Y10	XIV	Moustérien		Non humain	-	Non	42	Non décrite	>>6.75	>>6.35
Arcy 59 R XIV Y13 2416	Y13	XIV	Moustérien		Germe de seconde prémaxillaire inférieure (P4) gauche	Période pré-pubertaire	Non	43	Non décrite	7.45	8.10
Arcy 65 RGS A26 IV5	A26	IV2	Moustérien		M1 inférieure gauche	Adulte âge avancé	Non	44	Non décrite	>11.05	>10.35
Arcy R g S B28 IV 5	B28	IV	Moustérien		Germe de M1 ou M2 sup gauche	Enfance 2 à période pré-pubertaire	Non	45	Non décrite	9.45	11.10
Arcy RGS B28 IV7	B28	IV	Moustérien		Germe de I1 supérieure droite	Infance 1	Non	46	Non décrite	7.40	>5.60
Arcy 63 R C7 Xb 1544	C7	Xb	Châtelperonnien		Temporal gauche immature	Période anti-pubertaire	Non	Sans numéro	Non décrit	-	-
Arcy 63 R BS 3725	B5 (?)	?	Châtelperonnien ?		Huméris gauche immature	Périnatal	Non	Sans numéro	Non décrit	-	-
Arcy 63 R Xb C12 3012	C12	Xb2	Châtelperonnien		Hion droit immature	Périnatal ou fœtus	Non	Sans numéro	Non décrit	-	-
Arcy 63 R Xb C8	C8	Xb2	Châtelperonnien		Non humain	-	Non	Sans numéro	Non décrit	-	-
Arcy 63 R X C7	C7	X	Châtelperonnien		Coudyle mandibulaire gauche mature	Adulte probable	Non	Sans numéro	Non décrit	-	-
R IX A15 (ou A13) 50 (ou 30)	A15	IX	Châtelperonnien		Germe de I1 inférieure droite	Infance 1	Non	-	Non décrit	5.60	5.10
Arcy 63 R Xb2 C8	C8	Xb2	Châtelperonnien		Processus frontal d'os zygomatique droit immature	Période anti-pubertaire	Non	AR-3	Right zygomatic arch	-	-
Arcy 63 R Xb2 C8	C8	Xb2	Châtelperonnien		Fragment peliculaire vertèbre immature	Période anti-pubertaire	Non	AR-5	cervical vertebral element	-	-
Arcy 63 R Xb2 C8	C8	Xb2	Châtelperonnien		Fragment voûte crânienne immature	Période anti-pubertaire	Non	AR-6	skull fragment	-	-
Arcy 63 R Xb2 C8	C8	Xb2	Châtelperonnien		Hémi-arc neural gauche vertèbre cervicale rang élevé, immature	Période anti-pubertaire	Non	AR-7	Left hemi-arch of a cervical vertebra, ancient protein	-	-
R Xb2		Xb2	Châtelperonnien		Élément de vertèbre (?) immature	?	Non	AR-8	skull fragment	-	-
Arcy 63 R Xb2 C8	C8	Xb2	Châtelperonnien		Fragment de corps de mandibule immature, plutôt à droite	Période anti-pubertaire	Non	AR-9	Irregular specimen	-	-
Arcy 63 R Xb2 C8	C8	Xb2	Châtelperonnien		Élément d'arcade alvéolaire ? immature	?	Non	AR-11	fragment, unclear shape	-	-
-	-	-	Châtelperonnien		Fragment de voûte crânienne immature	Période anti-pubertaire	Non	AR-12	skull fragment	-	-
-	-	-	Châtelperonnien		Fragment de voûte crânienne immature	Période anti-pubertaire	Non	AR-13	skull fragment	-	-
-	-	-	Châtelperonnien ?		Deux fragments crâniens immatures	Période anti-pubertaire	Non	AR-14	fragment, destroyed during C14 radiocarbon dating	-	-
Arcy 63 R X C7 1947	C7	X	Châtelperonnien		Fragment d'hémi-frontal gauche immature	Période anti-pubertaire	Non	AR-16	Partial right maxilla	-	-
-	-	-	Châtelperonnien		Trois éléments recollés ensemble de voûte crânienne immature	Période anti-pubertaire	Non	AR-29	skull fragment	-	-
-	-	-	Châtelperonnien		Deux éléments de voûte crânienne immature collés ensemble	Période anti-pubertaire	Non	AR-30	skull fragment, aDNA - ancient proteins	-	-
-	-	-	Châtelperonnien		Fragment de voûte crânienne immature	Période anti-pubertaire	Non	AR-31	skull fragment resembles to AR-29	-	-
-	-	-	Châtelperonnien		Fragment de voûte crânienne immature	Période anti-pubertaire	Non	AR-33	skull fragment	-	-
-	-	-	Châtelperonnien		Fragment de frontal immature	Période anti-pubertaire	Non	AR-34	neck fragment of an otherwise unspecified rib (?)	-	-
-	-	-	Châtelperonnien		Fragment de vertèbre mature (?)	Adulte ?	Non	AR-35	base of a spinal process of an unidentified vertebra	-	-
-	-	-	Châtelperonnien		Fragment de crâne immature	Période anti-pubertaire	Non	AR-163	Skull fragment	-	-
-	-	-	Châtelperonnien		Fragment de crâne immature	Période anti-pubertaire	Non	AR-164	Skull fragment	-	-
-	-	-	Châtelperonnien		Fragment de crâne immature	Période anti-pubertaire	Non	AR-165	Skull fragment	-	-
-	-	-	Châtelperonnien		Fragment de crâne immature	Période anti-pubertaire	Non	AR-167	Skull fragment	-	-
-	-	-	Châtelperonnien		Fragment de crâne immature	Période anti-pubertaire	Non	AR-169	Skull fragment	-	-
-	-	-	Châtelperonnien		Fragment de crâne immature	Période anti-pubertaire	Non	AR-170	Skull fragment	-	-
-	-	-	Châtelperonnien		Fragment de crâne immature	Période anti-pubertaire	Non	AR-171	Skull fragment	-	-
Arcy 63 R X C7	C7	X	Châtelperonnien		Fragment de crâne immature	Période anti-pubertaire	Non	AR-172	Skull fragment	-	-
-	-	-	Châtelperonnien		Fragment de crâne immature	Période anti-pubertaire	Non	AR-175	Skull fragment	-	-
-	-	-	Châtelperonnien		Fragment de crâne immature	Période anti-pubertaire	Non	AR-176	Skull fragment	-	-
-	-	-	Châtelperonnien		Fragment de crâne immature	Période anti-pubertaire	Non	AR-177	Skull fragment	-	-
Arcy 63 R BS 3725 même boîte que Arcy R Xb X12	?	?	Châtelperonnien		fragment d'hémi-arc neural de vertèbre immature	Période anti-pubertaire	Non	-	Non considéré	-	-
Arcy 60 R XI X7 (1)	X7	XI	Post-Moustérien		Fragment de radius mature (?)	Période post-pubertaire ou adulte	Non	-	Non considéré	-	-
Arcy RGS 5 W 27 IV5 (10)	W27	IV5	Moustérien		Fragment d'élément infra-crânien immature (?)	?	Non	-	Non considéré	-	-

Tableau 1 - Inventaire des vestiges humains des différents niveaux sédimento-archéologiques de la grotte du Renne.

diaphyse dans un plan vertical est marquée. Elle est moins prononcée au niveau du bord latéral. L'os compact n'est pas particulièrement épais. Si nous ne nous prononçons pas définitivement sur la diagnose taxinomique de ce fragment, sa morphologie et la localisation au sein de la couche XI plaident pour un fossile néandertalien.

- *Arcy 59 R XII Z12 1958 ou 1998* (tabl. 1, dent n° 39) : une molaire permanente supérieure droite en parfait état de conservation. Nous la considérons comme une M2 étant donné la morphologie des racines. La dent est méso-taurodonte. La face occlusale est complexe et presque pas usée. Mais la dent a été fonctionnelle comme en atteste la petite facette de contact mésiale (qui intègre une zone déprimée). Les extensions de l'émail au niveau du collet sont bien marquées. On note d'importants dépôts (tartre ?) sur la face buccale de la couronne.

- *Arcy 63 R XIV A6* (tabl. 1, dent n° 40) : un germe de seconde prémolaire supérieure droite partiellement digéré (Maureille *et al.* 2017). Nous proposons cette diagnose en raison de la morphologie de la couronne. Un de ses pans est bien visible (le buccal) et la dissymétrie de la face occlusale avec la cuspide linguale qui est décalée vers la face distale et la fossette de la face occlusale qui est plus large dans la moitié distale que dans la moitié mésiale. S'il est difficile de déterminer l'âge au décès du sujet en raison de ses atteintes taphonomiques, on ne doit pas être en présence d'un individu plus âgé que la seconde ou troisième enfance (moins de 7 ans).

- *Arcy 63 R XIV A6 3617* (tabl. 1, dent n° 41) : une première prémolaire inférieure droite. En vue occlusale, la couronne est plutôt caniniforme. En raison de sa dissymétrie en vue buccale avec un pan mésial plus haut que le pan distal du bord occlusal et donc un angle de la couronne moins ouvert, plus en angle droit au niveau mésial / niveau distal, la dent est droite. Elle est légèrement cyrtodonte mais la racine est cassée et a été en partie (mal) restaurée. Elle a un petit format avec une racine courte avec, à son extrémité, une nette hypercémentose jusqu'à un tiers de sa hauteur. La dent montre une très légère facette d'usure sur la face mésiale mais aucune de la face occlusale. Elle a donc été fonctionnelle ce qui permet de proposer un âge au décès d'un adolescent péri-pubertaire.

- *Arcy 59 R XIV Y10* (tabl. 1, dent n° 42) : une dent monoradiculée qui serait permanente si humaine. La couronne usée est à peine conservée. Elle paraît avoir été très dissymétrique. En l'état, elle présente une forte obliquité de la face occlusale qui traduit une usure beaucoup plus marquée vers l'angle linguo-distal. L'émail semble épais. Quatre-vingt-quinze pourcents du ciment dentaire – qui semble aussi épais – ont disparu en raison d'un processus taphonomique sauf à l'extrémité de la racine où on suppose la présence d'hypercémentose. La racine est très haute ce qui exclut les incisives inférieures humaines. Elle est ovale avec des diamètres sub-constants sur une grande partie de sa hauteur. Elle est aussi nettement courbe dans un plan frontal et dans un plan médio-latéral (ce qui en ferait une dent droite si humaine). La forme de la couronne et son attrition plaident pour une dent de faune. Sa diagnose taxinomique devra être précisée ultérieurement.

- *Arcy 59 R XIV Y13 2416* (tabl. 1, dent n° 43) : germe de seconde prémolaire inférieure gauche. Il est en parfait état de conservation et appartenait à un individu décédé autour de 10,5 ans. La couronne est dissymétrique avec des défauts d'amélogenèse qui sont particuliers. Un de ces défauts est circulaire sur la face buccale juste sous le bord occlusal et avant l'angle vestibulo-mésial et un autre plus bas sur la couronne, toujours sur la face buccale et à 2-3 mm du bord occlusal.

## 6 - Données morpho-métriques complémentaires ou nouvelles sur les restes humains

(tabl. 1 et fig. 1 à 9 et annexe 2)

Dans ce sous-chapitre, nous nous limitons à fournir des informations morpho-métriques complémentaires, qui complètent, ou qui peuvent être différentes, de celles publiées par Bailey et Hublin (*ibidem*). Soulignons dès maintenant que notre étude ne modifie pas l'attribution phylogénique de ces vestiges humains. Nous invitons donc les lecteurs à se référer d'abord à cet article princeps. Dans le cas des vestiges inédits nous livrons une première description préliminaire. Ils présentent tous, quand ils sont observables, des traits dérivés néandertaliens.

Notons aussi que toutes les dents n° 1 à 46 (tabl. 1) ont été moulées avec des produits de type élastomère. Beaucoup ont souffert de cette opération puis ont été très mal nettoyées. Différents vides sont comblés par un produit encore présent. Toutes ces dents devront donc être restaurées.

- *R Xb A6 215* (tabl. 1, n° 5) : M1 inférieure droite. Concernant le marquage, nous ne sommes pas sûr de la lecture du 1. La racine mésiale, la seule intacte, est assez courte, verticale relativement au plan du collet ce qui plaide pour une M1 inférieure.

- *Dent non marquée* (tabl. 1, n° 6) : M3 inférieure droite. Elle était originellement présente dans une boîte avec socle en plâtre où elle est identifiée comme provenant de la couche Xb et du carré A6. Depuis, la publication de 1958, la face mésiale a perdu une partie de son émail et la facette de contact interproximale n'est plus aussi bien conservée. La couronne est particulièrement usée dans l'angle disto-lingual (entoconide) avec un bord occlusal tourmenté ce qui peut laisser suspecter l'existence d'une cassure antemortem. Les deux racines présentent à leur extrémité une nette hypercémentose sur 5 mm de hauteur.

- *R Xb Z8 1067* (tabl. 1, n° 7) : une canine permanente inférieure gauche. Son marquage est très difficile à lire ce qui est dommage étant donné les particularités de cette dent. Nous ne sommes pas sûr du « Xb » et du « Z8 ». Elle ne présente aucune attrition coronaire - elle n'a jamais été fonctionnelle - mais, en revanche, montre une hypercémentose très épaisse sur au moins les 2/3 apicaux de sa hauteur racinaire. Nous confirmons l'hypothèse d'une dent au moins en partie (ou totalement) incluse proposée par d'Incau (2012) d'un individu plus âgé que 50 ans (d'Incau *ibidem*) et donc pas d'un jeune sujet comme le supposait Leroi-Gourhan (1958).



- Arcy 59 R VIII Z11 451 (tabl.1, n° 11) : une incisive permanente latérale inférieure droite. Sa latéralisation n'est pas évidente. Nous la basons sur la forme du collet et la dissymétrie entre les faces mésiale et distale. La base de la couronne en vue buccale est abimée et un petit fragment d'émail a été mal recollé. Les sillons sur les faces mésiale et distale de la racine sont bien marqués (surtout sur la distale). Cette dent est cyrtodonte (Patte 1962) comme beaucoup de I2 néandertalienne (obs. pers.)

- Arcy 59 R IX B7 715 (tabl.1, dent n° 16) : une seconde ou troisième molaire permanente inférieure droite. Elle présente une nette usure en cure-dent (Siffre 1911 ; Bouchneb et Maureille 2004) seulement sur la face mésiale ce qui plaide plutôt pour une M3. Il en est de même avec la forme de la couronne (et la convexité de la face distale) pour une dent dont la face occlusale est très usée. Elle est proche morphologiquement, et par son usure, de la dent n° 6 identifiée comme une M3 inférieure par Bailey et Hublin (2006). Toutefois, relativement au plan du collet, les racines sont verticales avec une obliquité modérée seulement du tiers apical de la racine mésiale. Cela plaide plutôt pour une M2.

- Arcy 59 R Xa C7 (tabl.1, dent n° 17) : une première ou seconde molaire permanente inférieure gauche. Nous pensons être plutôt en présence d'une seconde molaire, sans en être certain, étant donné l'absence de sillon intercuspidien sur la face buccale de la partie conservée de la couronne et une morphologie que nous lisons en Y5 de la partie conservée de face occlusale. La dent a été fonctionnelle. Elle présente sur les faces mésiale et buccale plusieurs zones avec des *pittings* hypoplasiques.

- Arcy 61 R Xb1 D10 (ligne 21 du tableau 1) : un petit fragment de corps de maxillaire.

- Arcy 62 R X b1c A11 1916 (tabl.1, dent n° 21) : un germe très bien conservé de M3 inférieure droite. Nous ne considérons pas qu'il s'agit d'une M2 en raison de la complexité de la face occlusale de la couronne et de la morphologie du collet (absence d'extension de l'émail vers le bas du collet sur la face buccale et/ou linguale). La racine est conservée sur 4 mm de hauteur. Ce germe présente sur trois de ses faces plusieurs défauts d'amélogenèse sous la forme de *pittings*.

- Arcy 63 R Xb2 B5 (tabl.1, dent n° 22) : une i2 supérieure gauche. Elle est très usée, fonctionnelle avec des manques d'émail sur les faces mésiale et distale, un défaut antemortem sur la face buccale juste avant le bord distal. Selon Bailey et Hublin (*ibidem*), la racine a commencé à se résorber. Il est vrai que l'obliquité de la partie apicale de la racine sur la face buccale est importante tout en étant différente de celle de la face linguale. Elle nous paraît en partie la conséquence d'une érosion *post-mortem*.

- Arcy 63 R Xb2 B6 1506 (tabl.1, dent n° 23) : un germe de I2 supérieure gauche. La dent est cyrtodonte même si la racine n'est pas totalement calcifiée. Une plage (de piquetages) de 1 mm de haut sur la face buccale traduit un important défaut dans l'amélogenèse. Cela indique un stress qui a été durable et relativement sévère durant la formation de la couronne. Une seconde ligne d'amélogenèse en position plus apicale (à 1 mm de la plage précédente) est plus discrète. La face linguale présente aussi une plage de *pittings* de l'émail (un peu comme sur Arcy 62 R X b1c A11 1916). Il s'étend différemment de ce que l'on peut voir sur la face buccale (fig. 1). Enfin, on observe une nette fossette déprimant l'émail, au sein du quadrant apico-mésial de la face buccale. Rougier (2003, p. 231) a décrit pour la première

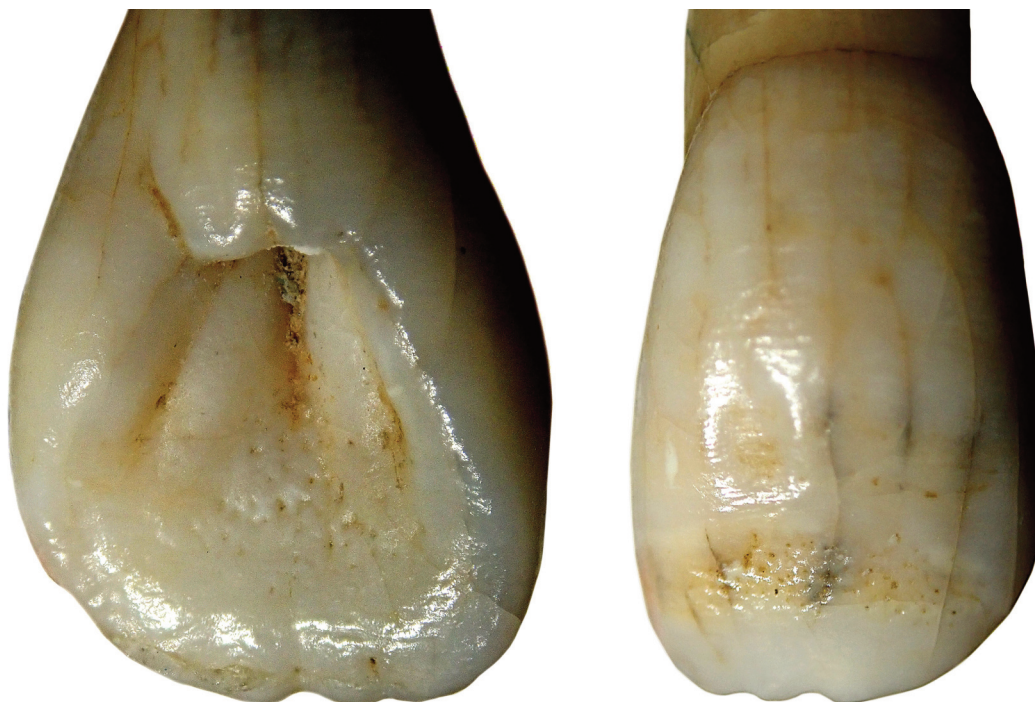

Figure 1 - Arcy 63 R Xb2 B6 1506 (tabl. 1 n° 23), germe de I2 supérieur gauche présentant sur les faces linguale (à gauche) et buccale (à droite) des « *pittings* » hypoplasiques. On note aussi, en vue buccale, la dépression ovale affectant l'émail. Les deux images ne sont pas à la même échelle. Photos B. Maureille, montage G. Devilder.

fois ce trait sur le fossile de Biache-Saint-Vaast 1. Dans ce travail, elle propose qu'il s'agit d'un nouveau trait dérivé néandertalien.

- Arcy 62 R Xb2 B6 (tabl.1, dent n° 24) : la moitié linguale d'un germe de quatrième prémolaire supérieure gauche. Il est donc cassé 1,5 mm après le sillon inter-cuspidien, une petite partie de la moitié buccale de la dent étant seulement conservée. La régularité du contour de sa couronne qui semble plus s'inscrire dans un ovale que dans un trapèze nous fait considérer cette dent comme une 4e prémolaire et pas une 3e. On note un probable tubercule marginal au niveau du bord distal dans sa moitié linguale. Bailey et Hublin (2006), proposent que cette dent appartienne au même sujet que les vestiges n° 22 et 23. On ne souligne aucun défaut d'amélogenèse sur la partie préservée de la couronne.

- Arcy 63 R Xb2 B11 3191 (tabl.1, dent n° 25) : une m1 inférieure droite. Elle est assez usée avec ses deux racines qui ont clairement commencé à se résorber, des facettes de contact interproximales bien marquées. Une sorte de mamelon de dentine recouvert de cément est visible entre les deux racines et à 1 mm en dessous du collet. Nous n'avons jamais observé une telle particularité sur une molaire inférieure déciduale néandertalienne.

- Arcy 63 R Xb2 C7 (tabl.1, dent n° 26) : un germe de m2 supérieure droite. Sa couronne n'est pas totalement calcifiée. Elle est assez dissymétrique et ce d'autant qu'avec un tubercule de Carabelli volumineux, la face occlusale compte 7 cuspides.

- Arcy 63 R Xb2 C7 (tabl.1, dent n° 27) : un germe de i1 supérieure droite. Sa couronne est totalement calcifiée ainsi, au moins, que le tiers de sa racine. Il présente un foramen aveugle presque au sommet d'un léger relief au niveau du quadrant apico-distal de la face linguale de la

couronne (fig. 2). Une structure identique a été observée par l'un de nous (BM) sur trois des quatre germes des incisives supérieures (sauf sur celui de la i1 supérieure droite) du périnatal Le Moustier 2 (Maureille 2011 ; Partiot *et al.* 2017).

- Arcy 63 R Xb2 C7 (tabl.1, dent n° 28) : un germe de i2 supérieure droite. Il présente, comme le germe précédent, une couronne totalement calcifiée et seulement un tiers de sa racine. On note le même foramen aveugle au sommet d'un relief moins marqué que sur la dent précédente et un peu plus près du plan médian de la couronne (fig. 2). L'existence de ces particularités sur ces deux dents nous assure qu'elles appartiennent au même sujet (comme proposé par Bailey et Hublin *ibidem*). Pour ces deux germes, cette particularité n'avait pas été soulignée précédemment.

- Arcy 63 R Xb2 C8 (tabl.1, dent n° 30) : un germe de m2 inférieure droite dont un quart de la couronne est calcifié. Nous ne supposons pas qu'il s'agisse d'une M1 inférieure droite comme proposé dans Bailey et Hublin (2006) en raison de la différence relative entre longueur et largeur estimées de la couronne.

- Arcy 63 R Xb2 C8 (tabl.1, dent n° 31) : un germe de canine inférieure déciduale droite. Sa morphologie est très « pédagogique » pour le latéraliser. La couronne est très dissymétrique avec un bord occlusal présentant un pan mésial plus court et plus convexe que le distal, formant un angle avec le plan médian de la couronne plus aigu. Le bord libre distal montre une rupture marquée au niveau distal et juste avant son intersection avec la face distale il présente une petite cuspide supplémentaire. On peut observer - avec une expression différente - une telle cuspide sur les canines permanentes inférieures d'*Homo naledi* ; Hawks *et al.* 2017, fig. 30 p. 38).

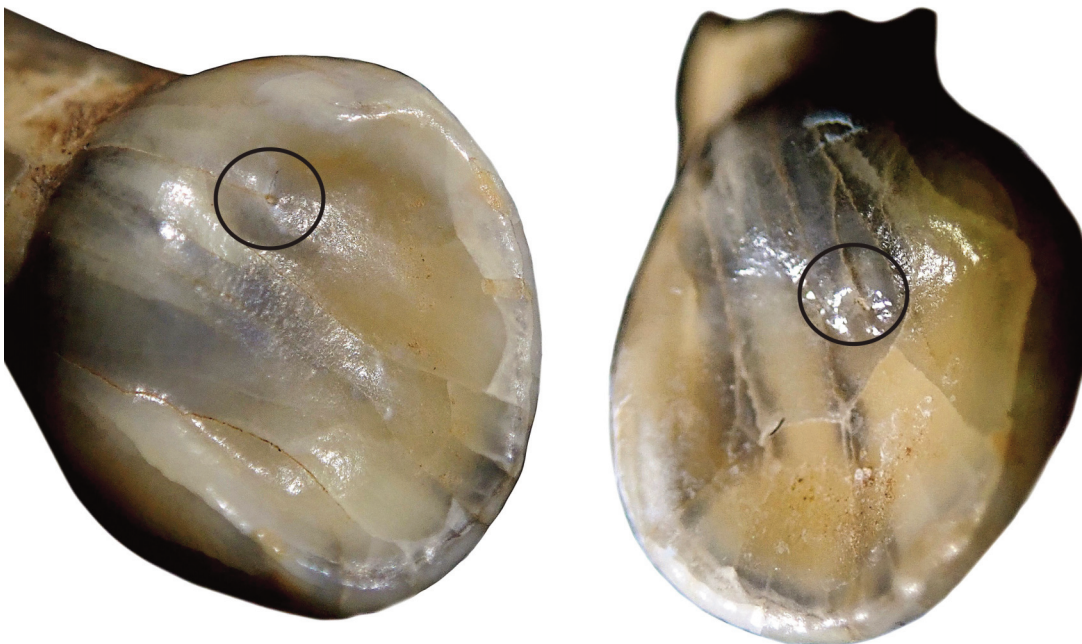


Figure 2 - Arcy 63 R Xb2 C7, germes d'incisive déciduale centrale (à gauche) et d'incisive déciduale latérale (à droite) supérieures droites présentant un foramen aveugle au sommet d'un léger relief sur la face linguale (zone individualisée par le cercle). Photos B. Maureille, montage G. Devilder.

- *Arcy 63 R Xb2 C8* (tabl.1, dent n° 32) : une i1 supérieure. Il s'agit probablement d'une dent perdue *antemortem* car la couronne est presque usée jusqu'au collet au niveau de la face linguale. On note la formation de dentine secondaire. Latéraliser cette dent n'est pas facile. Si on regarde les pièces équivalentes moins usées de la collection, on peut considérer que la convexité maximale de la face buccale de la couronne est un peu décalée mésialement. Nous serions alors en présence d'une dent gauche.

- *Arcy 63 R Xb2 C8* (tabl.1, dent n° 33) : un germe de m1 inférieure droite. Il présente un *tuberculum molare* assez bas sur la couronne (juste au-dessus du collet) et sur lequel il s'individualise presque une cuspide supplémentaire. Notons une atteinte récente de la dent, probablement liée à une opération de nettoyage post-moulage, avec une bande, de moins de 1 mm de large sur 3-4 mm de long, de stries obliques qui ont en partie effacé le marquage.

- *Arcy 62 R Xc A7 806* (tabl.1, dent n° 35) : une première ou seconde molaire inférieure droite. La dent a été fonctionnelle mais est peu usée. Il est difficile de déterminer son rang. Sa forme très régulière, sa face occlusale un peu complexe et sa face distale régulièrement convexe plaident pour une M2 plutôt qu'une M1. Les racines sont cassées probablement post-mortem en plusieurs endroits et on ne peut apprécier leur développement. Mais au niveau des parties conservées, elles sont assez verticales relativement au plan du collet. Cela plaide pour une M1. Une facette de contact inter-proximale, peu développée au niveau de la face mésiale, ne présente pas de sillons sub-verticaux. Il n'y a pas de facette au niveau de la face distale.

- *Arcy 62* (tabl. 1, dent n° 36) : un germe d'incisive centrale déciduale supérieure gauche. Il est marqué sur la boîte contenant ce germe «*même boîte que Arcy 62 RXc A7 806, Arcy 62 R Xb2 B5*». Même si la couronne n'est pas complète et a été abîmée par une opération de moulage, nous sommes en présence d'un très jeune individu décédé autour de sa naissance. Il n'y a pas de foramen aveugle comme identifié sur les dents n° 27.

- *Arcy 61 R Xc Z6 2085* (tabl.1, dent n° 37) : une canine déciduale supérieure droite. Elle n'est pas facile à latéraliser. En fonction de la dissymétrie de la couronne, nous la considérons comme une dent droite. Elle a été fonctionnelle et présente aussi des défauts récents d'émail (par exemple au niveau de l'angle bucco-mésial). On note une plage circulaire d'un mm<sup>2</sup> sur la face buccale, juste au-dessus du collet et presque au milieu de la couronne (annexe 2, dent n° 37, vue buccale). On peut considérer cela comme une forme d'hypoplasie (McGrath, com. pers.) Dans le même minigrip contenant la dent se trouvent des morceaux cassés de la racine et, peut-être, d'os alvéolaire.

- *Arcy 63 RXc C9* (tabl. 1, dent n° 38) : un germe de canine déciduale supérieure gauche. La couronne a une forme un peu globuleuse et assez symétrique. Elle n'est pas facile à latéraliser. Le décalage du tubercule lingual (en vue occlusale) se fait vers la face distale. Cela plaide, selon Lautrou (1997), pour une dent gauche. Il en est de même avec la légère dissymétrie des deux pans du bord occlusal, le mésial étant un petit peu plus court et moins vertical. En vue linguale, la face occlusale de la dent est complexe au niveau de son quart disto-apical avec des reliefs plus

tourmentés au niveau de l'angle distal qu'au mésial. Enfin, cette dent ressemble beaucoup à celle en place à gauche de l'arcade dentaire de Roc-de-Marsal 1. La racine est calcifiée parfois sur presque 1 mm de haut, biseautée ou cassée par endroits. Donc, nous sommes en présence d'un individu plus âgé (aux alentours de 10,5 mois à 1,5 ans) que ce qui a été précédemment estimé.

- *R IX A15 (ou A13) 50 ou (30)* (ligne 53 du tableau 1, fig. 3) : un germe d'incisive déciduale centrale inférieure gauche. Il a été identifié par S. Madelaine lors du contrôle des éléments de parure présents dans la collection de la grotte du Renne. La pièce n'est pas facile à latéraliser en raison de la symétrie de la couronne, l'angulation (faible) des bords mésial et distal de la couronne relativement au grand axe de la pièce. Mais la courbure de la couronne au niveau des bords mésio-occlusal et disto-occlusal plaide pour une dent gauche. L'observation des incisives inférieures des originaux du Pech-de-l'Azé 1 ou de Roc-de-Marsal 1 vont dans le sens de cette diagnose. En l'état, la dent fait 10,90 mm de long. On peut estimer que la racine est calcifiée entre la moitié et les deux-tiers de sa hauteur. L'âge au décès de cet individu se situerait, relativement à la variabilité actuelle, aux alentours de 10,5 mois et ne peut être supérieur à 1,5 ans. La dent est en bon état de conservation même si la couronne présente plusieurs fissures dont une importante qui se situe presque dans son plan médian. Elle affecte toute sa hauteur et s'arrête au niveau lingual juste avant le tubercule lingual. En l'état, l'extrémité apicale de la racine montre des bords très fins, non cassés d'une dent en cours de calcification. On peut noter la nette convexité de la couronne dans deux plans (vertical et horizontal) mais pas de cyrtodontie. En vue buccale, la dent est en pelle avec deux bords qui rejoignent sans interruption un net tuberculum lingual. Ils semblent développés de façon équivalente. Il n'y a aucun indicateur de stress ou de pathologie. Le diamètre mésio-distal de la couronne est de 5,60 mm, le vestibulo-lingual est de 5,15 mm.

- *Arcy 63 R C7 Xb 1544* (ligne 48 du tableau 1, fig. 4) : un temporal gauche d'enfant (Hublin *et al.* 1996). Par sa taille et son degré de développement, il est très proche de celui d'un enfant médiéval de 15 à 17 mois identifié comme «*STA 99 SPJ 276* » provenant de la nécropole de Provins. Nous allons décrire brièvement la pièce d'Arcy relativement à ce dernier. En vue endocrânienne et antérieure, on note la différence d'orientation de la suture pariéto-temporale alors que la partie avec la suture occipito-temporale est manquante. Elle est sub-verticale sur Arcy et nettement plus oblique vers le haut et l'avant sur le sujet médiéval. En vue supérieure, la fosse en arrière de la racine du pétreux et à la base de l'écaille est très déprimée sur Arcy et la différencie de l'individu récent. En vue latérale, on note la très faible individualisation du processus mastoïde et la forte projection vers le bas de la partie médiane du temporal d'Arcy. Sur le fossile (il en est de même sur l'enfant subactuel) juste en avant du relief du processus mastoïde et sous la base du futur trou auditif externe, on note la présence de deux foramens. Le plus volumineux est le plus antérieur. Nous pensons que c'est l'orifice postérieur qui correspond au foramen stylo-mastoïdien. Ils sont sur le



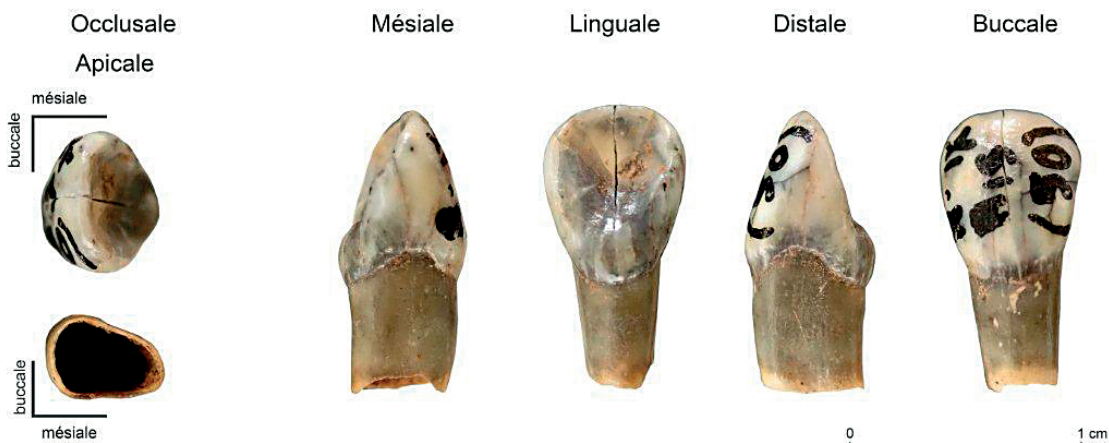


Figure 3 - R IX A15, germe d'incisive déciduale centrale inférieure gauche. Photos B. Maureille, montage G. Devilder.

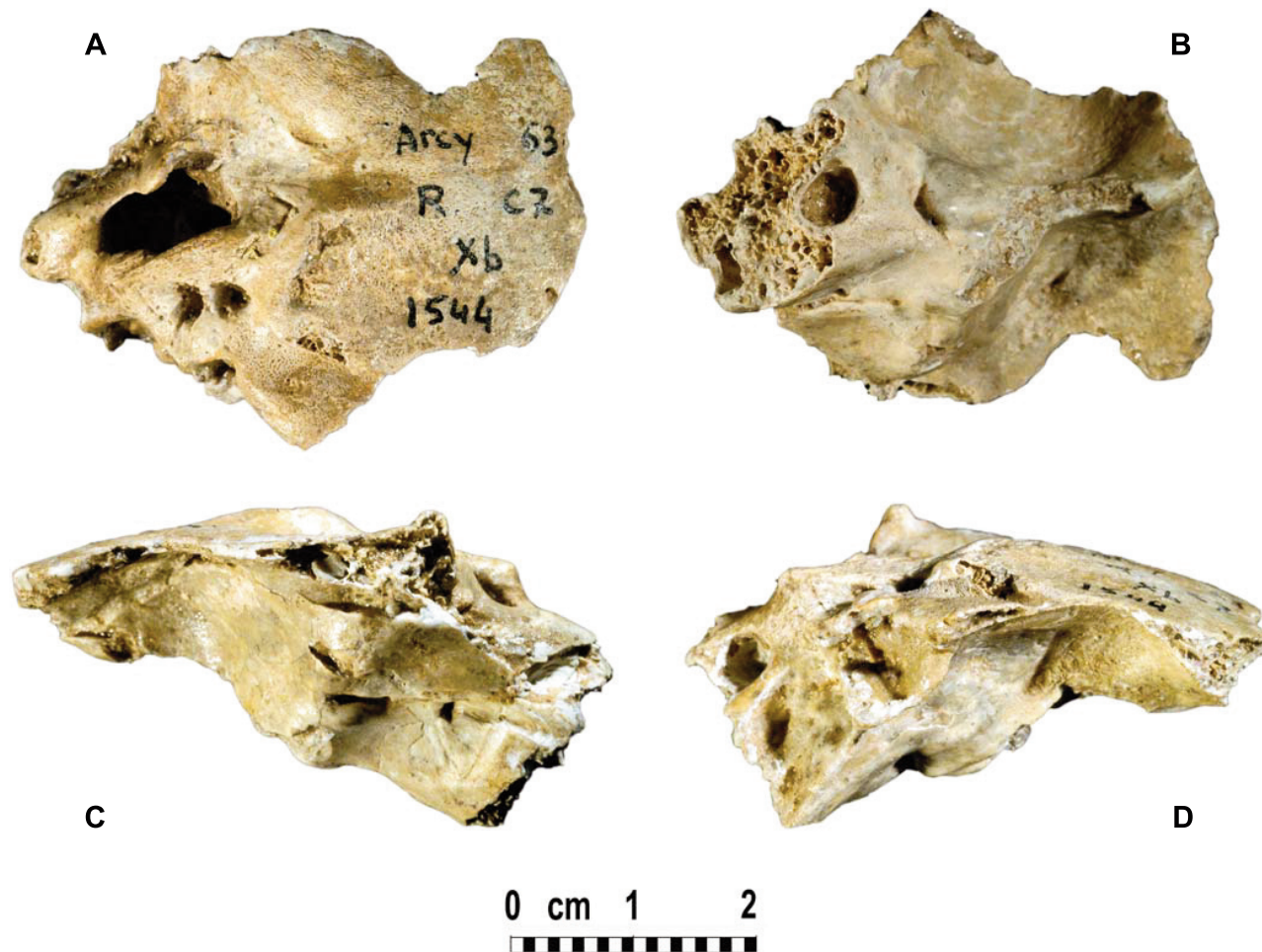

Figure 4 - Arcy 63 R C7 Xb 1544, temporal gauche d'un sujet immature anté-pubertaire. Photos et montage Ph. Jugie.

fossile beaucoup plus volumineux que sur l'enfant récent et séparés par une crête bien individualisée. Notons que le pan antérieur délimitant le trou auditif externe n'est pas encore totalement calcifié et l'est moins que celui du sujet médiéval. Le petit processus qui démarre du bord supérieur de la future paroi du trou auditif est nettement moins développé sur le fossile. Etant donné la conservation, la vue antérieure n'apporte rien.

- *Arcy 63 RB5 3725* (ligne 49 du tableau 1, fig. 5) : un humérus gauche de périnatal. Il est très bien conservé avec une extrémité distale intacte et une proximale un peu érodée. Il ne semble pas avoir été moulé. Le marquage est difficilement lisible. Nous ne sommes pas sûr du « R » ni du « B ». Sur la boîte de ce vestige, il est noté « *ARCY 63 R ? ? 3725 + ? même boîte que Arcy R IXa X12* ». Sur l'inventaire de l'IPH, cet humérus est identifié par la mention « *R IXa X12 3725* ». M. Julien nous a assuré qu'il n'y avait pas de n° d'objet 3725 dans le carré B5.

Par ses caractéristiques morphologiques, cet humérus est nettement plus proche de celui du périnatal du Moustier 2 (LM2) que de celui de l'individu de T47 de la nécropole 8B 51 de l'île de Saï (Nord Soudan ; Murail *et al.* 2004) qui nous a servi comme matériel de comparaison pour étudier le fossile néandertalien périgourdin. La diaphyse du fossile d'Arcy est clairement plus rectiligne et beaucoup plus large au niveau de ses diamètres transversaux diaphysaires (médio-latéral et antéro-postérieur) relativement à sa longueur que celle de l'humérus du spécimen de Nubie (tabl. 2 et 3). En vue antérieure, la zone en creux juste au-dessous de l'extrémité proximale (la gouttière du sillon inter-tuberculaire) est orientée plus frontalement sur Arcy et LM2 que sur T47, elle est aussi plus large, plus marquée, plus profonde. Les deux bords de la diaphyse sont courbes avec des concavités qui semblent moins accentuées (rayon de courbure plus important) sur Arcy que sur le bébé moderne. Le petit tubercule est érodé, on ne peut juger de sa saillie. La face antérieure montre une crête mousse et bien visible sur au moins la moitié distale de la hauteur

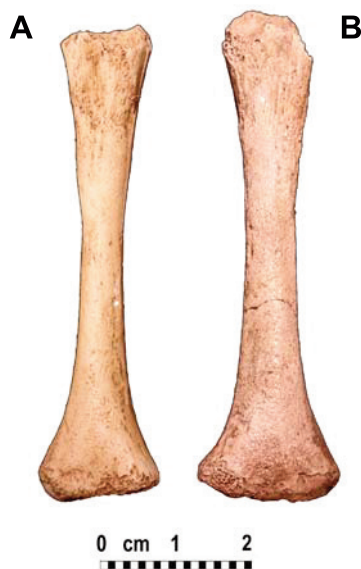

Figure 5 - Humérus gauches de périnatals en vue postérieure. A : moulage du nouveau-né néandertalien Le Moustier 2, B : spécimen Arcy 63 R B5 3725. Photos et montage Ph. Jugie.

65.9	H25-1
21	H25-2
Idem 3b	H25-3a
6.60	H25-3b
Idem 3b	H25-4a
6.55	H25-4b
12.80	H25-5
11.30	H25-6
18.90	H25-7
7.50	H25-8
2.20	H25-9
8.90	H25-10
5.70	H25-11
6.25	H25-12

Tableau 2 - Dimensions (mm) de l'humérus gauche du fossile Arcy 63 R B5 3725. H25-1 : longueur maximale, H25-2 : périmètre de la diaphyse au milieu, H25-3a : diamètre maximal au milieu de la diaphyse, H25-3b : diamètre antéro-postérieur au milieu, H25-4a : diamètre minimal, H25-4b : diamètre minimal médio-latéral, H25-5 : diamètre maximal de l'extrémité proximale, H25-6 : diamètre minimal de l'extrémité proximale perpendiculaire à la précédente, H25-7 : largeur maximale de l'extrémité distale, H25-8 : diamètre sagittal de l'extrémité distale, H25-9 : diamètre antéro-postérieur minimal au niveau de la fosse olécrânienne, H25-10 : largeur de la fosse olécrânienne, H25-11 : largeur maximale du pilier distal et médial, H25-12 : largeur maximale du pilier distal et latéral. Pour les définitions des mesures voir Duday *et al.* (1995).

10.01	Arcy : H25-3b / H25-1
8.71	LM2 : H25-3b / H25-1
6.29	T47 d. : H25-3b / H25-1
6.15	T47 g. : H25-3b / H25-1
9.93	Arcy : H25-4b / H21-1
8.32	LM2 : H25-4b / H21-1
7.28	T47 d. : H25-4b / H21-1
7.89	T47 g. : H25-4b / H21-1

Tableau 3 - Indices (%) de robustesse de l'humérus gauche du fossile Arcy 63 R B5 3725 comparés à ceux de l'os droit du périnatal Le Moustier 2 et de ceux des deux côtés du nouveau-né soudanais T47.

diaphysaire. On note sur le fossile la présence d'un foramen nourricier principal, à peine visible, qui regarde vers le haut (ce qui est surprenant) et le plan médian. Son diamètre maximal est moindre (même pas 0,5 mm) sur Arcy que sur LM2. Il se situe plus près de l'extrémité proximale relativement à la hauteur de la diaphyse à 25,2 mm de l'extrémité proximale et 40,35 mm du milieu de l'extrémité distale). Le bord inférieur est un peu moins régulièrement convexe que sur T47. En vue médiale, c'est l'importance du diamètre antéro-postérieur qui frappe sur Arcy et une moindre courbure du profil de la diaphyse de la face antérieure. En vue postérieure, on note l'importance



du diamètre médio-latéral, la largeur des racines des épicondyles, le latéral étant le plus large (comme sur T47). Mais les deux sont plus symétriques par leur largeur sur les fossiles néandertaliens que sur T47. Comme sur LM2, on note la présence d'une gouttière qui s'ouvre à 12 mm sous le bord de l'extrémité proximale sur le pan médial de la face diaphysaire. La fosse olécrânienne n'est pas plus haute sur Arcy que sur T47. Selon cette vue, la partie la plus saillante, vers l'arrière et le plan médian de l'extrémité proximale sur T47, semble être légèrement moins médiale sur Arcy et LM2, donc plus tournée vers la face postérieure sur les fossiles néandertaliens. Cette différence d'orientation de l'extrémité proximale est clairement visible en vue supérieure où l'extrémité a une forme rectangulaire sur T47 et est beaucoup plus ovalaire sur Arcy et LM2. La gouttière bicipitale encoche clairement le bord antérieur de cette extrémité. La vue inférieure montre une extrémité plus large (médio-latéralement) mais pas plus développée antéro-postérieurement, une fosse olécrânienne plus large mais pas plus profonde, les deux reliefs correspondant aux épicondyles de volumes équivalents alors que c'est le latéral qui est le plus large sur T47. Leur orientation semble légèrement plus horizontale sur Arcy. Comme sur LM2, l'axe défini par les deux surfaces épiphysaires des racines des condyles est plus ouvert relativement à la largeur de la diaphyse sur Arcy que sur T47. Enfin, l'épaisseur minimale de la surface épiphysaire est moindre sur Arcy et LM2 que sur T47. La face latérale montre une diaphyse large sur Arcy avec une zone d'insertion musculaire qui descend assez bas, formant un V étroit. Sur Arcy la largeur de la diaphyse est presque constante de l'épiphysaire proximale à la distale alors qu'elle est décroissante jusqu'à mi-diaphyse puis croissante sur T47.

En ce qui concerne le format, l'individu d'Arcy se caractérise par une diaphyse plus courte avec des diamètres antéro-postérieur et médio-latéral plus élevés que ceux du Moustier 2 et encore plus importants que ceux de l'individu récent T47. Ses indices diaphysaires caractérisent donc un ossement robuste (tabl. 3).

- Arcy 63 R B5 3725 même boîte que Arcy R IXa X12 (ligne 82 du tableau 1) : un fragment osseux d'un spécimen immature (en raison du format de la pièce et de l'aspect de l'os spongieux). Ce vestige est associé à l'humérus Arcy 63 R B5 3725 mais il n'est pas marqué et ne semble pas avoir été moulé. La pièce a un peu la forme d'un diabololo avec, à une extrémité, une surface épiphysaire érodée qui semble arrondie. À l'opposé la pièce est cassée et la surface osseuse se courbe et amorce un relief. Entre les deux, une surface osseuse très concave dans un plan perpendiculaire à la face cassée. Au-dessus on observe une face supérieure plano-convexe et en dessous une face inférieure nettement convexe. Si on considère que nous sommes en présence d'un fragment osseux humain immature, il ne s'agit pas d'un fragment de côte, de la ceinture scapulaire, des os longs, du sternum, des métacarpiens ou tarsiens, des phalanges et enfin des ossements de la voûte du crâne en dehors de la *pars lateralis* de l'occipital au niveau du processus caudal formant le foramen jugulaire. Sur un très jeune individu, dont l'âge au décès serait voisin de celui de la naissance, cette pièce pourrait correspondre à l'extrémité médiale d'un pédicule plutôt à droite de vertèbre lombaire de rang élevé. C'est l'hypothèse que l'on privilégie à celle d'un élément de la *pars lateralis*.

- Arcy 63 R Xb2 C12 3012 (ligne 50 du tableau 1, fig. 6) : un ilium droit d'un fœtus ou d'un périnatal. La pièce est très bien conservée. Il a été moulé et très mal nettoyé après cette opération. Il est plus petit que celui de LM2 (Maureille 2002, 2005). Il pourrait appartenir à un fœtus presque à terme à moins que nous soyons en présence de l'expression de la variabilité interindividuelle normale au sein des périnatals (hypothèse que l'on privilégie pour le moment). En fonction de nos deux spécimens de comparaison (LM2 et T47), la morphologie d'Arcy ne permet pas de proposer une diagnose taxinomique. Pour certains traits, les similitudes sont plus importantes entre Arcy et T47 qu'entre Arcy et LM2. C'est le cas de la grande échancrure sciatique qui fait un angle plus obtus sur Arcy que sur LM2, le bord de l'aile iliaque en dessous de l'épine iliaque antéro-supérieure est droite sur Arcy et T47 alors qu'elle est plus convexe vers le centre de l'ilium sur LM2.



Figure 6 - Arcy 63 R Xb2 C12 3012, Ilium droit d'un fœtus ou d'un périnatal. A : face externe et B : face interne. Photos et montage Ph. Jugie.

Sur la face externe de l'ilium, il y a un foramen nourricier sur Arcy et T47 (diamètre de 1 mm), proche de la surface articulaire, alors qu'il n'y en a pas sur LM2. Arcy a une grande échancrure ischiatique ouverte et haute comme T47. En vue supérieure, la sinuosité du bord supérieur de l'aile iliaque est plus marquée sur Arcy et T47 surtout dans sa partie postérieure. En vue antérieure, l'épaisseur de cette aile est plutôt en position reculée comme sur T47. La forme de la surface métaphysaire du bord supérieur de cette aile semble aussi plus proche sur Arcy et T47 que sur LM2. En revanche, quand on pose le vestige sur la face interne (qui porte la surface auriculaire), la région de l'épine iliaque postéro-supérieure est clairement relevée par rapport au plan sur Arcy et LM2 alors qu'elle est plus parallèle à ce plan sur T47. En vue externe, la surface épiphysaire qui participe à la formation de l'acétabulum est un peu moins pointue sur Arcy et LM2 que sur T47 (mais la mauvaise restauration d'Arcy n'aide pas à l'appréciation de sa forme). De plus, cette surface est plate sur Arcy et LM2 alors qu'elle porte une nette dépression sur T47. En vue interne, la surface acétabulaire semble longue sur Arcy comme sur LM2. Arcy a une épine iliaque postéro-supérieure mousse comme LM2, moins saillante vers l'arrière, sans méplat du bord au-dessus de l'épine. Il n'y a pas d'encoche entre les deux épines postérieures comme sur LM2 et le bord entre ces deux épines est aussi plus vertical sur Arcy et LM2 relativement à T47. En vue inférieure, la région de la grande échancrure sciatique est plus courte sur Arcy et LM2 et plus anguleuse postérieurement. La morphologie de la surface auriculaire s'inscrit plus dans une goutte étirée (une ellipse) sur Arcy et LM2 alors qu'elle est plus en poire sur T47... Enfin, on ne distingue pas de nette différence au niveau de l'angulation des deux surfaces constituant la surface auriculaire sur les trois spécimens. En vue postérieure, la partie visible de la surface auriculaire distingue Arcy de LM2 et de T47 en étant moins visible alors que la partie acétabulaire rapproche plus Arcy de LM2 que de T47. Le plus long axe de la surface articulaire fait, avec le plan vertical de l'ilium, un angle plus fermé sur Arcy et LM2 que sur T47.

En fonction des données métriques, Arcy montre des dimensions inférieures à celles de nos deux spécimens de comparaison. L'indice rapportant sa hauteur à la longueur (tabl. 4) traduit un ilium plus haut pour Arcy que pour les deux autres spécimens (LM2 est le sujet avec l'ilium le moins haut par rapport à sa longueur). Mais cet indice n'aide pas à la détermination de l'âge au décès du fossile car au sein de la série des périnataux de la nécropole 8B 51 de l'île de Saï (Partiot, com. pers.) cet indice varie de 87,38 à 96,81.

On peut donc considérer que l'ilium droit Arcy63 R Xb2 C12 3012 présente des caractéristiques morphologiques parfois proches de celles de l'individu moderne ou de celles du périnatal néandertalien Le Moustier 2. Si, pour le moment, nous ne nous prononçons pas sur son statut taxinomique, nous le considérons dans les décomptes (cf. *infra* chap. II.5-7) comme tout autre vestige mis au jour au sein des niveaux châtelperroniens.

29.45	<b>H22-1</b>	<i>Tableau 4 - Dimensions (mm) de l'ilium droit de la pièce Arcy 63 R Xb2 C12 3012. H22-1 : hauteur de l'ilium prise au point le plus bas de la région acétabulaire, H22-2 : hauteur de l'ilium prise du point situé à l'extrémité inférieure de la linea arcuata au point de la crête iliaque qui en est le plus éloigné, H22-3 : largeur de l'ilium, H22-4 : diamètre antéro-postérieur maximal de la surface auriculaire, H22-5 : diamètre vertical de la surface auriculaire, H22-6 : largeur de la crête iliaque, H22-7 : diamètre sagittal maximal de la région acétabulaire, H22-8 : diamètre transversal de la région acétabulaire perpendiculaire à la précédente, H22-9 : largeur de l'échancrure sciatique, H22-10 : profondeur de l'échancrure sciatique perpendiculaire à la largeur, H22-11a : distance en ligne droite de la base du foramen nourricier au sommet de la crête iliaque sur la face interne, H22-11b : selon la même droite que précédemment, distance de la base du foramen nourricier au point le plus bas de la région acétabulaire, H22-12 : largeur de l'échancrure entre l'épine iliaque antérieure supérieure et l'extrémité antéro-supérieure de la surface métaphysaire acétabulaire, H22-13 : épaisseur de l'ilium au niveau de la linea arcuata et au milieu de la grande échancrure sciatique, H22-14 : épaisseur de l'ilium à mi-distance entre l'épine antérieure et la partie la plus convexe du bord antérieur de la surface auriculaire. Ind = H22-1/H22-3*100. Pour les définitions des mesures voir Duda et al. (1995).</i>
23.30	<b>H22-2</b>	
31.35	<b>H22-3</b>	
9.70	<b>H22-4</b>	
11.45	<b>H22-5</b>	
44.00	<b>H22-6</b>	
13.85	<b>H25-7</b>	
9.55	<b>H22-8</b>	
9.55	<b>H22-9</b>	
2.75	<b>H22-10</b>	
11.15	<b>H22-11a</b>	
17.60	<b>H22-11b</b>	
8.85	<b>H22-12</b>	
6.60	<b>H22-13</b>	
2.85	<b>H22-14</b>	
93.85	<b>Ind. Arcy</b>	
87.75	<b>Ind. LM2 g.</b>	
90.75	<b>Ind. T47 g.</b>	
90.25	<b>ind. T47 d.</b>	

- Arcy 63 R X C7 (ligne 53 du tableau 1, fig. 7 et 8) : fragment de mandibule d'un adulte représenté par le condyle et sa racine bien conservés de la branche montante gauche. Le marquage est lisible, la fracturation est ancienne et le vestige ne présente pas de traces de découpe ou de désarticulation.

Notons la déviation latérale du condyle bien nette par rapport à l'échancrure sigmoïde qui ne semble pas avoir été très profonde. La forme de cette partie de la mandibule d'Arcy est similaire à celle de La Chapelle-aux-Saints 1 (fig. 8). Nous considérons donc cette pièce comme néandertalienne. Sur la partie conservée, les reliefs sont plutôt bien individualisés et son format et l'épaisseur de l'os cortical plaident pour un individu adulte robuste. Il n'y a pas de pathologie identifiable.

Relativement à une mandibule anatomiquement moderne, en vue latérale on peut noter le faible développement antéro-postérieur de la surface articulaire, la saillie d'un relief sous cette extension latérale condyloire. Il se distingue

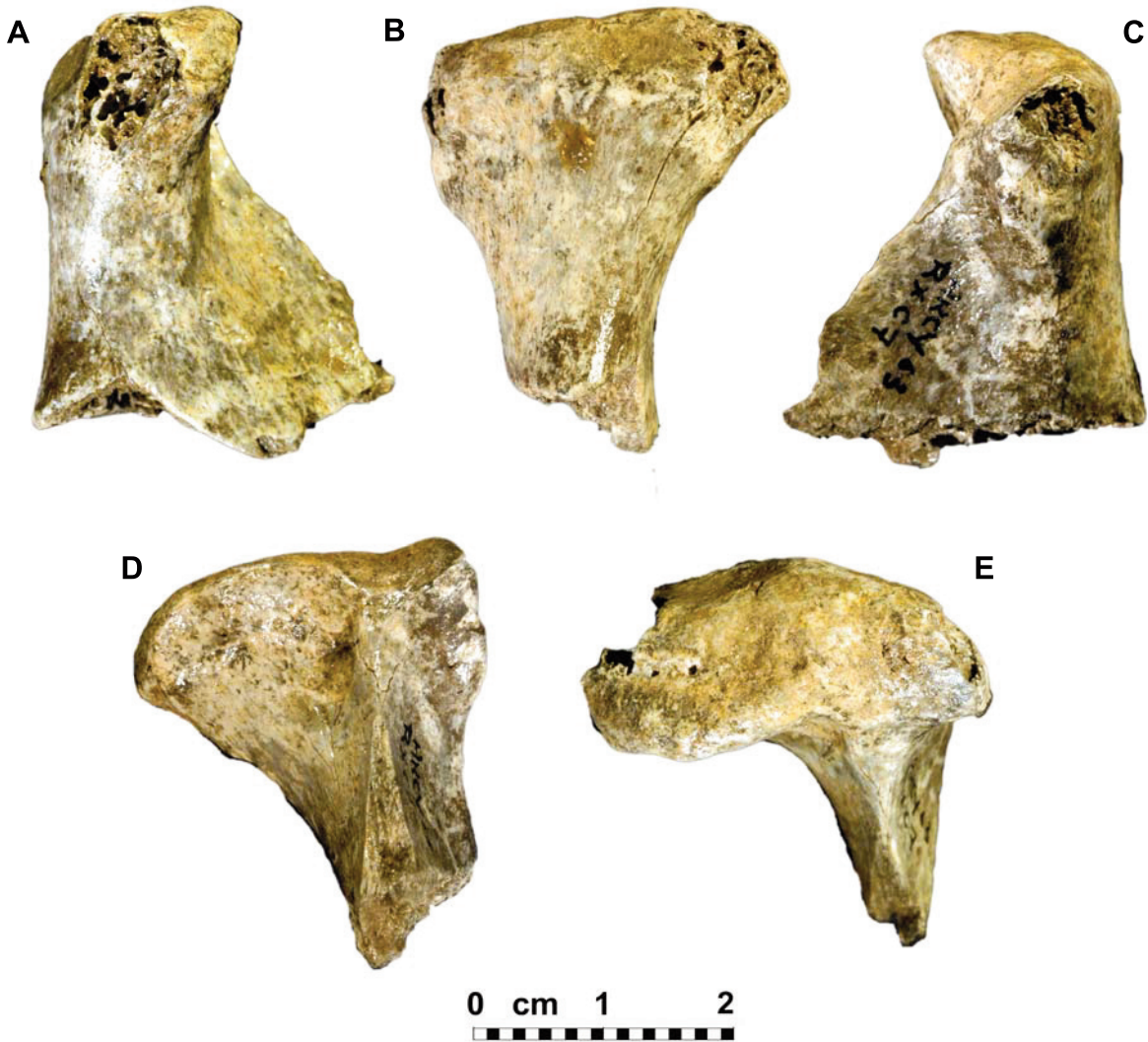


Figure 7 - Arcy 63 R X C7, branche montante gauche de mandibule mature. A : face médiale, B : face postérieure, C : face latérale, D : face antérieure et E : face crâniale. Photos et montage Ph. Jugie.

bien de cette dernière par un petit sillon. Le pan postérieur conservé de la branche montante est assez vertical ou moins concave. En vue médiale, même si la partie postéro-supérieure du condyle est érodée, on peut souligner son fort développement médial et la moindre éversion de son extrémité vers l'avant et l'extérieur. En vue postérieure, on peut noter la robustesse de la racine du condyle, la crête qui constitue le prolongement du bord postérieur sur le condyle est plus mousse, la présence d'un pan sub-vertical (hauteur max = 7,60 mm) qui est oblique vers le bas et l'arrière de la surface articulaire (au niveau médial du condyle). Le bord supérieur de la surface articulaire n'est pas plan mais clairement sinueux à la fois horizontalement et verticalement (chez l'Homme actuel, la surface articulaire a souvent un bord avec une convexité régulière dans les deux plans). Entre Arcy et le moulage du condyle droit de la mandibule de La Chapelle-aux-Saints, on note une nette différence de hauteur (plus importante sur Arcy) de la partie médiale du condyle. Nous sommes peut-être en présence d'une

différence liée à l'âge au décès des deux spécimens ou qui pourrait être la conséquence, sur le fossile corrézien, des atteintes pathologiques de son système masticateur. En vue antérieure, on note l'extension latérale du condyle, le relief qui se situe en dessous existe aussi sur La Chapelle-aux-Saints 1 mais qui semble moins bien individualisé sur le fossile d'Arcy peut-être en raison de l'érosion du condyle. La racine de l'échancrure sigmoïde est plus large et moins bien individualisée sur Arcy. Le bord de la surface articulaire descend vers cette racine et montre un point de jonction (médial) qui permet d'estimer métriquement l'extension latérale du condyle (cf. triangle sur la figure 8). Médialement à la racine de la crête formant l'échancrure, une dépression de 7 mm de diamètre est bien visible et se situe sous le bord de la surface articulaire. Elle existe aussi sur le fossile corrézien mais est plus large et moins bien individualisée. Enfin le bord de la surface articulaire a la forme d'un S qui aurait subi une rotation de 180° verticalement et de 90° horizontalement et qui aurait été très





Figure 8 - Comparaison du fragment de mandibule Arcy 63 R X C7 (à droite) avec le moulage de la partie équivalente de la mandibule de La Chapelle-aux-Saints (à gauche). Notez les similitudes morphologiques des deux pièces. Photos et montage B. Maureille.

aplatis. Ces courbures sont quasiment inexistantes chez l'Homme actuel. En vue inférieure, l'os cortical paraît très épais. La largeur maximale du condyle (médio-latérale) est de 26,95 mm et sa longueur maximale (antéro-postérieure) est de 12,65 mm. Cette dernière se situe en position nettement plus médiale chez Arcy que sur le sujet moderne.

Les vestiges humains identifiés lors de l'étude de Welker *et al.* (2016) n'ont pratiquement pas été décrits. Nous avons tenté de le faire ci-dessous ce qui nous a amené à revenir sur quelques déterminations anatomiques.

- AR-3 (ligne 55 du tableau 1, fig. 9) : cette pièce est décrite comme suit : «AR-3 appears to be a portion of the right zygomatic arch. The specimen preserves parts of the frontal, maxillary and temporal processes. The zygomaticofacial foramen is present, while the masseteric origin is not preserved» (Welker *et al.* 2016 - p. 9). Il s'agit du processus frontal sub-complet, et de la racine du processus temporal conservée sur 5-6 mm de long, d'un os zygomatic droit d'un sujet immature. Sur la figure S10 (Welker *et al. ibidem* - p. 38), la pièce est mal orientée puisque le processus frontal est horizontal et que la face orbitaire regarde vers le bas. Par sa forme et son format, il est très proche de celui de l'enfant du Pech-de-l'Azé 1 (*circa* 1,5 ans ; Patte 1957).

Par sa forme, il l'est aussi proche de l'os droit d'Engis 2 (*circa* 6 ans ; Fraipont 1936) mais présente une face temporale nettement moins large que celle de ce dernier. Avec le matériel de comparaison dont nous disposons, il a un format voisin à celui d'un enfant médiéval (SPT 276) de 15 à 18 mois. La suture zygomatico-frontale est conservée ainsi que la totalité de la suture zygomatico-sphénoïdale beaucoup plus développée que celle de l'enfant moderne de comparaison. Elle est aussi plus verticale, moins oblique vers le haut et la face latérale et de longueur équivalente (16,70 mm). Elle est interrompue par le passage d'un important paquet vasculo-nerveux. La face temporale est complète, la face orbitale est moins bien préservée. Le bord entre la face temporale et la face latérale est plus aiguë, donc le passage entre les deux faces est plus abrupt sur AR-3 relativement au sujet médiéval. Globalement, la pièce paraît gracile car le processus frontal est haut, vertical mais avec une base large avec un bord temporal peu convexe vers l'arrière et sans tubercule marginal. Trois foramens zygomatico-faciaux s'ouvrent sur la face antérieure et s'inscrivent dans un arc de cercle. Nous avons signalé que les foramens zygomatico-faciaux multiples ainsi agencés caractérisent 75 % des Néandertaliens adultes pour 2,5 % des Hommes actuels (Maureille 1994).



Figure 9 - AR-3, processus frontal sub-complet d'un os zygomatique droit d'un sujet immature anté-pubertaire. Vue latérale. Photo Ph. Jugie.

- AR-5 (ligne 56 du tableau 1) : un fragment de pédicule gauche d'une vertèbre cervicale. La partie qui va fusionner avec le corps est entièrement conservée ainsi que celle, supérieure, de la surface articulaire intervertébrale supérieure et la partie antérieure de la surface articulaire intervertébrale inférieure. Un élément du bord du futur foramen transverse cervical est également préservé. L'orientation des surfaces articulaires est difficile à apprécier. La supérieure semble plus verticale que sur la pièce n° 7 (cf. *infra*) et on peut considérer que AR-5 est un fragment de vertèbre de rang moins élevé que AR-7. La partie qui va fusionner avec le corps est peu haute et peu large sur Ar-5 relativement à une vertèbre équivalente d'un sujet médiéval.

- AR-6 (ligne 57 du tableau 1) : ce fragment quadrangulaire de 100 mm<sup>2</sup> est probablement un élément de voûte crânienne d'1 mm d'épaisseur sans diploë sur trois des bords et avec le début d'une extension diploïque sur le quatrième. Sur une face on note un foramen nourricier. Il ne montre aucun trait « diagnostique ».

- AR-7 (ligne 58 du tableau 1) : comme cela a été publié, il s'agit d'un héli-arc neural gauche incomplet de vertèbre

cervicale. Il est cassé à la base du processus qui s'oriente vers le corps de la vertèbre et il manque la partie distale du pédicule qui va se souder avec l'autre héli-arc (cassé juste avant le plan médian) contrairement à ce qui est écrit (« *posterior, there appear two unfused surfaces, one directed medially and the other laterally. The absence of the fusion of the neural arch suggests it represents an individual younger than 2 years* »). L'utilisation de la loupe binoculaire Olympus SZ-PT, avec un grossissement de 4, démontre qu'il n'y a pas de surface épiphysaire à l'extrémité de ce pédicule. Celle qui est caudo-latérale montre de l'os spongieux et celle qui est plus cranio-caudale est clairement recouverte par du sédiment (petits grains de gravier visibles, etc). On ne peut donc apprécier sa synostose avec la partie droite de la vertèbre ce qui aurait été essentiel pour la détermination de l'âge au décès. À nouveau, la pièce paraît d'un format inférieur relativement à une vertèbre d'un sujet médiéval de 15 à 18 mois. L'orientation des surfaces articulaires crâniale et caudale, clairement plus horizontales que verticales plaident pour une C3 ou une C4, elles semblent plus grandes que sur le sujet médiéval, plus étirées antéro-postérieurement. Sur AR-7 elles semblent aussi plus positionnées l'une au-dessus de l'autre alors que chez le sujet médiéval, celle craniale est plus antérieure que celle caudale. La différence d'orientation du plan contenant la surface articulaire crâniale (plutôt sub-horizontale) relativement au plan de l'héli-arc plaide pour un héli-arc neural de C3-C4. On peut noter que le pédicule paraît court et large sur AR-7. Cette pièce a été utilisée dans le cadre des analyses ZooMs.

- AR-8 (ligne 59 du tableau 1) : ce petit vestige quadrangulaire est contenu dans un rectangle de 80 mm<sup>2</sup>. Comme spécifié dans Welker *et al.* (2016), il présente de l'os compact sur deux de ses faces. On peut rajouter que la mieux préservée est convexe dans les deux plans de l'espace et la moins préservée est concave. Un bord réunissant ses deux faces est très aigu alors que l'autre est nettement plus large. On peut supposer que ce petit fragment est un morceau d'arc neural de vertèbre, plutôt cervical, juste en arrière des surfaces articulaires.

- AR-9 (ligne 60 du tableau 1) : cette pièce a été décrite comme « *an irregular specimen with a U-shaped cross-section and a large open space in its center. The specimen retains cortical bone on the outer surface of the cross-section but is broken on both ends. An element could not be assigned to this specimen* » (Morphological description, Welker *et al.* 2016, sup. inf. p. 10). Étant donné la morphologie de la pièce et la présence de différents reliefs caractéristiques, nous sommes certains qu'il s'agit d'un morceau de mandibule avec la base du corps et celle de l'arcade alvéolaire moins bien conservée. Sur la face antéro-latérale, le corps présente un relief que nous assimilons au tubercule marginal antérieur. Il s'agit donc d'une partie de l'héli-mandibule à droite. L'arcade alvéolaire porte alors les cryptes alvéolaires de la i1 (face distale conservée), la i2 (complète) et une petite partie de la canine. Sur la face linguale, on peut noter le fort renforcement de la base du corps et son importante largeur dans une zone où l'on trouvera sur l'adulte le *torus basilaris*.



- *AR-11* (ligne 61 du tableau 1) : ce petit fragment de forme torturée s'inscrit dans un rectangle de 130 mm<sup>2</sup>. Il présente une face avec un os compact ponctué de dendrites de manganèse concave dans un plan et convexe dans un autre plan perpendiculaire au précédent. Sur la face opposée on a une surface beaucoup plus lisse de type surface de sinus ou de crypte alvéolaire. Elle est convexe dans les deux plans de l'espace et est séparée en deux par une très fine crête. Ces deux surfaces se rejoignent par un bord libre très fin. A l'opposé de ce dernier on a un os spongieux et la pièce va en s'élargissant. Nous pensons donc être en présence d'un petit fragment de maxillaire supérieur, du bord alvéolaire antérieur avec la face antérieure de deux cryptes de dents déciduales. En fonction des courbures de la face externe, il se placerait plutôt au niveau de la région des molaires déciduales. La nature de la pièce ne nous permet pas de proposer un âge au décès de ce sujet.

- *AR-12* (ligne 62 du tableau 1) : ce fragment rectangulaire de 150 mm<sup>2</sup> est un élément de voûte crânienne d'environ 2 mm d'épaisseur sans diploé sur trois des bords et avec le début d'une extension diploïque sur le quatrième. Il ne présente aucun trait « diagnostique ».

- *AR-13* (ligne 63 du tableau 1) : il s'agit d'un petit fragment de voûte crânienne qui s'inscrit dans un rectangle de 135 mm<sup>2</sup>. Il a une forme quadrangulaire. Ses deux faces sont globalement planes et sur un des bords du fragment, oblique par rapport aux trois autres. On a sur 5,6 mm un bord suturaire érodé. Sur chaque bord, on observe la table interne et la table externe ainsi qu'un diploé assez épais.

- *AR-14* (ligne 64 du tableau 1) : cette pièce a été détruite pour datation absolue, analyse paléoprotéomique et ADN ancien. Sur la base des deux photographies publiées, il est certain que nous sommes en présence d'un fragment de voûte crânienne qui est contenu dans un rectangle de 420 mm<sup>2</sup> avec un bord suturaire conservé sur près de 15 mm qui se développe aux dépens d'une face de la pièce. Elle semble assez épaisse.

- *AR-16 ou Arcy 63 R X C7 1947* (ligne 65 du tableau 1) : cette pièce a été décrite comme « *a partial right maxilla preserving part of the infraorbital sulcus, the roof of the maxillary sinus and the infraorbital foramen. The suture to the zygomatic process is partly present as well.* » (*Morphological description, Welker et al. 2016, sup. inf. p. 10*). Etant donné la morphologie de la pièce, de ses reliefs et de la zone suturaire, nous sommes sûrs qu'il s'agit d'un fragment, de forme quadrangulaire, de frontal à gauche portant une partie de la suture zygomatiko-frontale, une partie du bord supra-orbitaire (érodé sur la moitié latérale conservée), du plafond de l'orbite, de la face endocrânienne. On note l'épaississement du bord supraorbitaire latéralement et son rétrécissement plus médialement, la présence d'un foramen nourricier sur la face exocrânienne du frontal juste au-dessus de la suture qui est d'ailleurs souvent observé au même endroit chez des nouveaux-nés (cette zone porte d'ailleurs des empreintes de paquets vasculo-nerveux). L'observation à la loupe binoculaire sur la face exo-crânienne permet d'observer une différence au niveau de la structure surfacique, pouvant correspondre à la zone d'insertion de

l'aponévrose temporale. Rien de particulier n'est observable sur la face endo-crânienne. En fonction de cette localisation, ce fragment est nettement plus volumineux que la zone équivalente sur l'enfant du Pech-de-l'Azé 1 et moins développé que chez Engis 2.

- *AR-29* (ligne 66 du tableau 1) : ces trois fragments collés s'inscrivent dans un carré de 900 mm<sup>2</sup>. Il s'agit d'un élément de voûte crânienne de 2 mm d'épaisseur avec du diploé visible sur un des trois bords. Le moins convexe de ces bords présente la trace d'un ancien collage. La pièce semble avoir fait l'objet d'un prélèvement sur la face endocrânienne. Ce gros fragment de voûte crânienne ne montre rien de caractéristique.

- *AR-30* (ligne 67 du tableau 1) : ces deux fragments collés sont contenus dans un rectangle de 375 mm<sup>2</sup>. Ils ont une forme tourmentée et une épaisseur maximale de 2,7 mm. Il s'agit d'un fragment de voûte crânienne. La face exocrânienne ne présente aucun trait particulier. Elle est légèrement convexe. La face endocrânienne montre une importante dépression et l'empreinte d'un fin paquet vasculo-nerveux. L'épaisseur de l'os cortical au niveau de la face exocrânienne est plus importante que celle endocrânienne. Le diploé est parfois assez épais. Peut-être sommes-nous en présence d'un fragment d'écaillage occipitale ? Ce vestige a été prélevé pour étude paléoprotéomique et d'ADN ancien.

- *AR-31* (ligne 68 du tableau 1) : ce fragment de voûte crânienne s'inscrit dans un rectangle de 375 mm<sup>2</sup>. Son épaisseur maximale est de 2,15 mm. La face exocrânienne est légèrement convexe. Comme le précédent, il présente une nette distinction entre diploé sur tous ces bords et l'os cortical exocrânien ou endocrânien. Il ne montre aucune caractéristique particulière.

- *AR-33* (ligne 69 du tableau 1) : ce fragment de voûte est contenu dans un rectangle de 308 mm<sup>2</sup>. Son épaisseur maximale est de 2,75 mm. La face exocrânienne est légèrement convexe. Le diploé est visible sur tous les bords et les deux tables interne et externe se distinguent bien.

- *AR-34* (ligne 70 du tableau 1) : cette pièce a été décrite comme « *a slightly elongated fragment with a curved cross-section and cortical bone on both sides. The specimen (...) might represent the neck portion of an otherwise unspecified rib* » (*Morphological description, Welker et al. 2016 - Sup. Inf. p. 11*). Il s'inscrit dans un rectangle de 200 mm<sup>2</sup>. Nous pensons qu'il s'agit d'un fragment crânien avec des courbures et un bord anatomique caractéristiques. L'une des faces est recouverte d'une fine couche de calcite. C'est une face exocrânienne. Sur la partie conservée, elle est plano-convexe. Elle est séparée d'une autre face exocrânienne - qui est très nettement convexe - par un bord relativement aigu à une extrémité, plus mousse à l'autre. Au niveau de la partie mousse, on peut observer l'impression d'un paquet vasculo-nerveux d'un demi-millimètre de large. Enfin, la troisième face est clairement endocrânienne par sa texture. Elle a une courbure inversée relativement à la précédente ce qui fait qu'elle se relie à cette dernière (cassée) par un bord très peu épais et donne à l'ensemble une section un peu en accent circonflexe. Nous pensons qu'il s'agit d'un morceau de bord sus-orbitaire plutôt au niveau de la moitié médiale

de l'orbite. Au niveau de chaque section le diploé est visible. Comparé à un héli-frontal d'un enfant médiéval âgé de 15 à 18 mois, on ne peut pas considérer qu'il y ait sur AR-34 un renforcement du bord sus-orbitaire qui préfigurerait le torus sus-orbitaire. La partie conservée de l'écaïlle du frontal semble aussi verticale que sur l'enfant du Pech-de-l'Azé 1.

- AR-35 (ligne 71 du tableau 1) : ce petit fragment de forme complexe s'inscrit dans un carré de 100 mm<sup>2</sup>. Il montre quatre faces qui, par leur texture, font penser à une surface externe. Sur un bord cassé on note un os compact très épais et une cavité sans structure spongieuse qui fait penser à un élément d'os long qu'à un élément crânien. À l'opposé, le fragment osseux forme un relief en dôme dissymétrique mais sans surface épiphysaire. Malheureusement, ce relief est érodé et y apparaît l'os spongieux. Enfin, il présente deux surfaces presque symétriques très courbes qui sont convexes dans un plan et plano-convexe ou convexe dans un autre plan perpendiculaire au précédent. Ces deux surfaces sont séparées d'un côté par un bord libre très aigu et de l'autre par la quatrième surface plus large et légèrement convexe. Welker *et al.* (2016) supposent qu'il s'agit d'un élément de processus épineux d'une vertèbre non identifiée. Nous sommes plus prudents quant à cette détermination anatomique. Mais si nous la considérons comme exacte il s'agirait alors 1) obligatoirement d'un individu d'âge différent, probablement adulte, de celui de l'individu auxquels tous les vestiges identifiés avec cette série de vestiges numérotés AR pourraient appartenir et 2) en fonction de la morphologie globale de la pièce, il s'agirait de la racine à gauche du processus épineux d'une vertèbre cervicale mais ni l'atlas, l'axis ou la 7ème vertèbre.

- AR-163 (ligne 72 du tableau 1) : c'est un petit fragment de voûte crânienne qui est contenu dans un rectangle de 255 mm<sup>2</sup>. Il s'agit d'un fragment de crâne avec une face exocrânienne presque plane, un bord suturaire conservé sur 5 mm de longueur et trois autres bords où l'on distingue nettement le diploé de la table externe et la table interne. Son épaisseur maximale est de 3 mm au niveau du bord suturaire qui est oblique aux dépens de la face endocrânienne. Cette dernière est beaucoup plus concave.

- AR-164 (ligne 73 du tableau 1) : c'est un petit fragment de voûte crânienne de forme sub-triangulaire qui s'inscrit dans un rectangle de 255 mm<sup>2</sup>. La face exocrânienne est légèrement convexe et porte l'empreinte d'un paquet vasculo-nerveux qui se divise en deux à 5 mm d'un bord. La courbure de la face endocrânienne répond à celle de la précédente face. Son épaisseur maximale est de 2,4 mm. Sur les trois bords, on peut observer les tables externe et interne et le diploé.

- AR-165 (ligne 74 du tableau 1) : il s'agit d'un petit fragment de voûte crânienne de forme sub-quadrangulaire qui est contenu dans un rectangle de 285 mm<sup>2</sup>. La face exocrânienne est légèrement convexe. La courbure de la face endocrânienne est similaire. Son épaisseur maximale est de 2,4 mm au niveau d'un bord suturaire. En effet, sur l'un des bords, une suture qui se développe aux dépens de la table externe est conservée sur 10 mm de long. On ne

peut observer le diploé sur les trois autres bords, l'épaisseur de la voûte diminuant fortement.

- AR-167 (ligne 75 du tableau 1) : c'est un petit fragment de voûte crânienne de forme sub-quadrangulaire qui s'inscrit dans un rectangle de 210 mm<sup>2</sup>. Les faces exo et endocrânienne sont globalement plates. La première ne porte aucune caractéristique anatomique. Sur la seconde on peut observer un tout petit foramen nourricier qui s'ouvre au fond d'une empreinte de 1 mm de diamètre. L'épaisseur maximale est de 1,85 mm. Il est possible d'observer le diploé et les deux tables sur un seul bord.

- AR-169 (ligne 76 du tableau 1) : cet assez petit fragment de voûte crânienne de forme sub-triangulaire est contenu dans un rectangle de 150 mm<sup>2</sup>. La face exocrânienne est plane et la face endocrânienne très concave avec le long du bord le plus épais un relief caractéristique qui nous assure que nous sommes en présence d'un fragment d'écaïlle occipital avec un flanc d'une gouttière soit du sinus longitudinal médian soit d'un des latéraux. L'épaisseur importante de l'os à ce niveau (4,35 mm), et la structure du diploé plaident plutôt pour un fragment portant une partie du sinus longitudinal médian.

- AR-170 (ligne 77 du tableau 1) : il s'agit d'un petit fragment de voûte crânienne de forme sub-rectangulaire qui s'inscrit dans un rectangle de 255 mm<sup>2</sup>. Un des bords est nettement plus épais (2,85 mm) que les trois autres et pour deux d'entre eux on peut observer les deux tables d'os compact et le diploé. Un foramen nourricier assez volumineux (0,7 mm de diamètre) s'ouvre sur la face exocrânienne en creusant une gouttière de 1,70 mm de long. Les deux faces sont légèrement courbes.

- AR-171 (ligne 78 du tableau 1) : c'est un petit fragment de voûte crânienne qui est contenu dans un rectangle de 168 mm<sup>2</sup>. Le diploé et les fines tables externe et interne sont visibles sur tous les bords. Son épaisseur maximale est de 3,05 mm. Les faces sont plano-convexes.

- AR-172 (ligne 79 du tableau 1) : ce petit fragment de voûte crânienne de forme sub-triangulaire s'inscrit dans un rectangle de 180 mm<sup>2</sup>. Il est marqué « Arcy 63 R X C7 ». Les deux faces sont plano-convexes. L'épaisseur de l'os (maximale à 2,25 mm) tend à diminuer vers la base d'un triangle alors isocèle. Sur deux bords on distingue nettement le diploé des deux tables. La pièce a été fortement consolidée.

- AR-175 (ligne 80 du tableau 1) : il s'agit probablement d'un petit fragment de voûte crânienne avec la surface endocrânienne préservée et le diploé visible à l'opposé. Il est contenu dans un rectangle de 99 mm<sup>2</sup>. On ne peut apprécier l'épaisseur de l'os avant érosion. Au niveau de chaque bord, la table interne est très fine.

- AR-176 (ligne 81 du tableau 1) : c'est un petit fragment de voûte crânienne qui s'inscrit dans un rectangle de 130 mm<sup>2</sup>. Une face (l'endocrânienne) est nettement moins bien conservée que l'opposée. Le diploé est bien visible ainsi que les tables externe et interne sur tous les bords. Son épaisseur maximale est de 2,30 mm.

- AR-177 (ligne 82 du tableau 1) : ce petit fragment de voûte crânienne est contenu dans un rectangle de 160 mm<sup>2</sup>. Son épaisseur maximale est de 2,20 mm. Au niveau de chaque bord, on peut observer le diploé et les deux tables plus

épaisses que pour le fragment AR-175. Les deux faces sont planes et ne montrent aucune particularité anatomique.

En dehors de AR-35, et peut-être de AR-7 (il faut rester prudent avec ce vestige), nous considérons que toutes les pièces de AR-3 à AR-177 que nous venons brièvement de décrire peuvent appartenir à une même voûte crânienne et à même un rachis cervical ayant une maturation et des formats voisins de ceux d'un sujet médiéval de 15 à 18 mois. La partie conservée de l'os zygomatique (AR-3) valide son appartenance à la lignée néandertalienne.

## 7 - Nombre minimum d'individus et répartition spatiale (fig. 10)

Dans les sites du Pléistocène supérieur, les vestiges humains sont généralement rares et épars, dispersés dans le remplissage sédimento-archéologique qui a subi de nombreux processus post-dépositionnels perturbateurs et très difficiles à apprécier. Discuter le NMI humains est donc rarement une difficulté que ce soit par niveau sédimento-archéologique ou globalement (cf. la définition du NMI selon Poplin 1978).

Ce n'est pas le cas avec les niveaux châtelperroniens de la grotte du Renne étant donné la richesse et la diversité du matériel paléanthropologique.

Dans un premier temps, nous avons comparé le matériel indépendamment de toute attribution à un des niveaux identifiés lors de la fouille et/ou de leur regroupement en trois phases. Puis, en raison des informations transmises par M. Julien (com. pers.) ainsi que les résultats d'autres champs disciplinaires, présentés par exemple dans le chapitre IV.3, nous discuterons le NMI en fonction des trois « phases » regroupant les niveaux châtelperroniens (de la base au sommet) : phase n°1 : Xc+Xb (dont Xb1 et Xb2), n° 2 : Xa+IX et n° 3 : VIII. Nous considérons alors que le matériel humain associé à chacune de ces phases provient d'une série d'occupations rapprochées et durant lesquelles les aménagements des occupants des niveaux châtelperroniens ont pu créer des perturbations ayant eu un impact potentiel sur la distribution spatiale des vestiges. Cet impact peut avoir été tel qu'il convient d'accepter l'hypothèse que l'on ne peut distinguer plus finement la distribution chronologique des restes humains.

### ***NMI indépendamment de toute attribution stratigraphique, proximité spatiale, proximité biologique***

Sans risque de se tromper, les vestiges osseux crâniens appartiennent à deux individus : un très jeune sujet de circa 12-17 mois (période anté-pubertaire) et un individu dont la mandibule avait atteint sa taille adulte. Pour ce qui est des rares vestiges infra-crâniens, l'étude de l'humérus et de l'ilium de périnatales avec les pièces équivalentes du Moustier 2 (cf. *supra*) doit nous amener à poser l'hypothèse H0 selon laquelle ces deux vestiges appartiendraient au même sujet. Mais nous considérons que les différences de

format de ces deux ossements sont trop importantes à savoir un humérus d'Arcy aussi long et plus robuste que celui de LM2 alors que l'ilium d'Arcy est bien plus petit que celui du Moustier 2. Ceci pourrait traduire la variabilité interindividuelle néandertalienne ? Ou, autre hypothèse (H1), serions-nous en présence de deux sujets périnatales différents dont les statuts taxinomiques pourraient être également distincts ? Voir (hypothèse H2), comme cela a été démontré récemment (Slon *et al.* 2018), un potentiel hybride ? Avant de mener toute investigation en paléoprotéomique (Welker *et al.* 2016) ou en ADN ancien, une étude précise de ces deux ossements comparés à des séries de périnatales actuels (dont les deux ossements sont conservés) permettra peut-être de considérer l'une de ces hypothèses comme la plus parcimonieuse. Pour le moment, il nous semble préférable de privilégier l'hypothèse H1 plutôt que celle H0 ou H2 tant les différences de format sont importantes entre deux ossements et relativement aux mêmes pièces du périnatal le Moustier 2. Ils appartiendraient donc à deux individus décédés en période périnatale. Les hémi-arc neurax des vertèbres cervicales peuvent être rapportés au même individu de 12-17 mois sur la base des ossements crâniens. À cette étape, le NMI est donc de 4 : deux périnatales, un sujet immature de 1-1,5 ans et un individu dont la mandibule a une taille adulte.

En ce qui concerne les dents isolées, par catégorie de dent, le NMI ne dépasse pas 2 - ce qui peut sembler faible pour une collection de 29 vestiges dentaires - pour : a) le germe de seconde molaire déciduale inférieure droite (sujet de près de 10,5 mois et un autre un peu plus jeune soit 7,5 mois), b) le germe de l'incisive permanente latérale supérieure gauche (*circa* 5,5-6,5 ans pour l'un et 6,5-7,5 ans pour l'autre), c) le germe de première prémolaire supérieure gauche (sujet ayant un âge > à 6,5 et > 7,5 ans), d) la première ou seconde molaire permanente inférieure droite (dent très peu usée donc appartenant à un individu de 7-8 ans si M1 ou un sujet de 13-15 ans si M2 et un autre individu légèrement plus âgé) et potentiellement e) la troisième molaire inférieure droite (des dents très usées appartenant donc à un adulte d'âge avancé si l'une des deux dents devaient plutôt être considérée comme une M2).

En ne distinguant pas la provenance stratigraphique des vestiges humains, nous proposons donc l'hypothèse qu'il y a dans la collection un NMI humains de 10 : deux périnatales, deux individus de 7,5 à 10,5 mois, un individu assez jeune de + ou -15 mois, deux sujets de 5 à 7 ans, un individu de 8 à 11 ans et deux adultes d'âge moyen à avancé. Notons le nombre considérable de vestiges appartenant à de très jeunes et jeunes individus (de façon absolue ou relativement aux adultes).

### ***NMI considérant l'attribution stratigraphique, la proximité spatiale, de potentiels appariements***

Nous avons aussi essayé d'affiner ce NMI. Mais cette réflexion est préliminaire et devra être revue. Comme cela a été souligné par Duda (1987, p. 53) dans des sites

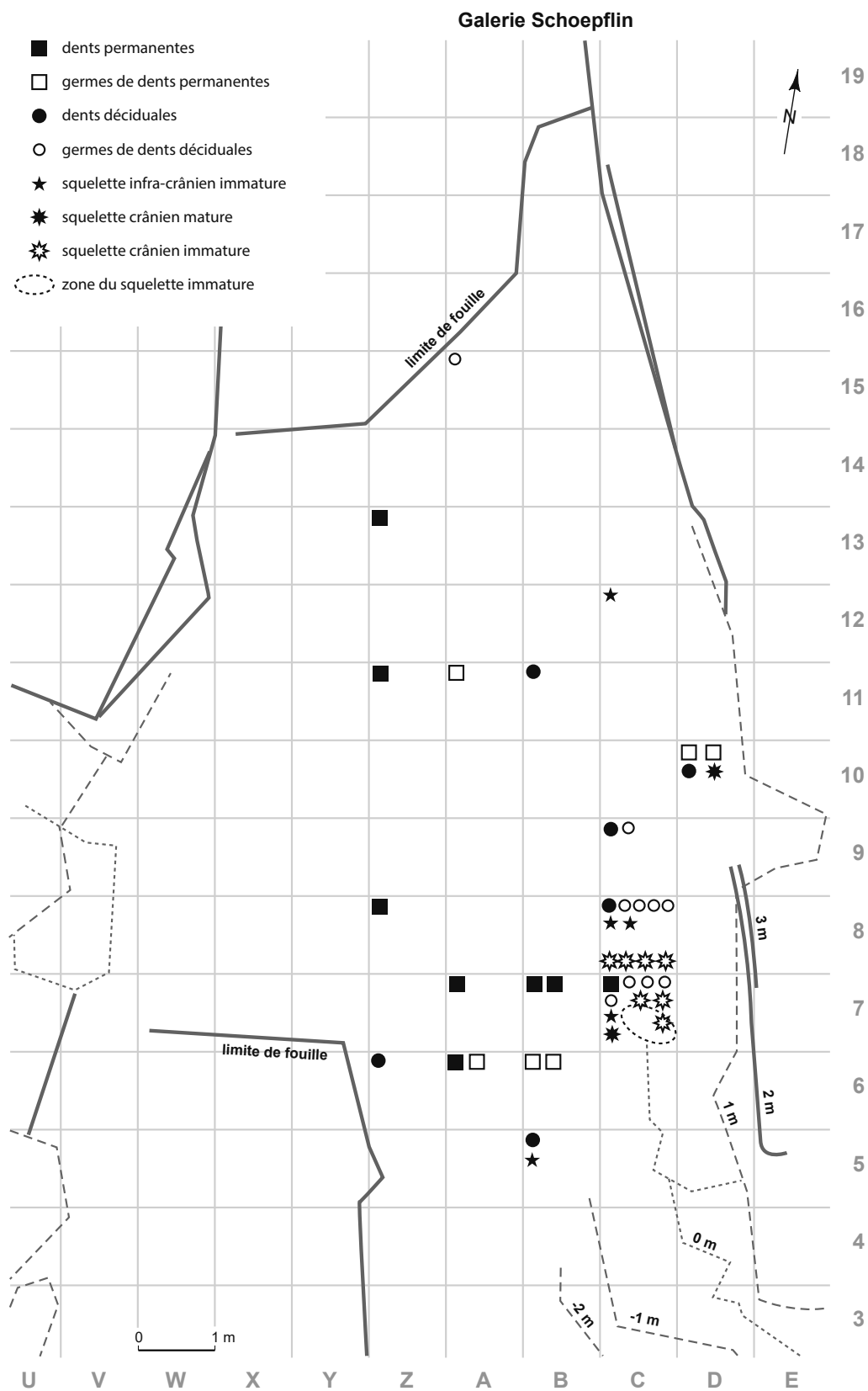


Figure 10 - Tentative de répartition spatiale planaire des vestiges humains des niveaux châtelperroniens de la grotte du Renne.



funéraires collectifs avec ce qu'il désignait comme des « *liaisons de premier ordre* » qui sont « *directement observables sur le terrain, au moment de la fouille* » et des liaisons de deuxième ordre qui résultent de l'étude des vestiges. Elles peuvent être variées : liaisons par collage de fragment, par contiguïté, par appartenance à un même stade de maturation ou ensemble pathologique et/ou par symétrie. Pour les sites du Paléolithique moyen, où les vestiges humains sont rares, nous rajoutons à ces critères la proximité spatiale des pièces et la distribution en fonction des différentes unités litho-stratigraphiques (dont l'intégrité doit avoir été préalablement testée ; voir par exemple le travail effectué sur le matériel de Saint-Césaire par Gravina *et al.* 2018).

Comme spécifié ci-dessus, il a été distingué 3 phases numérotées de 1 à 3 de la base au sommet (cf. *supra*). Nous avons décidé d'associer à la première phase les vestiges humains provenant de la couche X ou ceux sans identification de couche (cf. tabl. 1) en raison des appariements déjà susmentionnés, des marquages sur certaines pièces.

La phase n° 3, la plus récente, ne livre qu'un reste soit une I2 inférieure droite isolée à la racine cassée (tabl. 1, n° 11) qui peut appartenir à un sujet de 7,5 à 11 ans soit de la troisième enfance ou période pré-pubertaire actuelle. Le NMI est donc de 1 : un sujet pré-pubertaire.

Pour la phase n° 2, cinq vestiges peuvent traduire la présence d'au moins deux adultes d'âge moyen à avancé en raison de la présence de deux dents (tabl. 1, n° 16 et 17 : soit une M2 ou M3 inférieure droite et un fragment de couronne de M1 ou M2 inférieure droite), un sujet plus jeune soit un adolescent (entre 12,5 et 17,5 ans) connu par une seconde prémolaire supérieure droite et une seconde prémolaire inférieure gauche (tabl. 1, n° 4 et 13), les deux dents ont été fonctionnelles, avec une face occlusale pratiquement non usée, mais légèrement plus sur la prémolaire supérieure que sur l'inférieure, et un très jeune sujet de 10,5 mois à 1,5 ans (enfance II ou période anté-pubertaire) représenté par le germe de i2 inférieure droite qui n'a jamais été fonctionnelle (tabl. 1, ligne 54). Le NMI pour cette phase 2 est donc de 4 individus : 2 adultes (un d'âge avancé, un d'âge moyen), un adolescent et un enfant en période anté-pubertaire.

La phase n° 1 est la plus riche avec plus d'une cinquantaine de « vestiges » humains. On peut considérer que sont représentés au moins : un adulte d'âge avancé (tabl. 1, n° 6 et 7 soit une M3 inférieure droite usée et la canine gauche inférieure incluse, le fragment de mandibule (ligne 53, tabl. 1) peut également être associé à cet individu), un adolescent en période plutôt post-pubertaire (tabl. 1, n° 5 et 21 soit une M1 ou M2 inférieure droite peu usée et un germe de M3 inférieure droite ainsi que la dent n° 35 si nous considérons que c'est un germe de M2 inférieure droite), un individu de la fin de la période pré-pubertaire ou troisième enfance (7 à 11 ans) avec la dent n° 25 (une m1 inférieure droite à la couronne usée et les racines en cours de résorption), un autre individu dans la même catégorie

d'âge avec la même dent (tabl. 1, n° 18) mais avec une couronne légèrement moins usée (la dent n° 35 peut appartenir à l'un de ces deux sujets si on la considère comme une M1). On distingue encore au moins, un sujet de 6,5-7,5 ans (période de la fin de la seconde enfance) avec les dents n° 22, 23 et 24 (incisive latérale supérieure gauche avec une racine qui a peut-être commencé à se résorber, germe d'incisive latérale supérieure gauche et un germe de première prémolaire supérieure droite) qui viennent des carrés B6 et B5 (la dent n° 32 (incisive centrale déciduale supérieure) peut appartenir à l'un des deux individus précédemment identifiés) et un sujet de la seconde enfance (4,5 à 7 ans) avec les dents n° 20 (germe de première prémolaire supérieure gauche), n° 19 (germe de d'incisive permanente supérieure latérale gauche) et n° 37 (canine déciduale supérieure droite avec une couronne à peine usée au niveau du sommet de la cuspide). Les deux premières dents provenant du carré D10. Enfin, on distingue un individu ou presque à la période anté-pubertaire (10,5 mois et 1 an et demi) avec 7 dents dont 4 maxillaires (tabl. 1, n° 27, 28, 34 et 38 soit respectivement les germes d'une incisive centrale déciduale supérieure droite, d'une incisive latérale déciduale supérieure droite (le trait particulier (cf. *supra*) affectant la couronne de ces deux germes nous assure qu'elles appartiennent au même sujet), d'une première molaire déciduale supérieure gauche, d'une canine déciduale supérieure gauche) et 3 mandibulaires (tabl. 1, n° 29, 31 et 33 soit respectivement les germes d'une seconde molaire déciduale inférieure gauche, d'une canine déciduale inférieure gauche, d'une première molaire déciduale inférieure gauche) qui proviennent des carrés C7, C8 et C9 (les vestiges crâniens et du rachis ligne 55 à 82 peuvent être rapportés à cet individu ainsi que le temporal *Arcy 63 R C7 Xb 1544*), un nourrisson (4,5 mois à 7,5 mois) avec les dents n° 26 (germe de seconde molaire déciduale supérieure droite) et n° 30 (germe de seconde molaire déciduale inférieure gauche) du carré C7 et deux périnataux, avec potentiellement un spécimen décédé quelques semaines avant la naissance, représenté par la dent n° 36 (un germe avec une couronne presque complète d'incisive centrale supérieure gauche) et l'ilium droit. Le NMI est donc de 10 : au moins un adulte d'âge avancé, un adolescent en période post-pubertaire, deux individus de 7 à 11 ans (période pré-pubertaire ou troisième enfance), un second sujet de 6,5-7,5 ans (ou seconde enfance) donc plus jeune que les précédents, un sujet de la seconde enfance (4,5 à 7 ans) un peu plus jeune que le précédent, un individu âgé presque de ou à la période anté-pubertaire (10,5 mois et 1 an et demi), un nourrisson et deux périnataux.

Étant donné la richesse en restes humains de cette phase 1, et de sa proximité altimétrique avec les niveaux moustériens sous-jacents, il convient de se poser la question de possibles appariements avec les vestiges (n = 6) mis au jour dans ces derniers (niveaux post-moustériens (n = 2) et moustériens (n = 4)) en supposant de potentiels déplacements d'origines taphonomiques des pièces châtelperroniennes dans les couches sous-jacentes. Nous avons globalement considéré tous les restes de ces couches plus anciennes. Leurs caractéristiques plaident pour un NMI de 4 soit : au moins



un individu de la seconde à la troisième enfance (tabl. 1, dent n° 40 : une seconde prémolaire supérieure gauche partiellement digérée mise au jour dans le carré A6), un individu de la troisième enfance, avec des dents plus calcifiées que le précédent et connu par deux dents (tabl. 1, n° 8 et 43, respectivement des carrés A6 et Y13 et représentant des germes de seconde prémolaire supérieure droite et seconde prémolaire inférieure gauche), un sujet adolescent ou en période péri-pubertaire (tabl. 1, dent n° 41, une première prémolaire inférieure gauche qui était en place mais avec une couronne peu usée provenant du carré A6) et un individu connu par une seconde molaire supérieure droite, fonctionnelle mais avec une couronne peu usée du carré (tabl. 1, n° 39) donc un adolescent en période post-pubertaire ou un jeune adulte. Le fragment de radius « post-moustérien » (tabl. 1, ligne n° 84) peut très bien appartenir à l'un de ces deux derniers individus. Si nous retrouvons (logiquement) avec ces individus moustériens des catégories d'âges identifiées aussi avec les nombreux sujets de la phase 1 châtelperronienne, on note toutefois qu'il n'y a pas d'individu décédé en période péri-pubertaire rapportés à cette phase sauf si on considère que la dent n° 35 (carré A7) est une seconde molaire permanente inférieure. Alors, on a une proximité topographique entre cette dernière et la dent moustérienne n° 41 qui provient du carré A6. La répartition planaire des vestiges permet aussi d'identifier la proximité de deux dents d'au moins un individu décédé en période post-pubertaire mises au jour dans les carrés A11 (niveau châtelperronien) et carré Z12 (niveau moustérien) et d'un spécimen mort à la fin de la seconde enfance (germes des dents permanentes châtelperroniennes n° 22, 23 et 24 du carré B6 et germe de dent permanente moustérienne n° 40 du carré A6). Mais nous avons spécifié que cette dernière pièce est partiellement digérée. Or, il nous semble peu probable qu'aucune des autres dents de la même potentielle hémi-arcade dentaire ne présente pas cette atteinte taphonomique (il n'y a pas de dent humaine partiellement digérée au sein de la phase 1 châtelperronienne). Selon nous, aucun autre vestige moustérien ne montre de traits biologiques ou taphonomiques qui permettraient de suspecter un appariement avec l'un des sujets identifiés dans la phase 1 châtelperronienne.

Parmi le matériel que nous avons pu étudier, il y a une très forte représentation de dents isolées. En fonction des individus que nous avons identifiés pour les niveaux châtelperroniens (n = 15, cf. *supra*), seule une dent a été perdue *antemortem* (chute naturelle de la dent lactéale, dent n° 32). Elle provient de la phase n° 1 donc de la base de la séquence châtelperronienne. On doit donc s'interroger sur l'absence de fragments de voûte crânienne ou d'éléments dentaires encore sur arcade alvéolaire (supérieure mais surtout inférieure où le corps mandibulaire est plus dense) comme cela a été trouvé dans d'autres gisements livrant majoritairement des dents isolées (par exemple Combe-Grenal ou Les Pradelles ; Garralda et Vandermeersch 2000 ; Maureille *et al.* 2010 ; Mussini 2011). Pour le moment, si nous ne privilégions aucune hypothèse, celle de la dissolution sédimentaire ou

taphonomique de l'os compact ou spongieux, trabéculaire peut être avancée. Au moins quatre individus seraient connus par au moins deux dents supérieures ou inférieures et trois sujets (un de la phase n° 2 et deux de la phase n° 1) sont représentés par au moins deux dents supérieures et inférieures. Pour les quatre premiers, on peut supposer qu'un élément d'arcade dentaire portant plusieurs dents a un moment été présent comme cela est connu dans divers gisements moustériens, l'os ayant disparu au cours du temps. Pour les trois derniers, comme l'identification de ces sujets est la conséquence de « nos regroupements » pour discuter le NMI, il convient d'être très prudent quant à l'hypothèse de l'apport, dans le gisement, de tête ou de *cranium* isolé qui ne seraient plus représentés, lors de la fouille, que par quelques dents.

Toutefois, un de ces individus mérite plus d'attention car il est potentiellement représenté par des éléments crâniens, dentaires supérieurs et inférieurs et infracrânien (Annexes 1A à 1E et fig. 11). Il s'agit du sujet décédé entre l'enfance I et l'enfance II, peut-être au début de la période anté-pubertaire (10,5 mois à 1 an et demi) qui associerait 7 germes de dents déciduales (ce qui est très rare), 4 supérieures (carré C9 et C7 dont celle numérotée « 3820 » et identifiée sur le relevé du 9 août 1963), 3 inférieures (carrés C7 et C8) et les vestiges numérotés AR- (sauf « AR-71 ») soit 28 restes humains, très majoritairement des éléments de voûte crânienne et deux pièces se rapportant au rachis cervical d'un très jeune enfant d'au plus 1 an ½ (tabl. 1). Certains sont marqués et proviennent du carré C8, couche Xb2 (processus frontal d'os zygomatique droit, fragment de pédicule de vertèbre cervicale, fragment de voûte crânienne, hémi-arc neural gauche de vertèbre cervicale, fragment de corps de mandibule, élément d'arcade alvéolaire) et ont été mis au jour en 1963, deux ont été découverts dans le carré C7 dans la couche X la même année (fragment d'hémi-frontal gauche qui porte le n° 1947, fragment de voûte crânienne qui n'est pas numéroté). On peut associer à ce spécimen le temporal gauche *Arcy 63 R C7 Xb 1544* (qui appartient selon Hublin *et al.* (1996), à un individu de près de 1 an). En considérant globalement et indépendamment des attributions aux sous-niveaux de tous ces vestiges (dans une zone complexe à fouiller), le NMI est de 1. En effet, on note que même s'il y a une différence entre l'estimation de l'âge au décès de l'enfant correspondant aux dents isolées et à celui du temporal 1544, cette dernière reste dans les limites de l'incertitude de la détermination de l'âge au décès chez les individus fossiles. Enfin, étant donné la période de fouille, et leur localisation, nous pouvons aussi supposer que les vestiges humains mentionnés sur d'autres relevés appartiendraient à ce sujet. Il s'agirait des vestiges (infracrâniens) absents des collections et inventoriés sous le n° 3764 et des pièces identifiées comme des « *débris mandibule enfant* » du carré C8, sous-carré SE et de la couche Xb2 (relevé du 3 juillet 1963), de « *petits fragments crâniens* » du carré C7, sous-carré SE et de la couche Xc (relevé non daté), de trois « *phalanges* » du carré C7, sous-carré SO et SE et de la couche Xc (relevé du 12 août 1963) ainsi que de deux éléments notés « *frts côte* » du carré C6, sous carré NO et de la couche Xc (relevé réalisé le 10 août

1963). Malheureusement, nous n'avons aucune description plus précise de l'époque, de photographies, d'inventaire détaillé de ces vestiges infra-crâniens, crâniens, mandibulaire humains susmentionnés. Aucune donnée actuellement vérifiable ne nous permet d'être certain qu'il s'agissait de fragments d'os longs ou d'ossements des extrémités des membres, des éléments de la voûte crânienne d'un même très jeune enfant. Toutefois, et sans preuve du contraire, il convient de faire confiance à l'équipe scientifique qui a identifié (et semble avoir été sûre de la diagnose taxinomique) les restes d'au moins un très jeune enfant et les a localisés sur quatre feuilles de relevés dans une même zone limitée du site (fig. 11) à proximité de la paroi Est et de grandes dalles de calcaires situées un peu plus à l'ouest.

Or, une partie de la position du corps est déterminable suite aux informations fournies lors de la fouille du 9 août 1963 de la couche Xc et du carré C7, sous-carré SO (Annexe 1A et fig. 11). Dans le journal de fouille à la date du 9 août 1963, est mentionné pour le carré C7 « *vestiges d'enfant. Dans le cailloutis anguleux existant en C-7 en arrière de la dalle, le sédiment noirâtre du Xc s'est infiltré. C'est dans ce sédiment et engagés entre les petits blocs qu'ont été rencontrés divers fragments d'un très jeune enfant (fémur, méta, phalanges) relevés sur plan au 1/5e et enregistrés globalement sous le n° 3764. Ces vestiges apparaissent d'abord au décapage d'un sédiment tassé grisâtre (1 diaphyse de tibia était emballée dans celui-ci) mais tendent à filer dans le sol de blocaille inférieur* ». Si on accepte cette hypothèse, et malgré les incertitudes, est-il possible de discuter l'interprétation de Leroi-Gourhan (1965 - p. 80) selon laquelle « *les restes d'un enfant en très bas âge, placé le long de la paroi et vraisemblablement recouvert de pierraille, ont été retrouvés en connexion* » ? Aucune donnée ne nous permet de valider l'existence de connexions anatomiques. Mais on peut considérer que la logique anatomique de la moitié inférieure du squelette est en partie respectée. Alors ses membres inférieurs se situent dans le sous-carré SO et une partie de l'extrémité céphalique serait dans le sous-carré SE du carré C7. La dent n° 3820 se trouve à proximité de cette zone presque à la limite des sous-carrés NE et SE du carré C7. Quatre autres de ces dents auraient été mises au jour en C7, deux en C8 et une en C9. Les phalanges du sous-carré SO du carré C7 mises au jour le 12 août 1963 se trouvent pratiquement au même niveau que celle identifiée à proximité du méta mis au jour le 9 août 1963. En revanche, les deux fragments de côtes du sous-carré NO de C6 et les fragments de mandibule du sous-carré SE du carré C8 sont plus éloignées de cette zone (de plus deux des trois dents inférieures proviennent du carré C8). Une telle « dispersion » ne nous paraît pas aussi surprenante en contexte châtelperronien. Elle rappellerait aussi un peu celle du corps de La Ferrassie 8 mis au jour en 1973 (Heim 1982 ; Gómez-Olivencia *et al.* 2015) ou, dans une moindre mesure, celle de Dédérieyh 1 (Syrie) découvert en 1993 (Akasawa et Muhesen 2003).

Pour Leroi-Gourhan (1965 - p. 80) il s'agit du « *seul corps [humain] qui ait échappé à la destruction* » et il conclut

« *aucune trace de sépulture n'a été enregistrée, hormis peut-être celle de l'enfant* ». Selon nous, discuter la présence d'une sépulture n'est pas une simple constatation (Crubézy *et al.* 2000). Il s'agit d'une démonstration suite à l'étude de la position de restes osseux (en considérant les conditions de leur découverte), de leurs contextes archéologique et sédimentologique, des hypothèses interprétatives expliquant les causes de la présence des autres vestiges humains (s'il y en a) provenant du même niveau archéologique. L'étude taphonomique comparative des restes humains avec ceux de faune est donc très importante (Rendu *et al.* 2014 ; Maureille *et al.* 2017). Comme Vandermeersch (1995 - p. 17) nous considérons que « *pendant le Paléolithique, il n'y a pas de sépulture sans squelette, inversement, il est exceptionnel qu'il y ait squelette sans sépulture. (...) En effet, pour qu'un squelette se conserve et que les os restent en connexion, il faut que le corps ait bénéficié d'une protection qui l'ait mis à l'abri de l'action des prédateurs et des nécrophages qui, sinon, l'auraient rapidement désarticulé et auraient dispersé les os* ». Pour le Moustérien ou le Châtelperronien, nous rajoutons à cette analyse, l'importance - quant à l'intentionnalité des gestes des vivants et leur poids symbolique (Maureille et Tillier 2008) - que représente la découverte d'un corps (ou d'une partie de corps) en connexion anatomique (stricte ou lâche) quand elle a lieu dans un site d'habitat de longue durée (Delagnes et Rendu 2011). Avec l'individu n° 3764 de la couche Xc (carré C7) nous considérons que les circonstances des découvertes plaident plutôt pour l'existence d'un squelette qui avait été (pendant un temps au moins) assez bien conservé et dont la logique anatomique était en partie respectée bien après la décomposition des chairs. Si nous ne pouvons plus discuter la présence (et donc la nature) de connexions anatomiques, l'existence des autres vestiges humains des phases châtelperroniennes (essentiellement des dents isolées), la forte proportion d'individus jeunes (avant la période pubertaire, Sempé *et al.* 1979), la démonstration de l'existence d'habitats structurés soutiennent - au moins pour l'un de nous (BM) - l'hypothèse selon laquelle de la protection du corps de ce jeune enfant a été possible en raison de gestes intentionnels des vivants.

Leroi-Gourhan (1965 - p. 80) a aussi souligné que « *la présence de tant de restes [humains et surtout dentaires] ne semble pas s'expliquer par le cannibalisme car aucun débris autre que les dents n'a été rencontré, mais plutôt par l'abandon des corps à la surface du sol et leur destruction par les animaux et les agents physico-chimiques. Dans ce cas, seulement échappent les rares dents qui, se détachant du crâne, se perdent dans le sol* ». D'une part, il n'est pas surprenant qu'à l'époque des fouilles, des fragments centimétriques (ou plus importants) d'os longs humains d'individus adultes ou immatures n'aient pas été identifiés sur le terrain ou lors des activités post-fouilles comme cela a été démontré pour d'autres gisements (comme par exemple à Regourdou ; Madeline *et al.* 2008 ; Maureille *et al.* 2015 ; Gómez-Olivencia *et al.* 2015). On peut espérer qu'ils sont toujours parmi les éléments fauniques (cela devra être vérifié). Il est possible aussi qu'ils n'aient été ni coordonnés ni conservés en raison de leurs dimensions

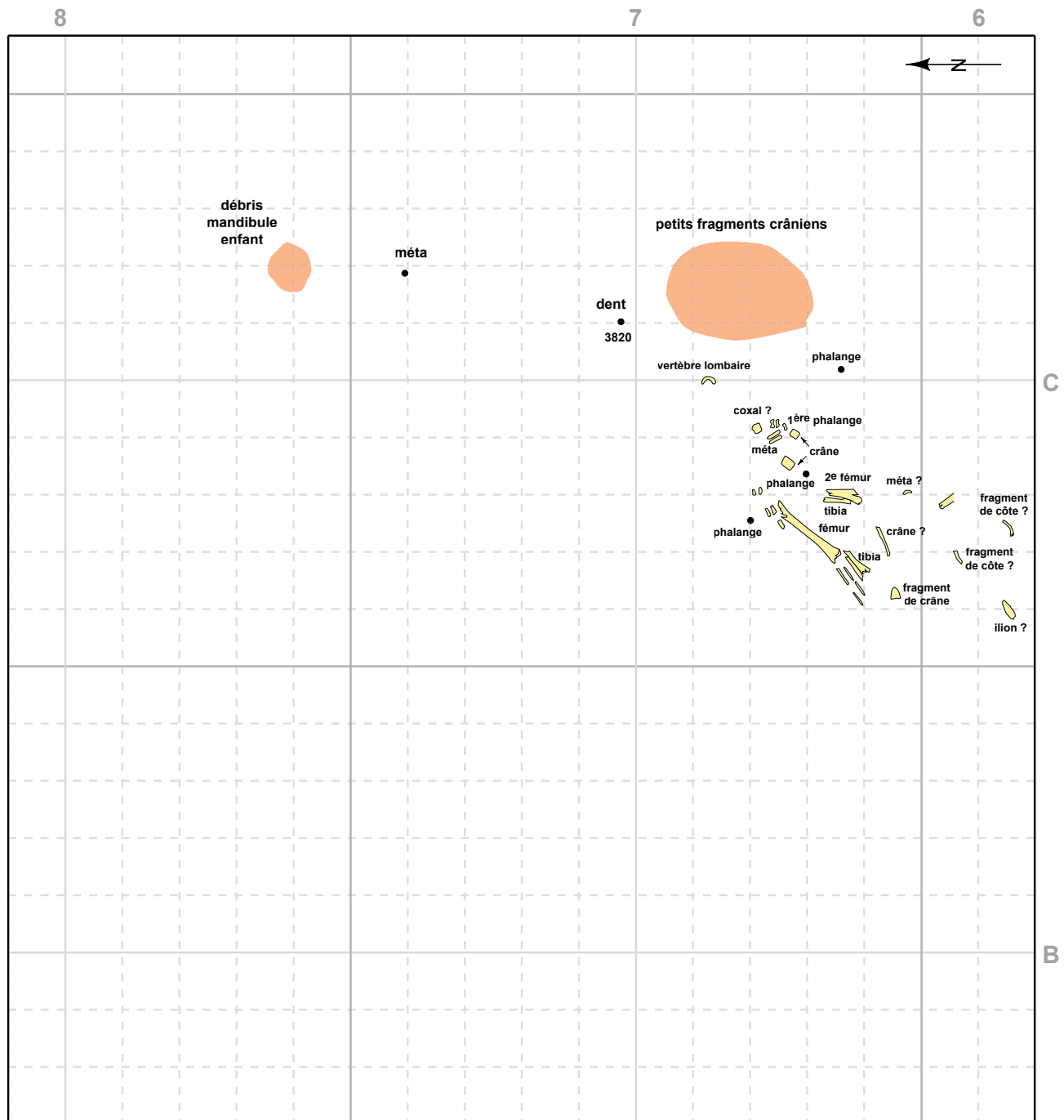


Figure 11 - Compilation des informations concernant la position d'une partie des restes pouvant appartenir à un même sujet immature (infance I et infance II ; 10,5 mois à 1 an et demi). Voir aussi Annexes 1 A à 1 E.

(comme par exemple à Combe-Grenal ; Discamps et Faivre 2017). L'hypothèse du cannibalisme ne peut être discutée que sur la base de la démonstration d'un traitement d'origine anthropique du corps humain corrélé avec la volonté d'acquisition de ressources en viande et/ou en moëlle (Boulestin 1999 ; Mussini 2011). Au niveau osseux, cela implique la présence de traces de découpe, d'une fracturation intentionnelle sur os frais et,

généralement, d'une anomalie de représentation des éléments du squelette et/ou de différentes portions du squelette non explicable par des processus naturels. De plus, les ossements préservés sont souvent assez bien conservés (Maureille *et al.* 2010 ; Rougier *et al.* 2016). La nature de l'assemblage des vestiges humains de la grotte du Renne ne permet pas de présenter, et encore moins de discuter, cette hypothèse. En revanche, et nous l'avons

déjà écrit, le nombre de restes dentaires isolés sur la zone fouillée (en dehors de l'espace du jeune enfant), la présence de plusieurs dents associées à un même individu plaide pour l'existence de processus naturels (dissolution sédimentaire, taphonomique) qui ont favorisé la disparition de matières osseuses.

## 8 - Conclusions

Nous avons fourni dans ce chapitre le premier inventaire précis, ainsi que leur localisation muséale, du matériel humain actuellement connu (sauf quelques vestiges humains provenant de la grotte du Bison et trouvés récemment) provenant des différentes grottes d'Arcy-sur-Cure depuis la mise en évidence de leur intérêt archéologique. Malheureusement, nous avons constaté que de nombreux vestiges humains sont manquants et que la ou leurs localisation(s) nous est/sont inconnues. On peut aussi supposer que certaines pièces ont été détruites au cours d'une tentative de moulage. Nous profitons donc de cette contribution pour faire appel à la mémoire individuelle ou collective de la communauté scientifique pour, nous l'espérons, fournir au Musée national de Préhistoire des informations sur le devenir de ce matériel manquant... En revanche, des pièces inédites de plusieurs cavités d'Arcy-sur-Cure ont été inventoriées et sont décrites de façon très préliminaire pour la première fois.

Nous avons également souligné la présence dans le matériel dentaire humain de quelques vestiges (par exemple six dents dont trois provenant des niveaux châtelperroniens) qui ne sont pas humains. Il s'agit soit d'incisives inférieures d'ursidé comme les dents *Arcy R Z13 VIII 822* et *Arcy R Z 13 IXa 1695*, soit d'incisives de cervidé dont certaines ont été partiellement digérées (deux dents des niveaux châtelperroniens : *Arcy 59 R XI X12* et *Arcy 59 R XI Y13*). C'est une confusion très fréquente dans les sites du Paléolithique moyen qui méritera d'être présentée plus précisément.

Concernant le matériel humain provenant de ces niveaux de la grotte du Renne, quel que soit le vestige, quand des caractéristiques dérivées sont identifiables, leur forme et leur format plaident toujours pour leur intégration au sein de la variabilité néandertalienne et pas celle des Hommes anatomiquement modernes. Il en est de même pour l'unique dent de la couche VIII (un niveau atypique de tradition châtelperronienne) soit une incisive permanente latérale inférieure gauche (*Arcy 59 R VIII Z11 451*) peu haute mais nettement cyrtodonte. En dehors de l'ilium droit *Arcy63 R Xb2 C12 3012* (et du fragment de radius gauche *Arcy 60 R XI X7 (1)* provenant d'une couche moustérienne) qui présentent une morphologie qui ne nous a pas permis de proposer une hypothèse sur leur statut taxinomique, nous concluons et réaffirmons que l'humain des niveaux châtelperroniens de la grotte du Renne est néandertalien comme cela a été publié plusieurs fois depuis 1958 (Leroi-Gourhan 1958 ; Hublin *et al.* 1996 ; Bailey et Hublin *ibidem* ; Welker *et al.* 2016).

Leroi-Gourhan (1958) avait également insisté sur le format important de ces dents, relativement à la variabilité néandertalienne (Maureille 2001). Nous ne sommes pas d'accord avec cette proposition. Les dents des niveaux châtelperroniens ne sont pas particulièrement grandes. Il est vrai, cf. *supra*, que Leroi-Gourhan avait souligné la hauteur impressionnante de deux racines mais il s'agissait en fait de dents d'ursidés...

Aucun des vestiges humains châtelperroniens ne montre d'atteinte pathologique particulière. Il n'y a pas de carie dentaire. Si la présence d'hypercémentose marquée au niveau du tiers distal des racines de dents mono et polyradiculées a été souvent observée sur des fossiles néandertaliens (obs. pers.), celle très forte sur la canine permanente inférieure gauche non usée (*R Xb Z8 1061*, n° 7, tabl. 1) est la probable conséquence d'une dent incluse appartenant à un individu âgé ce qui représenterait un des rares cas documentés de cette pathologie chez les Néandertaliens (Dean *et al.* 2013). Plusieurs dents présentent des problèmes de calcification peu décrites. Il s'agit par exemple des défauts d'amélogenèses des dents n° 21 et 23 (que nous n'attribuons pas au même individu, donc respectivement un adolescent en période post-pubertaire et un individu de la seconde enfance), du patch circulaire sur la face buccale à la base sur la canine déciduale supérieure droite (*Arcy 61 R Xc Z6 2085*), du foramen aveugle sur les incisives déciduales supérieures centrale et latérale droites (*Arcy 63 R Xb2 C7*, *Arcy 63 R Xb2 C7*) appartenant à un même individu.

En distinguant les trois phases châtelperroniennes, le NMI est de 15 individus ce qui donne un chiffre inférieur à la médiane (17,5) des estimations maximale (n = 29) et minimale (n = 6) de Bailey et Hublin (2006) mais supérieur (n = 10) au NMI estimé en fonction de la localisation spatiale, préservation, degré d'usure et/ou la calcification. Un NMI de 15 est important pour un site de cette période (et de relatives courtes durées d'occupations humaines) voire plus ancien ou plus récent. Seraient ainsi représentés au moins trois adultes (deux d'âge avancé, un d'âge moyen), deux adolescents en période post-pubertaire, trois individus en période pré-pubertaire (ou troisième enfance), deux sujets de la seconde enfance (un de 6,5-7,5 ans et un plus jeune de 4,5 à 7 ans), 2 enfants en période anté-pubertaire (10,5 mois et 1 an et demi) dont un représenté par plusieurs éléments dentaires, crâniens et deux infra-crâniens, un nourrisson et deux périnataux. La présence de très jeunes individus décédés peu de temps après leur naissance (voir avant) ou durant les premières années de leur vie ne plaide pas, selon l'un de nous (BM) pour des occupations de courtes durées mais plutôt pour un habitat résidentiel (Delagnes et Rendu 2011).

Étant donné l'importance historique du site, les débats sur le passage entre le Paléolithique moyen et le Paléolithique final, la transition entre les Néandertaliens et les Hommes anatomiquement modernes en Europe de l'Ouest et la révision récente de l'attribution châtelperronienne du squelette de Saint-Césaire (Gravina *et al.* 2018), tout lecteur doit se poser la question de l'existence de similitudes



morphologique, taphonomique et/ou pathologique d'une des dents des phases châtelperroniennes avec l'une des dents moustériennes ce qui permettrait de suspecter que l'une (ou plusieurs) de ces pièces appartiendrait à un même individu. Aucune donnée biologique ne nous permet de faire un tel rapprochement. Les informations sur la répartition en plan des vestiges humains permettent de localiser dans deux cas des individus moustériens et châtelperroniens dont la maturation est proche. Ce résultat est également vrai si on considère les dents des trois phases châtelperroniennes et les deux dents provenant des niveaux aurignaciens.

Aucune des pièces des phases châtelperroniennes ne présente de modification d'origine anthropique. Mais il convient de rester prudent sur ce point. Pour exclure toute activité humaine potentielle sur le corps des défunts pouvant laisser ce type de trace, il faudra vérifier l'absence de fragments de diaphyse d'os longs humains (particulièrement de sujets immatures) dans les collections de faune.

Enfin, pour Leroi-Gourhan (1965 - p. 80) un « *seul corps* » a échappé à la destruction liée aux agents naturels (charognards) ou à la dissolution sédimentaire (agents physico-chimiques et circulation de l'eau). Il s'agit de celui d'un très jeune enfant (cf. *supra*), dans tous les cas un individu décédé au début de la période anté-pubertaire (10,5 mois à 1,5 ans selon Sempé *et al.* 1979). Pour le responsable des fouilles de la grotte du Renne, il pourrait s'agir d'une sépulture intentionnelle (Leroi-Gourhan *ibidem*). Malheureusement, les données en notre possession ne nous permettent pas de valider cette hypothèse ni de la réfuter. Pour le moment nous privilégions donc celle de gestes anthropiques qui ont favorisé la protection d'un corps qui, à l'état de squelette, a subi diverses perturbations taphonomiques et une histoire post-fouille malheureuse.

Pour terminer cette conclusion, il est évident que ce matériel en partie original, ou qui n'a pas fait l'objet de nouvelle recherche depuis certaines publications (Leroi-Gourhan 1958 ; Hublin *et al.* 1996 ; Bailey et Hublin 2006), mérite une étude paléanthropologique descriptive et comparative plus développée.

## Références bibliographiques

AKASAWA T., MUHESEN S. (eds.) 2003 - *Neanderthal burials. Excavations of the Dederiyeh Cave (Afrin Syria)*. Auckland : KW Publications Ltd, 394 p.

ALQAHTANI S. J., HECTOR M. P., LIVERSIDGE H. M. 2010 - Brief communication: the London atlas of Human tooth development and eruption. *American Journal of Physical Anthropology*, 142 : 481-490.

BAILEY S., HUBLIN J.-J. 2006 - Dental remains from the grotte du Renne at Arcy-sur-Cure. *Journal of Human Evolution*, 50 : 485-508.

BAR-YOSEF O., BORDES J.-G. 2010 - Who were the makers of the Châtelperronian culture? *Journal of Human Evolution*, 59 : 586-593.

BAYLE P. 2012 (inédit) - *Dossier de demande d'opération archéologique. Grotte Sirogne, Rocamadour, Lot (46)*. Université de Bordeaux, programme P3 Ministère de la Culture, 25 p.

BIRKNER R. 1980 - *L'image radiologique typique du squelette. Aspect normal et variantes chez l'adulte et l'enfant*. Paris : Maloine S. A., 564 p.

BORDES F. 1981 - Un néandertalien encombrant. *La Recherche*, 12, 122 : 644-645.

BOUCHNEB L., MAUREILLE B. 2004 - Sillons d'usure interproximaux : reproduction expérimentale, analyse et application des résultats aux observations sur la lignée néandertalienne. *Bulletins et Mémoires de la Société d'Anthropologie de Paris*, n. s., t. 16, 1-2 : 37-48.

BOULESTIN B. 1999 - *Approche taphonomique des restes humains. Le cas des Mésolithiques de la grotte des Perrats et le problème du cannibalisme en préhistoire récente européenne*. British Archaeological Reports (BAR) International Series 776, 441 p.

CARON F., D'ERRICO F., DEL MORAL P., SANTOS F., ZILHÃO J. 2011 - The reality of Neandertal Symbolic Behavior at the grotte du Renne, Arcy-sur-Cure, France. *PLOS One*, 6, 6 : e21545

CRUBÉZY E., MASSET C., LORANS E., PERRIN F., TRANOY L. 2000 - *L'archéologie funéraire*. Collection « archéologiques ». Paris : éd. Errance, 207 p.

DEAN M. C., ROSAS A., ESTALRRICH A., GARCÍA-TABERNO A., HUGUET R., LALUEZA-FOX C., BASTUR M., DE LA RASILLA M. 2013 - Longstanding dental pathology in Neandertals from El Sidrón (Asturias, Spain) with a probable familial basis. *Journal of Human Evolution*, 64 : 678-686.

DELIGNES A., RENDU W. 2011 - Shifts in Neandertal mobility, technology and subsistence strategies in western France. *Journal of Archaeological Science*, 38 : 1771-1783.

D'INCAU E. 2012 (inédit) - *Hypercémentose : définition, classification et fréquence. Apport des résultats à la lignée néandertalienne*. Thèse de l'Université Bordeaux 1, École doctorale Sciences et Environnements, spécialité Anthropologie biologique, 448 p.

DISCAMPS E., FAIVRE J.-Ph. 2017 - Substantial biases affecting Combe-Grenal faunal record cast doubts on previous models of Neanderthal subsistence and environmental context. *Journal of Archaeological Sciences*, 433 : 140-156.

DUDAY H. 1987 - Contribution des observations ostéologiques à la chronologie interne des sépultures collectives. In : Duday H. et Masset Cl. (éds), *Anthropologie physique et archéologie. Méthodes d'étude des sépultures*. Paris : éditions du CNRS, p. 51-59.


- DUDAY H., LAUBENHEIMER F., TILLIER A.-M. 1995 - *Sallèles d'Aude. Nouveau-nés et nourrissons gallo-romains*. Paris : Annales Littéraires de l'Université de Besançon, 146 p.
- FARIZY C. (éd.) 1988 - *Paléolithique moyen récent et Paléolithique supérieur ancien en Europe. Ruptures et transitions : examen critique des documents archéologiques*. Actes du colloque international de Nemours. Nemours : mémoires du Musée de Préhistoire d'Île de France, n° 3, 344 p.
- FRAIPONT C. 1936 - *Les hommes fossiles d'Engis*. Arch. Inst. Paléont. Humaine, mém. 16. Paris : Masson, 53 p.
- GARRALDA M.D., VANDERMEERSCH B. 2000 - Les Néandertaliens de Combe-Grenal. *Paleo*, 12 : 213-259.
- GENET-VARCIN G. 1962 - Évolution de la couronne de la seconde prémolaire inférieure chez les hominidés. *Annales de Paléontologie*, 48 : 59-82.
- GÓMEZ-OLIVENCIA A. 2009 (inédit) - *Estudios paleobiológicos sobre la columna vertebral y la caja torácica de los humanos fósiles del Pleistoceno, con especial referencia a los fósiles de la Sierra de Atapuerca*. Thèse de l'Université de Burgos, spécialité Paléontologie, 554 p.
- GÓMEZ-OLIVENCIA A., CARRETERO J. M., ARSUGA J. L., RODRÍGUEZ-GARCÍA L., GARCÍA-GONZÁLEZ R., MARTÍNEZ I. 2007 - Metric and morphological study of the upper cervical spine from the Sima de los Huesos site (Sierra de Atapuerca, Burgos, Spain). *Journal of Human Evolution*, 53: 6-25.
- GÓMEZ-OLIVENCIA A., CREVECOEUR I., BALZEAU A. 2015 - La Ferrassie 8 Neandertal child reloaded: new remains and re-assessment of the original collection. *Journal of Human Evolution*, 82: 107-126.
- GRAVINA B. 2016 (inédit) - *La fin du Paléolithique Moyen en Poitou-Charente et Périgord : considérations à partir de l'étude taphonomique et techno-économique des sites de : La Roche-à-Pierrot, St Césaire (EJOP supérieur) et Le Moustier (couches H & J)*. Thèse de l'Université de Bordeaux, 191 p.
- GRAVINA B., BACHELLERIE F., CAUX S., DISCAMPS E., FAIVRE J.-P., GALLAND A., MICHEL A., TEYSSANDIER N., BORDES J.-G. 2018 - No Reliable Evidence for a Neanderthal-Châtelperronian Association at La Roche-à-Pierrot, Saint-Césaire. *Scientific Reports* (2018) 8:15134 | DOI:10.1038/s41598-018-33084-9
- HAWKS J., ELLIOTT M., SCHMID P., CHURCHILL S. E., DE RUITER D. J., ROBERTS E. M., HILBERT-WOLF H., GARVIN H. M., WILLIAMS S. A., DELEZENE L. K., FEUERRIEGEL E. M., RANDOLPH-QUINNEY P., KIVELL T. L., LAIRD M. F., TAWANE G., DESILVA J. M., BAILEY S. E., BROPHY J. K., MEYER M. R., SKINNER M. M., TOCHERI M. W., VANSICKLE C., WALKER C. S., CAMPBELL T. L., KUHN B., KRUGER A., TUCKER S., GURTOV A., HLOPHE N., HUNTER R., MORRIS H., PEIXOTTO B., RAMALEPA M., VAN ROOYEN D., TSIKOANE M., BOSHOFF P., DIRKS P. H. G. M., BERGER L. R., 2017 - New fossil remains of *Homo naledi* from the Lesedi Chamber, South Africa. *eLife*(2017);6:e24232. DOI: 10.7554/eLife.24232.
- HEIM J.-L. 1982 - *Les enfants néandertaliens de La Ferrassie. Etude anthropologique et analyse ontogénique des Hommes de Néandertal*. Paris : Masson, 169 p.
- HILLSON S. 1996 - *Dental Anthropology*. Cambridge : Cambridge University Press, 373 p.
- HUBLIN J.-J., SPOOR F., BRAUN M., ZONNEVELD F., CONDEMI S. 1996 - A late Neanderthal associated with Upper Palaeolithic artefacts. *Nature*, 381: 224-226.
- HUBLIN J.-J., TALAMO S., JULIEN M., DAVID F., CONNET N., BODU P., VANDERMEERSCH B., RICHARDS M. P. 2012 - Radiocarbon dates from the Grotte du Renne and Saint-Césaire support a Neandertal origin for the Châtelperronian. *Proceedings of the National Academy of Sciences of the United States of America*, vol. 109, n° 46 : 18743-18748.
- LAUTROU A. 1997 - *Anatomie dentaire*. Paris : Masson, 264 p.
- LEROI-GOURHAN A. 1950 - La grotte du Loup, Arcy-sur-Cure (Yonne). *Bulletin de la Société Préhistorique de France*, 47 : 268-280.
- LEROI-GOURHAN A. 1958 - Études des restes humains fossiles provenant des grottes d'Arcy-sur-Cure. *Annales de Paléontologie*, t. 60 : 87-148.
- LEROI-GOURHAN A. 1965 - Le Châtelperronien : problème ethnologique. In : *Miscelánea en Homenaje al abate Henri Breuil (1877-1961)*, t. 2 : 75-81.
- LÉVÊQUE F., VANDERMEERSCH B. 1981 - Le néandertalien de Saint-Césaire. *La Recherche*, 12, 119 : 242-243.
- LÉVÊQUE F., BACKER A. M., GUILBAUD M. 1993 (eds.) - *Context of a late Neandertal. Implications of multidisciplinary research for the transition to Upper Paleolithic adaptations at Saint-Césaire, Charente-Maritime, France*. Monographs in world archaeology, n° 16, Madison: Prehistory Press, 131 p.
- MADELAINE S., MAUREILLE B., CAVANHIÉ N., COUTURE-VESCHAMBRE CH., BONIFAY E., ARMAND D., BONIFAY M.-FR., DUDAY H., FOSSE PH., VANDERMEERSCH B. 2008 - Nouveaux restes humains moustériens rapportés au squelette néandertalien de Regourdou 1 (Regourdou, commune de Montignac, Dordogne, France). *Paleo*, 20 : 101-114.
- MAUREILLE B. 1994 (inédit) - *La face chez Homo erectus et Homo sapiens. Recherche sur la variabilité morphologique et métrique*. Thèse de l'Université Bordeaux 1, école doctorale de biologie, spécialité anthropologie, n° d'ordre 1079. T. I (texte), 486 p. et T. II (annexe), 148 p.

- MAUREILLE B. 2001 (inédit). *Variabilité dans le genre Homo : les mensurations des couronnes dentaires déciduales et permanentes*. Synthèse de l'activité scientifique pour l'obtention de l'habilitation à diriger des recherches, UMR 5809, Laboratoire d'Anthropologie des populations du Passé. Talence : Université Bordeaux 1, T. I (texte), 168 p, T. II (annexe), 124 p.
- MAUREILLE B. 2002 - A lost Neanderthal neonate found. *Nature*, 419 : 33-34.
- MAUREILLE B. 2005 - The rediscovery of Le Moustier 2 Neanderthal specimen. In : Ullrich H. (ed.), *The Neanderthal adolescent Le Moustier 1*. Berliner Beiträge zur Vor- und frühgeschichteneuefolge, band 12. Berlin : Staatliche Museen zu Berlin – Preußischer Kulturbesitz, p. 63-72.
- MAUREILLE B. 2011 - Unusual Anatomical traits on the unerupted upper deciduous incisor crowns of the Le Moustier 2 Neanderthal perinate (Le Moustier Lower rock-shelter, Peyzac-le-Moustier, Dordogne, France). *First congress of the European Society for the study of Human Evolution (Leipzig, 24 Septembre 2011)*, abstract, p. 67.
- MAUREILLE B., TILLIER A.-M. 2008 - Répartition géographique et chronologique des sépultures néandertaliennes. In : Vandermeersch B., Cleyet-Merle J.-J., Jaubert J., Maureille B. et Turq A. (éds), *Première humanité, gestes funéraires des Néandertaliens*. Paris : Réunion des Musées Nationaux, p. 66-74.
- MAUREILLE B., MANN A., BEAUVAL C., BORDES J.-G., BOURGUIGNON L., COSTAMAGNO S., COUCHOUD I., FAUQUIGNON J., GARRALDA M. D., GEIGL E.-M., GRÜN R., GUIBERT P., LACRAMPE-CUYAUBÈRE FR., LAROULANDIE V., MARQUET J.-CL., MEIGNEN L., MUSSINI C., RENDU W., ROYER A., SEGUIN G., TEXIER J.-P. 2010 - Les Pradelles à Marillac-le-Franc (Charente). Fouilles 2001-2007 : nouveaux résultats et synthèse. In : Buisson-Catil J. et Primault J. (éds), *Préhistoire entre Vienne et Charente. Hommes et sociétés du Paléolithique*. Association des publications chauvinoises, mém. XXXVIII. Chauvigny : APC, p. 145-162.
- MAUREILLE B., GÓMEZ-OLIVENCIA A., COUTURE-VESCHAMBRE C., MADELAINE S., HOLLIDAY T. 2015 - Nouveaux restes humains provenant du gisement de Regourdou (Montignac-sur-Vézère, Dordogne, France). *Paleo* 26 : 117-138.
- MAUREILLE B., COSTAMAGNO S., BEAUVAL C., MANN A. E., GARRALDA M. D., MUSSINI C., LAROULANDIE V., RENDU W., ROYER A., SEGUIN G., VANDERMEERSCH B. 2017 - The challenges of identifying partially digested human teeth: first description of Neanderthal remains from the Mousterian site of Marillac (Marillac-le-Franc, Charente) and implications for Palaeoanthropological research. *Paleo*, 28 : 201-214.
- MELLARS P. 2004 - Neanderthals and the modern human colonization of Europe. *Nature*, 432: 461-465.
- MELLARS P. 2010 - Neanderthal symbolism and ornament manufacture: the bursting of a bubble. *Proceedings of the National Academy of Sciences of the United States of America*, 107, 47 : 20147-20148.
- MELLARS P., GRAVINA B. 2008 - Châtelperron: theoretical agendas, archaeological facts and diversionary smoke-screens. *PaleoAnthropology* 2008 : 43-64.
- MURAIL P., MAUREILLE B., PERESSINOTTO D., GEUS F. 2004 - Specific burial practices depending on age at death the example of a Nubian child necropolis from the Classical Kerma Period (1750-1500 BC, island of Sai, Sudan). *Antiquity*, 78, 300 : 72-82.
- MUSSINI C. 2011 (inédit) - *Les restes humains moustériens des Pradelles (Marillac-le-Franc, Charente, France). Étude morphométrique et réflexions sur un aspect comportemental des Néandertaliens*. Thèse de l'Université Bordeaux 1, 478 p.
- PARTIOT C., MAUREILLE B., BOCAEGE E., LEDEVIN R., GUILLON M., CASTEX D. 2017 - Undocumented anatomical trait common to Neanderthal and Extant Human on the upper deciduous incisor crown of individuals in perinatal period: anatomical description and micro-CT study. *Book of abstract and program of the 17th International symposium on Dental Morphology & 2nd congress of International Association for Paleodontology (Bordeaux, 4-7 octobre 2017)* : 90.
- PATTE E. 1957 - *L'enfant néandertalien du Pech de l'Azé*. Paris : Masson et Cie, 230 p.
- PATTE E. 1962 - *La dentition des Néandertaliens*. Paris : Masson et Cie, 299 p.
- POPLIN F. 1978 - Essai d'ostéologie quantitative sur l'estimation du nombre d'individus. *Kölner Jahrbuch für vor- und frühgeschichte*, 16 : 153-164.
- ROUGIER H. 2003 (inédit) - *Etude descriptive et comparative de Biache-Saint-Vasst 1 (Biache-Saint-Vaast, Pas-de-Calais, France)*. Thèse de l'Université Bordeaux 1, école doctorale : Sciences du Vivant, Géosciences et Sciences de l'Environnement, spécialité : Anthropologie biologique. N° d'ordre : 2746, 418 p.
- ROUGIER H., CREVECOEUR I., BEAUVAL C., POSTH C., FLAS D., WISSING C., FURTWÄNGLER A., GERMONPRÉ M., GÓMEZ-OLIVENCIA A., SEMAL P., VAN DER PLICHT J., BOCHERENS H., KRAUSE J. 2016 - Neanderthal cannibalism and Neanderthal bones used as tools in Northern Europe. *Nature Scientific Reports*, 6:29005, DOI: 10.1038/srep29005.
- ROUVIÈRE H., DELMAS A. 1970 - *Anatomie humaine, descriptive, topographique et fonctionnelle*. Tome 1, 2 et 3. Paris : Masson, 608, 686, 774 p.
- RENDU W., BEAUVAL C., CREVECOEUR I., BAYLE P., BALZEAU A., BISMUTH TH., BOURGUIGNON L., DELFOUR G., FAIVRE J.-PH., LACRAMPE-CUYAUBÈRE FR., TAVORMINA C., TODISCO D., TURQ A., MAUREILLE B. 2014 - Evidence supporting an

- intentional Neandertal burial at La Chapelle-aux-Saints. *Proceedings of the National. Academy of Sciences of the United States of America*, 111, 1 : 81-86.
- SCHEUER L., BLACK S. 2000 - *Developmental juvenile osteology*. Amsterdam: Elsevier Academic Press, 587 p.
- SEMPÉ M., PÉDRON G., ROY-PERNOT M.-P. 1979 - *Auxologie méthode et séquences*. Paris : ThéraPlix, 205 p.
- SIFFRE A. 1911 - Note sur une usure spéciale des molaires du squelette de La Quina. *Bulletin de la Société Préhistorique Française*, 8 : 740-741.
- SLON V., MAFESSONI F., VERNOT B., DE FILIPPO C., GROTE S., VIOLA B., HAJDINJAK M., PEYRÉNE S., NAGEL S., BROWN S., DOUKA K., HIGHAM T., KOZLIKIN M. B., SHUNKOV M. V., DEREVIANKO A. P., KELSO J., MEYER M., PRÜFER K., PÄÄBO S. 2018 - The genome of the offspring of a Neanderthal mother and a Denisovian father. *Nature*, Doi.org/10.1038/s41586-018-0455-x.
- TILLIER A.-M., SANSILBANO-COLLILIEUX M., DAVID F., ENLOE J. G., GIRARD M., HARDY M., D'IATCHENKO V., ROBLIN-JOUVE A., TOLMIE C. 2013a - Les vestiges néandertaliens provenant des niveaux moustériens I et J de la grotte du Bison à Arcy-sur-Cure (Yonne) : bilan actuel. *Bulletins et Mémoires de la Société d'Anthropologie de Paris*, 25 : 39-54.
- TILLIER A.-M., HARDY M., DAVID F., GIRARD M., D'IATCHENKO V. 2013b - À propos de deux molaires déciduales inférieures provenant des niveaux moustériens de la grotte du Bison (Arcy-sur-Cure, Yonne, France). *Paleo*, 24 : 271-278.
- VANDERMEERSCH B. 1981 - *Les Hommes fossiles de Qafzeh (Israël)*. Cahiers de paléontologie (paléoanthropologie). Paris : éditions du CNRS, 319 p.
- VANDERMEERSCH B. 1990 - Réflexions d'un anthropologue à propos de la transition Moustérien/ Paléolithique supérieur. In : Farizy C. (éd.), *Paléolithique moyen récent et Paléolithique supérieur ancien en Europe. Ruptures et transitions : examen critique des documents archéologiques*. Actes du colloque international de Nemours 1988. Nemours : mémoires du Musée de Préhistoire d'Ile de France, n° 3, p. 25-28.
- VANDERMEERSCH B. 1995 - Le problème des premières sépultures. In : Cros Jean-Paul et Large Jean-Marc (dir.), *La Mort, passé, présent, conditionnel*. Groupe vendéen d'études préhistoriques, La Roche-sur-Yon, p. 17-23.
- WELKER F., HAJDINJAK M., TALAMO S., JAOUEN K., DANNEMANN M., DAVID F., JULIEN M., MEYER M., KELSO J., BARNES I., BRACE S., KAMMINGA P., FISCHER R., KESSLER B. M., STEWART J. R., PÄÄBO S., COLLINS M. J., HUBLIN, J.-J. 2016 - Palaeoproteomic evidence identifies archaic hominins associated with the Châtelperronian at the Grotte du Renne. *Proceedings of the National. Academy of Sciences of the United States of America*, 113 : 11162-11167.



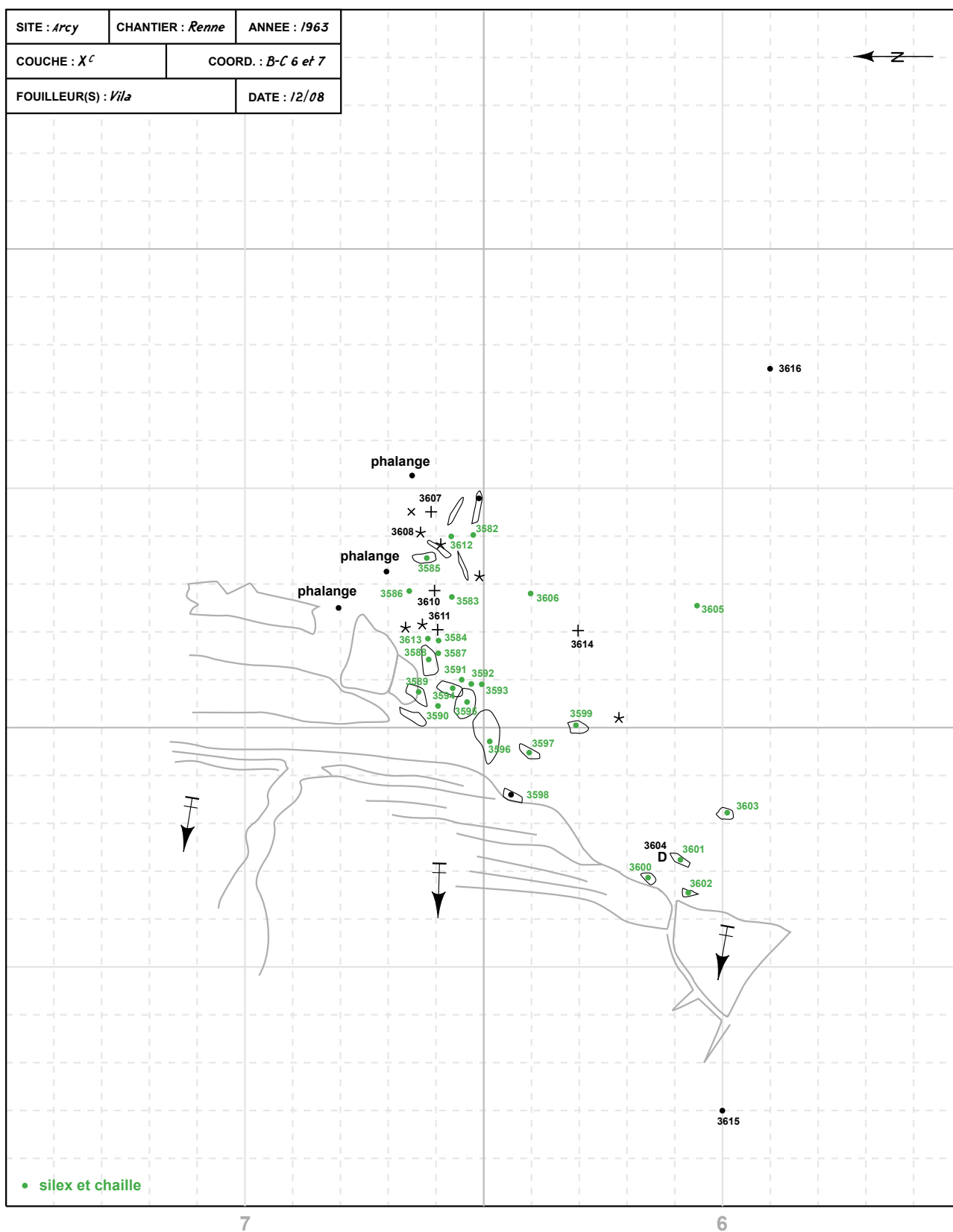
## ANNEXES



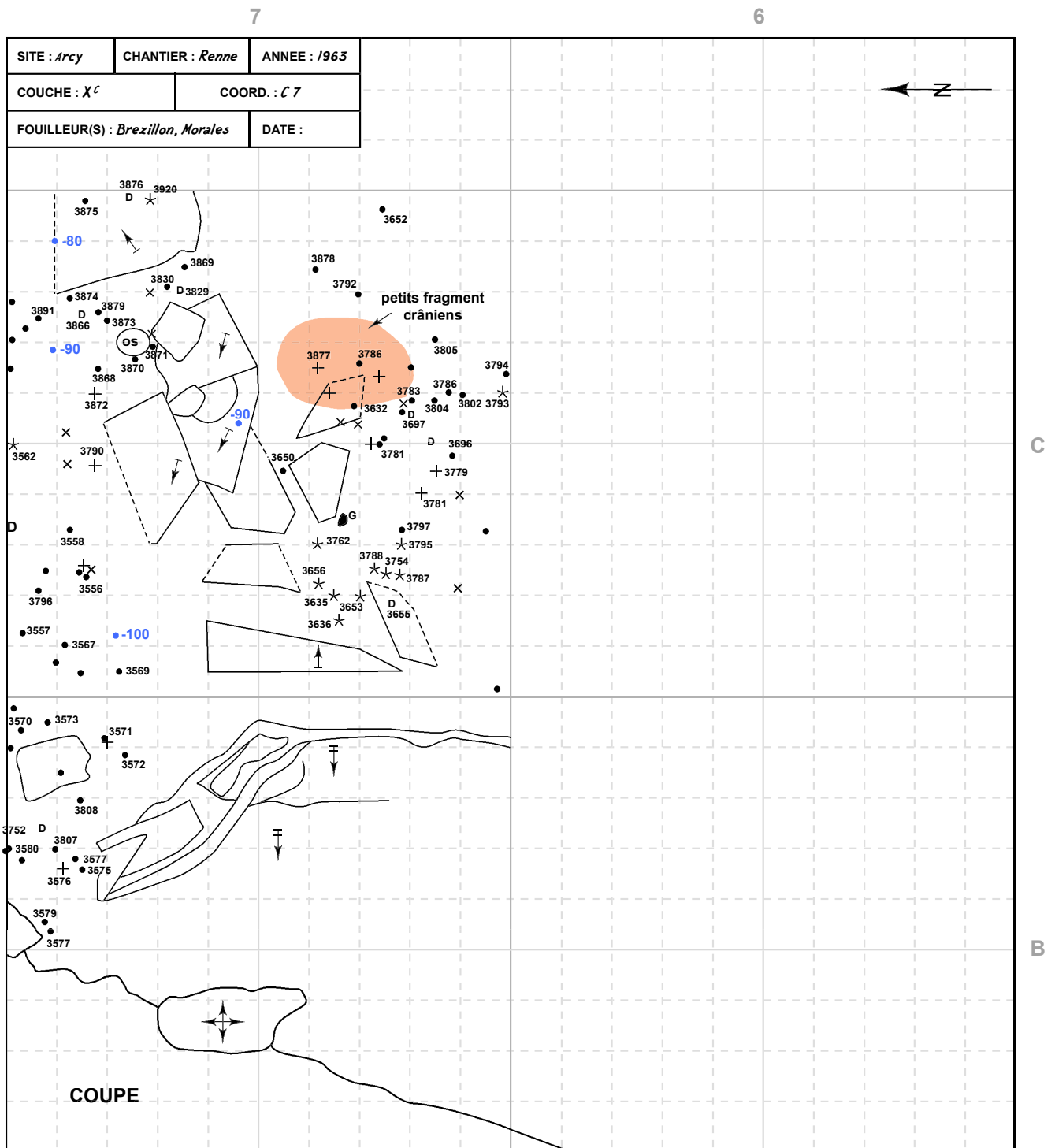
Annexe 1A - Feuille de relevé correspondant au décapage de la couche Xc, carré C7 le 9 août 1963 avec de nombreux restes d'un très jeune enfant rapportés au n° 3764. DAO G. Devilder.

SITE : <i>Arcy</i>	CHANTIER : <i>Renne</i>	ANNEE : <i>1963</i>	← Z →
COUCHE : <i>Xc</i>	COORD. : <i>C6</i>		
FOUILLEUR(S) : <i>D'Allain</i>	DATE : <i>10/08</i>		

Annexe 1B - Feuille de relevé correspondant au décapage de la couche Xc, carré C6 le 10 août 1963. DAO G. Devilder.




Annexe 1C - Feuille de relevé correspondant au décapage de la couche Xc, carrés B et C, 6 et 7 le 12 août 1963. DAO G. Devilder.

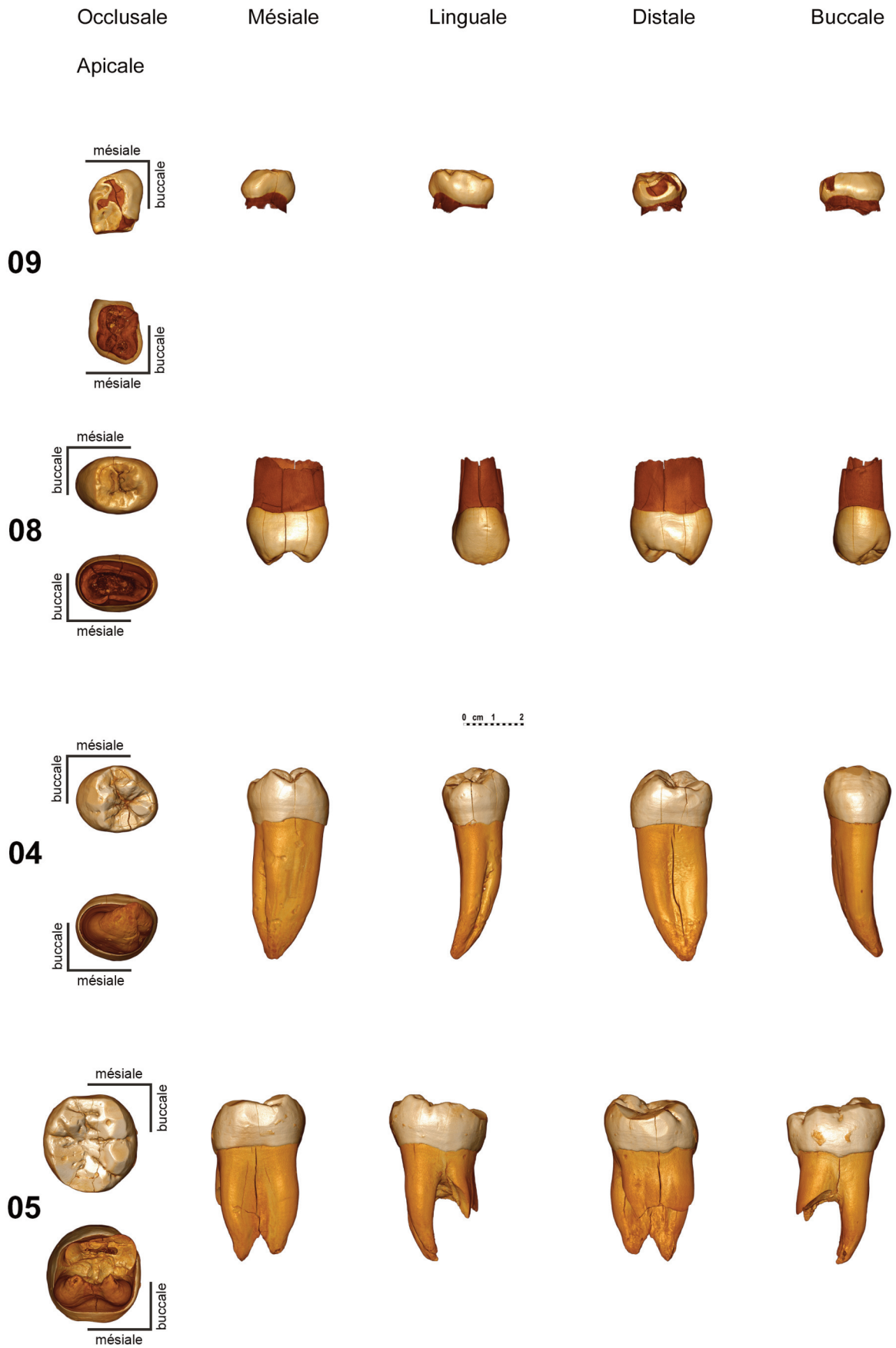


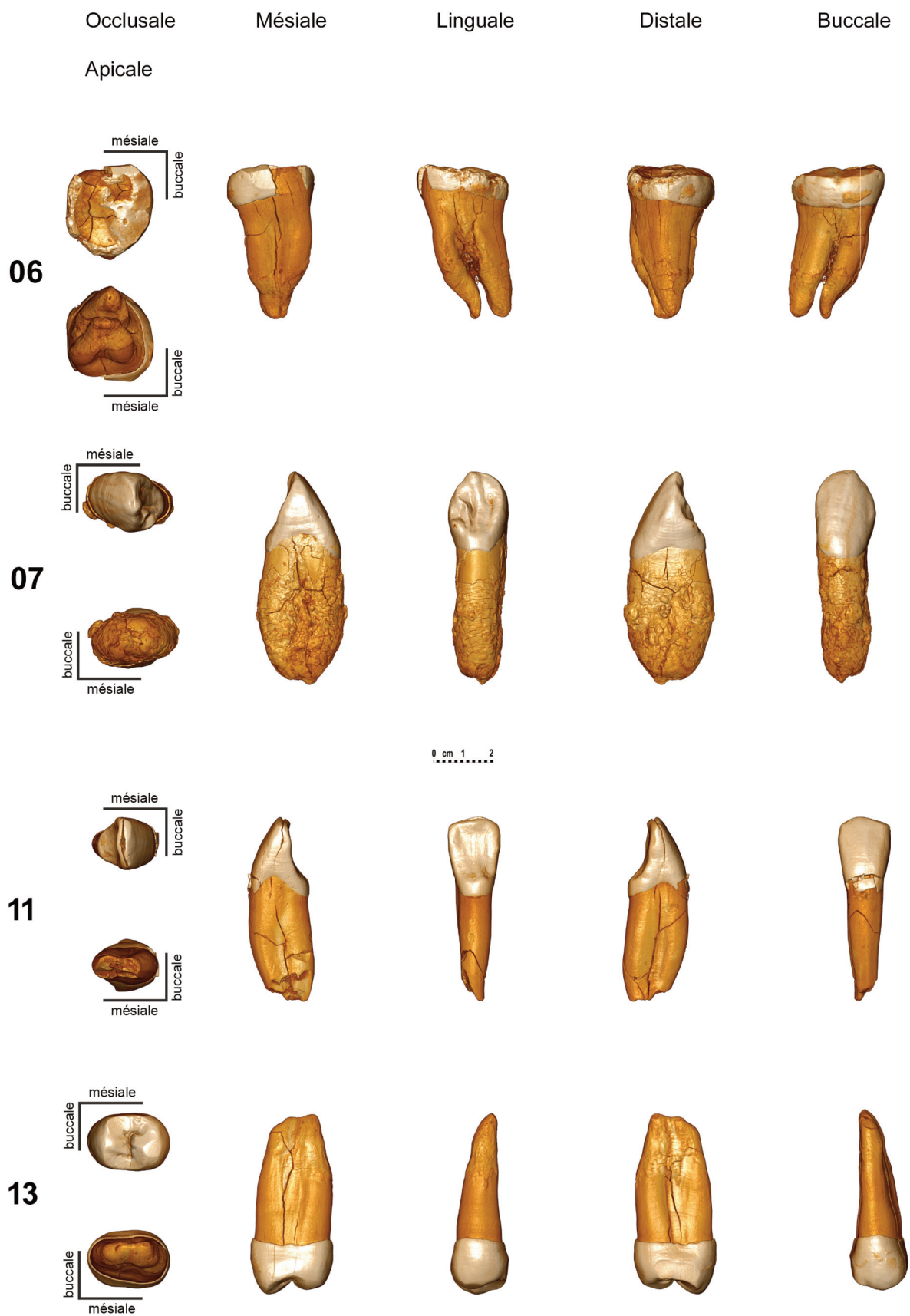
Annexe 1D - Feuille de relevé correspondant à un décapage de l'année 1963 du carré C7 et la couche Xc. DAO G. Devilder.

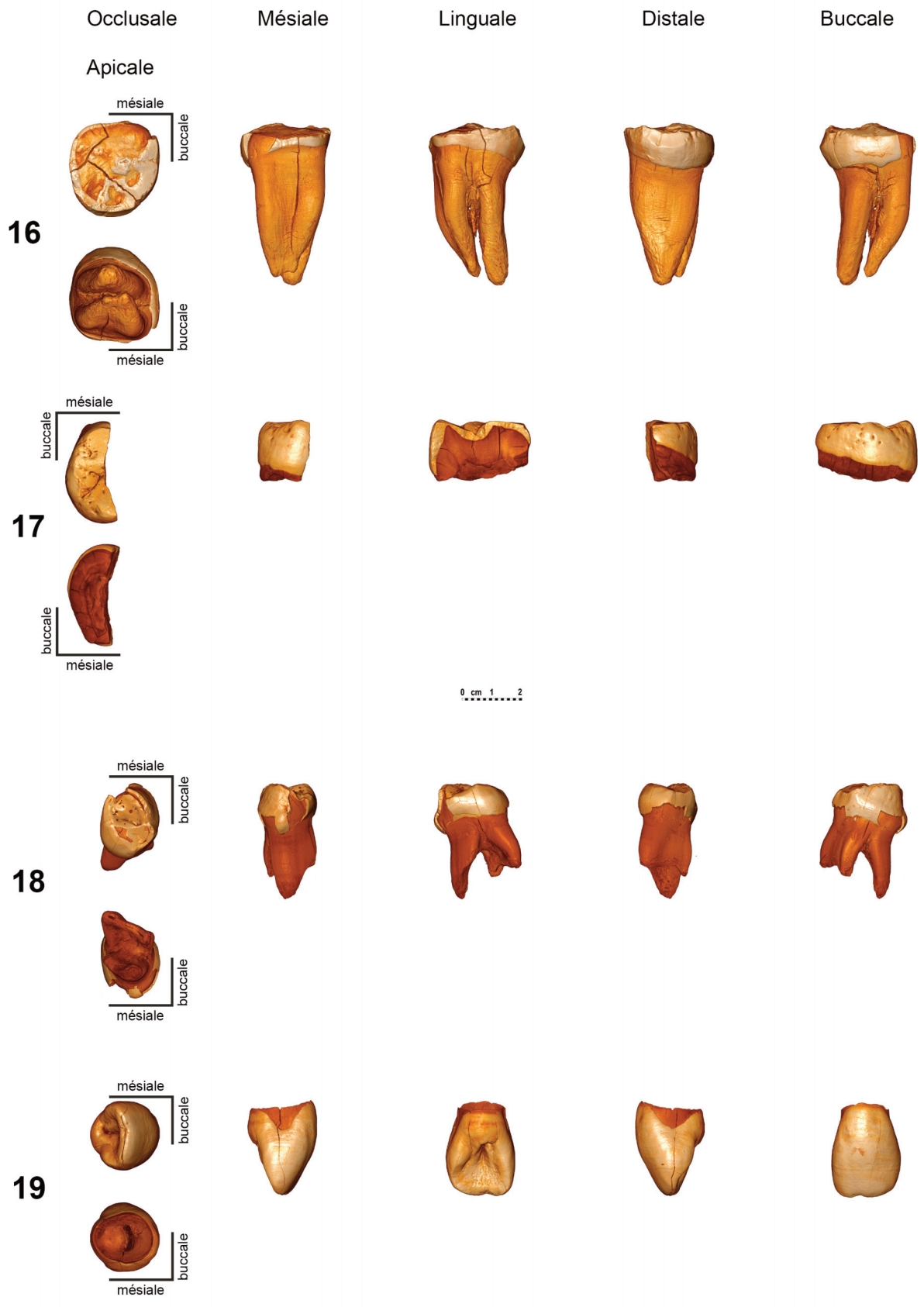




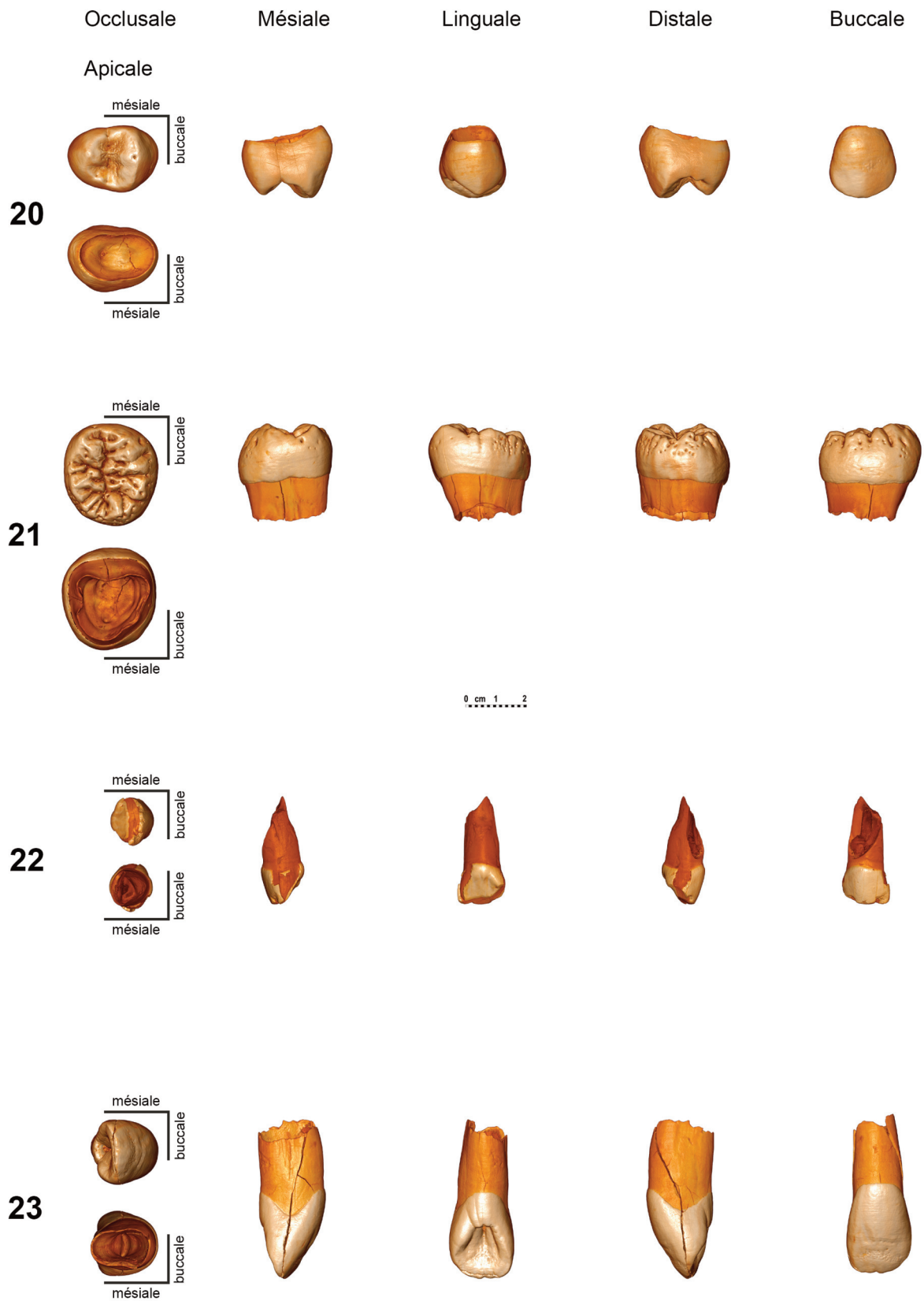
Annexe 1E - Feuille de relevé correspondant au décapage de la couche Xb2, carrés B et C 8 et 9 réalisé le 3 juillet 1963. DAO G. Devilder.
























Annexe 2 - Reconstitution virtuelle des six faces de la première molaire déciduale inférieure droite aurignacienne (n° 9), de la seconde prémolaire supérieure droite post-moustérienne (n° 8) et des 29 dents isolées des niveaux châtelperroniens. Toutes les dents sont orientées de façon similaire en fonction de leur position anatomique. Les numéros des dents correspondent à celle du tableau 1. Nous répétons ici les identifications des dents avec leur numéro. N° 9 : LRdm1, 8 : URgP4, 4 : LLP4, 5 : LRM1/M2, 6 : LRM3, 7 : LLC, 11 : LRI2, 13 : URP4, 16 : LRM1/M2, 17 : LLM1/M2, 18 : LRdm1, 19 : ULgl2, 20 : ULgP3, 21 : LRgM3, 22 : ULdi2, 23 : ULgl2, 24 : ULgP3, 25 : LRdm1, 26 : URgdm2, 27 : URgdi1, 28 : URgdi2, 29 : LRgdm2, 30 : LRgdm2, 31 : LRgdc, 32 : ULdi1, 33 : LRgdm1, 34 : ULgdm1 et 35 : LRM1/2, 36 : ULgdi1, 37 : URdc, 38 : ULgdc. Toutes les dents sont codées par une série de 3 à 5 lettres et d'un chiffre en respectant l'ordre suivant : première lettre : U = supérieure ou L = inférieure, seconde lettre : R = droite ou L = gauche puis, en fonction de la dent, troisième à cinquième lettre soit g = germe, d = déciduale, i ou l = incisive, c ou C = canine, P = prémolaire, m ou M = molaire suivi du n° conventionnel de la dent sur l'arcade dentaire. Nous remercions Philippe Jugie, Musée national de Préhistoire, pour sa collaboration précieuse dans la réalisation des montages de l'annexe 2 et H. Temming qui nous a fourni les reconstitutions virtuelles de chaque dent.