



**HAL**  
open science

## La fistule palatine ou vélaire dans les fentes

H. Bénateau, R. Garmi, A. Chatellier, B. Ambroise, A. Maltezeanu, A.  
Veyssière

### ► To cite this version:

H. Bénateau, R. Garmi, A. Chatellier, B. Ambroise, A. Maltezeanu, et al.. La fistule palatine ou vélaire dans les fentes. *Annales de Chirurgie Plastique Esthétique*, 2019, pp.406-412. 10.1016/j.anplas.2019.05.010 . hal-02296090

**HAL Id: hal-02296090**

**<https://hal.science/hal-02296090>**

Submitted on 20 Jul 2022

**HAL** is a multi-disciplinary open access archive for the deposit and dissemination of scientific research documents, whether they are published or not. The documents may come from teaching and research institutions in France or abroad, or from public or private research centers.

L'archive ouverte pluridisciplinaire **HAL**, est destinée au dépôt et à la diffusion de documents scientifiques de niveau recherche, publiés ou non, émanant des établissements d'enseignement et de recherche français ou étrangers, des laboratoires publics ou privés.



Distributed under a Creative Commons Attribution - NonCommercial 4.0 International License

## La fistule palatine ou vélaire dans les fentes

Hervé Bénateau <sup>1,2,3</sup>, Rachid Garmi <sup>1</sup>, Anne Chatellier <sup>1</sup>, Béatrice Ambroise <sup>1</sup>,  
Aymeric Maltezeanu <sup>1,2</sup>, Alexis Veyssière <sup>1,2,3,\*</sup>

<sup>1</sup> Service de chirurgie maxillo-faciale, CHU Côte de Nacre, 14 000 Caen

<sup>2</sup> Faculté de Médecine, Université de Caen Basse Normandie, 14 032 Caen Cedex 5

<sup>3</sup> UNICAEN, EA7451 Equipe BioConnecT, Avenue de la Côte de Nacre, 14 000 Caen

\* Auteur correspondant : alexis.veyssiere@hotmail.fr

# La fistule palatine ou vélaire dans les fentes

## Introduction

La fréquence des fistules palatines après fermeture primaire d'une fente palato-vélaire est extrêmement variable dans la littérature, avec des pourcentages extrêmes variant de 0 [1] à 76% [2], la fourchette se resserrant entre 15 et 35 % dans les plus grandes séries [3-7]. Ces chiffres nous paraissent énormes, mais ce sont ceux qui sont retrouvés. La fistule peut survenir à n'importe quel endroit de la zone de cicatrisation sur le palais.

Lorsqu'elles sont symptomatiques, ces fistules retentissent à la fois sur l'alimentation et sur la phonation, les symptômes dépendant de la taille et de la localisation. Sur le plan alimentaire, les patients décrivent des écoulements et des mauvaises odeurs au niveau narinaire, mais la plainte la plus fréquemment retrouvée est la régurgitation nasale des liquides et semi-liquides [3]. Sur le plan phonatoire, la fistule peut entraîner une hypernasalité et gêner l'appréciation précise d'une insuffisance vélo-pharyngée. Rappelons enfin qu'une petite fistule asymptomatique peut s'élargir et devenir symptomatique au moment de l'expansion transversale maxillaire orthodontique [4, 8]. Même asymptomatique, nous conseillons donc de la fermer si le patient est endormi pour une autre raison (geste ORL, pharyngoplastie...).

## L'analyse de la cause de la fistule

La prévention est par définition le meilleur de tous les traitements. Néanmoins, aucune technique ne peut garantir l'absence de séquelles.

Les causes de survenue d'une fistule résiduelle au moment de la fermeture d'une fente palato-vélaire sont classiques. Il peut s'agir de la survenue dans la semaine qui suit la chirurgie d'une rhinite ou rhinopharyngite avec écoulement épais, contaminant les sutures au niveau du plan nasal [9]. Il peut s'agir au moment de la fermeture d'une tension excessive au niveau des berges suturées, diminuant ainsi leur vitalité, conduisant au lâchage des sutures d'un plan, puis parfois de l'autre plan. Bien sûr, les fermetures de la fente palatine en un seul plan augmentent considérablement le risque de fistule et ne doivent plus être utilisées.

Les soins post-opératoires sont importants, tant par la bouche que par le nez, pour permettre le nettoyage des sutures avec du sérum physiologique. A l'inverse, le manque d'hygiène est pourvoyeur d'infection et de désunions secondaires des sutures.

**Les causes d'échec d'une fermeture de fistule** reprennent les causes précédemment énoncées. Comme dans la fermeture primaire, il faudra toujours obtenir une fermeture en 2 plans, chacun devant être étanche, et le plus important étant à notre sens le plan nasal. La seule exception à cette règle est la fermeture d'une fistule située à la jonction du palais

primaire et du palais secondaire qui peut se faire en un plan avec le lambeau retro-incisif. La souffrance vasculaire ou la nécrose d'un lambeau, sur une muqueuse très cicatricielle peuvent également expliquer l'échec d'une tentative de fermeture d'une fistule.

## La prise en charge de la fistule

L'étude de la littérature met en évidence une très grande variété de techniques chirurgicales pour la prise en charge de ces fistules selon leur taille, leur localisation exacte, l'âge du patient et l'habitude du chirurgien. Le taux d'échec est extrêmement variable, oscillant entre 36 et 69%. Il augmente avec le nombre de tentative de fermeture qu'il faudra donc rechercher à l'interrogatoire [10, 11]. Le terrain local défavorable est souvent incriminé, avec la fibro-sclérose de la fibromuqueuse palatine, qui s'épaissit et perd toute élasticité, et qui est en partie dévascularisée [5, 12-14].

L'utilisation d'orthèses obturatrices permet d'empêcher la communication bucco-nasale (figure 1). Elles peuvent également être combinées à un appareil d'expansion orthodontique [15]. Cependant, elles sont sources de gingivites et de caries dentaires, par augmentation de la population bactérienne [4, 16] et sont souvent mal tolérées par les patients. Elles constituent donc plutôt une solution d'attente avant la fermeture chirurgicale de la fistule qui est le traitement idéal.

Il faut différencier les fistules selon leur localisation, car leur analyse et leur prise en charge ne sera pas la même.

**A) Les fistules situées au niveau du voile du palais :** elles seront traitées par la reprise du voile du palais, avec réalisation d'une véloplastie intravélaire secondaire.

**B) Les fistules situées à la jonction du voile et du palais :** elles ne sont pas rares, car il s'agit d'une zone sans muscle, le muscle élévateur du voile ayant été récliné vers l'arrière à l'occasion de la fermeture primaire. La fermeture doit se faire en 2 plans, nasal et buccal. La présence du rebord osseux palatin rend délicat la réalisation du plan nasal. Celui-ci doit pourtant être disséqué largement, comme lors d'un temps primaire, mais avec précaution pour éviter toute déchirure qui compromettrait son étanchéité.

**C) Les fistules situées en avant du canal naso-palatin :** c'est la zone correspondant à la fente alvéolaire. Malgré une première gingivo-périostéoplastie (avec ou sans greffe osseuse), il peut persister sur cette zone une fistule, le plus souvent au niveau du sommet de la fente alvéolaire. La reprise se fait selon les principes d'une fermeture primaire, avec ici encore le point capital qui est l'obtention d'une étanchéité au niveau du plan nasal. Celle-ci est paradoxalement souvent plus difficile à obtenir et à contrôler si la fente est étroite et la fistule

minuscule. Il ne faut pas hésiter à demander une nouvelle expansion transversale orthodontique pour que la canine maxillaire passe en dehors de la canine mandibulaire, puis à décoller largement les lambeaux côté vestibulaire et côté palatin pour bien visualiser le plan nasal.

**D) Les fistules situées au niveau du canal naso-palatin :** elles sont retrouvées quasi-exclusivement dans les fentes bilatérales (figure 2). Elles sont difficiles à fermer car il y a peu de muqueuse disponible et l'exposition est délicate. C'est le seul endroit où peut se justifier une fermeture en un seul plan, par la réalisation du lambeau rétroincisif [17]. Il est constitué du retournement de la fibromuqueuse palatine du maxillaire de canine à canine. L'incision est réalisée au collet du secteur incisif maxillaire, du côté palatin, et permet de décoller ce lambeau triangulaire à base antérieure, de l'avant vers l'arrière, jusqu'au canal nasopalatin. Le lambeau est ensuite retourné vers l'arrière et est glissé dans le décollement réalisé autour de la fistule palatine pour être suturé aux berges de cette dernière. Il reste pédiculé sur le pédicule palatin antérieur qui après retournement du lambeau se retrouve sur la face cruentée du lambeau qui devra cicatriser en dirigé. Plus rarement, ce lambeau rétroincisif pourra être recouvert en partie ou totalement par des lambeaux de fibromuqueuse pédiculés sur les pédicules palatins postérieurs.

### **E) Les fistules situées en arrière du canal naso-palatin (palais secondaire)**

Ce sont les plus fréquentes.

#### **1) Pour les fistules ne dépassant pas 1 cm de largeur**

Notre préférence va nettement vers une technique agressive, consistant à re-décoller toute la fibromuqueuse palatine, de façon à avoir un abord large et bonne visibilité sur le plan nasal [18]. Nous insistons à nouveau sur le fait que l'obtention d'une étanchéité sur le plan nasal est la clef de la réussite de ces fermetures. Nous n'utilisons donc pas la technique des lambeaux charnières (pour le plan nasal) associés à des lambeaux de fibromuqueuse palatine de rotation ou de translation) pour le plan buccal.

#### **Décollement de toute la fibromuqueuse palatine (figure 3-4)**

L'incision est classiquement réalisée au collet des dents du côté palatin (pour les fistules postérieures, cette incision peut être décalée en dedans pour faciliter la fermeture), ainsi que sur les berges de la fistule. La fibro-muqueuse est ensuite libérée par un décollement sous-périosté des lames palatines, poursuivi vers l'arrière jusqu'à circonscrire la fistule. Au niveau de la fente palatine, l'absence de plan de clivage naturel entre le plan buccal et le plan nasal nécessite une dissection prudente afin de ne pas accentuer les brèches sur le plan nasal. Cet abord permet une large exposition de la muqueuse nasale, qui est libérée des lames palatines et suturée par des points séparés de fil résorbable sous contrôle de la vue, comme lors d'un

temps de fermeture primaire de fente palatine. Un test d'étanchéité est réalisé dans chaque fosse nasale. Les lambeaux de fibro-muqueuse palatine sont ensuite ré-appliqués sur le palais et suturés par des ligatures péri-dentaires au fil résorbable. La zone correspondant à la fistule est également fermée par points séparés de fil résorbable. En cas de fistule large (proche de 1 cm de large) ou de fibromuqueuse très épaisse et cicatricielle, quelques incisions parasagittales réalisées en profondeur sur le périoste permettent d'augmenter l'élasticité des lambeaux et de réaliser une suture sans tension sur la ligne médiane.

Les soins post-opératoires comportent une hygiène buccale rigoureuse, des bains de bouche après chaque repas et au coucher (avec de l'eau ou un antiseptique selon l'âge de l'enfant et ses possibilités) et un lavage des fosses nasales au sérum physiologique après chaque repas également. Une alimentation molle est débutée dès le soir de l'intervention, sans plaque palatine de protection. Enfin, il est demandé au patient d'éviter de se moucher pendant le mois suivant l'intervention.

Le succès de cette technique s'explique selon nous par le fait qu'elle permet une fermeture en 2 plans, avec un plan nasal fermé de façon étanche sous contrôle de la vue. Le décollement de la fibromuqueuse palatine est sous-périosté, ce qui permet de conserver l'épaisseur et la vascularisation des lambeaux [19]. Si l'incision se fait bien au collet des dents, aucune cicatrice supplémentaire n'est créée. En cas d'échec, elle peut être renouvelée et n'empêche aucun autre procédé de fermeture ultérieurement. Cette technique peut être utilisée quel que soit l'âge de l'enfant, les antécédents chirurgicaux et la localisation exacte. Dans notre série, aucune fistule ne dépassait 1 cm de largeur, ce qui constitue probablement une limite de cette technique.

Au total, il s'agit donc d'un procédé simple et efficace, inspiré du traitement primaire (2 plans et absence de zone cruentée) de la fente palatine et permettant une fermeture des fistules en un temps opératoire.

#### Fermeture du plan nasal à l'aide des lambeaux charnières

Ce procédé de fermeture qui n'a pas notre préférence en première intention est pourtant largement rapporté dans la littérature [6, 20-24]. Le principe est donc d'associer des lambeaux charnières prélevés autour de la perte de substance pour la reconstruction du plan nasal, avec des lambeaux locaux pour le plan buccal. Le tracé du lambeau de fibro-muqueuse est variable selon les équipes et selon la localisation de la perte de substance. Ces techniques permettent un décollement moindre de la fibro-muqueuse palatine par rapport à la technique précédente. Cependant, il reste en fin d'intervention une zone de palais osseux dénudée qui au mieux cicatrisera par épithélialisation spontanée, mais qui en cas d'échec ajoutera une cicatrice supplémentaire, rendant toujours plus difficile la reprise ultérieure.

Certains proposent d'interposer du matériel entre le plan nasal et le plan buccal. Le tissu interposé agit alors comme une couche supplémentaire qui peut, en cas de désunion sur un des plans muqueux, aider à une épithélialisation spontanée à partir des berges [25]. Cette interposition peut être constituée de tissu osseux (spongieux et/ou cortical), de tissu

cartilagineux, de périoste, de tissu graisseux, voire de matrice dermique acellulaire comme l'AlloDerm®.

Sur le plan de la technique chirurgicale, les berges de la fistule sont incisées à distance de la fistule, permettant de les rabattre pour recréer le plan nasal par des lambeaux charnières. Celui-ci est ainsi confectionné selon un ou deux lambeaux rabattus dans le plan nasal, ou encore par la réalisation d'une collerette. Les lambeaux mucopériostés sont alors mobilisés avec incisions de décharge latérales, permettant la rotation ou la translation de ces derniers. Les incisions de décharge latérales sont réalisées plus ou moins à distance en fonction de la taille de la fistule. Classiquement ces incisions sont réalisées à la jonction fibromuqueuse gingivale et fibromuqueuse palatine du maxillaire. Au besoin, les incisions sont réalisées au collet des dents, permettant de mobiliser un lambeau de plus grande envergure. Dans tous les cas, le pédicule palatin est scrupuleusement respecté puisqu'il est le garant de la vitalité du lambeau mucopériosté. Après déplacement du lambeau de fibromuqueuse palatine, la zone d'exposition osseuse est laissée cruentée, éventuellement sous une plaque palatine confectionnée en peropérateur, permettant d'appliquer la muqueuse mobilisée et de réduire le saignement et la douleur postopératoire.

## 2) Pour les fistules de plus de 1 cm de largeur (très rares)

Mon opinion est que ces fistules ne devraient pas exister car elles sont liées à des erreurs lors de la prise en charge primaire. Je n'en ai pour ma part jamais eues. Néanmoins, nous pouvons encore en rencontrer sur des prises en charges faites ailleurs. L'organisation depuis 2007 de la prise en charge primaire des fentes au niveau des Centres de Compétence et de Référence devrait faire disparaître ces séquelles à moyen terme en France. Les procédés décrits sont donc lourds ou bien nécessitent souvent deux temps opératoires. Et la fiabilité reste malgré tout incertaine du fait du site receveur souvent très défavorable.

### Le lambeau de langue [26-33]

Le lambeau de langue peut être utilisé pour la fermeture du plan buccal, le plan nasal étant toujours réalisé en premier par lambeaux charnières prélevés sur la muqueuse palatine [34]. Le prélèvement est médian sur la langue et le plus souvent avec un pédicule antérieur (figure 5). Le lambeau est de faible épaisseur, n'emportant pas de muscle. Pour laisser de la mobilité à la langue, la base du pédicule sera la plus antérieure possible (figure 6).

Pour le post-opératoire, une sonde nasogastrique est conseillée en attendant le temps de sevrage. Cette technique est ancienne et nécessite un second temps opératoire pour le sevrage du lambeau entre J10 et J15. Lors de ce temps, il est conseillé de faire une section du pédicule sous AL pour faciliter l'intubation aux anesthésistes. La partie non utilisée du lambeau pour la fistule est alors adaptée et suturée sur le site donneur après avivement des

berges sous AG. A terme, les séquelles linguales (mobilité, aspect, phonation) sont nulles ou peu importantes. Les autres techniques chirurgicales de ce sous-chapitre ont aussi leurs morbidités....

#### Les lambeaux musculo-muqueux de buccinateur et FMM flap [35-40]

Ici aussi, le plan nasal sera souvent effectué par des lambeaux charnière pour permettre une fermeture en deux plans et augmenter ces chances de succès. Selon la localisation exacte de la fistule et selon le statut dentaire, le pédicule du lambeau pourra être inférieur ou supérieur (FMM flap) ou postérieur (buccinateur). Selon la configuration, ce lambeau sera souvent nécessairement effectué en deux temps, et en attendant le sevrage qui peut se faire dès J15, une cale dentaire pourra être nécessaire pour éviter la morsure du pédicule du lambeau.

#### Les lambeaux libres

Les lambeaux libres sont à décrire pour leur possibilité théorique (antebrachial, brachial externe, antérolatéral de cuisse...), mais ils ne sont à réserver qu'à des cas extrêmes (fistules extrêmement larges, muqueuse extrêmement cicatricielle....) sortant presque du cadre de ce travail [41].

#### **F) Les soins post-opératoires après fermeture de fistules**

Ce sont les mêmes, quelle que soit la localisation de la fistule. Dans les suites post-opératoires, une alimentation molle ou mixée est conseillée pendant 8 jours pour diminuer les efforts de déglutition et éviter le traumatisme précoce des sutures. Les soins post-opératoires se résument au lavage des fosses nasales au serum physiologique. Au niveau de la bouche, les sutures seront rincées au sérum physiologique si l'enfant à moins de 5 ans. Sinon, des bains de bouche seront prescrits. Certains opérateurs utilisent une plaque de protection pendant la cicatrisation. Ce n'est pas notre cas. Enfin, les efforts de mouchage sont également contre-indiqués le temps de la cicatrisation.



## Légendes des figures

Figure 1 : fistule palatine antérieure, débordant sur la fente alvéolaire, chez un patient de 20 ans refusant la chirurgie. Indication d'une prothèse dentaire amovible obturatrice et remplaçant 12, 11 et 21.

Figure 2: fermeture d'une fistule située au niveau du canal nasopalatin par lambeau retro-incisif.

Figure 3: Séquence des différents temps opératoire pour la fermeture d'une fistule palatine après décollement de toute la fibro-muqueuse palatine (d'après [18]).

Figure 4: fistule de moins d'un cm de large sur un palais cicatriciel (fente unilatérale totale gauche). Prise en charge par la technique de décollement de toute la fibromuqueuse palatine.

Figure 5 : prélèvement du lambeau lingual (photos Dr J. Saboye)

Figure 6 : fermeture d'une fistule palatine antérieure large, supérieure à 1 cm de large, par la technique du lambeau lingual, chez un patient porteur de séquelles de fente bilatérale (Cas du Dr J. Saboye).

## Bibliographies

- [1] Marcks KM, Trevaskis AE, Tuerk M.  
100 palatoplasties.  
Plast Reconstr Surg 1955; 16:352-61.
- [2] Smith DM, Vecchione L, Jiang S, Ford M, Deleynannis FWB, Haralam MA, Naran S, Worall CI, Dudas JR, Afifi AM, Marazita ML, Losee JE.  
The Pittsburgh fistula classification system: a standardized scheme for the description of palatal fistulas.  
Cleft Palate Craniofac J 2007;44,6:590-4.
- [3] Abyholm FE, Borchgrevinck HHC, Eskeland G.  
Palatal fistulae following cleft palate surgery.  
Scand J Plast Reconstr Surg 1979; 13: 295-300.
- [4] Schultz RC.  
Management and timing of cleft palate fistula repair.  
Plast Reconstr Surg 1986;78:739-45.
- [5] Amaratunga NA.  
Occurrence of oronasal fistulas in operated cleft palate patients.  
J Oral Maxillofac Surg 1988; 46:834-37.
- [6] Cohen SR, Kalinowski J, LaRossa D, Randall P.  
Cleft palate fistulas: a multivariate statistical analysis of prevalence, etiology and surgical management.  
Plast Reconstr Surg 1991;87,6:1041-7.
- [7] Clinical Standards Advisory Group. Cleft lip and/or palate. Report of a CSAG Committee.  
London: The Stationery Office, 1998.
- [8] Shimizu M, Shigetaka Y, Mizuki H, Okamoto A.  
Oronasal fistulae in repaired cleft palates.  
J Craniomaxillofac Surg 1989;17,S1:37-8.
- [9] Jeffery SLA, Boorman JG, Dive DC.  
Use of cartilage grafts for closure of cleft palate fistulae.  
Br J Plast Surg 2000; 53: 551-4.
- [10] Schultz RC.  
Cleft palate fistula repair. Improved results by the addition of bone.  
J Craniomaxillofac Surg 1989;17,S1:34-6.
- [11] Van Damme PA, Freihofer HPM.  
Palatal mucoperiosteal expansion as an adjunct to palatal fistula repair: case report and review of the literature.  
Cleft Palate Craniofac J 1996;33:255-7.

- [12] Thaler SR.  
Staged repair of secondary cleft palate deformities.  
J Craniofac Surg 1995, 6: 375-80.
- [13] Cole P, Horn TW, Thaller S.  
The use of decellularized dermal grafting (Alloderm) in persistent oro-nasal fistulas after tertiary cleft palate repair.  
J Craniofac Surg 2006;17,4:636-41.
- [14] Steele MH, Seagle MB.  
Palatal fistula repair using acellular dermal matrix: the University of Florida experience.  
Ann Plast Surg 2006;56,1:50-3.
- [15] Hobson RS, Clasper R.  
A combined obturator and expansion appliance for use in patients with patent oral-nasal fistula.  
Br J Orthop 1995; 22, 4: 357-9.
- [16] Lehman JAJr, Curtin P, Haas DG.  
Closure of anterior palate fistulae.  
Cleft Palate J 1978; 15: 33-8.
- [17] Brogniez A, Martinot V, Ferri J, Donazzan M, Pellerin P. Fermeture des communications bucco-nasales antérieures, séquellaires de fente palatine, par lambeau rétro-incisif. Rev Stomatol Chir Maxillofac 1997;98 Suppl 1:116-8.
- [18] Bénateau H, Traoré H, Gilliot B, Taupin A, Ory L, Guillou-Jamard MR, Labbé D, Compère JF.  
Fermeture des fistules palatines séquellaires de fentes.  
Rev Stomatol Chir Maxillofac 2011 ;112,3 :139-44.
- [19] Denny AD, Amm CA.  
Surgical technique for the correction of postpalatoplasty fistulae of the hard palate.  
Plast Reconstr Surg 2005;115,2:383-7.
- [20] Reid DAC.  
Fistulae in the hard palate following cleft palate surgery.  
Br J Plast Surg 1962;15:377-84.
- [21] Rintala AE.  
A double, overlapping hinge flap to close palatal fistula.  
Scand J Plast Reconstr Surg 1971;5,2:91-5.
- [22] Millard DR Jr, Seider HA.  
The versatile palatal island flap: its use in soft palate reconstruction and nasopharyngeal and choanal atresia.  
Br J Plast Surg 1977;30:300-5.

- [23] Felemovicius J, Ortiz-Monasterio F.  
Management of the impaired adult cleft patient: the last chance.  
Cleft Palate Craniofac J 2004;41,5:550-8.
- [24] Raoul G, Ferri J.  
Fistules oronasales dans les séquelles de fentes labio-alvéolo-palato-vélares.  
Rev Stomatol Chir Maxillofac 2007;108,4:321-8.
- [25] Vandeput JJ, Droogmams B, Tanner JC.  
Closure of palatal fistulas using a dermis-fat graft.  
Plast Reconstr Surg 1995;95:1105-7.
- [26] Guerrero-Santos J, Altamirano JT.  
The use of lingual flaps in repair of fistulas of the hard palate.  
Plast Reconstr Surg 1966;38:123-8.
- [27] Guerrero-Santos J, Fernandez JM.  
Further experience with tongue flap in cleft palate repair.  
Cleft Palate 1973;10:192-202.
- [28] Gola R, Vitton J, Blanc J-L, Lachard J.  
Utilisation des lambeaux linguaux dans le traitement des séquelles des fentes labio-palatines.  
Rev Stomatol 1973 ;74,8 :626-31.
- [29] Carreirao S, Lessa S.  
Tongue flaps and the closing of large palatal fistulae of the hard palate.  
Ann Plast Surg 1980;4:182-5.
- [30] Pigott RW, Rieger FW, Frazer Moodie A.  
Tongue flap repair of cleft palate fistulae.  
Br J Plast Surg 1984;37:285-93.
- [31] Posnick JC, Getz SBJr.  
Surgical closure of end-stage palatal fistulas using anteriorly based dorsal tongue flaps.  
J Oral Maxillofac Surg 1987;45,907-12.
- [32] Coghlan K, O'Regan B, Carter J.  
Tongue flap repair of oro-nasal fistulae in cleft palate patients. A review of 20 patients.  
J Craniomaxillofac Surg 1989; 17, 6: 255-9.
- [33] Argamaso RV.  
The tongue flap : placement and fixation for closure of postpalatoplasty fistulae.  
Cleft Palate J 1990;27,4:402-10.
- [34] Assuncao AG.  
The design of tongue flaps for the closure of palatal fistulas.  
Plast Reconstr Surg 1993;91:806-10.

- [35] Herbert A.  
The use of buccal flap in cleft palate repair.  
Plast Reconstr Surg 1960;25:235-9.
- [36] Rintala AE.  
Labiobuccal mucosal island flap for closure of anterior palatal fistulae. Case report.  
Scand J Plast bReconstr Surg 1979;13,3:480-2.
- [37] Nakakita N, Maeda K, Ando S, Ojimi H, Utsugi R.  
Use of a buccal musculomucosal flap to close palatal fistulae after cleft palate repair.  
Br J Plast Surg 1990;43:452-6.
- [38] Ashtiani AK, Emani SA, Rasti M.  
Closure of complicated palatal fistula with facial artery musculomucosal flap.  
Plast Reconstr Surg 2005; 116,2: 381-6.
- [39] Lahiri A, Richard B.  
Superiorly based facial artery musculomucosal flap for large anterior palatal fistulae in clefts.  
Cleft Palate Craniofac J 2007;44,7:523-7.
- [40] Joshi A, Rajendraprasad JS, Shetty K.  
Reconstruction of intraoral defects using facial artery musculomucosal flap.  
Br J Plast Surg 2005;58:1061-6.
- [41] Vanwijck R, Bayet B.  
Traitement chirurgical secondaire des fentes labio-alvéolo-palatines.  
EMC Techniques chirurgicales - Chirurgie plastique reconstructrice et esthétique 1999;45-585:1-35.

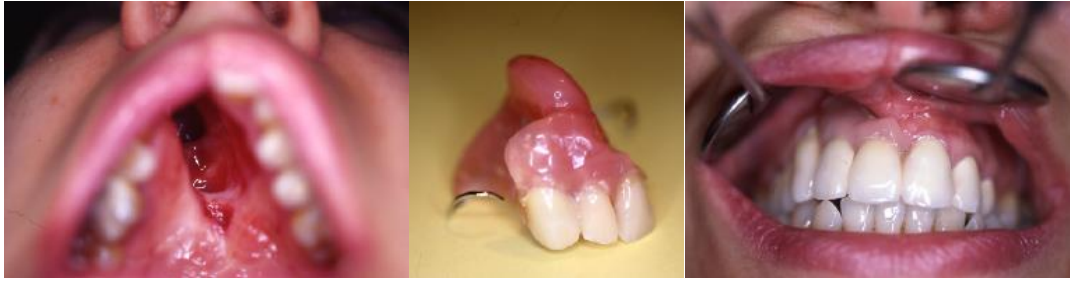

Figure 1 : fistule palatine antérieure, débordant sur la fente alvéolaire, chez un patient de 20 ans refusant la chirurgie. Indication d'une prothèse dentaire amovible obturatrice et remplaçant 12, 11 et 21

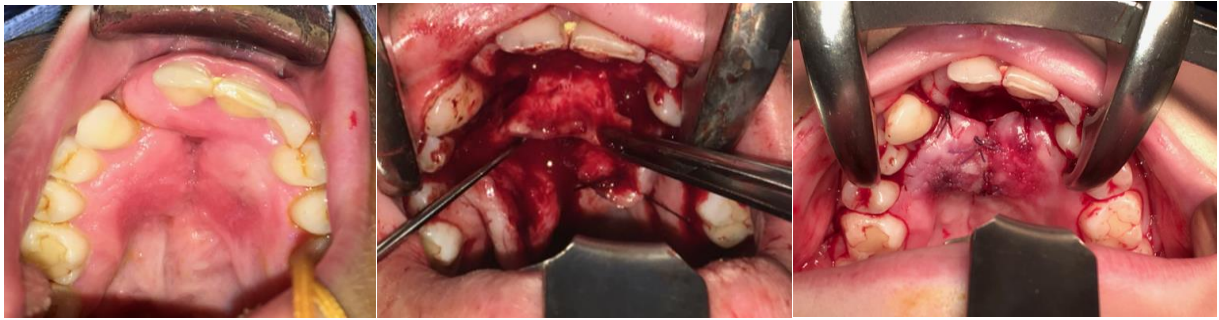

Figure 2: fermeture d'une fistule située au niveau du canal nasopalatin par lambeau retro-incisif

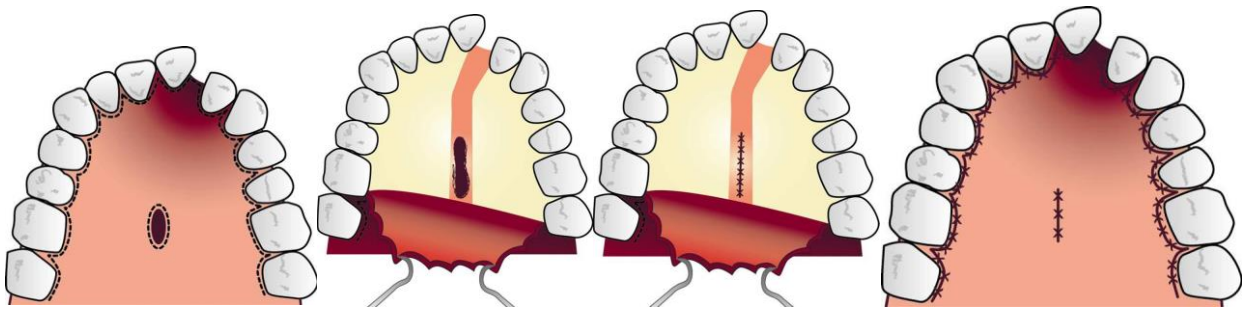


Figure 3: Séquence des différents temps opératoire pour la fermeture d'une fistule palatine après décollement de toute la fibro-muqueuse palatine (d'après [18])



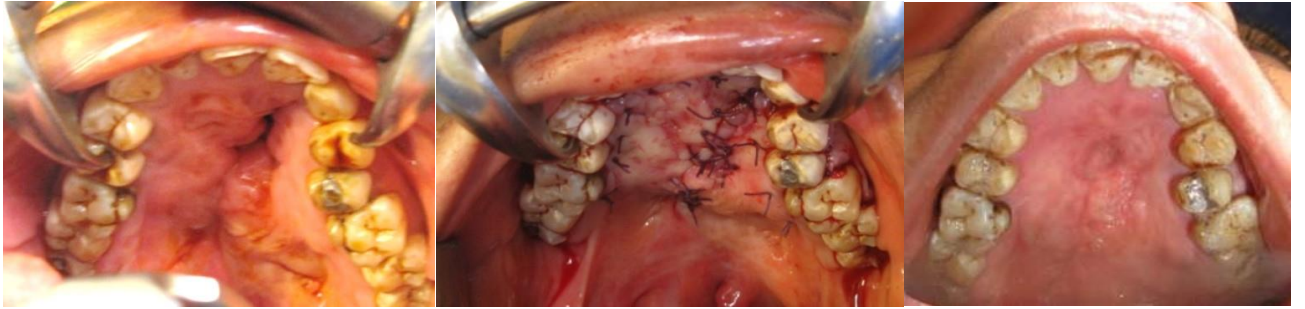


Figure 4: fistule de moins d'un cm de large sur un palais cicatriciel (fente unilatérale totale gauche). Prise en charge par la technique de décollement de toute la fibromuqueuse palatine.

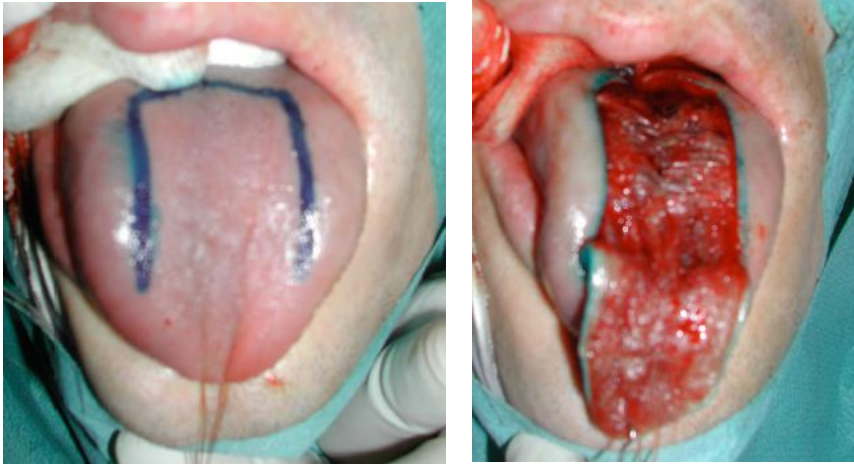


Figure 5 : prélèvement du lambeau lingual (photos Dr J. Saboye)

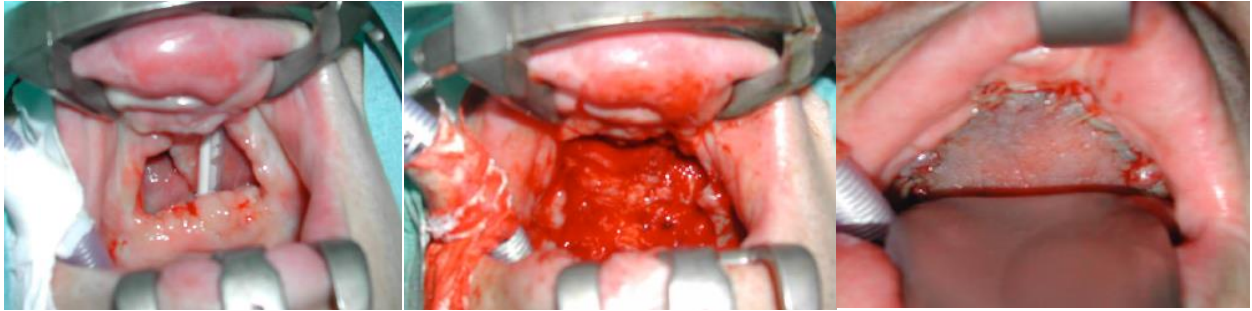

Figure 6 : fermeture d'une fistule palatine antérieure large, supérieure à 1 cm de large, par la technique du lambeau lingual, chez un patient porteur de séquelles de fente bilatérale (Cas du Dr J. Saboye).