



HAL
open science

Remodelages des enthèses fibrocartilagineuses dans les spondylarthropathies inflammatoires

Sébastien Villotte, Sacha Kacki

► **To cite this version:**

Sébastien Villotte, Sacha Kacki. Remodelages des enthèses fibrocartilagineuses dans les spondylarthropathies inflammatoires. *Bulletins et Mémoires de la Société d'anthropologie de Paris*, 2009. hal-02266476

HAL Id: hal-02266476

<https://hal.science/hal-02266476v1>

Submitted on 14 Aug 2019

HAL is a multi-disciplinary open access archive for the deposit and dissemination of scientific research documents, whether they are published or not. The documents may come from teaching and research institutions in France or abroad, or from public or private research centers.

L'archive ouverte pluridisciplinaire **HAL**, est destinée au dépôt et à la diffusion de documents scientifiques de niveau recherche, publiés ou non, émanant des établissements d'enseignement et de recherche français ou étrangers, des laboratoires publics ou privés.

**REMODELAGES DES ENTHÈSES FIBROCARILAGINEUSES
DANS LES SPONDYLARTHROPATHIES INFLAMMATOIRES
L'EXEMPLE DU CIMETIÈRE DU COUVENT DES SŒURS GRISES
DE BEAUVAIS (OISE), XV^e-XVIII^e SIÈCLES**

**SKELETAL CHANGES OF FIBROCARILAGINOUS ENTHESES
IN SPONDYLOARTHROPATHIES
THE EXAMPLE OF THE CEMETERY OF THE CONVENT OF THE
SŒURS GRISES OF BEAUVAIS (OISE), 15th-18th CENTURIES**

Sébastien VILLOTTE¹, Sacha KACKI^{1,2}

RÉSUMÉ

Les maladies appartenant au groupe des spondylarthropathies inflammatoires ont en commun, outre des facteurs génétiques et certaines caractéristiques cliniques, une cible pathologique particulière : l'enthèse. Les données médicales récentes tendent à prouver que les enthésopathies des spondylarthropathies inflammatoires divergeraient de celles causées par les processus dégénératifs en se caractérisant par des lésions érosives aboutissant secondairement à une ossification. Afin d'évaluer la validité de cette hypothèse sur le matériel ostéologique, une étude comparative entre les lésions des enthèses fibrocartilagineuses appendiculaires de six individus atteints de spondylarthropathies et d'individus non affectés par la maladie provenant d'un même échantillon a été réalisée, en tenant compte de l'influence du vieillissement sur les signes osseux d'enthésopathies. Les résultats indiquent que des ostéolyses, associées ou non à une production osseuse cicatricielle, sont les remodelages majoritairement observés pour certaines insertions des individus malades, alors que cet aspect est plus rare dans le reste de la population. Ces résultats concordent avec les données de la littérature médicale et permettent de discuter des spécificités du remodelage des enthèses fibrocartilagineuses dans les spondylarthropathies inflammatoires diagnostiquées sur du matériel osseux.

Mots-clés : spondylarthropathies inflammatoires, paléopathologie, enthèses, enthésopathies, fibrocartilage.

ABSTRACT

The spondyloarthropathies are a group of related conditions which have in common genetic factors, clinical features and a specific pathological target: the enthesis. Recent medical data point out the enthesopathies in spondyloarthropathies would differ from those caused by degenerative processes, being characterized by erosive lesions leading secondarily to an ossification. In order to evaluate the validity of these assumptions on the osteological material, a comparative study

-
1. UMR 5199, PACEA, Laboratoire d'Anthropologie des Populations du Passé, Université Bordeaux 1, avenue des Facultés, 33405 Talence CEDEX, e-mail : s.villotte@anthropologie.u-bordeaux1.fr
 2. INRAP, Centre archéologique de la Pilaterie, 11 rue des champs, 59650 Villeneuve-d'Ascq, France.

between the appendicular fibrocartilaginous entheses lesions of six individuals showing signs of spondyloarthropathies and those of "healthy" individuals coming from the same sample was realized. The influence of ageing on the osseous signs of enthesopathies was also considered. The results indicate that osteolysis, sometimes associated with a cicatricial osseous production, is the mainly observed remodelling aspect for some insertions of the six cases, whereas this feature is rare in the remainder of the population. These results agree with the medical literature data and make it possible to propose a first characterization of the remodelling process of entheses in spondyloarthropathies diagnosed on osteological material.

Keywords: *spondyloarthropathy, palaeopathology, entheses, enthesopathy, fibrocartilage.*

INTRODUCTION

Le groupe des spondylarthropathies inflammatoires (SPI) englobe un ensemble de maladies rhumatismales voisines, présentant des caractéristiques cliniques communes, dont la principale est l'association de manifestations inflammatoires rachidiennes, d'une sacroiliite et d'arthrites périphériques (Fournié 2002 ; Sibia *et al.* 2005). En 1976, Wright et Moll ont rassemblé sous le vocable de « spondylarthrites séronégatives », terme suggérant l'absence habituelle chez les patients de facteurs rhumatoïdes (Wofsy 1981 ; Rogers *et al.* 1987 ; Fournié 2002), un certain nombre de rhumatismes jusque là considérés comme des entités distinctes (Wright, Moll 1976 cité par Moll 1983). Les SPI regroupent aujourd'hui la spondylarthrite ankylosante (SA), le syndrome de Fiessinger-Leroy-Reiter, le rhumatisme psoriasique et les rhumatismes antérocolopathiques (Moll 1983 ; Ortnier, Putschar 1985 ; D'Agostino, Breban 2003 ; Sibia *et al.* 2005). Le rhumatisme de la pustulose palmoplantaire et celui des acnés graves, réunis sous l'acronyme SAPHO (Chamot *et al.* 1987), sont récemment venus enrichir ce groupe, leur appartenance restant toutefois discutée (Benjamin, McGonagle 2001).

Dès 1971, dans une étude comparative entre les lésions de la polyarthrite rhumatoïde (PR) et de la SA, Ball a démontré l'importance des atteintes des enthèses, c'est-à-dire des zones de jonction entre l'os et les structures qui s'y attachent (tendons, capsules articulaires, ligaments), dans l'expression de ces deux maladies. Alors que dans la SA le processus inflammatoire se situerait initialement au niveau des enthèses, l'inflammation rencontrée dans la PR siègerait, ou du moins débiterait, dans la synoviale pour s'étendre secondairement (Ball 1971). Les travaux de Paolaggi et collaborateurs ont confirmé les résultats de cette étude, démontrant, à partir d'un important corpus, que l'enthèse est la cible privilégiée de l'ensemble des rhumatismes rattachés au groupe des SPI (Paolaggi *et al.* 1984a, 1984b ; Paolaggi 1991).

Les recherches récentes de Benjamin et collaborateurs ont montré que les enthèses appendiculaires atteintes lors des SPI comportent toutes du fibrocartilage en quantité importante (Benjamin, McGonagle 2001). Les zones d'insertions diaphysaires, qui ne comportent pas ou peu de fibrocartilage (enthèses fibreuses), semblent pour leur part exemptes de lésion (Benjamin, McGonagle 2001). Lors d'une SPI, la couche de fibrocartilage est détruite par le processus inflammatoire et remplacée par un tissu granulaire. Ce processus érosif, relativement bref, est suivi par un dépôt d'os réactionnel, entraînant la formation d'un enthésophyte. Durant la croissance de ce dernier, l'os nouveau est progressivement remplacé par de l'os lamellaire (Ball 1971 ; Resnick, Niwayama 1983).

Théoriquement, des ostéolyses, associées ou non à une production osseuse cicatricielle, sont donc susceptibles d'être observées au niveau des enthèses fibrocartilagineuses d'individus atteints de SPI. Toutefois, aucun consensus sur la question n'existe en paléopathologie : alors que certains auteurs considèrent que les lésions des enthèses, et plus particulièrement les ostéolyses, peuvent être utilisées comme un critère de diagnostic (Rogers, Waldron 1995 ; Zias, Mitchell 1996), d'autres considèrent que ces atteintes ne sont pas plus fréquentes chez les individus atteints de SPI que dans le reste de la population (Shaibani *et al.* 1993). Notons qu'aucune de ces études ne prend en compte la nature des enthèses (fibreuses ou fibrocartilagineuses) présentant des lésions chez les individus atteints de SPI.

Afin d'évaluer la validité de l'hypothèse selon laquelle les remodelages des enthèses fibrocartilagineuses affectant les sujets malades correspondraient plus fréquemment à des atteintes ostéolytiques que celles observées dans la population générale, une étude comparative entre les enthésopathies appendiculaires de sujets atteints de SPI et d'individus « sains » provenant d'un même échantillon a été réalisée. L'influence de l'âge sur l'apparition d'atteintes ostéolytiques a également

été prise en compte. Les résultats obtenus permettent de discuter des spécificités du remodelage des enthèses fibrocartilagineuses chez les individus atteints de SPI et de leur valeur comme critère complémentaire pour le diagnostic de ces pathologies.

MATÉRIEL ET MÉTHODES

Échantillon

Le matériel ostéologique étudié provient du cimetière du couvent des Sœurs Grises, situé à Beauvais (Oise, France). Entre 1502 et la fin du XVIII^e s., le cimetière a reçu les dépouilles des membres de la communauté religieuse, mais également d'individus malades accueillis par les sœurs et d'habitants de la ville de Beauvais ayant émis le souhait de se faire inhumer en ces lieux (Chevalier 1993). La fouille quasi-exhaustive du site, réalisée en 1992, a permis de mettre au jour plus de 350 inhumations et une cinquantaine d'ossuaires et de réductions de corps (Fémolant 1992).

Los de l'étude, les restes osseux de 305 individus adultes ont été examinés. Les ossements présentent un relatif bon état de conservation et les différentes unités anatomiques (en particulier le squelette axial et les os des mains et des pieds) sont généralement bien représentées.

La détermination du sexe des individus a été réalisée à partir de mesures coxales (diagnose sexuelle probabiliste : Murail *et al.* 2005) et de mesures extra-coxales (diagnose sexuelle secondaire : Murail *et al.* 1999). Pour l'une et l'autre des méthodes, le seuil de signification de 0,05 a été requis pour l'attribution d'un sexe. L'estimation de l'âge au décès a fait appel à l'examen du remodelage de la surface sacro-pelvienne iliaque (Schmitt 2005), ainsi qu'à la fusion de l'extrémité sternale de la clavicule et à la fusion de la crête iliaque à l'ilium (Owings-Webb, Suchey 1985). Les caractéristiques du recrutement par âge et par sexe de la population exhumée ont fait l'objet d'une présentation détaillée dans le cadre d'un précédent article (Kacki, Villotte 2006).

Diagnostic des SPI

Chaque individu a été examiné macroscopiquement afin de repérer les différentes lésions (arthrose et arthrite, enthésopathies, fractures, ankyloses, etc.) de l'ensemble du squelette. Le diagnostic de SPI a été retenu pour les individus présentant l'association d'une sacro-iliite (fig. 1A), unilatérale ou bilatérale, et d'une ankylose

vertébrale répondant à l'un ou l'autre des deux critères suivants (d'après Rogers, Waldron 1995 ; Martin-Dupont *et al.* 2006) :

– ankylose antérieure par des syndesmophytes (fig. 1B) : fins ponts osseux linéaires, réguliers, sans épaissement plus marqué au regard du corps vertébral (Mazières, Rovensky 2000), non essentiellement ligamentaires par opposition à ceux rencontrés dans les cas de maladie hyperostotique ;

– ankylose postérieure produite par un processus mixte ostéoformateur et ostéolytique au niveau des surfaces articulaires postérieures (fig. 1C).

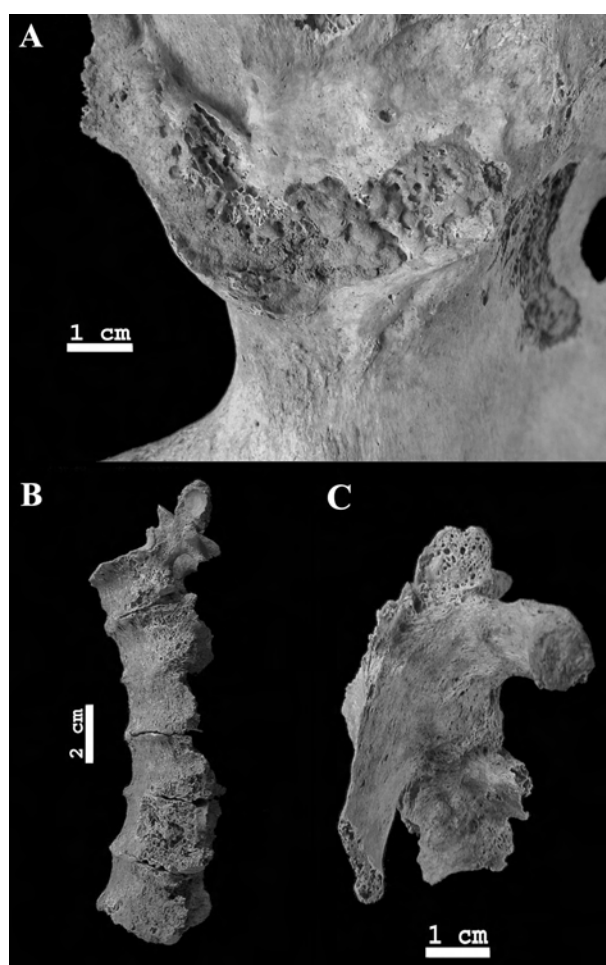


Fig. 1 - Critères diagnostiques des SPI. A : sacro-iliite. B : ankylose antérieure par des syndesmophytes. C : ankylose des surfaces articulaires postérieures par un processus mixte.

Fig. 1—Diagnostic criteria of the SPI. A: sacro-iliite. B: anterior ankylosis by syndesmophytes. C: ankylosis of posterior articular surfaces by a mixed process.

Six individus répondent à ces critères diagnostiques. Leurs caractéristiques biologiques, ainsi que les descriptions lésionnelles les concernant sont synthétisées dans le tableau I. Aucune classe d'âge n'a été proposée pour ces individus, l'inflammation touchant la surface sacro-pelvienne iliaque empêchant une cotation fiable du remodelage de cette zone. Les individus dont le sexe a pu être déterminé sont tous féminins. Si cette observation peut paraître surprenante au regard des données épidémiologiques, faisant généralement état d'une plus grande prédisposition masculine pour la plupart des SPI (Wofsy 1981 ; Rogers, Waldron 1995 ; Sibia *et al.* 2005), elle est toutefois à mettre en relation avec la très forte surreprésentation féminine dans la population (Kacki, Villotte 2006).

Tous les individus sauf un présentent, outre les lésions du squelette axial, des atteintes inflammatoires périphériques des articulations associant ostéolyse et production osseuse réactionnelle. Ce type de lésions s'inscrit communément dans le diagnostic des SPI, tant

dans la littérature médicale (Fournié 2002 ; Sibia *et al.* 2005) que paléopathologique (Rothschild, Woods 1991 ; Rogers, Waldron 1995 ; Martin-Dupont *et al.* 2006). Le squelette appendiculaire de l'individu 3053 n'est que très partiellement représenté. Toutefois, l'importance des lésions rachidiennes, associée à une réaction inflammatoire au niveau de la partie inférieure de la surface sacro-pelvienne iliaque gauche, nous est apparue suffisante pour établir le diagnostic.

La fréquence brute de SPI dans l'échantillon étudié est de 2 %. Cette fréquence est légèrement supérieure à celles rencontrées dans les populations européennes actuelles, généralement comprises entre 0,3 et 1,7 % (Sieper *et al.* 2006). Ce résultat doit toutefois être relativisé, compte tenu de la disparité des critères diagnostiques entre études cliniques et études paléopathologiques. En effet, les travaux menés sur diverses séries ostéologiques (Rogers *et al.* 1985 ; Rothschild, Wood 1991 ; Rothschild *et al.* 1999 ; Martin-Dupont *et al.* 2006) témoignent d'une grande variabilité dans la fréquence des SPI (*tabl. II*).

Individu	Sexe	Ankylose vertébrale antérieure	Ankylose vertébrale postérieure	Sacro-iliite	Lésions articulaires périphériques
210	I	T3-T6	T5-T6	Gauche	Pieds : association ostéolyse et ostéoformation
310	I	T5-T7	T3-T4	Gauche	Main gauche : ankylose ; association ostéolyse et ostéoformation Pieds : association ostéolyse et ostéoformation
363	F	T3-T8, T9-T10	-	Bilatérale	Main gauche : association ostéolyse et ostéoformation Hanche gauche : plages ostéolytiques et d'ostéoformation
3053	F	T3-4, T5-7, T8-9, T11-12	T2-T3	Gauche	-
3059	F	T5-T6, T8-T9, T11-T12	-	Bilatérale	Articulation sterno-claviculaire droite : plages ostéolytiques
3061	F	-	T2-T3	Droite	Mains : <i>arthritis mutilans</i> Coude droit : plages ostéolytiques 1 ^{res} côtes : ostéolyses

Tabl. I - Lésions des six individus atteints de SPI.

I = sexe indéterminé ; F = sexe féminin ; - = pas de lésion ou région non observable.

Table I—Lesions of the six individuals affected by SPI.

I = unspecified sex; F = female; - = no lesion or non observable area.

Époque	Origine	Effectif	SPI		Auteurs
			N	%	
7000-4500 BP	Hassi el Abiod (Mali)	61	1	1,6	Rothschild <i>et al.</i> 1999
2000-1400 BP	Semna South (Soudan)	138	6	4,3	Rothschild <i>et al.</i> 1999
I ^{er} -XIX ^e s.*	Divers (Angleterre*)	560	2	0,4	Rogers <i>et al.</i> 1985
XIX ^e -XX ^e s.	Coimbra (Portugal)	505	34	6,7	Martin-Dupont <i>et al.</i> 2006
XX ^e s.	Todd Collection (État-Unis)	2906	79	2,7	Rothschild, Wood 1991

Tabl. II - Fréquence des SPI dans différentes séries ostéologiques (critères diagnostiques différents selon les auteurs).

* Excepté une momie égyptienne de la 21^e dynastie.

Table II—Frequency of the SPI in various osteological collections (diagnostic criteria differ between authors).

* Except an Egyptian mummy of the 21st dynasty.

Définition du groupe de comparaison

Afin de minimiser les risques d'inclusion au groupe de comparaison de sujets porteurs d'une SPI ne s'exprimant pas sous une forme typique (faux négatifs) ou d'une autre pathologie susceptible d'influer sur le remodelage des enthèses, les critères d'exclusion suivants ont été retenus :

(1) présence d'une sacro-iliite ou d'une ankylose vertébrale répondant à l'une ou l'autre des descriptions précédentes ;

(2) présence de lésions ostéolytiques ou mixtes (ostéoformatrices et ostéolytiques) au niveau des surfaces articulaires des os des mains et/ou des pieds ;

(3) présence d'une maladie hyperostotique³ avérée ou probable (Kacki, Villotte 2006).

Quarante deux individus ont ainsi été écartés de l'étude du remodelage des enthèses, portant à 247 l'effectif de sujets adultes composant le groupe de comparaison (tabl. III). La fréquence et l'intensité des modifications squelettiques des enthèses étant liée au vieillissement (Durigon, Paolaggi 1991 ; Lagier 1991 ; Shaibani *et al.* 1993 ; Cunha, Umbelino 1995), les sujets de moins et de plus de 50 ans ont été distingués, afin d'évaluer l'influence de l'âge sur la survenue des ostéolyses.

	Masculin	Féminin	Indéterminé	Total
[20-49]	8	75	6	89
[50+]	3	18	4	25
Indéterminé	13	70	50	133
Total	24	163	60	247

Tabl. III - Distribution par âge et par sexe des individus du groupe de comparaison.

Table III—Age and sex distribution of the individuals of the reference group.

3. Dans le cadre de la maladie hyperostotique, les enthèses extra-rachidiennes sont généralement concernées par des productions osseuses exubérantes (Resnick *et al.* 1975 ; Resnick 2002).

Méthode d'étude du remodelage des enthèses

Le remodelage des enthèses a été étudié selon la méthode proposée par le premier auteur (Villotte 2006). Douze insertions fibrocartilagineuses du squelette appendiculaire ont été prises en compte (*tabl. IV*), en distinguant les lésions ostéoformatrices des atteintes ostéolytiques ou mixtes (association ostéoformation/ostéolyse). A été considérée comme ostéolyse une perte locale de la substance osseuse entraînant une interruption de la corticale, avec ou sans mise à nu de l'os spongieux (*fig. 2*). Les porosités d'origine vasculaire, de même que les géodes (grosses cavités à parois homogènes trabéculaires), n'ont pas été intégrées à cette catégorie de remodelage.

La première étape de l'analyse a consisté en un calcul de la fréquence, pour chaque groupe, des individus présentant une ou des enthésopathies. Dans un second temps, ont été considérées les différences de proportion de cas présentant des modifications ostéolytiques ou mixtes entre sujets atteints de SPI et individus non affectés par la maladie. Enfin, ces proportions ont été comparées pour

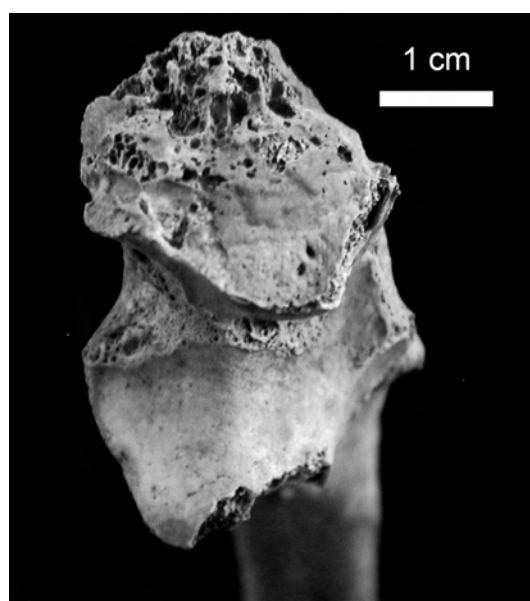


Fig. 2 - Exemple de lésion ostéolytique de l'insertion du m. triceps brachial sur l'ulna.

Fig. 2—Example of osteolytic lesion of the ulnar insertion of m. triceps brachialis.

Muscle(s)	Localisation	Abréviation
M. subscapulaire	Humérus : partie supéro-médiale du tubercule mineur	HSC
MM. supra épineux et infra épineux (terminaison commune)	Humérus : facettes supérieure et moyenne du tubercule majeur	HSI
MM. épicondyliens médiaux (origine commune)	Humérus : face antérieure et médiale de l'épicondyle médial	HEM
MM. épicondyliens latéraux (origine commune)	Humérus : face antérieure et latérale de l'épicondyle latéral	HEL
M. biceps brachial	Radius : moitié médiale de la tubérosité	RBB
MM. semi-membraneux, semi-tendineux et biceps fémoral (origine commune)	Os coxal : face postérieure de la tubérosité ischiatique	CSB
M. petit fessier	Fémur : face antérieure du grand trochanter	FPF
M. moyen fessier	Fémur : face latérale du grand trochanter	FMF
M. ilio-psoas	Fémur : sommet du petit trochanter	FIP
M. triceps brachial	Ulna : partie postérieure de l'olécrane	UTB
M. quadriceps fémoral	Patella : moitié antérieure de la base et face antérieure	PQF
M. triceps sural	Calcaneus : moitié inférieure de la face postérieure	CTS

Tabl. IV - Insertions fibrocartilagineuses étudiées et leurs abréviations.

Table IV – Fibrocartilaginous entheses studied and their abbreviations.

chacun des sites d'insertion, afin de discuter l'existence de zones préférentiellement atteintes. Le traitement statistique des résultats a fait appel au test exact de Fisher, effectué à l'aide du logiciel Statistica 7. Le seuil de signification de 0,05 a été requis.

RÉSULTATS

Fréquence des remodelages

Le tableau V présente la proportion d'individus affectés de remodelages pour au moins une des enthèses

considérées. Conformément aux données de la littérature médicale, les individus de moins de 50 ans sont moins fréquemment atteints que les sujets âgés (Fisher bilatéral ; $p = 0,003$). À l'instar des ces derniers, tous les individus atteints de SPI présentent des remodelages d'au moins une de leurs enthèses fibrocartilagineuses. La différence de fréquence n'est toutefois pas significative entre les malades et les individus du groupe de comparaison (Fisher bilatéral ; $p = 0,345$), y compris lorsque l'on ne considère que les sujets de moins de 50 ans (Fisher bilatéral ; $p = 0,330$).

Groupe	Effectif	Individus présentant au moins une enthésopathie	
		N	%
SPI	6	6	100
[20-49]	89	67	75
Sains [50+]	25	25	100
Indéterminé	133	100	75,4
Total	247	192	77,7

Tabl. V - Proportions d'individus présentant au moins une enthésopathie dans le groupe de comparaison et le groupe de malades.

Table V—Frequencies of individuals with remodelling process of at least one fibrocartilaginous enthesis for the reference group and the individuals affected by SPI.

Fréquence des remodelages ostéolytiques

Tous les individus atteints de SPI présentent au moins un remodelage se présentant sous la forme d'une ostéolyse (tabl. VI). Les individus affectés par de telles lésions sont nettement plus rares dans le groupe de comparaison, de sorte que la différence entre individus atteints de SPI et groupe témoin est statistiquement

significative (Fisher bilatéral ; $p < 0,001$). Ce résultat demeure valable lorsque seuls les individus de moins de 50 ans ou seuls les sujets âgés sont considérés (Fisher bilatéral ; $p < 0,001$). L'examen des individus du groupe de comparaison permet en outre de préciser que la proportion des formes ostéolytiques d'enthésopathies ne diffère pas de manière significative en fonction de l'âge des sujets (Fisher bilatéral ; $p = 1,000$).

Groupe	Individus présentant au moins une enthésopathie	Ostéolyses	
		N	%
SPI	6	6	100
[20-49]	67	10	14,9
Sains [50+]	25	4	16
Indéterminé	100	19	19
Total	192	33	17,2

Tabl. VI - Proportions d'individus présentant des lésions ostéolytiques parmi ceux atteints d'enthésopathies.

Table VI—Frequencies of individuals with osteolytic lesions for individuals with enthesopathies.

Analyse par localisation

Les proportions des formes ostéofonmatrices pures et des formes ostéolytiques ou mixtes d'enthésopathies ont été calculées pour chacune des enthèses fibrocartilagineuses des individus atteints de SPI (*tabl. VII*). La présence d'ostéolyse a été considérée lorsque au moins un des sites d'insertion gauche ou droit été affecté. Ce calcul indique que pour l'insertion commune des mm. supra et infra-épineux sur l'humérus (HSI) et l'insertion ulnaire du m. triceps brachial (UTB), une plage ostéolytique, associée

ou non à une ostéofonformation, est l'aspect majoritairement observé dans les cas de SPI. Lorsque l'on s'intéresse, pour ces deux insertions, aux proportions des catégories lésionnelles observées chez les individus du groupe de comparaison, on remarque que les modifications ostéolytiques sont nettement plus rares :

- pour HSI, 26 % avant 50 ans, 20 % (1 cas sur 5) après cet âge ;
- pour UTB, 6 % avant 50 ans, 11 % (1 cas sur 9) après 50 ans.

	SPI			Groupe de comparaison					
	Aucune lésion	Au moins une enthésopathie		Aucune lésion	[20-49] Au moins une enthésopathie		Aucune lésion	[50+] Au moins une enthésopathie	
		Erosive/mixte	Autre		Erosive/mixte	Autre		Erosive/mixte	Autre
HSC	0	3	3	39	1	29	5	1	10
HSI	0	6	0	46	6	17	8	1	4
HEM	1	0	1	52	0	11	8	0	6
HEL	0	0	5	38	0	29	2	0	12
RBB	0	1	4	31	1	42	2	0	15
CSB	3	0	1	61	1	7	12	2	4
FPF	1	0	1	58	0	14	4	0	15
FMF	0	1	2	58	0	11	6	0	8
FIP	0	0	4	52	1	14	5	0	8
UTB	0	4	1	37	2	33	5	1	8
PQF	1	2	1	54	0	2	6	1	4
CTS	1	0	3	30	0	18	2	0	8

Tabl. VII - Catégories de remodelage pour chacune des enthèses fibrocartilagineuses (droite ou gauche) chez les individus de moins et plus de 50 ans et chez les individus atteints de SPI.

Table VII—Categories of skeletal changes of the fibrocartilaginous entheses (right or left) for subjects under and over 50 years and the individuals affected by SPI.

DISCUSSION ET CONCLUSIONS

Les modifications des enthèses consécutives aux processus dégénératifs liés à la sénescence, décrites tant sur le vivant (Resnick, Niwayama 1983 ; Durigon, Paolaggi 1991 ; Jiang *et al.* 2002) que sur le matériel ostéologique d'âge connu (Cunha, Umbelino 1995 ; Shaibani *et al.* 1993), consistent majoritairement en une production enthésophytique ou à une irrégularité de la surface, associée à des dépôts calciques focaux. Les

ostéolyses touchant le centre de l'insertion sont, elles, beaucoup plus rares. Chez les individus atteints de SPI de l'échantillon étudié, de telles lésions ont toutefois été systématiquement observées. Ce résultat tend à confirmer que les remodelages des enthèses fibrocartilagineuses affectant les sujets malades correspondent plus fréquemment à des atteintes ostéolytiques que celles observées dans la population générale.

Parmi les enthèses prises en compte dans notre étude, deux sont majoritairement concernées par des

processus ostéolytiques ou mixtes : l'insertion commune des mm. supra et infra-épineux sur l'humérus (HSI) et l'insertion ulnaire du m. triceps brachial (UTB ; fig. 2). Pour HSI, cet aspect s'observe également dans une proportion relativement importante chez les individus du groupe de comparaison. Cette observation concorde avec les résultats de précédentes études, qui ont mis en évidence, pour les insertions de la coiffe des rotateurs, une augmentation des ostéolyses avec l'âge (Jiang *et al.* 2002) et l'apparition de lacunes osseuses à la suite d'atteintes traumatiques (Sano *et al.* 1998). Au contraire, pour UTB, les remodelages ostéolytiques ou mixtes sont beaucoup plus rares dans notre groupe de comparaison. En outre, l'atteinte préférentielle de cette insertion chez les individus malades est particulièrement intéressante du fait de ses caractéristiques anatomiques et fonctionnelles. En effet, le m. triceps brachial est un extenseur puissant et son enthèse sur l'ulna est soumise à des forces de traction importantes. Benjamin et McGonagle (2001), dans une revue sur les enthésopathies dans le cadre des SPI, ont émis l'hypothèse d'un rôle important des facteurs mécaniques dans l'apparition des atteintes locales. Les microtraumatismes interagiraient avec une activité bactérienne pour déclencher, au niveau des enthèses fibrocartilagineuses, une inflammation. Le fibrocartilage constituerait donc la cible privilégiée des SPI du simple fait qu'il se situe au niveau des zones anatomiques soumises à d'importantes forces de compression et de traction. La plus grande fréquence d'atteintes érosives au niveau d'UTB chez les individus malades de notre échantillon pourrait ainsi être le résultat de facteurs mécaniques, favorisant la réaction osseuse.

Cette hypothèse nous conduit cependant à exprimer deux remarques. Premièrement, il semble que cette insertion soit bien adaptée aux sollicitations biomécaniques. En effet, dans la population générale, les atteintes du centre de l'enthèse sont rares, les phénomènes dégénératifs correspondant majoritairement à des enthésophytes marginaux (Villette 2006). Si les microtraumatismes sont fréquents pour UTB, des lésions devraient, en théorie, être plus souvent rencontrées qu'elles ne le sont au centre de ces enthèses. Il est toutefois possible que les atteintes microtraumatiques apparaissent préférentiellement au niveau du fibrocartilage non calcifié et ne soient donc pas observables sur le squelette. Deuxièmement, il semble étonnant que l'insertion du tendon d'Achille sur le calcaneus (CTS) ne présente aucune ostéolyse chez les individus malades. En effet, c'est une des cibles privilégiées des SPI (Benjamin, McGonagle 2001 ;

Paolaggi *et al.* 1984a, 1984b) et elle est concernée par des atteintes érosives dans les cas d'inflammation (Péré *et al.* 1991). En outre, cette enthèse présente de nombreuses similitudes avec UTB : elle correspond elle aussi à l'insertion d'un muscle extenseur puissant, cette attache se faisant dans les deux cas grâce à un tendon aplati d'avant en arrière, et les modifications osseuses dégénératives observées sont identiques (Villette 2006). Elle devrait donc théoriquement réagir de façon similaire dans les cas de SPI. Il nous semble difficile d'apporter une explication à l'absence de lésion de cette insertion chez les individus malades de notre échantillon compte tenu du nombre restreint de cas à notre disposition. Ce faible effectif nous empêche en effet d'évaluer entièrement la variabilité des modifications osseuses de la maladie. De plus, l'échelle macroscopique de nos observations n'est peut être pas suffisamment sensible pour repérer certaines formes de remodelage, telles les multiples lésions microscopiques focales décrites par Ball au niveau des insertions ligamentaires (Ball 1971).

Les individus inhumés dans le cimetière du couvent des Sœurs Grises de Beauvais sont majoritairement des membres de la communauté religieuse et des individus malades, essentiellement de sexe féminin. Une étude sur un nombre plus important de cas et pour un échantillon présentant moins de biais de recrutement est maintenant nécessaire. Elle permettra de confirmer ou d'infirmer les premiers résultats obtenus et d'évaluer la validité du remodelage ostéolytique de certaines enthèses du squelette appendiculaire comme critère de diagnostic. Du point de vue méthodologique, l'utilisation de la microscopie pourrait être envisagée pour affiner l'examen de ces remodelages.

Remerciements

Les relecteurs anonymes ont permis, grâce à leurs nombreuses remarques, une amélioration significative de cet article : nous les en remercions. Nous tenons à remercier le Service Archéologique de la ville de Beauvais, ainsi que D. Castex et P. Courtaud pour nous avoir permis l'accès à la série ostéologique étudiée dans cet article. Nous adressons également nos remerciements au Ministère de la Recherche (S.V.) et à la Maison des Sciences de l'Homme d'Aquitaine (S.K.) pour leur soutien financier.

BIBLIOGRAPHIE

- BALL (J.) 1971, Enthesopathy of rheumatoid and ankylosing spondylitis, *Annals of the Rheumatic Diseases* 30: 213-223.
- BENJAMIN (M.), MCGONAGLE (D.) 2001, The anatomical basis for disease localisation in seronegative spondyloarthropathy at entheses and related sites, *Journal of Anatomy* 199: 503-526.
- CHAMOT (A.M.), BENHAMOU (C.), KAHN (M.F.), BERANEK (L.), KAPLAN (G.), PROST (A.) 1987, Le syndrome acné-pustulose-hyperostose-ostéite (SAPHO), Résultats d'une enquête nationale, Quatre-vingt-cinq observations, *Revue du rhumatisme et des maladies ostéo-articulaires* 54 : 187-196.
- CHEVALIER (N.) 1993, *Le cimetière du couvent des Sœurs Grises de Beauvais de la fin du XV^e au XVIII^e siècle, Étude des pratiques funéraires*, Mémoire de DEA, Université Bordeaux 1 (inédit).
- CUNHA (E.), UMBELINO (C.) 1995, What can bones tell about labour and occupation: the analysis of skeletal markers of occupational stress in the identified skeletal collection of the Anthropological Museum of the University of Coimbra (preliminary results), *Antropologia Portuguesa* 13: 49-68.
- D'AGOSTINO (M.-A.), BREBAN (M.) 2003, Besoin d'imagerie dans le diagnostic et le suivi des spondylarthropathies, in H. Bard, A. Cotten, J. Rodineau, G. Saillant, J.-J. Railhac (éds), *Tendons et entèses*, Sauramps Médical, Montpellier, p. 123-128.
- DURIGON (M.), PAOLAGGI (J.-B.) 1991, Enthèse au cours de la vie, in L. Simon, C. Hérisson, J. Rodineau (éds), *Pathologie des insertions et enthésopathies*, Masson, Paris, p. 12-17.
- FÉMOLANT (J.-M.) 1992, Beauvais Caserne Taupin « Antenne Universitaire », *Bilan scientifique, Service Régional de l'Archéologie de Picardie*, p. 48-50.
- FOURNIÉ (B.) 2002, Qu'est-ce que le rhumatisme psoriasique ?, *Revue du rhumatisme* 69 : 601-603.
- JIANG (Y.), ZHAO (J.), VAN HOLSBECK (M.T.), FLYNN (M.J.), OUYANG (X.), GENANT (H.K.) 2002, Trabecular microstructure and surface changes in the greater tuberosity in the rotator cuff tears, *Skeletal Radiology* 31: 522-528.
- KACKI (S.), VILLOTTE (S.) 2006, Maladie hyperostotique et mode de vie : intérêt d'une démarche bio-archéologique. Exemple du cimetière du couvent des Sœurs Grises de Beauvais (Oise), XV^e-XVIII^e s., *Bulletins et Mémoires de la Société d'Anthropologie de Paris*, n.s., 18, 1-2 : 55-64.
- LAGIER (R.) 1991, Entèses normales et enthésopathies, in L. Simon, C. Hérisson, J. Rodineau (éds), *Pathologie des insertions et enthésopathies*, Masson, Paris, p. 1-6.
- MARTIN-DUPONT (S.), CUNHA (E.), ROUGÉ (D.), CRUBÉZY (E.) 2006, Forte prévalence des spondylarthropathies dans une collection portugaise de squelettes des XIX^e et XX^e s., *Revue du Rhumatisme* 73 : 490-497.
- MAZIÈRES (B.), ROVENSKY (J.) 2000, Non-inflammatory enthesopathies of the spine: a diagnostic approach, *Baillière's Clinical Rheumatology* 14: 201-217.
- MOLL (J.M.H.) 1983, Seronegative arthropathies, *Journal of the Royal Society of Medicine* 76: 445-448.
- MURAIL (P.), BRŮŽEK (J.), BRAGA (J.) 1999, A new approach to sexual diagnosis in past populations, Practical Adjustments from Van Vark's Procedure, *International Journal of Osteoarchaeology* 9: 39-53.
- MURAIL (P.), BRŮŽEK (J.), HOUËT (F.), CUNHA (E.) 2005, DSP: a tool for probabilistic sex diagnosis using worldwide variability in hip-bone measurements, *Bulletins et Mémoires de la Société d'Anthropologie de Paris*, n.s., 17, 3-4: 167-176.
- ORTNER (D.J.), PUTSCHARD (W.G.J.) 1985, Identification of pathological conditions in human skeletal remains, *Smithsonian contributions to Anthropology* 28, Washington, 448 p.
- OWINGS-WEBB (P.A.), SUCHEY (J.M.) 1985, Epiphyseal union of the anterior iliac crest and the medial clavicle in a modern multiracial sample of American males and females, *American Journal of Physical Anthropology* 68: 457-466.
- PAOLAGGI (J.B.) 1991, Enthésopathies inflammatoires, in L. Simon, C. Hérisson, J. Rodineau (éds), *Pathologie des insertions et enthésopathies*, Masson, Paris, p. 41-48.

- PAOLAGGI (J.B.), GOUTET (M.C.), STRUZ (P.), SIAUD (J.R.), LE PARC (J.M.), AUQUIER (L.) 1984a, Les enthésopathies des spondyloarthropathies inflammatoires, *Revue du Rhumatisme* 51, 9 : 457-462.
- PAOLAGGI (J.B.), STRUZ (P.), GOUTET (M.C.), LE PARC (J.M.), SIAUD (J.R.), AUQUIER (L.) 1984b, Recherche systématique des enthésopathies au cours des rhumatismes chroniques, Résultats et signification pathologique, *Revue du Rhumatisme* 51, 9 : 451-456.
- PÉRÉ (P.), GILLET (P.), RÉGENT (D.) GAUCHER (A.) 1991, Calcanéites des spondylarthropathies : apport de l'imagerie en résonance magnétique nucléaire, in L. Simon, C. Hérisson, J. Rodineau (éds), *Pathologies des insertions et enthésopathies*, Masson, Paris, p. 33-40.
- RESNICK (D.) 2002, Diffuse idiopathic skeletal hyperostosis, in D. Resnick (ed.), *Diagnosis of bone and joint disorders*, 4th edition, Saunders, Philadelphia, p. 1271-1381.
- RESNICK (D.), NIWAYAMA (G.) 1983, Entheses and enthesopathy, *Radiology* 146: 1-9.
- RESNICK (D.), SHAUL (S.R.), ROBINS (J.M.) 1975, Diffuse idiopathic skeletal hyperostosis (DISH): forestier's disease with extraspinal manifestations, *Diagnostic Radiology* 119: 559-568.
- ROGERS (J.), WALDRON (T.) 1995, *A field guide to joint disease in Archaeology*, John Wiley and Sons Ltd, Chichester, 128 p.
- ROGERS (J.), WALDRON (T.), DIEPPE (P.), WATT (I.) 1987, Arthropathies in Palaeopathology: the basis of classification according to the most probable cause, *Journal of Archaeological Science* 14: 179-193.
- ROGERS (J.), WATT (I.), DIEPPE (P.) 1985, Palaeopathology of spinal osteophytosis, vertebral ankylosis, ankylosing spondylitis, and vertebral hyperostosis, *Annals of the Rheumatic Diseases* 44: 113-120.
- ROTHSCHILD (B.M.), ARRIAZA (B.), WOODS (R.J.), DUTOUR (O.) 1999, Spondyloarthropathy identified as the etiology of nubian erosive arthritis, *American Journal of Physical Anthropology* 109: 259-267.
- ROTHSCHILD (B.M.), WOODS (R.J.) 1991, Spondyloarthropathy: erosive arthritis in representative defleshed bones, *American Journal of Physical Anthropology* 85: 125-134.
- SANO (A.), ITOI (E.), KONNO (N.), URAYAMA (M.), SATO (K.) 1998, Cystic changes of the humeral head on MR imaging, *Acta orthopaedica Scandinavica* 69, 4: 397-400.
- SCHMITT (A.) 2005, Une nouvelle méthode pour estimer l'âge au décès des adultes à partir de la surface sacro-pelvienne iliaque, *Bulletins et Mémoires de la Société d'Anthropologie de Paris*, n.s., 17, 1-2 : 89-101.
- SHAIBANI (A.), WORKMAN (R.), ROTHSCHILD (B.M.) 1993, The significance of enthesopathy as a skeletal phenomenon, *Clinical and Experimental Rheumatology* 11: 399-403.
- SIBILIA (J.), PHAM (T.), SORDET (C.), JAULHAC (B.), CLAUDEPIERRE (P.) 2005, Spondylarthrite ankylosante et autres spondylarthropathies, *EMC Médecine* 2 : 488-511.
- SIEPER (J.), RUDWALEIT (M.), KAHN (M.A.), BRAUN (J.) 2006, Concepts and epidemiology of spondyloarthritis, *Best Practice & Research Clinical Rheumatology* 2, 3: 401-417.
- VILLOTTE (S.) 2006, Connaissances médicales actuelles, cotation des enthésopathies : nouvelle méthode, *Bulletins et Mémoires de la Société d'Anthropologie de Paris*, n.s., 18, 1-2 : 65-85.
- WRIGHT (V.), MOLL (J.M.H.) 1976, *Seronegative polyarthritis*, Elsevier, Amsterdam, 488 p.
- WOFSY (D.) 1981, Seronegative spondylarthritis—Medical staff conference, University of California, San Francisco, *Western Journal of Medicine* 134: 134-140.
- ZIAS (J.), MITCHELL (P.) 1996, Psoriatic arthritis in a fifth-century judean desert monastery, *American Journal of Physical Anthropology* 101: 491-502.