



**HAL**  
open science

## Le crâne modifié et surmodelé de Faïd Douar II (Capsien, Algérie) Masque, trophée ou rite funéraire ?

Fanny Bocquentin

► **To cite this version:**

Fanny Bocquentin. Le crâne modifié et surmodelé de Faïd Douar II (Capsien, Algérie) Masque, trophée ou rite funéraire ?. Cahier des thèmes transversaux ArScAn, 2009, IX, pp.171-178. hal-02263986

**HAL Id: hal-02263986**

**<https://hal.science/hal-02263986>**

Submitted on 6 Aug 2019

**HAL** is a multi-disciplinary open access archive for the deposit and dissemination of scientific research documents, whether they are published or not. The documents may come from teaching and research institutions in France or abroad, or from public or private research centers.

L'archive ouverte pluridisciplinaire **HAL**, est destinée au dépôt et à la diffusion de documents scientifiques de niveau recherche, publiés ou non, émanant des établissements d'enseignement et de recherche français ou étrangers, des laboratoires publics ou privés.

# Le crâne modifié et surmodelé de Faïd Souar II (Capsien, Algérie)

## Masque, trophée ou rite funéraire ?

**Louiza Aoudia-Chouakri**

(MNHN, UMR 5198 du CNRS)

(laoudia@gmail.com)

**Fanny Bocquentin**

(ArScAn, Ethnologie Préhistorique)

(fanny.bocquentin@mae.u-paris10.fr)

« À la lecture du carnet de fouille comme de la description de la découverte faite par G. Laplace à Henri V. Vallois, une chose est plus frappante encore que le crâne lui-même, c'est la façon particulière dont finalement il fut inhumé... À d'autres désormais d'utiliser ce témoignage du passé, pour en découvrir pleinement le sens. C'est dans cet esprit que Georges Laplace vous le livre » Introduction de C. Cabon à la publication des carnets de fouille de G. Laplace, 2004.

### INTRODUCTION

La culture capsienne (9600-5500 cal. BC) est celle des derniers chasseurs-cueilleurs des hautes plaines steppiques de l'Algérie et de la Tunisie. Les occupations capsiennes se concentrent dans quatre localités : la région de Tébessa-Gafsa, la région centrale, la région de Sétif, et la région méridionale. Il s'agit principalement d'escargotières que l'on nomme aussi « Rammadiya ». Définis comme étant un amoncellement des restes de cuisines dont les matériaux minéraux se sont conservés après la destruction des éléments organiques, ces amas de tailles diverses laissent apparaître en coupe différents lits d'escargots entiers ou écrasés, des concentrations de pierres brûlées, des poches cendreuseuses et des zones de colorations différentes qui s'emboîtent et se superposent. Ils témoignent d'une alternance d'occupations et de phases de

tassements et de déflations auxquels auraient participé le vent, la pluie et la colonisation du site par des animaux fouisseurs<sup>1</sup>.

### I - LA SÉPULTURE 1 DE LA RAMMADIYA FAÏD SOUAR II

La rammadiya Faïd Souar II appartient au capsien supérieur (7800-5500 cal. BC). Elle se situe sur le territoire de la wilaya d'Oum El Bouagui, à 70 km environ au sud-est de la ville de Constantine ; elle s'étale sur une légère crête dominant la plaine du Tarf. Elle est de forme allongée et sa longueur maximale atteint une centaine de mètres environ pour une cinquantaine de mètres de largeur. Fouillé durant l'été 1954 par

---

1 - Grebenart 1972.

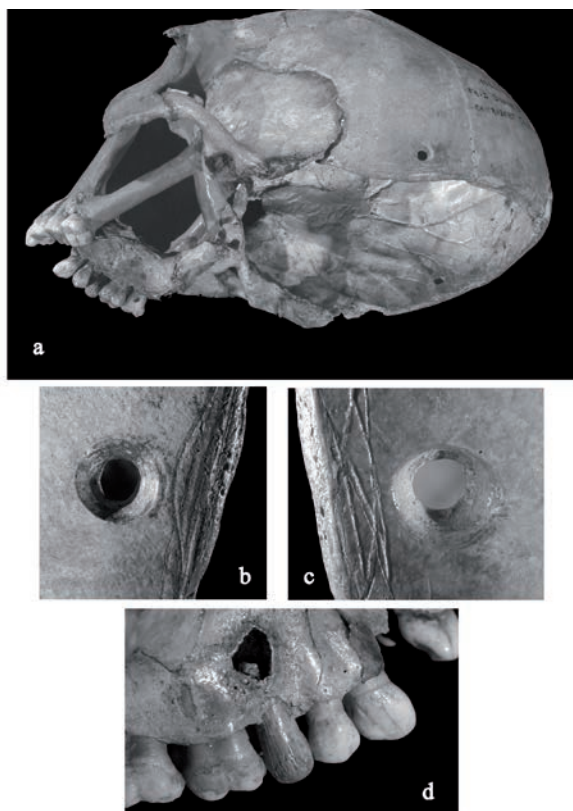


Figure 1 : Vue du crâne modifié de Faïd Souar II (a) avec détails les perforations (b et c) et sur l'implant dentaire (d) (\*© MNP.Les Eyzies-Dist.RMN-Ph. Jugie\*).

G. Laplace, le site livre cinq sépultures<sup>2</sup>. C'est dans l'une d'elles, la sépulture 1, qu'est découverte, associée aux restes d'un squelette sans crâne, une pièce exceptionnelle : un crâne humain dont toute la région postérieure a été sciée et prélevée et qui présente une perforation bilatérale des pariétaux ainsi qu'un implant dentaire en os à l'emplacement de la deuxième prémolaire supérieure droite (fig. 1). Ce crâne connu sous le nom de « masque » ou « crâne trophée » de Faïd Souar II a fait l'objet d'une description anthropologique succincte<sup>3</sup> et ce n'est que très récemment que les carnets de fouille de G. Laplace, publiés à titre posthume<sup>4</sup>, en ont dévoilé le contexte archéologique. Ces

2 - Laplace 1954, 2004.

3 - Vallois 1971.

4 - Laplace 2004.

publications, les carnets de fouilles originaux et l'analyse minutieuse des restes humains en laboratoire, nous permettent de mieux cerner l'histoire et la nature de cette pièce exceptionnelle.

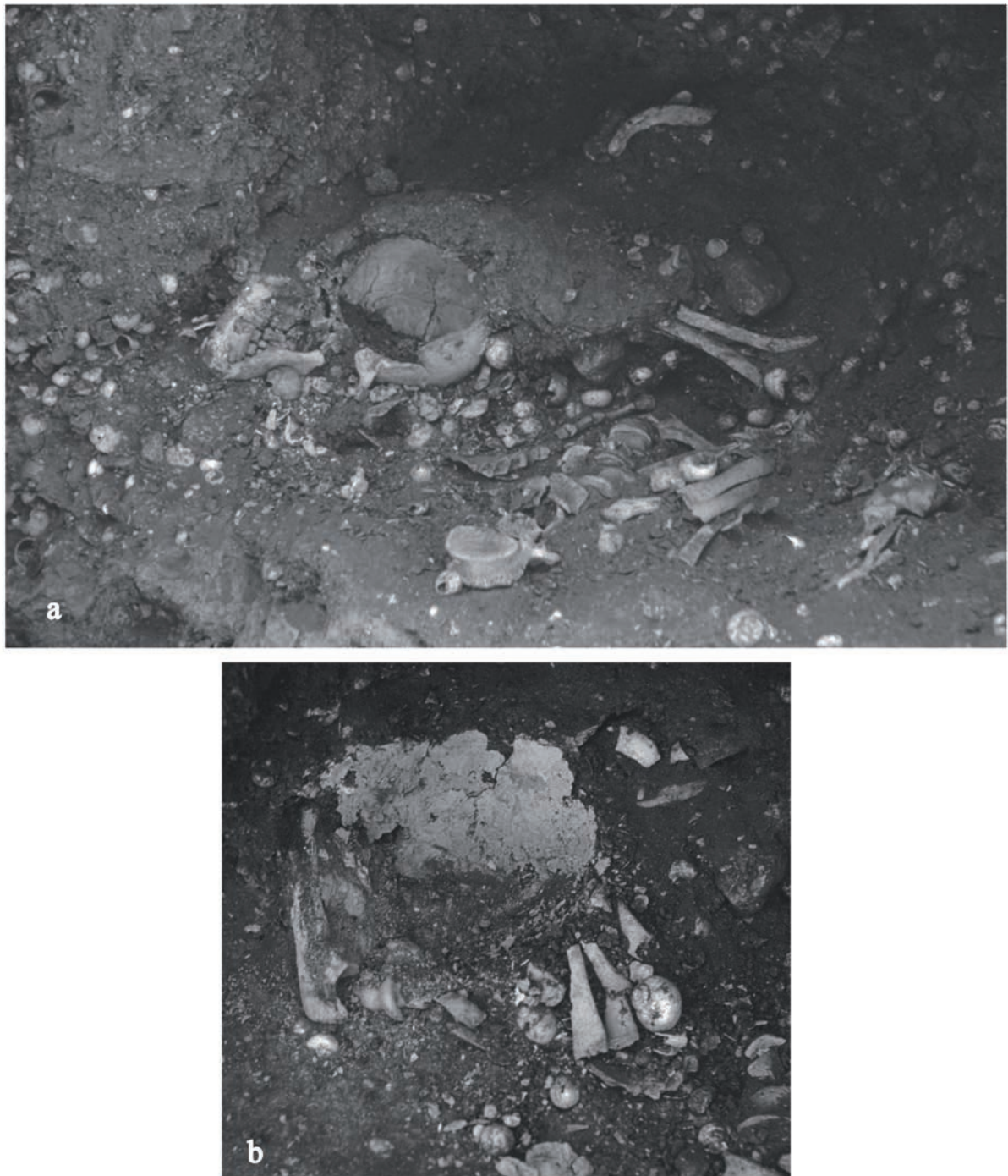## II - DESCRIPTION COMPLÉMENTAIRE DU CRÂNE MODIFIÉ

Le crâne modifié de Faïd Souar II est constitué du bloc crânio-facial et d'une mandibule. Toute la partie postérieure du crâne, juste au-dessus de la suture lambdoïde, a été sectionnée de sorte que l'occipital et la base du crâne ont été enlevés et sont aujourd'hui absents. Le rebord scié a été poli et deux perforations ont été pratiquées de chaque côté, sur les parties latéro-postérieures des pariétaux. Toutes les deux sont de forme sensiblement circulaire en vue exocrânienne et elles présentent une ouverture en entonnoir qui se resserre en avançant vers l'intérieur. On observe de fines stries concentriques sur le pourtour des perforations (fig. 1b et c). Ces stries témoignent d'un raclage par mouvement rotatoire dans le but de percer l'os. On voit encore nettement les points de rupture caractéristiques de ces mouvements en demi-rotation qui sont en faveur d'une perforation manuelle<sup>5</sup>. Le forage s'est fait de la face exocrânienne vers l'intérieur mais les finitions ont été menées en sens inverse. Des traces de matières colorantes sont visibles autour et à l'intérieur des perforations.

## III - LE CONTEXTE ARCHÉOLOGIQUE

La fosse sépulcrale a livré une moitié supérieure de squelette en connexion sur le dos mais sans tête (fig. 2a). Le membre supérieur gauche était en extension le long du corps, le membre supérieur droit en flexion. C'est dans le creux du coude droit, face contre terre, que le bloc crânio-facial

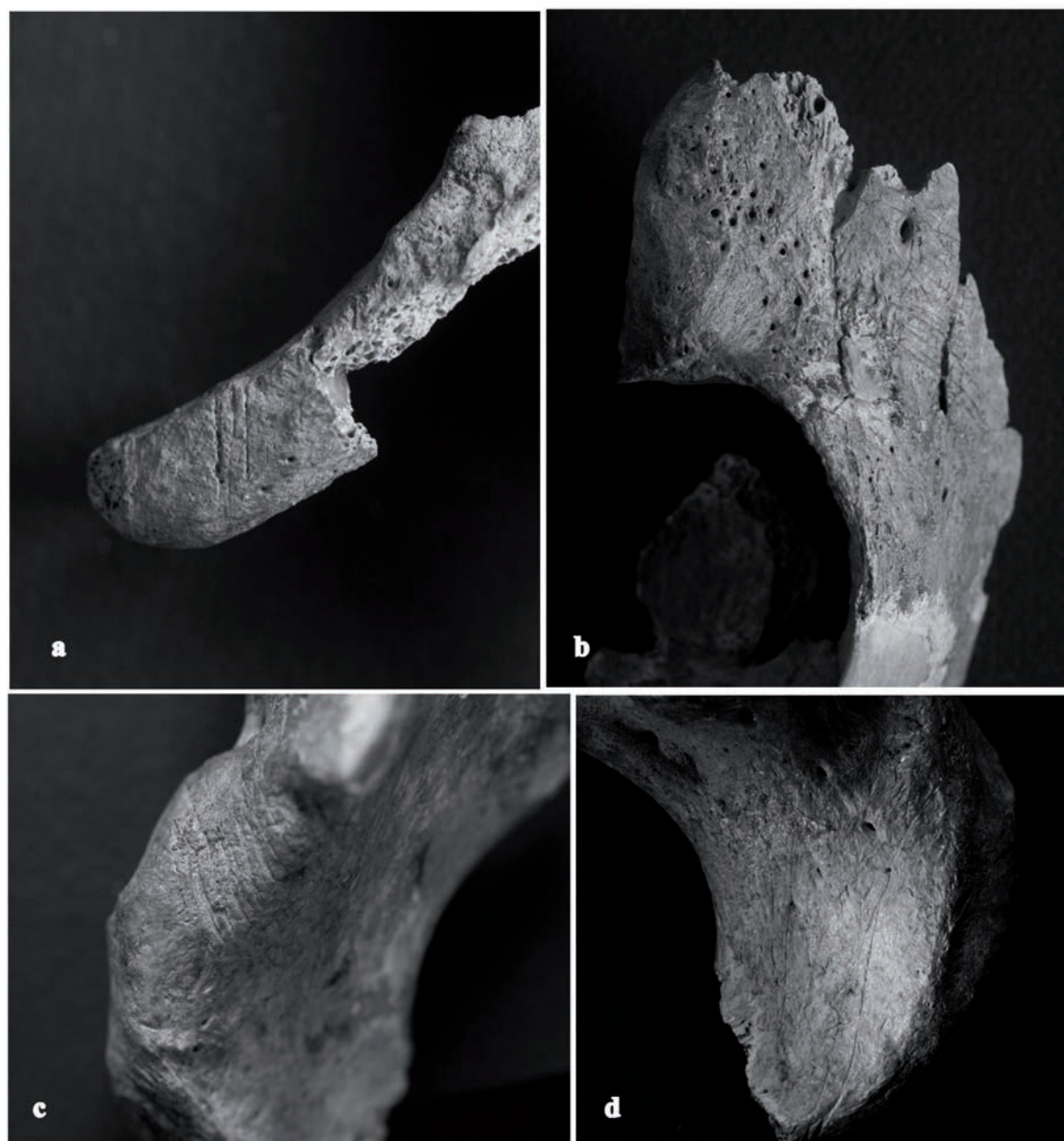
5 - Giacobini et Paton-Matheus 2002.



*Figure 2 : Sépulture 1 de Faïd Souar (a). On observe à gauche le bloc crânio-facial face à terre. Après démontage du bloc crânio-facial (b). Remarquez à l'emplacement de la voûte crânienne la fine couche in situ du matériau blanchâtre. Les résidus de cette matière paraissent plus irréguliers (en grumeaux) à l'emplacement de la face (d'après G. Laplace 2004 : fig. 9 et 18).*

modifié et sa mandibule ont été découverts en connexion (la denture en parfaite occlusion). Sous cet ensemble, on note la dislocation du coude,

des os de la main droite et des côtes. A proximité, l'articulation de l'épaule droite est également disloquée.



*Figure 3 : Fragments des os coxaux qui montrent des stries de découpes à plusieurs endroits. Détail sur l'épine antéro-supérieure de la crête iliaque droite qui montre des stries de découpes perpendiculaire à l'axe de la crête (a). Détail sur la partie de l'ilium gauche conservée sur laquelle nous observons un grand nombre de stries transversales (b). Détail sur la gouttière sous-cotyloïdienne qui montre une série importante de stries profondes qui recouvrent toute la zone entre la tubérosité et l'épine ischiatique (c). Détail sur la face externe du corps de l'ischium qui montre de très longues et fines stries qui le longent (d).*

Les os du bassin ont été découverts quelque trente centimètres plus haut (nous n'avons pas d'information sur leur état de connexion ou de

dislocation). Les membres inférieurs, en revanche, n'ont pas été retrouvés. G. Laplace constate également sur le terrain l'absence de l'atlas (1<sup>ère</sup> vertèbre cervicale).

#### **IV - LES INFORMATIONS APPORTÉES PAR L'ÉTUDE ANTHROPOLOGIQUE : DES DÉCOUPES, UN SURMODELAGE.**

L'étude anthropologique menée récemment par l'une d'entre nous (LAC) apporte d'autres informations majeures pour comprendre le contexte de dépôt du squelette acéphale d'une part et du crâne modifié d'autre part. Ainsi, un certain nombre d'interventions actives sur le cadavre peut être répertorié. L'axis (2<sup>e</sup> vertèbre cervicale) montre une section nette au niveau de son processus odontoïde, déjà constatée par G. Laplace<sup>6</sup> et qui pourrait bien être le témoin d'une décollation de la tête. Cette hypothèse est renforcée par l'absence de l'atlas. En effet l'atlas étant anatomiquement engagé dans la base du crâne, il est possible qu'il soit resté solidaire du bloc crânien lors de la décollation. En outre, l'examen des os coxaux révèle la présence d'un grand nombre de stries de coupes en face exo-pelvienne (fig. 3). Elles témoignent d'une désarticulation de la hanche.

Associé au matériel anthropologique, nous avons découvert, dans une boîte annotée par G. Laplace, un matériau cendreau blanchâtre. L'inventeur spécifie qu'il enrobait le crâne modifié y compris la face (fig. 2b). Les morceaux préservés présentent une face lisse et plane parfois légèrement concave. Il s'agit de la face en contact avec la voûte crânienne. Sur l'autre face, la surface est rugueuse et irrégulière et toujours recouverte de matière colorante rouge<sup>7</sup>. Nous sommes donc, vraisemblablement, en présence d'un crâne surmodelé. Le surmodelage a concerné la voûte et la face. La présence de gros bourrelets de cette

matière à l'emplacement de la face, d'après les photographies, semble indiquer que les orifices naturels ont été bourrés de cette même matière. Deux coquilles d'unios également sont présentes. G. Laplace suggère qu'elles ornaient les orbites<sup>8</sup>.

#### **V - SYNTHÈSE : PRÉLÈVEMENT, MODIFICATION ET ABANDON DU CRÂNE DE FAÏD SOUAR II**

D'après les méthodes aujourd'hui consensuelles de détermination de l'âge<sup>9</sup> et du sexe<sup>10</sup>, le squelette de Faïd Souar II est celui d'un homme décédé entre 20 et 39 ans. Dans la mesure où ni l'atlas ni l'occipital ne sont présents, on ne peut pas démontrer que le crâne modifié appartient au même individu mais les données anthropologiques et archéologiques suggèrent que c'est l'hypothèse la plus probable. Celui-ci a subi un certain nombre de traitements dont la succession peut être reconstituée dans ses grandes étapes. Le cadavre a été pris en charge certainement peu de temps après le décès (avant le début du processus de décomposition des articulations les plus labiles). Après décollation de la tête et désarticulation des membres inférieurs, le reste du corps a été déposé dans une fosse probablement immédiatement colmatée. Le sort des membres inférieurs nous est inconnu mais la tête a fait l'objet d'une série de manipulations dont certaines nous ont laissé des traces : l'arrière du bloc cranio-facial a été scié, puis, le tranchant poli. Deux perforations bilatérales ont été réalisées près de ce rebord scié, peut-être un implant dentaire a-t-il été posé à ce moment là dans le but de combler un alvéole vide, à moins que cela n'ait été fait auparavant,

6 - Laplace 1954, 2004.

7 - Un échantillon de cette matière a été mesuré au centre de spectroscopie infrarouge du laboratoire de préhistoire du MNHN par Réflexion Totale Atténuée (ATR). Les résultats de l'analyse ont montré plusieurs familles de minéraux, notamment des carbonates et des silicates et, dans une moindre mesure, du quartz.

8 - Laplace 2004.

9 - Schmitt 2005.

10 - Murail *et al.* 2005.

du vivant de l'individu<sup>11</sup>. Un surmodelage de la face et de la voûte crânienne a été pratiqué à l'aide d'une pâte blanchâtre, des coquilles d'unios ont été appliquées au niveau des orbites pour représenter les yeux, et finalement, l'ensemble a été coloré de rouge.

Une fois prêt, on peut suggérer que le crâne surmodelé, est entré en « phase d'utilisation »<sup>12</sup>, c'est-à-dire exposé et manipulé. Il existe, en effet, une durée de temps avant que le crâne modifié ne soit réassocié au reste du cadavre inhumé. Cette durée est au moins celle de la décomposition puisque la réouverture de la sépulture provoque des dislocations majeures du squelette, dislocations qui ne sont possibles que lorsque les articulations ne sont plus maintenues par les chairs. Le crâne surmodelé est alors déposé, face contre terre puis la fosse est à nouveau colmatée. Le crâne est ainsi dissimulé, nous parlerons de phase de « désaffectation »<sup>13</sup>.

## VI - DES CAS SIMILAIRES CONNUS DANS LE CAPSIEN

Afin de tenter de donner un sens à ces gestes, qui nous paraissent aujourd'hui d'une extrême complexité, nous avons recherché des cas similaires dans la culture capsienne. En effet, cette culture a livré, dans quatre autres sites au moins,

---

11 - Jean Granat (1990) confirme, grâce à une radiographie du maxillaire, les observations faites par H. Vallois concernant l'implant : il n'occupe que la moitié de l'alvéole mais il n'y a pas de tissu cicatriciel osseux venant combler ce vide radiculaire. Le rebord alvéolaire ne montrant aucun remaniement osseux, ni atrophie, l'implantation a été faite très peu de temps après la perte de la dent naturelle. D'autre part, la radiographie montre une telle contiguïté entre la paroi alvéolaire radiculaire et la pseudo-racine, qu'il n'exclut pas la possibilité d'une cicatrisation partielle par ostéogenèse autour de cette pseudo-racine. L'implant aurait donc été fait du vivant de l'individu, ce qui lui confère déjà un statut spécial.

12 - Stordeur et Khawam 2007.

13 - *Ibid.*

des pièces porteuses de traces similaires. Il en est ainsi pour la rammadiya de Mechta-El Arbi qui se situe à 90 km au N-O de Faïd Souar et qui a été fouillée par A. Debruge entre 1907 et 1928. Dans ce site, deux pièces crâniennes ont été découvertes, mais aucune donnée du contexte archéologique ne nous est parvenue. La première pièce est un frontal adulte, qui a été scié en largeur selon le plan coronal juste au-dessus des orbites. Le rebord scié a été poli et une perforation bilatérale a été réalisée sur les bords latéraux. Les perforations se présentent aussi en entonnoir. Elles ont donc été forées de l'extérieur vers l'intérieur. La deuxième pièce du même site est un fragment d'occipital gauche qui porte plusieurs perforations sans ordre apparent, trois d'entre elles se logent le long de la suture. Sur cette pièce aucune trace de sciage ni de polissage.

Le second site est la rammadiya de Medjez II, fouillée par H. Camps-Fabrer en 1967 il se situe à 130 km au N-O de Faïd Souar. Le contexte archéologique n'a pas été clairement transmis. Ce site a livré un occipital scié en largeur entre les deux astérions ; le tranchant a été poli de manière à bien arrondir le rebord. Sur cette pièce, aucune trace de perforation.

Pour les os issus du squelette infracrânien, une fibula, qui a été retrouvée dans le site de Mechta El Arbi, porte des traces évidentes de modifications. L'extrémité distale est sectionnée, le bout de la diaphyse distale restante est poli en pointe très fine ; l'objet entier mesure 26 cm de long. Connue sous le nom de « poignard de Mechta El Arbi ». A. Pond<sup>14</sup> signale également dans le site d'Aïoun Beriche un radius humain modifié, il s'agit selon la photographie d'un radius dont moins du tiers distal a été sectionné. Le tranchant se présente de biais, il aurait été poli. L'auteur apporte la précision que ce radius modifié avait été trouvé dans un

---

14 - Pond *et al.* 1938.

contexte banal qui ne fait aucune différence avec les outils. Plus à l'ouest dans le site de Columnata, P. Cadenat<sup>15</sup> a découvert trois os longs sciés, un humérus, un ulna et un radius ; la section a été polie. Ils ont été trouvés parmi d'autres os humains épars dans un contexte sépulcral.

## **VII - CONCLUSION : UN RITE COMPLEXE ET DE LONGUE DURÉE QUI DÉPASSE PROBABLEMENT LE CADRE DU SIMPLE TRAITEMENT FUNÉRAIRE**

Il nous reste à répondre à la question posée en titre de cet exposé. Le crâne modifié de la sépulture 1 de Faïd Souar II a-t-il servi de masque, de trophée de guerre ou de relique d'un ancêtre, ou bien s'agit-il simplement d'une étape dans le traitement funéraire ? H. Vallois comparant le crâne de Faïd Souar à plusieurs cas ethnologiques, suggère qu'il était destiné à être suspendu soit en tant que crâne vénéré d'un ancêtre, ou au contraire, en tant que crâne d'un ennemi, soit comme une simple boîte magique. Il élimine l'hypothèse du masque destiné à recouvrir le visage car, du fait de sa conformation, une tête humaine adulte ne peut y pénétrer<sup>16</sup>. Néanmoins, l'observation de certains masques ethnographiques suggère qu'ils ne couvrent pas nécessairement tout le visage.

Ce crâne a fait l'objet de modifications spectaculaires mais d'autres restes humains, crâniens et infracrâniens, issus des escargotières, apportent la preuve que ce type de traitement n'est pas unique dans ce contexte culturel. Ces pièces, découvertes parfois en contexte sépulcral et d'autres fois en contexte d'habitat, pourraient indiquer les différentes étapes d'un même rite : une étape d'utilisation et une étape d'abandon. C'est aussi ce que suggère le crâne de Faïd

Souar II qui n'a été inhumé qu'après un certain temps, au moins celui de la décomposition du reste du cadavre, peut-être celui du deuil, peut-être un temps plus long encore. On serait donc face à un rite qui nécessiterait qu'un reste choisi du cadavre, en partie modifié artificiellement, séjourne un temps parmi les vivants, avant d'être finalement caché, abandonné définitivement dans la tombe où le reste du corps repose depuis le décès. Durant la phase « d'utilisation », le crâne modifié aura pu être porté en masque ou exposé sur un socle quelconque. Cependant, l'absence totale d'usure de suspension dans les perforations nous fait dire qu'il n'a sans doute pas été suspendu du moins, pas par ces deux orifices pariétaux. Peut-être était-il exposé de façon moins ostentatoire ou lors de courtes cérémonies.

## **REMERCIEMENTS**

En premier lieu, nous tenons à exprimer notre profonde reconnaissance aux trois directeurs d'institutions qui nous ont donné accès aux collections étudiées : J. J. CLEYET-MERLE (Musée National de Préhistoire des Eyzies de Tayac), au professeur H. DE LUMLEY (Institut de Paléontologie Humaine) et F. AZZOUG (Musée du Bardo, Alger). Nous souhaitons également remercier vivement tous ceux qui par leur aide nous ont permis de réaliser cette étude : A. VIALET, IPH Paris ; C. CABON, assistante de G. Laplace ; B. MAUREILLE, LAPP, Bordeaux ; P. SEMAL, Musée de préhistoire de Bruxelles. Ce projet a reçu le soutien de l'unité 103 du Département de préhistoire du Muséum National d'Histoire Naturelle, nous remercions le Pr D. VIALOU qui la dirige.

## **BIBLIOGRAPHIE**

CADENAT P. 1955. Nouvelles fouilles à Columnata -

15 - Cadenat 1955.

16 - Vallois 1971.



Campagne de 1954-1955: Compte rendu sommaire.  
*Libyca III* : 263-285.

GIACOBINI G. et PATOU-MATHIS M. 2002.  
Fiche rappels taphonomiques- *In* Industrie de  
l'os préhistorique. Compresseurs, percuteurs,  
retouchoirs : 21-28. Cahier X. Éditions : S.P.F.

GRANAT 1990. L'implantologie aurait-elle 7000 ans?  
*L'Information Dentaire*, 22 : 1959-1961.

GREBENART D. 1972. Le Capsien près de Tébessa  
et Ouled-Djellal (Algérie). *Bulletin de liaison*  
- *Association Sénégalaise pour l'étude du*  
*Quaternaire*, 35 : 15-21.

LAPLACE G. 1954. *Carnet de fouille Faïd Souar II*.  
Carnets de fouilles originaux de l'auteur, archives  
du musée National de préhistoire des Eyzies de  
Tayac VI : 01-63. France

LAPLACE G. 2004. Les sépultures de Faïd Souar II.  
*Paléo* 16 : 23-36.

MURAIL P., BRUZEK J., HOUËT F. et CUNHA  
E. 2005. DSP : A tool for probabilistic sex  
diagnosis using worldwide variability in hip-bone  
measurements. *Bulletins et Mémoires de la Société*  
*d'Anthropologie de Paris*, 17, 3-4 : 167-176

POND A.W., ROMER A.S. et BAKER F.C. 1938.  
Prehistoric habitation sites in the Sahara and North-  
Africa. *Logan Museum Bulletin*, 5 : 121-131.

SCHMITT A. 2005. Une nouvelle méthode pour  
estimer l'âge au décès des adultes à partir de la  
surface sacro-pelvienne. *Bulletins et Mémoires de*  
*la Société d'Anthropologie de Paris* 17, 1-2 : 89-  
101.

STORDEUR D. et KHAWAM R. 2007. Les crânes  
surmodelés de Tell Aswad (PPNB, Syrie). Premier  
regard sur l'ensemble, premières réflexions. *Syria*  
84 : 5-32.

VALLOIS H.V. 1971. Le Crâne-Trophée Capsien de  
Faïd Souar II, Algérie (Fouilles Laplace, 1954).  
*L'Anthropologie* 75, 5-6 : 397-414.