



HAL
open science

Prise en charge orthodontique en oncologie pédiatrique

É. Boyer, G. Robert, V. Gandemer, M. Bonnaure-Mallet

► **To cite this version:**

É. Boyer, G. Robert, V. Gandemer, M. Bonnaure-Mallet. Prise en charge orthodontique en oncologie pédiatrique. *Revue d'Orthopédie Dento-Faciale*, 2016, 50 (4), pp.385-394. 10.1051/odf/2016035 . hal-02181633

HAL Id: hal-02181633

<https://hal.science/hal-02181633>

Submitted on 12 Jul 2019

HAL is a multi-disciplinary open access archive for the deposit and dissemination of scientific research documents, whether they are published or not. The documents may come from teaching and research institutions in France or abroad, or from public or private research centers.

L'archive ouverte pluridisciplinaire **HAL**, est destinée au dépôt et à la diffusion de documents scientifiques de niveau recherche, publiés ou non, émanant des établissements d'enseignement et de recherche français ou étrangers, des laboratoires publics ou privés.

Prise en charge orthodontique en oncologie pédiatrique

Orthodontic strategies in pediatric oncology

É. Boyer¹, G. Robert², V. Gandemer², M. Bonnaure-Mallet¹

¹ Équipe Microbiologie, EA 1254, Université de Rennes 1, CHU de Rennes, 2 avenue du Professeur Léon-Bernard, 35000 Rennes, France

² Service d'onco-hématologie pédiatrique, CHU Hôpital Sud, CHU Rennes, 16 boulevard de Bulgarie, 35200 Rennes, France

RÉSUMÉ

Le cancer de l'enfant n'est pas une maladie rare et survient à tout âge. Après avoir résumé l'épidémiologie des cancers pédiatriques, l'orthopédie dento-faciale et l'orthodontie lors de la prise en charge pour un traitement anticancéreux seront discutées. La gestion orthodontique des jeunes patients est différente selon la thérapeutique anticancéreuse et selon le moment : avant, pendant et à distance de la chimiothérapie ou de la radiothérapie. Les aspects physiopathologiques, sociopsychologiques, administratifs et techniques à considérer lors de l'évaluation orthodontique chez un enfant atteint de cancer sont décrits pour chacun de ces temps. Au regard de la bibliographie actuelle et de notre expérience de chirurgiens-dentistes dans le service d'onco-hématologie pédiatrique du CHU de Rennes, nous formulons des recommandations.

MOTS-CLÉS

Tumeurs hématologiques, cancer, agents anticancéreux, mucite, orthodontie, enfant, adolescent

ABSTRACT

Cancer in children is not uncommon and can occur at any age. After summarizing the paediatric cancer epidemiology, dento-facial orthopaedics and orthodontics during anticancer treatments will be discussed. Orthodontic management in children with cancer differ depending on the type and time of the anticancer therapy: before, during and after chemo- or radiotherapy. The pathophysiological, psychological, administrative and technical concerns are described for every situation. Finally, we suggest some recommendations, according to the current knowledge and our own dentist experience in the paediatric oncology department of Rennes.

KEYWORDS

Hematologic neoplasms, cancer, anticancer agents, mucositis, orthodontics, child, adolescent

INTRODUCTION

La survenue d'un cancer n'est pas une situation exceptionnelle chez l'enfant et l'adolescent. Les soins de support et la prévention des complications ont largement participé à l'amélioration des taux de survie et à la limitation des séquelles à long terme. Cependant, la prise en charge orthodontique des jeunes patients devant bénéficier, bénéficiant ou ayant bénéficié d'une thérapeutique anticancéreuse reste un challenge, autant pour le patient et sa famille que pour l'orthodontiste.

Dans cet article, nous proposons d'abord un résumé de l'épidémiologie des cancers pédiatriques et une description des situations faisant discuter le traitement orthodontique chez les patients concernés. Ensuite, nous illustrerons pourquoi un traitement orthodontique actif n'est pas souhaitable lors du traitement anticancéreux et nous évoquerons les cas de dépose d'appareils orthodontiques « en urgence ». Nous donnerons notre point de vue sur les appareils amovibles et sur les contentions. Enfin nous terminerons par les cas d'enfants qui sont en rémission de leur maladie et qui nécessitent un traitement orthodontique. Nous détaillerons les éléments physiopathologiques, sociopsychologiques, administratifs et techniques à considérer lors de l'évaluation orthodontique chez un enfant atteint de cancer. Le cas des tumeurs osseuses localisées à la face, traitées le plus souvent par chirurgie maxillo-faciale, est particulier et ne sera pas abordé.

La littérature est pauvre sur la prise en charge orthodontique de patients atteints de cancer. La gestion orthodontique des patients après leur cancer (connaissances et expérience clinique) est encore mal précisée par les professionnels. Une étude américaine par questionnaire en ligne auprès de 4 800 orthodontistes américains (381 répondants) a récemment montré que, bien que la plupart des orthodontistes aient déclaré avoir traité des patients guéris de leur cancer, aucun n'en avait traité plus de dix¹⁸. En l'absence d'*evidence-based medicine* et de recommandations officielles, notre propos se base sur notre expérience de chirurgiens-dentistes dans le service d'onco-hématologie pédiatrique du CHU de Rennes.

ÉPIDÉMIOLOGIE DES CANCERS PÉDIATRIQUES

Des cancers variés selon l'âge

En France métropolitaine, chaque année, environ 1 700 nouveaux enfants de moins de 15 ans et 800 adolescents entre 15 et 19 ans présentent un cancer. Tout cancer confondu, cette incidence est stable et la survie à 5 ans a atteint 83 % en 2011.

Les cancers pédiatriques sont de nature histopathologique très variée. Chez les moins de 5 ans, les tumeurs issues des tissus embryonnaires sont prédominantes : neuroblastome, néphroblastome, rétinoblastome. Aux âges orthodontiques, d'autres cancers prédominent. Entre 5 et 14 ans, les leucémies (26 %), les tumeurs du système nerveux central (27,8 %) et les lymphomes (17 %) sont majoritaires. Les leucémies chez l'enfant sont principalement des leucémies aiguës (LA). Globalement, 80 % d'entre elles sont lymphoblastiques et moins de 20 % sont myéloblastiques. Ces dernières ont un pronostic moins favorable. Les tumeurs malignes osseuses (dont l'ostéosarcome et le sarcome d'Ewing) deviennent plus fréquentes à l'adolescence et représentent 7,9 % des cancers. Enfin, de 15 à 19 ans, on retrouve surtout des lymphomes de Hodgkin (22 %), des leucémies (12 %) et les cancers de la thyroïde font leur apparition (9 %)⁹.

Des stratégies thérapeutiques multimodales

Si le jeune âge est un facteur de risque de complications dentaires et orthodontiques⁴, les complications sont surtout liées aux thérapeutiques cytotoxiques utilisées et à la localisation de la tumeur.

Les protocoles de thérapies multimodales chez l'enfant ont tous des conséquences sur la sphère ORL, soit parce que celle-ci est la cible directe (lors d'une atteinte de la face), soit par l'atteinte systémique des muqueuses (et donc des muqueuses buccales). Les risques d'immunosuppression, d'infection et de thrombopénie dans certaines phases du traitement limitent les possibilités de traitement orthodontique.

Il est donc important de s'informer sur les phases de traitement passées, en cours et à venir lors de l'évaluation orthodontique d'un jeune patient atteint, en rémission ou guéri d'un cancer.

Pour les leucémies, comme pour les lymphomes, les traitements reposent essentiellement sur les corticoïdes et la chimiothérapie. Certaines hémopathies malignes nécessiteront une greffe de cellules souches hématopoïétiques (GCSH) avec un conditionnement, comprenant de la chimiothérapie et parfois une irradiation corporelle totale (ICT) puis un traitement immunosuppresseur. Il s'agit alors, le plus souvent, de ciclosporine dont l'hypertrophie gingivale secondaire est bien connue. Une des complications de l'allogreffe est la réaction du greffon contre l'hôte (GVH) qui, en soit, peut atteindre les muqueuses et va nécessiter un renforcement du traitement immunosuppresseur avec adjonction de corticoïdes dans la plupart des cas.

L'utilisation de la radiothérapie est limitée au maximum en pédiatrie en raison de ses conséquences sur la croissance et le développement en général, et aussi du risque de cancer secondaire, particulièrement en zone irradiée. Pour autant, elle reste nécessaire pour nombre de tumeurs cérébrales aussi traitées par chirurgie et chimiothérapie.

Enfin, dans certaines tumeurs solides métastatiques, la chimiothérapie standard est complétée par une chimiothérapie intensive nécessitant une réinjection de cellules souches du patient (autogreffe). Cette autogreffe peut, elle-même, être suivie d'une irradiation cranio-spinale avec un risque supplémentaire de thrombopénie et d'immunosuppression (comme c'est le cas des médulloblastomes de haut risque).

Des étapes de prise en charge et d'évaluation systématiques

Les modes de découverte ou de rechute d'un cancer chez l'enfant sont variables. Une altération de l'état général, un syndrome infectieux, hémorragique ou tumoral sont des symptômes typiques des hémopathies malignes. Douleur et syndrome de masse sont, par contre, les principaux signes révélateurs d'une tumeur solide. L'orthodontiste comme le chirurgien-

dentiste doivent rester alertés par des signes évocateurs d'un cancer tels qu'une masse muqueuse, une déformation osseuse, des douleurs osseuses, des pétéchies.

Au diagnostic, un bilan d'extension de la maladie et une recherche de foyer infectieux sont effectués avant le début de tout traitement anticancéreux. Celui-ci est initié dans un centre de référence de cancérologie pédiatrique. Un plan personnalisé de soins est établi, impliquant souvent un réseau de proximité, d'équipes et d'hôpitaux généraux. Selon les régions, des documents de recommandations au sein d'un réseau (conseils de soins de bouche, régimes spécifiques, contre-indications médicamenteuses) sont partagés avec les parents.

La prise en charge est rythmée par les cures effectuées en hospitalisation complète ou en hôpital de jour. Entre les cures, période dit d'inter-cure, les complications sont surveillées depuis le domicile. Aplasie et mucite surviennent parfois avec un délai assez précis. Il existe un intervalle de temps limité pendant lequel des soins dentaires sont possibles : entre la sortie d'aplasie et la cure de chimiothérapie suivante. Ce temps est trop court pour des soins orthodontiques, mais reste un temps possible d'évaluation et de traitement urgent à moindre risque infectieux.

La réévaluation clinique des points d'appel infectieux, de l'état des muqueuses, de l'état nutritionnel est systématique entre chaque cure et à chaque nouvelle phase de traitement. Des recommandations bien précises existent lorsque le patient est inclus dans un protocole de recherche.

Avant les GCSH, un bilan infectieux plus approfondi, comprenant notamment la sphère ORL et bucco-dentaire, est également systématique. Avant la radiothérapie cervicale ou oro-faciale, un bilan dentaire est nécessaire devant les risques qu'elle implique.

Après la dernière phase thérapeutique, un bilan de fin de traitement est effectué. Après rémission complète, une surveillance régulière est poursuivie pendant plusieurs années avant de pouvoir parler de guérison. L'implication d'un dentiste et/ou d'un orthodontiste peut être nécessaire à chaque étape.

Ainsi, dans tous les cas, avant toute intervention dentaire ou orthodontique chez un enfant avec un diagnostic de cancer, il est important d'évaluer la

situation globale, les conseils déjà donnés ainsi que le projet de soins avec les parents. Il ne faut pas hésiter à s'impliquer dans la prise en charge en contactant l'équipe médicale référente de l'enfant.

RECOMMANDATIONS

Le tableau I montre différentes situations faisant discuter le traitement orthodontique chez un patient atteint de cancer.

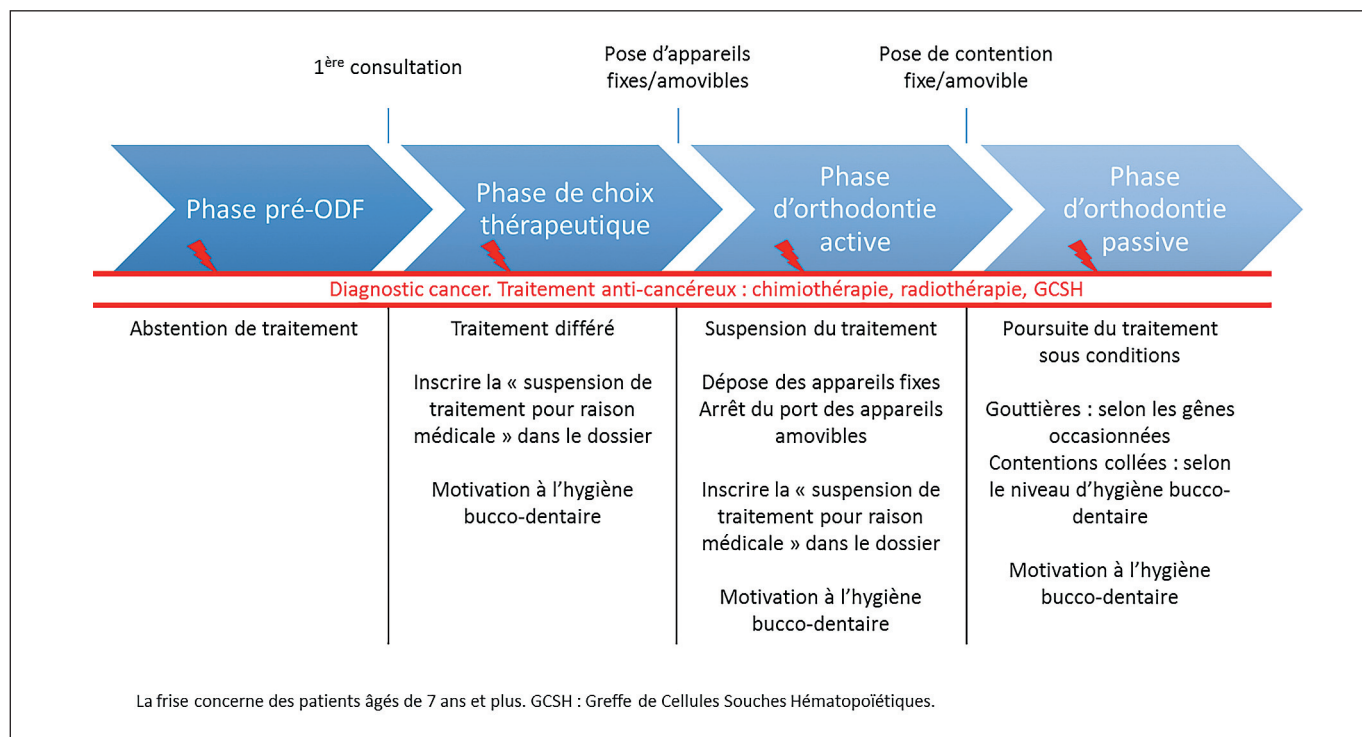
Dans la pratique orthodontique, plusieurs situations peuvent se présenter :

- l'enfant chez lequel a été découvert un cancer nécessiterait un traitement orthodontique mais rien n'a été entrepris – l'abstention est ici de règle ;
- l'enfant nécessite un traitement orthodontique, l'examen buccal et les bilans radiographiques et céphalométriques ont été réalisés mais, alors que le traitement devait commencer, un cancer est

découvert chez l'enfant. Il est bien évident qu'aucun traitement ne sera entrepris, le traitement sera différé – pour faciliter le remboursement du traitement au-delà des 15 ans réglementaires, il ne faut pas oublier d'indiquer sur le dossier de l'enfant « suspension de traitement pour des raisons médicales » ;

- l'enfant est en cours de traitement au moment de la découverte de la maladie. Au CHU de Rennes, quelle que soit la phase du traitement orthodontique, il sera suspendu. Nécessairement l'appareil multi-bagues sera déposé. Nous expliquerons *infra* pourquoi un traitement orthodontique actif ne doit pas être poursuivi pendant les phases thérapeutiques de la maladie ;
- l'enfant est en phase de contention. Plusieurs alternatives peuvent être proposées (*infra*) ;
- l'enfant a eu un cancer, il est en rémission, le traitement orthodontique peut être réalisé mais avec certaines précautions (*infra*).

Tableau I : La prise en charge liée aux thérapies anticancéreuses selon la situation orthodontique du patient.



JUSTIFICATIONS/CONSIDÉRATIONS

Orthodontie active et traitement anticancéreux

L'orthodontie active pendant le traitement anticancéreux est à proscrire^{3,6,8,11,19,21} bien que dans certains centres hospitaliers, les bagues et les brackets ne soient pas systématiquement enlevés¹⁵. Plusieurs considérations nous orientent vers la nécessité d'interruption du traitement orthodontique actif lors de la prise en charge d'un cancer.

Considérations physiopathologiques

Le principe d'action de la chimiothérapie est de cibler les cellules avec un fort taux de division cellulaire, comme les cellules tumorales. Néanmoins, les

drogues anticancéreuses ne discriminent pas la cellule tumorale de la cellule normale. De nombreux tissus peuvent être affectés, c'est le cas notamment des muqueuses buccales, dont les cellules épithéliales basales présentent un taux de division élevé (fig. 1). Par défaut de renouvellement cellulaire, l'épithélium de la cavité buccale devient mince, ce qui le rend vulnérable au moindre microtraumatisme ; les lésions de type érosions/ulcérations des muqueuses constituant les mucites sont fréquentes durant la chimiothérapie. Le mécanisme physiopathologique de ces lésions n'est pas encore complètement décrypté, la mucite est actuellement décrite en cinq phases biologiques²³ (fig. 1). Le tableau clinique (fig. 2 et 3) des mucites est largement compliqué par la plaque dentaire et tout élément irritant dans la cavité buccale (carie, bracket, amalgame débordant).

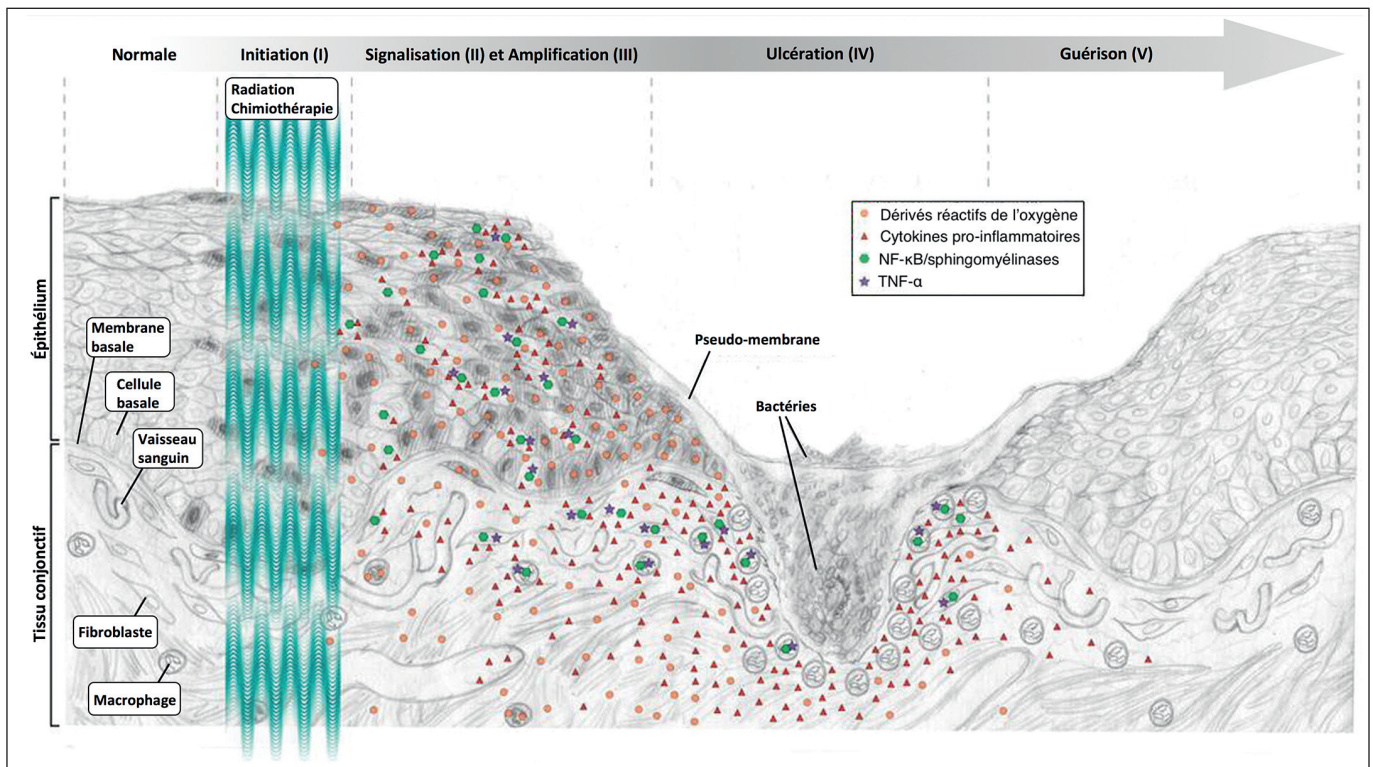


Figure 1 : Les cinq phases biologiques de la mucite (traduit d'après Sonis ST11). L'initiation (I) correspond à l'exposition des tissus aux drogues ou à leur irradiation. Les traitements anticancéreux génèrent des dérivés réactifs de l'oxygène dans les tissus. La cascade de signalisation (II) et l'amplification (III) désignent les réactions moléculaires engendrées par ces composés. Elles impliquent des voies de signalisation majeures (NF-κB) et des messagers de l'inflammation (cytokines, TNF-α). À partir d'un certain seuil de dommages cellulaires et tissulaires, les signes cliniques observables surviennent : érosion puis ulcération (IV). Enfin, la guérison (V) spontanée des lésions est initiée par la matrice extracellulaire du tissu conjonctif sous-jacent.

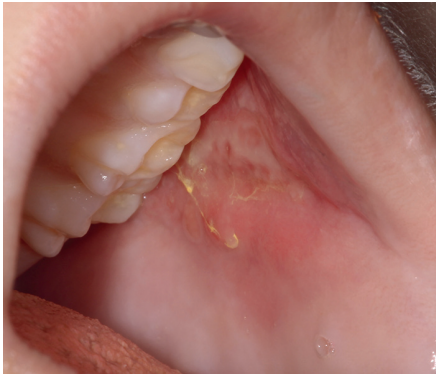

Figure 2 : Érythème et érosion de la muqueuse jugale. Les zones postérieures des joues, en regard des molaires supérieures, sont très fréquemment atteintes. La coloration jaune est due à la prise de Fungizone®.

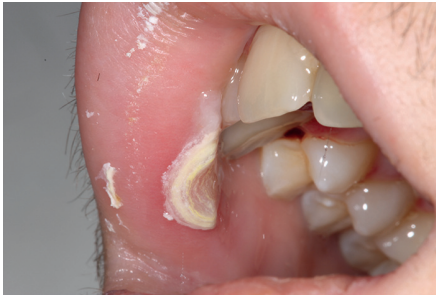

Figure 3 : Ulcération du versant muqueux de la lèvre supérieure. Les versants muqueux labiaux sont également à risque pour les lésions de mucite. Une pseudo-membrane blanchâtre telle que celle observable ici recouvre souvent les ulcérations.

La chimiothérapie, parfois associée à la radiothérapie, réduit la capacité de régénération des muqueuses²⁴ et tout élément irritant peut rendre chronique une ulcération buccale, avec un risque infectieux majeur pour le patient^{3,11}.

La chimiothérapie, comme la radiothérapie, a des répercussions sur les glandes salivaires et entraîne des modifications qualitatives et quantitatives du flux salivaire^{12,14}. Certaines drogues, ou leur métabolite (comme dans le cas du méthotrexate), peuvent être sécrétées dans la salive²⁰. La xérostomie et la viscosité élevée de la salive ont des conséquences sur le pH salivaire, la composition de la flore buccale et la formation de plaque dentaire.

Le métabolisme osseux est souvent perturbé par la prise de corticoïdes associés à la chimiothérapie et

la balance osseuse peut être négative avec un recrutement prédominant d'ostéoclastes. Le remaniement osseux est difficile à contrôler.

Le risque infectieux est permanent pendant la prise en charge anticancéreuse, si tous les foyers infectieux dentaires doivent être éliminés, le nombre de séances chez le dentiste comme chez l'orthodontiste doit être réduit. En conséquence, des visites répétées pour le suivi du traitement orthodontique ne sont pas souhaitables.

Considérations psychosociales

Le moment du diagnostic est très stressant pour le patient et la famille. Les orthodontistes, comme tous les professionnels de la santé, doivent être sensibles aux implications émotionnelles d'un diagnostic de malignité hématologique ou tumorale. En décidant d'interrompre le traitement actif, le plus souvent en urgence, les patients et leurs familles peuvent être réticents. Ceci est particulièrement vrai si l'esthétique dentaire est en cours d'acquisition ou si le traitement orthodontique touchait à sa fin. Ce problème doit être traité avec sensibilité. La consultation impliquera le patient et les parents, sous couvert du médecin et du dentiste de famille, afin que tous soient informés que l'arrêt du traitement orthodontique est dans l'intérêt du patient^{11,19}. L'orthodontiste aura, le cas échéant, à informer le patient et ses parents que l'arrêt du traitement entraînera des mouvements dentaires de type « récédive ». Il aura à souligner qu'il s'agit d'un arrêt temporaire : lorsque la chimiothérapie sera achevée et que le patient sera en rémission, le traitement orthodontique pourra être repris. Le confort et la sécurité du patient lors de la chimiothérapie sont améliorés si tous les appareils orthodontiques sont supprimés³. Au cours de cette séance, l'orthodontiste motivera le patient à l'hygiène bucco-dentaire et rappellera toute l'importance du suivi du protocole de soins de bouche dispensé par le centre de traitement anticancéreux (le tableau II présente le protocole d'hygiène bucco-dentaire du service d'onco-hématologie pédiatrique de Rennes).

Considérations administratives

Il est nécessaire de bien noter dans le dossier orthodontique du patient l'interruption de traitement ODF et le motif, afin de faciliter les remboursements

Tableau II : Protocole d'hygiène bucco-dentaire du service d'onco-hématologie pédiatrique de Rennes.

	En dehors de l'aplasie médullaire	En cas d'aplasie médullaire	En cas de GCSH
Brosse à dents	Avec brins souples	Post-chirurgicale	Post-chirurgicale et stérilisée
Dentifrice fluoré	Oui	Non	Non
Chlorhexidine collutoire	Si lésion buccale	Systématique	Systématique
Rinçage au bicarbonate de sodium 1,4 %	Oui	Oui	Oui
Antifongique (voie orale)	Sur prescription médicale	Sur prescription médicale	Systématique

La brosse à dents est conservée tête maintenue dans un flacon d'Hextril® et rincée à l'eau minérale avant le brossage. GCSH : Greffe de Cellules Souches Hématopoïétique.

à venir lors de la reprise du traitement. Dans le cas où la dépose de l'appareil est effectuée par un tiers, celui-ci doit impérativement informer l'orthodontiste traitant.

Considérations cliniques pour l'orthodontiste

- **Dans le cas d'un traitement orthodontique avec des éléments collés ou scellés**

Il s'agit d'une urgence, qui doit être acceptée, la fenêtre d'intervention de l'orthodontiste est étroite. Idéalement, il interviendra entre le moment de la découverte et le début de la chimiothérapie, c'est-à-dire pendant la phase d'investigation médicale (bilan d'investigation avec des examens biologiques complémentaires, de l'imagerie, etc.). Certains patients présentent une telle urgence médicale que leur thérapie anticancéreuse est débutée immédiatement, sans laisser de délai prétraitement. Pour ces patients, la dépose de l'appareil se fera pendant l'inter-cure. La dépose de l'appareil implique :

- de gérer la douleur : dans certains cas de cancer (lymphomes), les dents peuvent être extrêmement sensibles, la dépose des brackets et des bagues devra se faire en maintenant bien la dent afin d'éviter de la mobiliser dans son alvéole ;
- de réaliser un polissage soigneux : la colle et le ciment seront éliminés avec minutie ; chaque résidu est à la fois une épine irritative et un facteur de rétention de plaque ;

- d'encourager l'enfant et d'éviter la compassion ;
- de ne pas donner d'ordonnance sans en informer et discuter avec l'équipe médicale référente après information des parents ;
- de rédiger un courrier qui tracera vos conseils et la conduite à tenir à la fin du traitement anticancéreux.

- **Dans le cas d'appareil amovible actif**

En raison du métabolisme osseux perturbé et de la nécessité de surveillance orthodontique avec des rendez-vous fréquents, il est conseillé de suspendre le port de l'appareil jusqu'à 2 ans après la rémission^{15,21}. L'alternative consistant à porter l'appareil en dehors des phases difficiles de chimiothérapie a montré peu de succès. Très souvent, le patient, même le plus motivé, abandonne l'idée de porter son appareil en raison des douleurs qu'il occasionne, des lésions qu'il génère ou tout simplement du fait des mouvements dentaires : l'appareil n'est pas confortable ou ne s'adapte plus sur les dents.

Orthodontie passive et traitement anticancéreux

Au moment de la découverte de la maladie, le traitement orthodontique actif est terminé et est en phase de contention, soit par gouttières, soit par contention collée.

En fonction de la gravité de la maladie, de l'âge de l'enfant, son souhait et sa motivation, et des risques de lésions buccales, les gouttières de contention pourront être portées. L'expérience montre que, si les gouttières sont portées au début de la prise en charge anticancéreuse, elles sont vite abandonnées en raison des nausées, des lésions buccales, des modifications de goût et de la sécheresse buccale occasionnées.

Cependant, si les gouttières sont portées, elles doivent être soigneusement nettoyées. Lorsqu'elles ne sont pas en bouche, elles devront être complètement immergées dans une solution de chlorhexidine, renouvelée chaque jour, ceci afin d'éviter tout risque de contamination.

Les contentions collées dans les secteurs incisivo-canins, voire jusqu'à la première prémolaire, sont laissées en place pendant la chimiothérapie, à condition que l'hygiène bucco-dentaire soit suffisamment correcte et maintenue. Une surveillance reste nécessaire.

Les contentions collées sur chaque dent du bloc incisivo-canin sont moins bien tolérées surtout s'il s'agit d'un arc torsadé. Quelle que soit la contention collée, leur dépose pourra être nécessaire dans les cas sévères d'hyperplasie gingivale (liée au traitement immuno- suppresseur, comme la ciclosporine) ou d'hygiène bucco-dentaire insuffisante.

Prise en charge orthopédique et orthodontique après un traitement anticancéreux

Avant de reprendre un traitement orthodontique, il est conseillé de s'informer de la date de fin de traitement anticancéreux et des thérapeutiques en cours. Antibio prophylaxies et immunosuppresseurs sont le signe d'un risque infectieux encore présent.

Deux ans après une GCSH, le plus souvent, le traitement orthodontique peut être repris ou débuté. À ce stade, les complications aiguës sont rares, et la reconstitution immunologique est obtenue²¹. Pour les traitements par chimiothérapie n'ayant pas nécessité de radiothérapie ou de greffe, le traitement orthodontique pourra commencer ou être repris quelques

mois après la fin de traitement. L'enfant, ou l'adolescent, sera pris en charge comme tout autre enfant.

La radiothérapie peut avoir des conséquences sur la croissance cranio-faciale. En effet, l'irradiation du chondrocrâne ou des synchondroses a un effet cytotoxique sur les chondrocytes et diminue leur vascularisation⁷. Les enfants ayant subi pendant leur petite enfance une irradiation cervicale, cervico-spinale, oro-faciale, ou une ICT sont concernés par cet effet suppresseur de croissance. Dans une étude chez 17 enfants irradiés dans le cadre d'une ICT, Dahllöf et al. ont montré une réduction des dimensions verticales de la face, des procès alvéolaires, ainsi que des dimensions sagittales des bases osseuses⁵. L'étude de Sonis et al. menée chez 97 enfants montre essentiellement un rétrognathisme mandibulaire accru chez les enfants irradiés avant l'âge de cinq ans²². Les conséquences de la radiothérapie les plus fréquemment admises sont des racines courtes et grêles, ces dernières étant sujettes à des résorptions lors des déplacements dentaires^{2,6,16,17}. L'orthodontiste sera vigilant sur ce point et en cas de racines courtes, les forces seront faibles.

La chimiothérapie et/ou la radiothérapie sont mises en cause dans les cas d'anomalies dentaires, en particulier des cas de taurodontismes et d'agénésies¹³. Ces anomalies concernent le plus souvent des enfants atteints de cancers pendant leur plus jeune âge (avant 5 ans). Elles peuvent aussi dans le cas de tumeur du système nerveux central être liées à l'embryologie commune entre les dents et le système nerveux central. Les odontoblastes ont pour origine les cellules des crêtes neurales et subissent les mêmes dérégulations. Ainsi, les anomalies de la voie de signalisation Wnt perturberaient la neurogenèse et l'odontogenèse entraînant un neuroblastome et des agénésies dentaires¹.

Aujourd'hui, des progrès importants sont réalisés pour le traitement des cancers pédiatriques, permettant à des centaines de milliers d'enfants de survivre à l'âge adulte, et la plupart d'entre eux auront besoin d'un traitement orthodontique. En plus des améliorations de pronostic, les effets secondaires des thérapeutiques anticancéreuses sont en diminution. L'orthodontiste peut jouer un rôle dans cette diminution, en s'informant sur les complications oro-faciales

et dentaires des traitements des cancers pédiatriques. Ces connaissances sont nécessaires et doivent être actualisées, afin de bénéficier de lignes directrices pour la prise en charge de tels patients. L'absence de recommandations nationales incite à poursuivre les travaux de recherche au sein des équipes spécialisées et en interrégional.

Ainsi, même si ces questions concernent peu de patients par dentiste et orthodontiste, nous recommandons aux professionnels concernés de ne pas hésiter à se rapprocher de l'équipe médicale référente pour être informés de la situation médicale de l'enfant et des potentielles recommandations locales établies au sein d'un réseau régional d'hématologie pédiatrique¹⁰.

REMERCIEMENTS

Les auteurs tiennent à remercier tous les jeunes patients du service, ainsi que leur famille.

Conflit d'intérêt

Les auteurs déclarent n'avoir aucun conflit d'intérêt.

BIBLIOGRAPHIE

1. Abadie C, Lechaix B, Gandemer V, Bonnaure-Mallet M. Neuroblastoma and tooth abnormalities: a common history? *Oral Oncol* 2013;49(4):e11-13.
2. Alpaslan G, Alpaslan C, Gögen H, Oğuz A, Cetiner S, Karadeniz C. Disturbances in oral and dental structures in patients with pediatric lymphoma after chemotherapy: a preliminary report. *Oral Surg Oral Med Oral Pathol Oral Radiol Endod* 1999;87(3):317-321.
3. Burden D, Mullally B, Sandler J. Orthodontic treatment of patients with medical disorders. *Eur J Orthod* 2001;23(4):363-372.
4. Carrillo CM, Corrêa FNP, Lopes NNF, Fava M, Odone Filho V. Dental anomalies in children submitted to antineoplastic therapy. *Clin São Paulo Braz* 2014;69(6):433-437.
5. Dahllöf G, et al. Facial growth and morphology in long-term survivors after bone marrow transplantation. *Eur J Orthod* 1989;11(4):332-340.
6. Dahllöf G, Huggare J. Orthodontic considerations in the pediatric cancer patient: A review. *Semin Orthod* 2004;10(4):266-276.
7. Elhaddaoui R, Bahije L, Chbicheb S, Zaoui F. Cervico-facial irradiation and orthodontic treatment. *Int Orthod* 2015;13(2):139-148.
8. Franch AM, Esteve CG, Pérez MGS. Oral manifestations and dental management of patient with leukocyte alterations. *J Clin Exp Dent* 2011;3(1):53-59.
9. Institut national du cancer. Les cancers en France, Les Données, édition 2015.
10. Institut national du cancer. Rapport sur l'offre de soins en cancérologie pédiatrique. État des lieux des centres spécialisés (septembre 2007-mars 2009). Collection Rapports & synthèses, janvier 2010.
11. Isaac AM, Tholouli E. Orthodontic treatment for a patient who developed acute myeloid leukemia. *Am J Orthod Dentofacial Orthop* 2008;134(5):684-688.
12. Leggott PJ. Oral complications of cancer therapies. Oral complications in the pediatric population. *NCI Monogr* 1990;(9):129-132.
13. Lopes NN, Petrilli AS, Caran EM, França CM, Chilvarquer I, Lederman H. Dental abnormalities in children submitted to antineoplastic therapy. *J Dent Child (Chic)* 2006;73(3):140-145.
14. Main BE, et al. The effect of cytotoxic therapy on saliva and oral flora. *Oral Surg Oral Med Oral Pathol* 1984;58(5):545-548.
15. Mercier M, Bocquet E, Danguy M, Rousset MM. Planning dental care and orthodontic treatment for children afflicted with malignant hematological diseases. *Orthod Fr* 2011;82(3):299-306.
16. Nawrocki L, et al. Dental anomalies following anticancer chemotherapy. *Arch Pediatr* 2001;8(7):754-756.
17. Nawrocki L, Libersa P, Poissonnier B, Baranzelli MC, Libersa JC, Demaille MC. Chemotherapy and dental growth. *Bull Cancer* 1995;82(1):46-50.
18. Neill CC, et al. Experience and expertise regarding orthodontic management of childhood and adolescent cancer survivors. *Am J Orthod Dentofacial Orthop* 2015;148(5):765-770.
19. Patel A, Burden DJ, Sandler J. Medical disorders and orthodontics. *J Orthod* 2009;36(suppl 1):1-21.

20. Pico JL, Avila-Garavito A, Naccache P. Mucositis: Its Occurrence, Consequences, and Treatment in the Oncology Setting. *Oncologist* 1998;3(6):446-451.
21. Sheller B, Williams B. Orthodontic management of patients with hematologic malignancies. *Am J Orthod Dentofacial Orthop* 1996;109(6):575-580.
22. Sonis AL, Tarbell N, Valachovic RW, Gelber R, Schwenn M, Sallan S. Dentofacial development in long-term survivors of acute lymphoblastic leukemia. A comparison of three treatment modalities. *Cancer* 1990;66(12):2645-2652.
23. Sonis ST. Mucositis: The impact, biology and therapeutic opportunities of oral mucositis. *Oral Oncol* 2009;45(12):1015-1020.
24. Weckx LL, Hidal LB, Marcucci G. Oral manifestations of leukemia. *Ear Nose Throat J* 1990;69(5):341-342, 345-346.