HAL
open science

La mandibule de l'adulte Qafzeh 25 (Paléolithique moyen), Basse Galilée. Reconstruction virtuelle 3D et analyse morphométrique

Alexandra Schuh, Bruno Dutailly, Dany Coutinho Nogueira, Frédéric Santos, Baruch Arensburg, Bernard Vandermeersch, Hélène Coqueugniot, Anne-Marie Tillier

To cite this version:

Alexandra Schuh, Bruno Dutailly, Dany Coutinho Nogueira, Frédéric Santos, Baruch Arensburg, et al.. La mandibule de l'adulte Qafzeh 25 (Paléolithique moyen), Basse Galilée. Reconstruction virtuelle 3D et analyse morphométrique. Paléorient, 2017, 43.1, pp.49-59. 10.3406/paleo.2017.5751 . hal-02150582

HAL Id: hal-02150582

https://hal.science/hal-02150582

Submitted on 1 Dec 2020

HAL is a multi-disciplinary open access archive for the deposit and dissemination of scientific research documents, whether they are published or not. The documents may come from teaching and research institutions in France or abroad, or from public or private research centers.

L'archive ouverte pluridisciplinaire **HAL**, est destinée au dépôt et à la diffusion de documents scientifiques de niveau recherche, publiés ou non, émanant des établissements d'enseignement et de recherche français ou étrangers, des laboratoires publics ou privés.

ResearchGate

See discussions, stats, and author profiles for this publication at: https://www.researchgate.net/publication/319059874

La mandibule de l'adulte Qafzeh 25 (Paléolithique moyen), Basse Galilée. Reconstruction virtuelle 3D et analyse morphométrique

Article *in* Paléorient · July 2017

DOI: 10.3406/paleo.2017.5751

CITATIONS
3

READS
256

8 authors, including:

Alexandra Schuh
Max Planck Institute for Evolutionary Anthropology
3 PUBLICATIONS **4** CITATIONS

SEE PROFILE

Bruno Dutailly
French National Centre for Scientific Research
72 PUBLICATIONS **292** CITATIONS

SEE PROFILE

Dany Coutinho Nogueira
Ecole Pratique des Hautes Etudes
15 PUBLICATIONS **7** CITATIONS

SEE PROFILE

Frédéric Santos
French National Centre for Scientific Research
67 PUBLICATIONS **380** CITATIONS

SEE PROFILE

Some of the authors of this publication are also working on these related projects:

Project — Bioarchaeological analysis of horse riding and other activity-related skeletal changes in ancient Hungarian conquerors View project

Project — Etude anthropologique de La Granède (Millau) View project

All content following this page was uploaded by Dany Coutinho Nogueira on 27 February 2019.

The user has requested enhancement of the downloaded file.

CNRS ÉDITIONS - TIRÉS À PART CNRS ÉDITIONS - TIRÉS À PART CNRS ÉDITIONS - TIRÉS À PART CNRS ÉDITIONS - TIRÉS À PART

La mandibule de l'adulte Qafzeh 25 (Paléolithique moyen), Basse Galilée. Reconstruction virtuelle 3D et analyse morphométrique

A. Schuh, B. Dutailly, D. Coutinho Nogueira, F. Santos, B. Arensburg, B. Vandermeersch, H. Coqueugniot et A-m. Tillier

À la mémoire de Mario Chech

Résumé : *Au sein de l'échantillon d'individus de Qafzeh (Basse Galilée), datés du Paléolithique moyen, Qafzeh 25 est représenté par des composants du squelette ayant été sérieusement altérés pendant la fossilisation, et tout particulièrement le bloc crânio-facial et la mandibule compressés bilatéralement. Grâce aux avancées méthodologiques de l'imagerie 3D, nous proposons dans cette étude une reconstitution virtuelle de la mandibule à partir de CT-scans du fossile original. Cette restauration virtuelle réalisée à l'aide du logiciel TIVMI permet de mener une première analyse morphométrique comparative avec les autres mandibules connues au Levant méditerranéen pour le Paléolithique et l'Épipaléolithique.*

Abstract: *Within the Qafzeh Middle Palaeolithic hominin sample from Lower Galilee, the Qafzeh 25 adult skeletal elements have been severely damaged during fossilization and especially the skull and mandible have been bilaterally compressed. Following advances provided by 3D imaging techniques, in this study we propose a virtual reconstruction of the mandible using computed tomography (CT) scans of the original fossil material. This virtual reconstruction was performed using TIVMI software program and enabled us to provide the first comparative and morphometric analysis of Qafzeh 25 with other Palaeolithic and Epipalaeolithic mandibles from the Mediterranean Levant.*

Mots-clés : *Qafzeh ; Premier homme moderne ; Reconstruction virtuelle ; Moustérien ; Levant Sud.*
Keywords: *Qafzeh; Early modern human; Virtual reconstruction; Mousterian; Southern Levant.*

INTRODUCTION

L'application des méthodes de reconstruction virtuelle 3D en paléoanthropologie connaît depuis deux décennies un grand développement, celles-ci ayant montré leur potentiel et leur fiabilité dans de nombreuses études portant notamment sur le squelette crânien (*e.g.*, Kalvin *et al.* 1995 ; Ponce de León and Zollikofer 1999 ; Zollikofer and Ponce de León 1995 et 2005 ; Zollikofer *et al.* 2005 ; Gunz *et al.* 2005 ; 2009 ; 2011 et 2012 ; Benazzi *et al.* 2009 ; Vialet *et al.* 2010 ; Senck *et al.* 2015). Le recours à ces méthodes pour des fossiles paléolithiques du Levant méditerranéen est plus récent et concerne trois sujets issus des niveaux moustériens des sites de Qafzeh et Amud en Basse Galilée (Coqueugniot *et al.* 2014 ; Kondo *et al.* 2014 ; Amano *et al.* 2015). Les deux premiers travaux font appel à une reconstruction virtuelle de l'endocrâne de deux individus

 Manuscrit reçu le 21 septembre 2016, accepté le 15 décembre 2016

CNRS ÉDITIONS - TIRÉS À PART CNRS ÉDITIONS - TIRÉS À PART CNRS ÉDITIONS - TIRÉS À PART CNRS ÉDITIONS - TIRÉS À PART

subadultes (Qafzeh 11 et 9), tandis que le troisième, consacré au crâne incomplètement préservé de l'adulte Amud 1, propose une reconstruction du crâne et de l'endocrâne. Nous présentons ici les résultats d'une analyse appliquée à un troisième individu provenant de Qafzeh, un adulte encore inédit dont le squelette crânien a subi une forte altération *post mortem* et l'analyse, dans un premier temps, est limitée à la mandibule. L'objectif est d'obtenir une reconstruction de l'os qui permette une première comparaison morphométrique avec les mandibules paléolithiques connues au Levant Sud et le positionnement du fossile dans la variation ainsi documentée.

Les niveaux moustériens de Qafzeh ont livré une importante documentation anthropologique (Vandermeersch 1981 ; Tillier 1999) datée autour de 100 000-90 000 ans avant le présent ou du stade isotopique 5b-c (Schwarcz *et al.* 1988 ; Valladas *et al.* 1988). L'adulte Qafzeh 25, provenant de la couche XV du carré C10, a été découvert lors de la dernière campagne de fouilles dirigées par l'un d'entre nous (B.V.). Il est représenté par le bloc crânio-facial, deux parties de la mandibule, quelques éléments du tronc et des membres supérieurs. Tous les composants osseux ont subi une importante altération *post mortem* associant un encroûtement, un écrasement et une fragmentation. Les conditions de fossilisation peuvent en partie expliquer que la partie moyenne et inférieure du squelette ait été tronquée par un sondage effectué en 1934 lors des fouilles de R. Neuville et M. Stekelis. Par ailleurs, l'état de conservation des ossements a limité toute étude de détail et seul le développement de nouvelles méthodes d'investigation faisant appel à l'imagerie médicale permet d'envisager une analyse en procédant à une reconstruction virtuelle. Dans un premier temps, du fait de son état de conservation, la mandibule est apparue comme l'élément le plus accessible pour tenter cette reconstruction virtuelle[1].

La pièce est composée de deux parties représentant le corps de la mandibule ainsi que la branche gauche. Le premier fragment correspond à l'hémi-mandibule gauche, ainsi qu'une toute petite partie de l'hémi-mandibule droite portant les deux incisives droites (fig. 1). De la branche gauche manquent les processus condylaire et coronoïde, l'os est en partie écrasé au niveau de l'incisure mandibulaire du côté interne. Toutes les dents gauches sont présentes et complètes, seules la canine et la première prémolaire présentent des fissures. Le second fragment correspond à une partie du corps droit allant de la canine à la troisième molaire. Le corps de l'os est abîmé à la hauteur de la canine ce qui a eu pour conséquence de la repousser en dessous de la première prémolaire. La caractérisation des événements post-dépositionnels ayant altéré un fossile sont des étapes essentielles avant d'effectuer une reconstruction. Les atteintes retrouvées sur la mandibule de Qafzeh 25 correspondent aux perturbations de types 1 (fragmentation), 2 (manque) et 3 (déformation) retenues par Weber et Bookstein (Bookstein 1989 ; Weber and Bookstein 2011). Afin d'engager la reconstruction, une collecte d'images scanner de la mandibule a été réalisée à l'aide d'un appareil CT Philips Medical au centre médical Carmel à Haifa (Israël), la résolution de l'image étant de 0.75 mm (largeur du voxel) x 0.75 mm (hauteur du voxel) x 0.67 mm (épaisseur du voxel).

La mandibule de l'adulte Qafzeh 25 provient de niveaux ayant livré plusieurs individus anatomiquement modernes (Vandermeersch 1981 ; Tillier 1999). Le site n'ayant pas livré de mandibule complète, sa reconstruction virtuelle a été envisagée sur la base d'une forme moyenne élaborée par morphométrie géométrique, à partir d'un échantillon de mandibules adultes modernes. L'échantillon de référence est constitué de mandibules issues de populations couvrant une période chronologique large de l'Antiquité au XIIIe s. Les sites concernés sont ceux de Beauvais (Oise, site du Couvent des Cordeliers ; époque médiévale), de Jau-Dignac et Loirac (Gironde, site de La Chapelle ; antiquité romaine jusqu'à l'époque moderne) et d'Usseau (Deux-Sèvres, IVe-Ve s. et XIIe-XIIIe s.). L'échantillon retenu se compose de 22 mandibules (avec une répartition égale des sexes), excluant les individus montrant des signes de sénescence avancés ou qui présentent des anomalies (Kacki et Villotte 2006 ; Cartron et Castex 2006 ; Scuiller *et al.* 2010).

RECONSTRUCTION VIRTUELLE ET MÉTHODE

SEGMENTATION ET EXTRACTION DE SURFACE DES FRAGMENTS

La création des maillages des fragments de la mandibule Qafzeh 25 a été obtenue à l'aide du logiciel TIVMI® (*Treatment and Increased Vision for Medical Imaging*), développé au sein du laboratoire PACEA (UMR 5199) par l'un d'entre nous (B.D.) pour répondre à des questions relevant essentiellement de l'Anthropologie biologique (Dutailly *et al.* 2009 ; Guyomarc'h *et al.* 2012). C'est également avec ce logiciel que les différentes mesures sur la pièce fossile reconstruite ont par la suite été prises.

1. Cette reconstruction a été réalisée dans le cadre d'un mémoire de Master 2 (A.S.) co-dirigé par trois d'entre nous (H.C., B.D. et Am.T).

CNRS ÉDITIONS - TIRÉS À PART CNRS ÉDITIONS - TIRÉS À PART CNRS ÉDITIONS - TIRÉS À PART CNRS ÉDITIONS - TIRÉS À PART

Fig. 1 – *La mandibule de l'adulte Qafzeh 25. État de conservation original : en haut face externe, en bas face interne.*

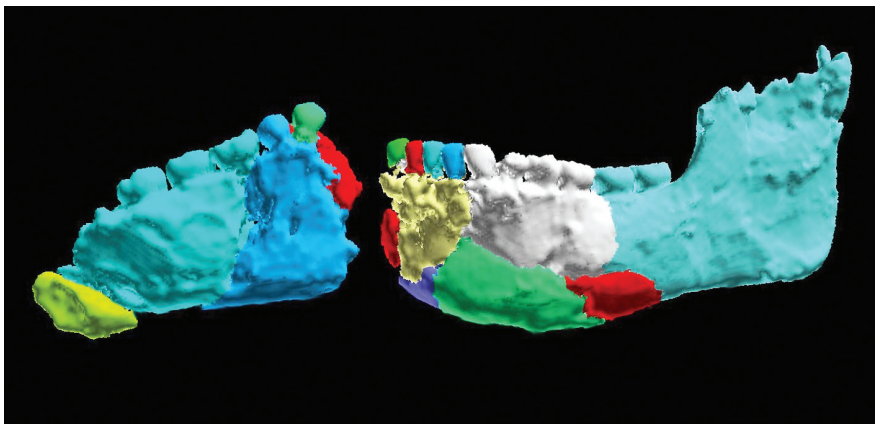

Fig. 2 – *Segmentation de la mandibule de Qafzeh 25 (selon 16 fragments) obtenue à partir de l'image scannée et à l'aide du logiciel TIVMI.*

Un travail de segmentation a été effectué sur les 16 fragments de la mandibule, exempts de sédiment, en utilisant un algorithme de remplissage fondé sur un seuil déterminé par l'opérateur. Un maillage de chacun des fragments a été obtenu (fig. 2) permettant de travailler indépendamment sur les différentes déformations.

CONSTRUCTION D'UNE MANDIBULE MOYENNE DE RÉFÉRENCE

Parallèlement, l'élaboration d'une mandibule « moyenne » créée pour servir de base à la reconstruction virtuelle a été réalisée grâce à la méthode statistique de la superposition procruste. Cette méthode, utilisée en morphométrie géométrique (Rohlf and Slice 1990 ; O'Higgins 2000) a pour principe de mettre plusieurs objets à la même échelle, dans le même sens et à la même position, en se basant sur les points repères pris dans l'espace. On peut ainsi analyser les variations de conformations, en s'affranchissant des problèmes de taille (Bookstein 1991). Du point de vue méthodologique, 53 points de repère ont été choisis, qui regroupent 13 *landmarks* définis par Zelditch *et al.* (2004) comme étant des points homologues et 40 autres *landmarks* correspondant aux types 2 (maximum de courbure, insertion musculaire, processus morphogénétique) et 3 (points extrêmes, les plus supérieurs ou inférieurs) de Bookstein (1991) (fig. 3).

Pour construire la forme moyenne, l'utilisation de la morphométrie géométrique et plus précisément de la superposition procruste a été privilégiée. Comme dans d'autres études développant la même perspective de reconstruction osseuse

CNRS ÉDITIONS - TIRÉS À PART CNRS ÉDITIONS - TIRÉS À PART CNRS ÉDITIONS - TIRÉS À PART CNRS ÉDITIONS - TIRÉS À PART

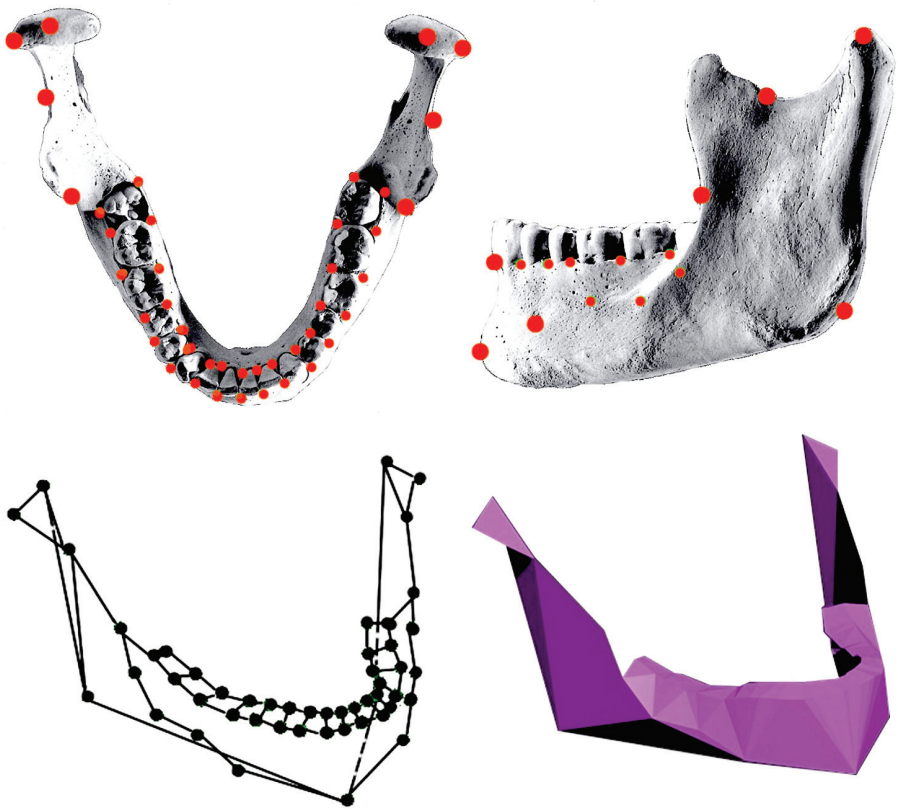

Fig. 3 – *Points de repères pris sur chaque mandibule de l'échantillon moderne et représentation de la forme moyenne de référence obtenue.*

(*e.g.*, White *et al.* 2011 ; Mounier 2009), le logiciel Morphologika (O'Higgins and Jones 2006) a été utilisé dans ce travail. Après superposition procruste, Morphologika propose les coordonnées de la forme représentant la moyenne des coordonnées de chaque point repère dans l'espace. C'est cette forme qui a été utilisée comme base pour la reconstruction.

Les points de nuage ont été reliés arbitrairement par des arêtes dans le but de constituer des faces triangulaires. Le maillage ainsi créé représente une mandibule moyenne sous une forme très schématique permettant une visualisation plus aisée pour les traitements ultérieurs (fig. 3).

ASSEMBLAGE DES FRAGMENTS

Les fragments ainsi que la forme moyenne ont été chargés sur le logiciel Autodesk 3ds Max® qui propose un panel d'outils permettant des déformations sur les maillages. Deux outils proposés par ce logiciel, la « sélection douce » (*soft selection*) et l'outil « miroir » (*mirror*), ont été utilisés. L'outil « sélection douce » s'est avéré particulièrement utile car il permet d'étendre une sélection simple en pondérant les points adjacents. Cette pondération peut être paramétrée selon une courbe mettant en relation la distance à la sélection avec le poids. Ainsi, la sélection peut être agrandie pour que l'effet s'étende à toute une partie de l'os ou bien rétrécie, pour travailler sur une zone très précise. La surface va devenir complètement malléable et va pouvoir être étirée et déplacée dans les trois axes de l'espace.

Le travail de restitution a démarré en positionnant le fragment le plus postérieur comportant la branche gauche de la mandibule ainsi qu'une partie du corps et de l'arcade dentaire (fig. 2). Les fragments suivants ont été positionnés du côté postérieur vers l'antérieur. Après avoir été positionnés sur la forme moyenne, chaque fragment a bénéficié d'un réajustement par rapport aux fragments voisins à l'aide des différents outils mentionnés précédemment. Les fragments de la deuxième partie, c'est-à-dire ceux de l'hémi-mandibule droite, ont été placés un à un, toujours du côté postérieur vers l'antérieur.

CNRS ÉDITIONS - TIRÉS À PART CNRS ÉDITIONS - TIRÉS À PART CNRS ÉDITIONS - TIRÉS À PART

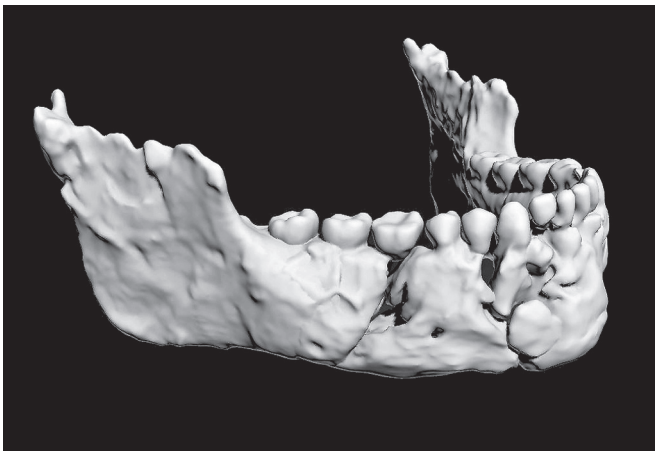

Fig. 4 – *Reconstruction virtuelle 3D de la mandibule de Qafzeh 25.*

L'outil « miroir » est utilisé en reconstruction virtuelle pour dupliquer les fragments manquants à partir de parties encore présentes. Le nouvel objet ainsi créé va être indépendant du premier, et peut être déplacé et manipulé dans l'espace, de la même manière que les autres objets. Cet outil a été utilisé sur la branche gauche afin de recréer la branche droite manquante en supposant que celle-ci ne présentait, elle aussi, ni anomalie de forme ni pathologie.

L'approche méthodologique suivie a permis la construction d'une restitution de la mandibule (fig. 4). Les mesures sur cette restitution ont été prises à l'aide d'un mandibulomètre virtuel[2]. Une confrontation des dimensions coronaires directes et virtuelles des dents du côté gauche (les plus nombreuses) a été réalisée afin de tester la correction de la méthode : le coefficient de concordance tel que défini par Lin (1989) est supérieur à 0.98, ce qui indique un accord globalement excellent ; l'écart relatif moyen entre les deux séries de mesures est de 3,6 %, ce qui est plutôt fiable. Le test de Student ne détecte pas de biais systématique entre les deux séries de mesures. Une impression de la reconstruction sélectionnée a ensuite été préparée dans le cadre de la cellule de transfert technologique de l'UMR 5199 (par D.C.N.) et elle a été réalisée à l'École Nationale des Arts et Métiers de Talence.

2. Le mandibulomètre virtuel a été conçu au Laboratoire PACEA-UMR 5199 (B.D., n.d.) afin de permettre des mesures de mandibules scannées qui soient identiques à celles prises sur des pièces originales avec un mandibulomètre physique.

ANALYSE DESCRIPTIVE DE LA MANDIBULE DE QAFZEH 25

Ainsi que cela a été dit, la mandibule au stade adulte est peu représentée à Qafzeh (Vandermeersch 1981) : un corps incomplètement préservé portant la série dentaire allant de la deuxième molaire permanente gauche à la troisième molaire droite (Qafzeh 7) ; un fragment de corps droit allant de l'incisive latérale à la seconde prémolaire (Qafzeh 8). À cela s'ajoute la mandibule plus complète du sujet Qafzeh 9 qui se situe à la limite adolescence-adulte et dont l'os a subi une déformation *post mortem*. Cette pièce sera néanmoins incluse à titre indicatif dans la comparaison, avec les autres mandibules adultes du Levant Sud (datées du Paléolithique moyen et de l'Épipaléolithique) provenant des sites de Skhul, Tabun, Kébara, Amud et Ohalo (McCown and Keith 1939 ; Suzuki and Takai 1970 ; Tillier *et al.* 1989 ; Hershkovitz *et al.* 1995).

DONNÉES MÉTRIQUES OSSEUSES

Les mesures d'épaisseur du corps de l'os prises à trois niveaux différents (symphyse, foramen mentonnier et seconde molaire) sur la mandibule reconstruite de Qafzeh 25 sont sujettes à caution pour les deux premières d'entre elles, compte tenu de l'altération osseuse qui n'a pu être corrigée totalement.

La largeur bigoniaque (127,4 mm) situe nettement Qafzeh 25 en dehors de la variation exprimée par les autres fossiles du Levant (tabl. 1). Au sein de l'échantillon composé des mandibules de Skhul et Qafzeh, Qafzeh 25 se distinguerait par un rapport largeur/longueur très différent. La largeur de la branche (46 mm) dépasse elle aussi toutes les mesures connues, tandis que l'angle de la branche s'intègre dans la variation documentée. Aux côtés de dimensions générales de l'os (longueur et largeur) grandes, les largeurs externes de l'arcade dentaire de Qafzeh 25 s'intègrent dans la variation, tout en se plaçant parfois près de la limite supérieure de cette dernière (par ex. : largeur bi-M3), avec les mandibules de Kébara 2 et Amud 1. Il en est de même pour l'indice de robustesse à la hauteur des M2, par ailleurs proche de ceux de Kébara 2 et Tabun I. L'indice de hauteur de la mandibule (85.2) atteste d'une réduction de hauteur du corps de l'avant vers l'arrière peu différente de ce qui s'observe sur les mandibules de Skhul IV, Kébara 2 et Tabun I (tabl. 1).

CNRS ÉDITIONS - TIRÉS À PART CNRS ÉDITIONS - TIRÉS À PART CNRS ÉDITIONS - TIRÉS À PART CNRS ÉDITIONS - TIRÉS À PART

Tabl. 1 – *Principales dimensions (en mm) et indices (numérotation d'après Martin et Saller in Braüer 1988) de la mandibule adulte Qafzeh 25, comparés à celles et ceux des fossiles du Levant Sud trouvés en contexte moustérien, à l'exception de Ohalo II, daté de l'Épipaléolithique (d'après McCown and Keith 1939 ; Suzuki and Takai 1970 ; Vandermeersch 1981 ; Tillier* et al. *1989 ; Hershkovitz* et al. *1995 ; présente étude (mesures approximatives ou incomplètes entre parenthèses).*

Individus	Qafzeh 25	Qafzeh 9	Skhul V	Skhul IV	Kébara 2	Amud 1	Tabun II	Tabun I	Ohalo II
Longueur totale M68	116,9	116,0	109	(118)	(110)	111	122	(95)	
Largeur bigoniaque M66	127,4	(>93,0)	98,0	(110)	107	104,1	90,2	93	102
Hauteur symphyse M69	33,1	(37,0)	36,5	42,5	42,0	(33,9)	(43,3)	30,3	
Épaisseur symphyse	(12,3)				23,8	16,0		12,4	18
Hauteur au foment M 69 (1)	32,6	35	(36)	40,5	36,9	(33,2)	40,3	27,5	
Épaisseur foment	(10,9)		13,2	15,0	20,4	15,3		15,0	
Hauteur niveau M2 M69 (2)	28,2		(34,5)	35,5	34,5	33,0	38,5	26,2	30
Épaisseur niveau M2	16,6	17,0	13,0	(19,0)	20,0	15,7	17,7	15,2	16
Indice de hauteur I.62 (1)	85.2			83.5	82.1			86.4	
Indice de robustesse niveau M2	57.3				57.9	45.4	46.0	58.0	
Largeur de la branche M71a	46,2		36,2	(42,5)	41,6	40,0	40,0	38	40
Angle de la branche M79	105,9		107	107	102	111	118	104	106
Largeur bi-C	31,7	38,3	(37,7)		34,9	35,5	37,7	37,5	
Largeur bi-M1	57,5	63,7	(62,0)		66,5	65,1	61,7	62,5	
Largeur bi-M3	76,8	70,3	70,0		78,0	76,3	71,0	71,0	

DONNÉES ANATOMIQUES SUR LA MANDIBULE

Quelques observations anatomiques viennent compléter l'analyse métrique. Les surfaces externe et interne de la région symphysaire ne sont qu'incomplètement préservées. On peut noter cependant la présence d'une incurvation mandibulaire antérieure surmontant une légère protubérance médiane. Cette configuration de la symphyse évoque celle présente sur Skhul IV, Tabun II ou Amud 1 (Tillier 2005), tandis que les mandibules de Qafzeh 7 ou Skhul V montrent une individualisation du triangle mentonnier (trigonum mentale). L'état de la région symphysaire ne permet pas une étude détaillée de sa face interne, ni celle du développement des empreintes digastriques sur le bord inférieur. Sur la face interne du corps, le tracé de la ligne mylohyoïdienne peut être suivi dans sa partie antérieure et il est bien individualisé. La partie latérale du corps mandibulaire se caractérise par une relative gracilité, quant à l'épaisseur de l'os ou l'absence de reliefs osseux. Le foramen mentonnier unique est situé à la hauteur de la seconde prémolaire, pratiquement à mi-hauteur du corps de l'os. Une telle position se retrouve sur les mandibules de Qafzeh, Skhul et Ohalo II, à la différence de celles de Kébara 2, Tabun (I et II) et Amud 1 sur lesquelles une position plus postérieure s'observe (Tillier *et al.* 1989 ; Tillier 2005).

Le bord antérieur de la branche recouvre partiellement la troisième molaire sur Qafzeh 25. L'absence d'espace rétromolaire est un caractère partagé avec la mandibule de Qafzeh 9. Les deux spécimens de Qafzeh, comme celui d'Ohalo II, s'écartent ainsi de ceux de Skhul (IV et V), Tabun (I et II), Amud 1 et Kébara 2, qui tous possèdent un espace rétromolaire dont l'étendue est variable d'un sujet à l'autre, avec un développement maximal sur Amud 1 (14 mm). Comme nous l'avons vu plus haut, la branche de Qafzeh 25 est large et se distingue également par une extroversion de la région goniaque qui influe sur la largeur bigoniaque. L'état de conservation de la face interne de la branche ne permet pas de se prononcer sur la configuration du foramen mandibulaire.

LES DENTS INFÉRIEURES DE QAFZEH 25 ET LEUR PLACE DANS L'ÉCHANTILLON DE QAFZEH

La reconstruction virtuelle 3D de la mandibule de l'adulte Qafzeh 25 a été complétée par une étude des dents inférieures. De la série dentaire, seules trois dents sont incomplètes : l'incisive latérale droite et la canine gauche sont endommagées à hauteur de la face linguale de la couronne, tandis que la seconde prémolaire gauche n'est représentée que par un fragment de couronne.

CNRS ÉDITIONS - TIRÉS À PART CNRS ÉDITIONS - TIRÉS À PART CNRS ÉDITIONS - TIRÉS À PART CNRS ÉDITIONS - TIRÉS À PART

Tabl. 2 – *Diamètres des couronnes des dents inférieures (en mm) de l'adulte Qafzeh 25 (MD=mésio-distal ; BL=bucco-lingual). Comparaison avec la variation connue à Qafzeh et trois sujets moustériens du Levant Sud (d'après McCown and Keith 1939 ; Suzuki and Takai 1970 ; Vandermeersch 1981 ; Tillier 1999 ; 2013 et présente étude).*

Qafzeh 25		Droite	Gauche	Qafzeh (enfants et adultes)	Kébara 2 (droite)	Tabun II (droite)	Amud 1 (droite)
I1	MD		5,4	5,1 – 6,5 (n=4)	5,4	5,9	
	BL		6,4	5,9 – 7,3	7,5	8,0	
I2	MD		6,1	6,6 ± 0,6 (n=6)	6,2	6,1	6,3
	BL		6,6	7,0 ± 0,6	8,1	8,2	7,5
C	MD		7,3	7,8 ± 0,7 (n=5)	7,8	8,0	[8,3]
	BL		8,4	8,6 ± 0,9	10,0	9,0	[8,5]
P3	MD	8,3		7,5 – 8,5 (n=4)	7,3	7,8	[7,5]
	BL	8,8		8,3 – 9,5	9,0	9,0	9,1
P4	MD	8,1	8,5	7,7 ± 0,5 (n=5)	7,1	7,9	6,9
	BL	9,2	8,2	8,9 ± 0,7	9,6	9,5	8,5
M1	MD	12,2	11,8	12,0 ± 0,7 (n=10)	10,9	11,0	11,1
	BL	11,7	11,2	11,6 ± 0,6	11,1	11,0	10,8
M2	MD	11,7	11,1	10,2 – 12,0 (n=4)	11,3	10,8	11,3
	BL	11,4	11,2	10,0 – 12,4	10,9	11,0	10,3
M3	MD	12,1	11,7	11,5 – 12,9 (n=4)	11,5	11,5	11,6
	BL	11,3	11,1	10,9 – 11,9	11,7	10,8	10,5

Les incisives

Le bord libre de la couronne des incisives centrales est rectiligne et l'usure laisse apparaître la dentine sur toute la longueur (indice 2 de Molnar, 1971). Sur la face linguale peu concave, les crêtes médiane et latérale sont absentes ; le tubercule lingual est à peine marqué. Les diamètres coronaires placent Qafzeh 25 du côté de la variation inférieure de l'échantillon. Les caractères morphologiques signalés ci-dessus se retrouvent pour l'incisive latérale gauche, y compris en ce qui concerne les dimensions (tabl. 2).

Les canines

Seule la morphologie de la canine gauche est accessible ; sa pointe est émoussée (indice 2 de Molnar pour la dent gauche). La face buccale présente une surface convexe dans les deux sens et sans relief. De l'angle supéro-distal de la couronne part une petite crête qui délimite une fovéa verticale parallèle au bord distal.

Les prémolaires

Le degré d'usure occlusale de toutes les prémolaires est sensiblement le même sans abrasion de l'émail (indice 2 de Molnar). La première prémolaire droite présente une face buccale très convexe dans les deux sens. La cuspide buccale, plus grande et plus élevée que la cuspide linguale, est reliée à celle-ci par une crête transversale centrale. Deux crêtes marginales délimitent d'une part une fovéa antérieure, d'autre part une fovéa postérieure qui est plus vaste. La couronne de la dent gauche est incomplète, mais une rotation disto-buccale probable de la dent ne serait pas à exclure. La robustesse des couronnes s'intègre bien dans la variation connue à Qafzeh (tabl. 2).

Sur les secondes prémolaires, l'usure est légèrement plus prononcée à droite qu'à gauche ; le développement des deux cuspides buccale et linguale, toutes deux décalées en direction mésiale, est quasi-identique. La crête mésiale limitant la fovéa antérieure est interrompue en son milieu par un sillon qui aboutit dans un sillon bucco-lingual traversant la fovéa postérieure, elle-même limitée distalement par un bord épaissi. La dent gauche a subi une rotation disto-buccale (fig. 5), ce qui a amené la cuspide linguale en position mésiale. Les dimensions coronaires se placent légèrement au-dessus de la moyenne calculée pour l'échantillon de Qafzeh (tabl. 2).

Les molaires

Sur les premières molaires, des lentilles d'émail matérialisent l'emplacement des cuspides (indice 3 de Molnar). La couronne présente une forme rectangulaire et un schéma général classique à cinq cuspides – trois buccales et deux linguales (fig. 5). Du fait de l'usure de la surface occlusale, le développement relatif des fovéas antérieure et postérieure est estompé.

La couronne des secondes molaires s'inscrit également dans un rectangle et la surface occlusale montre un schéma en croix. Le sommet des quatre cuspides (deux buccales et deux

CNRS ÉDITIONS - TIRÉS À PART CNRS ÉDITIONS - TIRÉS À PART CNRS ÉDITIONS - TIRÉS À PART CNRS ÉDITIONS - TIRÉS À PART

Fig. 5 – *Les dents jugales gauches et droites de Qafzeh 25. Vue occlusale montrant la rotation disto-buccale de la seconde prémolaire gauche et la déviation mésio-buccale de la troisième molaire droite.*

linguales) est émoussé (indice 2 de Molnar), conférant à celles-ci un développement pratiquement équivalent (fig. 5). On ne discerne plus les fovéas, en partie du fait de l'aplatissement interproximal de la couronne qui réduit le diamètre mésio-distal. La cavité pulpaire des secondes molaires est grande et l'apex fermé.

La configuration coronaire des troisièmes molaires en vue occlusale s'inscrit également dans un rectangle. L'usure affecte le sommet de toutes les cuspides qui sont émoussées sur la dent gauche (indice 2 de Molnar), tandis que du côté droit une telle usure n'intéresse que les deux cuspides linguales. Ceci peut s'expliquer par la position de la dent sur l'arcade qui se concrétise par un axe mésio-distal oblique vers l'extérieur par rapport à celui de la seconde molaire (fig. 5). Ceci entraîne la présence d'un diastème entre M2 et M3. La surface occlusale des troisièmes molaires de Qafzeh 25 possède cinq cuspides (trois buccales et deux linguales) clairement identifiables, comme le développement de sillons secondaires affectant la surface des cuspides, plus net sur la dent droite que sur la gauche. Si la troisième molaire présente également une cavité pulpaire grande, l'apex ne semble pas fermé.

Les couronnes des premières et troisièmes molaires sont quasiment de même taille, tandis que celles des secondes sont les plus petites de la série (tabl. 2). Les dents inférieures de Qafzeh 25 s'inscrivent dans la moyenne de la variation illustrée dans le site.

DISCUSSION ET CONCLUSION

Selon les paramètres biologiques dentaires (degré d'usure occlusale, fermeture des apex), la mandibule de Qafzeh 25 peut être attribuée à un adulte assez jeune. La reconstruction 3D met en évidence un os de grande taille, en particulier pour ce qui est des largeurs et notamment de la largeur bigoniaque qui se place en dehors de la variation connue au Levant pour les fossiles paléolithiques. Dans l'état actuel des connaissances, le seul fossile présentant une configuration proche avec une largeur bigoniaque atteignant 130 mm (Bonnet 1919)[3] reste l'homme d'Offnet-Obercassel en Allemagne, daté du Magdalénien. Dans le cas de Qafzeh 25, il sera instructif de pouvoir confronter cette valeur de la largeur bigoniaque (en l'absence d'une largeur bicondylaire préservée) à des mesures crâniennes, telle la distance séparant les deux fosses mandibulaires, lors d'une reconstruction virtuelle du bloc crânio-facial. À titre indicatif cette distance mesurée du côté latéral de la fosse (côté gauche x 2) approche les 140 mm sur l'adulte Qafzeh 6, ce qui laisse présager une dimension quasi analogue sur Qafzeh 25.

Si les traits relevés sur la mandibule de Qafzeh 25 parlent en faveur d'un os de grande taille, les reliefs osseux ne sont cependant pas très accentués. La configuration de la face antérieure de la région symphysaire (et notamment l'absence de trigonum mentale) diffère de celle décrite précédemment sur les mandibules de Qafzeh 7 et Skhul V. Pour ce qui est de la face interne et du bord inférieur de la région symphysaire, la présence de traits plésiomorphes (telle une fosse génioglosse), précédemment signalée sur d'autres mandibules adultes ou immatures de Qafzeh (Vandermeersch 1981 ; Tillier 1999), ne peut être décelée compte tenu de l'état de la surface de l'os. Qafzeh 25, comme Qafzeh 9 et Ohalo II, se distingue des six autres mandibules adultes du Levant Sud par l'absence d'espace rétromolaire.

Les dents de Qafzeh 25 s'inscrivent dans la variation métrique relevée au sein du site, n'étant pas particulièrement grandes (s'écartant ainsi de Qafzeh 9 par exemple ou de l'enfant Qafzeh 15) ; la séquence de taille des molaires inférieures sur Qafzeh 25 place la M2 (M1>M3>M2) en dernière position. Cette disposition se retrouve pour trois autres sujets de Qafzeh (7, 8 et 9) et, comme le montre le plus jeune d'entre eux, Qafzeh 9, elle est indépendante de l'usure interproximale. Aucune norme ne se dégage parmi les fossiles du Levant Sud (Tillier *et al.* 1989 : 52), certains (tabl. 2) partageant le même type de séquence (Amud 1 et Tabun II), d'autres s'en écartant (tel Kébara 2 avec une séquence M3>M2>M1). Aucune patho-

3. Cette grande largeur sur la mandibule d'Offnet-Obercassel s'accompagne d'une extroversion des gonions.

CNRS ÉDITIONS - TIRÉS À PART CNRS ÉDITIONS - TIRÉS À PART CNRS ÉDITIONS - TIRÉS À PART

logie n'affecte les dents inférieures de Qafzeh 25 à la différence de ce qui a pu être relevé sur d'autres fossiles du site (Tillier 2007 et 2013 ; Trinkaus and Pinilla 2009).

En revanche, Qafzeh 25 partage avec d'autres individus du site des anomalies de position, à savoir la rotation de deux dents (l'incertitude restant pour la première prémolaire gauche). La rotation individuelle des dents, en l'absence de tout encombrement dentaire, soulève des questions quant à son étiologie. Le caractère héréditaire de cette anomalie anatomique est parfois avancé pour les populations actuelles (*e.g.* Iizuka 1976 ; Alt and Türp 1998 ; Evensen and Øgaard 2007 ; Sousa de Souza *et al.* 2015). L'observation, dans l'échantillon fossile de Krapina en Croatie, d'une fréquence élevée de rotation de la première prémolaire inférieure a conduit Rougier *et al.* (2006) à privilégier cette dernière hypothèse.

La rotation affectant la seconde prémolaire gauche de Qafzeh 25 n'est pas la première décrite à Qafzeh : elle est observée du même côté (la dent manque à droite) sur la mandibule de l'adolescent Qafzeh 11, âgé d'environ 13 ans (Tillier 1999) mais cette fois-ci la cuspide linguale est décalée en position distale. L'enfant Qafzeh 15 (*ca* 8 à 10 ans) montre, quant à lui, une première molaire permanente inférieure droite légèrement éversée buccalement, qui n'est pas sans rappeler la disposition notée pour la troisième molaire droite de Qafzeh 25. Un autre enfant plus jeune (*ca* 6 ans), Qafzeh 10 présente au maxillaire un germe d'incisive latérale permanente ectopique (Tillier 1999) tandis que sur le maxillaire de Qafzeh 9, l'incisive permanente latérale gauche est également décalée lingualement sur l'arcade par rapport aux dents adjacentes (Tillier 2007 ; Sarig and Tillier 2014). Dans le cas de Qafzeh 9 et 10, la présence d'une telle anomalie affectant une dent de même catégorie et de même rang est particulièrement instructive si on privilégie le facteur héréditaire, car elle concerne deux défunts inhumés ensemble.

Les sujets de Qafzeh se distinguent donc apparemment de tous les autres fossiles du Levant Sud en contexte moustérien par la fréquence des anomalies de position des dents indépendantes de tout encombrement dentaire. La reconnaissance de caractères discrets (non métriques) sur les dents et le squelette crânien communs aux enfants et adultes a permis d'évoquer la question de l'homogénéité de l'échantillon de population représenté dans le site (Tillier 1999). La présence de ces caractères discrets, comme celle de rotation et de malposition dentaires, sont sous l'influence de facteurs d'origine diverse, mécaniques, environnementaux et génétiques[4].

La concomitance de caractères non métriques (intéressant le squelette et la denture) et des anomalies de position des dents au sein de l'échantillon de Qafzeh ne peut être occultée : elle pourrait être un argument dans la discussion touchant à l'origine et la nature du regroupement des sujets dans le site.

En conclusion, l'analyse conduite sur la mandibule de l'adulte Qafzeh 25 ouvre de nouvelles perspectives quant à son extension au bloc crânio-facial, en particulier pour ce qui concerne les dimensions transversales et les traits phénotypiques.

REMERCIEMENTS

Le Département des Antiquités d'Israël a autorisé la fouille du site de Qafzeh qui a été dirigée par B. Vandermeersch de 1965 à 1979 ; la fouille a été financée par le Ministère français des Affaires étrangères et le CNRS, avec le soutien du Centre de Recherche Français de Jérusalem (CFRJ). Le moulage de la mandibule en l'état a été réalisé par Mario Chech au CFRJ. Nos remerciements chaleureux s'adressent également à I. Hershkovitz (Sackler Medical School, Tel Aviv University), Conservateur des collections ostéologiques pour l'accès aux fossiles, ainsi qu'à N. Peled (Carmel Medical Center, Haifa) pour la réalisation des scans. Cette recherche a reçu le soutien de l'Irene Sala CARE Archaeological Foundation dans le cadre d'un projet dirigé par A-m. Tillier.

***Alexandra* SCHUH**
***Bruno* DUTAILLY**
***Dany* COUTINHO NOGUEIRA**
***Frédéric* SANTOS**
***Bernard* VANDERMEERSCH**
***Hélène* COQUEUGNIOT**
***Anne-marie* TILLIER**
UMR 5199-PACEA
Université de Bordeaux – Bât. B8
Allée Geoffroy St-Hilaire – CS 50023
33615 Pessac Cedex – FRANCE
alexandra_schuh@eva.mpg.de
bruno.dutailly@u-bordeaux.fr
dany.coutinho-nogueira@etu.ephe.fr
frederic.santos@u-bordeaux.fr
vanderm13@gmail.com
helene.coqueugniot@u-bordeaux.fr
anne-marie.tillier@u-bordeaux.fr

***Baruch* ARENSBURG**
Department of Anatomy and Anthropology
Sackler School of Medicine
Tel Aviv University
61108 Ramat Aviv – ISRAEL
arensbur@post.tau.ac.il

4. R. Ackerman (2000) a développé l'hypothèse selon laquelle chez les Primates non humains un lien entre les anomalies positionnelles des dents, l'encombrement dentaire et l'expression d'un phénotype hybride serait à retenir, suggérant ainsi son application en Paléoanthropologie. Dans le cas du Levant Sud, il faudrait au préalable établir la présence d'espèces distinctes. Par ailleurs, les anomalies relevées à Qafzeh font dans leur majorité abstraction de l'encombrement dentaire.

CNRS ÉDITIONS - TIRÉS À PART CNRS ÉDITIONS - TIRÉS À PART CNRS ÉDITIONS - TIRÉS À PART

BIBLIOGRAPHIE

ACKERMAN R.

2000 Phenotypic Traits of Primate Hybrids: Recognizing Admixture in the Fossil Record. *Evolutionary Anthropology* 19: 258-270.

ALT K.W. and TURP J.C.

1998 Hereditory Dental Anomalies. *In*: ALT K.W., RÖSING F.W., TESCHLER-NICOLA M. (eds.), *Dental anthropology. Fundamentals, Limits and Prospects*: 95-128. Wien, New York: Springer Verlag.

AMANO H., KIKUCHI T., MORITA Y., KONDO O., SUZUKI H., PONCE DE LEON M.S., ZOLLIKOFER C.P.E., BASTIR M., STRINGER C. and OGIHARA N.

2015 Virtual Reconstruction of the Neanderthal Amud 1 cranium. *American Journal of Physical Anthropology* 158: 185-197.

BENAZZI S., STANSFIELD E., KULLMER O., FIORENZA L. and GRUPPIONI G.

2009 Geometric Morphometric Methods for Bone Reconstruction: The Mandibular Condylar Process of Picodella Mirandola. *The Anatomical Record: Advances in Integrative Anatomy and Evolutionary Biology* 292: 1088-1097.

BONNET R.

1919 Die Skelete. *In*: VERWORN M., BONNET R. und STEINMANN G., *Der diluviale Menschenfund von Obercassel bei Bonn, III*: 11-185. Wiesbaden: Bergman.

BOOKSTEIN F.L.

1989 Principal warps: thin-plate splines and the decomposition of deformations. *IEEE Transactions on Pattern Analysis and Machine Intelligence* 11,6: 567-585.

1991 *Morphometric Tools for Landmark Data, Geometry and Biology*. Cambridge: Cambridge University Press.

BRÄUER G.

1988 Osteometrie. *In*: KNUSSMANn R. (Hrsg.), *Anthropologie. Handbuch der vergleichenden Biologie des Menschen. Zugleich 4. Auflage des Lehrbuchs des Anthropologie begründet von Rudolf Martin. Band I. Wesen und Methoden der Anthropologie*: 160-232. New York, Stuttgart: Gustav Fischer Verlag.

CARTRON I. et CASTEX D.

2006 L'occupation d'un ancien îlot de l'estuaire de la Gironde : du temple antique à la chapelle Saint-Siméon (Jau-Dignac et Loirac). *Aquitania* 22 : 253-282.

COQUEUGNIOT H., DUTOUR O., ARENSBURG B., DUDAY H., VANDERMEERSCH B. and TILLIER A-M.

2014 Earliest Cranio-Encephalic Trauma from the Levantine Middle Palaeolithic: 3D Reappraisal of the Qafzeh 11 Skull, consequences of pediatric brain damage on individual life condition and social care. *PLoS ONE* 9,7: 1-10.

DUTAILLY B., COQUEUGNIOT H., DESBARATS P., GUEORGUIEVA S. and SYNAVE R.

2009 3D surface reconstruction using HMH algorithm. *In*: *Proceedings of the 16th IEEE International Conference on Image Processing, Cairo*: 2505-2508. Picataway: IEEE.

EVENSEN J.P. and ØGAARD B.

2007 Are malocclusions more prevalent and severe now? A comparative study of medieval skulls from Norway. *American Journal of Orthodontics and Dentofacial Orthopedics* 131,6: 710-716.

GUNZ P., MITTEROECKER P. and BOOKSTEIN F.L.

2005 Semilandmarks in three dimensions. *In*: SLICE D.E. (ed.), *Modern Morphometrics in Physical Anthropology*: 73-98. New York: Kluwer Press.

GUNZ P., NEUBAUER S., MAUREILLE B. and HUBLIN J.-J.

2011 Virtual reconstruction of the Le Moustier 2 newborn skull. *Paleo* 22: 155-172.

GUNZ P., MITTEROECKER P., NEUBAUER S., WEBER G.W. and BOOKSTEIN F.L.

2009 Principles for the virtual reconstruction of hominin crania. *Journal of Human Evolution* 57,1: 48-62.

GUNZ P., NEUBAUER S., GOLOVANOVA L., DORONICHEV V., MAUREILLE B. and HUBLIN J.-J.

2012 A uniquely modern human pattern of endocranial development. Insights from a new cranial reconstruction of the Neandertal newborn from Mezmaiskaya. *Journal of Human Evolution* 62,2: 300-313.

GUYOMARC'H P., SANTOS F., DUTAILLY B., DESBARATS P., BOU C. and COQUEUGNIOT H.

2012 Three-dimensional computer-assisted craniometrics: A comparison of the uncertainty in measurement induced by surface reconstruction performed by two computer programs. *Forensic Science International* 219,1-3: 221-227.

HERSHKOVITZ I., SPEIRS M.S., FRAYER D., NADEL D., WISH BARATZ S. and ARENSBURG B.

1995 Ohalo II H2: A 19,000-Year-Old Skeleton From a Water-Logged Site at the Sea of Galilee, Israel. *American Journal of Physical Anthropology* 96: 215-234.

IIZUKA A.

1976 The bilateral mesiopalatal rotation of the upper central incisors. *Journal of the Anthropological Society of Nippon* 84: 31-47.

KACKI S. et VILLOTTE S.

2006 Maladie hyperostosique et mode de vie : intérêt d'une démarche bio-archéologique. Exemple du cimetière du Couvent des Sœurs Grises de Beauvais (Oise), XVe-XVIIIe siècles. *Bulletins et Mémoires de la Société d'anthropologie de Paris* 18,1-2 : 55-64.

KALVIN A.D., DEAN D. and HUBLIN J.-J.

1995 Reconstruction of human fossils. *IEEE Computer Graphics and Applications* 15,1: 12-15.

KONDO O., KUDO D., SUZUKI H. and OGIHARA N.

2014 Virtual Endocast of Qafzeh 9: A Preliminary Assessment of Right-Left Asymmetry. *In*: AKAZAWA T., OGIHARA N., TANABE H.C. and TERASHIMA H. (eds.), *Dynamics of Learning in Neanderthals and Modern Humans, Volume 2. Cognitive and Physical Perspectives*: 183-190. Tokyo: Springer Japan.

LIN L. I-KUEI

1989 A Concordance Correlation Coefficient to evaluate Reproducibility. *Biometrics* 45,1: 255-268.

MCCOWN T.D. and KEITH SIR A.

1939 *The Stone Age of Mount Carmel, Vol. II: The Fossil Human Remains from the Levalloiso-Mousterian*. London, Oxford: Clarendon Press.

CNRS ÉDITIONS - TIRÉS À PART CNRS ÉDITIONS - TIRÉS À PART CNRS ÉDITIONS - TIRÉS À PART

MOLNAR S.

1971 Human tooth wear, tooth function and cultural variability. *American Journal of Physical Anthropology* 34,2: 175-189.

MOUNIER A.

2009 *Validité du taxon* Homo Heidelbergensis *Schoetensack 1908*. Thèse non publiée. Université d'Aix-Marseille II.

O'HIGGINS P.

2000 The study of morphological variation in the hominid fossil record: Biology, landmarks and geometry. *Journal of Anatomy* 197,1: 103-120.

O'HIGGINS P. and JONES N.

2006 *Tools for statistical shape analysis*. York: Hull York Medical School. http://www.york.ac.uk/res/fme/resources/software.htm

PONCE DE LEÓN M.S. and ZOLLIKOFER C.P.E.

1999 New evidence from Le Moustier 1: Computer-assisted reconstruction and morphometry of the skull. *The Anatomical Record* 254,4: 474-489.

ROHLF F.J. and SLICE D.

1990 Extensions of the Procrustes Method for the Optimal Superimposition of Landmarks. *Systematic Biology* 39,1: 40-59.

ROUGIER H., CREVECOEUR I. and WOLPOFF M.H.

2006 Lower Third Premolar Rotation in the Krapina Dental Sample. *Periodicum Biologorum* 108,3: 269-278.

SARIG R. and TILLIER A-M.

2014 Reconstructing cultural behavior from dental wear studies: Is para-facets analysis approach scientifically valid? *HOMO – Journal of Comparative Human Biology* 65,3: 181-186.

SCHWARCZ H. P., GRÜN R., VANDERMEERSCH B., BAR-YOSEF O., VALLADAS H. and TCHERNOV E.

1988 ESR dates for the hominid burial site of Qafzeh in Israel. *Journal of Human Evolution* 17,8: 733-737.

SCUILLER C., GLEIZE Y. et GRÉGOR T.

2010 La nécropole du Fief Dampierre à Usseau (Deux-Sèvres) : typologie et réutilisation des sarcophages. *In* : BOURGEOIS L. (éd.), *Wisigoths et Francs autour de la bataille de Vouillé (507). Recherches récentes sur le haut Moyen Âge dans le Centre-Ouest de la France. Actes des XXVIIIe Journées d'archéologie mérovingienne* : 183-188. Saint-Germain-en-Laye : Association française d'archéologie mérovingienne.

SENCK S., BOOKSTEIN F.L., BENAZZI S., KASTNER J. and WEBER G.W.

2015 Virtual Reconstruction of Modern and Fossil Hominoid Crania: Consequences of Reference Sample Choice. *The Anatomical Record* 298: 827-841.

SOUSA DE SOUZA B., MONTEIRO BICHARA L., FARIAS GUERREIRO J., CARDOSO ABDO QUINTÃO C., NORMANDO D.

2015 Occlusal and facial features in Amazon indigenous: An insight into the role of genetics and environment in the aetiology of dental malocclusion. *Archives of Oral Biology* 60,9: 1177-1186.

SUZUKI H. and TAKAI F. (eds.)

1970 *The Amud Man and his Cave Site*. Tokyo: Academic Press of Japan.

TILLIER A-M.

1999 *Les enfants moustériens de Qafzeh. Interprétation phylogénétique et paléoauxologique*. Paris : CNRS Éditions (*Cahiers de Paléoanthropologie*).

2005 The Tabun I skeleton: a Levantine Neanderthal? *In*: KAUFMAN D. and EVRON-WEINSTEIN M. (eds.), The Prehistory of the Eastern Mediterranean: Studies presented to Professor A. Ronen. *Journal of the Israel Exploration Society* 35: 439-450.

2007 Dental development and Pathology from Middle Palaeolithic Levant. Evidence from Kebara and Qafzeh hominids. *In*: FAERMAN M., KOLSKA HORVITZ L., KAHANA T., ZILBERMAN U. (eds.), *Faces from the Past: Diachronic patterns in the Biology and Health Status of Human Populations in the Eastern Mediterranean. Festschrift in Honour of Patricia Smith*: 36-43. Oxford (*BAR Int. Ser.* 1603).

2013 New Middle Palaeolithic Hominin Dental Remains from Qafzeh (Israel). *Paléorient* 40,1: 13-24.

TILLIER A-M., ARENSBURG B. et DUDAY H.

1989 La mandibule et les dents du Néanderthalien de Kebara (Homo 2), Mont Carmel, Israël. *Paléorient* 15,2 : 39-58.

TRINKAUS E. and PINILLA B.

2009 Dental Caries in the Qafzeh 3 Middle Palaeolithic Modern Human. *Paléorient* 35,1: 69-76.

VALLADAS H., REYSS J.-L., JORON J.-L., VALLADAS G., BAR-YOSEF O. and VANDERMEERSCH B.

1988 Thermoluminescence dating of Mousterian Proto-Cro-Magnon remains from Israel and the origin of modern man. *Nature* 331: 614-616.

VANDERMEERSCH B.

1981 *Les hommes fossiles de Qafzeh (Israël)*. Paris : Éditions du CNRS (*Cahiers de Paléontologie [Paléoanthropologie]*).

VIALET A., GUIPERT G., JIANING H., XIAOBO F., ZUNE L., YOUPING W., TIANYUAN L., LUMLEY DE M.-A. and LUMLEY DE H.

2010 *Homo erectus* from the Yunxian and Nankin Chinese sites: Anthropological insights using 3D virtual imaging techniques. *Comptes Rendus Palevol* 9,6: 331-339.

WEBER G.W. and BOOKSTEIN F.L.

2011 *Virtual Anthropology. A guide to a new interdisciplinary field*. Wien, New York: Springer Verlag.

WHITE T.D., BLACK M.T., FOLKENS P.A.

2011 *Human Osteology* (3rd ed.). San Diego, Oxford: Academic Press Burlington.

ZELDITCH M.L., SWIDERSKI D., SHEETS S. and FINK W.L.

2004 *Geometric Morphometrics for Biologists*. New York: Elsevier.

ZOLLIKOFER C.P.E. and PONCE DE LEÓN M.S.

1995 Tools for Rapid Prototyping in the Biosciences. *IEEE Computer Graphics and Applic.* 15,6: 48-55.

2005 *Virtual Reconstruction. A primer in Computed-Assisted in Paleontology and Biomedicine*. New York: Wiley.

ZOLLIKOFER C.P.E, PONCE DE LEÓN M.S., LIEBERMAN D.E., GUY F., PILBEAM D., LIKIUS A., MACKAYE H.T., VIGNAUD P. and BRUNET M.

2005 Virtual reconstruction of *Sahelanthropus tchadensis*. *Nature* 434: 755-759.

View publication stats