HAL
open science

Does endoscopic piriformis tenotomy provide safe and complete tendon release? A cadaver study

Rémy Coulomb, Anis Khelifi, Martin Bertrand, Olivier Mares, Olivier May, Philippe Marchand, Pascal Kouyoumdjian

To cite this version:

Rémy Coulomb, Anis Khelifi, Martin Bertrand, Olivier Mares, Olivier May, et al.. Does endoscopic piriformis tenotomy provide safe and complete tendon release? A cadaver study. Revue de Chirurgie Orthopédique et Traumatologique, 2018, 104 (8), pp.792-796. 10.1016/j.otsr.2018.02.018 . hal-02135238

HAL Id: hal-02135238

https://hal.science/hal-02135238v1

Submitted on 21 May 2019

HAL is a multi-disciplinary open access archive for the deposit and dissemination of scientific research documents, whether they are published or not. The documents may come from teaching and research institutions in France or abroad, or from public or private research centers.

L'archive ouverte pluridisciplinaire **HAL**, est destinée au dépôt et à la diffusion de documents scientifiques de niveau recherche, publiés ou non, émanant des établissements d'enseignement et de recherche français ou étrangers, des laboratoires publics ou privés.

La ténotomie endoscopique du muscle piriforme permet-elle une libération complète du tendon en toute sécurité ? À propos d'une étude cadavérique☆

Does endoscopic piriformis tenotomy provide safe and complete tendon release? A cadaver study

Rémy Coulomb[a,*], Anis Khelifi[a], Martin Bertrand[a], Olivier Mares[a], Olivier May[b], Philippe Marchand[a], Pascal Kouyoumdjian[a]

[a] *CHU de Carémeau, place du Pr. Debré, 30029 Nimes cedex 9, France*
[b] *Clinique médipole-garonne, 45, rue Gironis, 31036 Toulouse cedex 1, France*

R É S U M É

Background. – La ténotomie endoscopique du piriforme (TEP) fait partie de l'arsenal thérapeutique du syndrome du piriforme. Décrite comme une section musculaire en regard du nerf sciatique elle nécessite une approche de l'espace sous-glutéal, riche en éléments vasculo-nerveux. Cette étude avait pour objec-tifs : d'évaluer la libération du piriforme par une ténotomie endoscopique proche du grand trochanter ; de dépister les lésions iatrogènes et ; d'en préciser les marges de sécurité.
Hypothèse. – La TEP au grand trochanter permet une libération complète du muscle avec un risque limité de lésions vasculo-nerveuses.
Matériel et méthode. – Une TEP a été réalisée en décubitus ventral, par deux voies d'abord sur 10 hanches cadavériques, conservées par une solution de chlorure de zinc. Une troisième voie d'abord accessoire a été nécessaire dans 7 cas. Une dissection secondaire par voie de Kocher-Langenbeck évaluait la ténotomie, dépistait les lésions iatrogènes et mesurait les distances entre siège de TEP, nerf sciatique et artère glutéale inférieure.
Résultats. – La ténotomie a été complète dans 9 cas (90 %). Dans 2 cas (20 %) le tendon restait adhérent à la capsule et dans un cas le tendon présentait une désinsertion acquise. Le nerf sciatique et l'artère glutéale inférieure n'ont jamais été lésés et leurs distances moyennes avec le siège de ténotomie étaient respectivement de 5,21 centimètres (cm) + −0,59 (4,5–6,6) et de 7,1 cm + −0,89 (5,4–8,5).
Discussion. – La ténotomie endoscopique du piriforme au niveau du grand trochanter sans neurolyse sciatique permet une libération compète du muscle avec des marges de sécurité satisfaisantes, aux dépens d'une courbe d'apprentissage rapide.
Niveau de preuve. – III, Étude prospective cadavérique – cas témoin.

Mots clés :
Syndrome du piriforme
Syndrome douloureux de la fesse
Endoscopie
Arthroscopie de hanche
Ténotomie
Étude cadavérique

1. Introduction

En 1928, Yeoman [1] fut le premier à décrire une sciatalgie secondaire à une périarthrite sacro-iliaque à l'origine d'une fibrose du piriforme. Robinson [2] introduisit en 1947 le terme de « syndrome du piriforme » et le considéra comme un véritable syndrome canalaire. Il est actuellement admis qu'il s'agit plus d'adhérences du nerf que d'une compression [3]. En cas d'échec d'un traitement médical [4,5], la prise en charge chirurgicale reste une alternative présentant de bons résultats [4].

Cette prise en charge consiste en une section du muscle piriforme associée ou non à une neurolyse sciatique. La procédure

DOI de l'article original : https://doi.org/10.1016/j.otsr.2018.02.018.

☆ Ne pas utiliser, pour citation, la référence française de cet article, mais celle de l'article original paru dans *Orthopaedics &Traumatology : Surgery & Research*, en utilisant le DOI ci-dessus.

* Auteur correspondant. Service de chirurgie orthopédique et traumatologique, CHU de Carémeau, place du Pr. Debré, 30029 Nîmes, France.
Adresse e-mail : coulomb.remy@neuf.fr (R. Coulomb).

initialement réalisée à ciel ouvert [6–10] par abord postérieur de la hanche est aussi accessible à une section endoscopique réalisée à la jonction myo-tendineuse, proche du nerf sciatique [11–13]. La connaissance endoscopique de l'espace sous-glutéal représente un enjeu de par les rares indications chirurgicales et la proximité du nerf sciatique et de l'artère glutéale inférieure.

Ainsi nous avons mené une étude cadavérique prospective afin :

- d'évaluer la reproductibilité du geste (qualité de la section tendineuse) ;
- de préciser les lésions iatrogènes des muscles pelvi-trochantériens et ;
- d'identifier les marges de sécurité avec le nerf sciatique et le paquet glutéal inférieur.

Notre hypothèse était qu'une technique endoscopique originale de libération au niveau de l'insertion trochantérienne du tendon piriforme permettait une libération complète du muscle au niveau du carrefour sciatique, à distance des éléments vasculo-nerveux à risque.

2. Matériel et méthode

2.1. Population

Il s'agissait d'une étude cadavérique portant sur dix hanches (5 cadavres) disséquées au laboratoire d'anatomie de la Faculté de Médecine de Nîmes. Les corps avaient tous été conservés par injections d'une solution de chlorure de zinc. Aucun cadavre ne présentait d'antécédent de chirurgie de la hanche comme en témoignait l'absence de cicatrice.

2.2. Protocole expérimental

Il a consisté dans un premier temps en la réalisation d'une ténotomie endoscopique du piriforme (TEP) puis en un abord de la hanche par voie de Kocher-Langenbeck permettant de contrôler nos deux objectifs. Pour chaque cadavre, le sexe, l'âge, la date du décès et le mode de conservation ont été répertoriés. Les TEP ont été réalisées par un même opérateur senior (RC) n'ayant pas l'expérience de l'abord endoscopique sous-glutéal. Les objectifs ont été évalués par deux observateurs différents.

Les corps étaient installés en décubitus ventral avec un appui sous l'épine iliaque antéro-supérieure ipsilatérale ; installation que nous privilégions pour pratiquer la voie de Kocher-Langenbeck. Un arthroscope à 70° a été utilisé pour toutes les procédures [13]. Deux voies postéro-latérales péri-trochantériennes ont été utilisées. La première postéro-latérale distale (3 cm sous le sommet du grand trochanter [GT]) était la voie optique. Le trocart était introduit prudemment vers l'insertion proximale du vaste latéral, la hanche maintenue en rotation externe. La voie d'abord instrumentale était postéro-latérale proximale (3 cm au-dessus du bord postérieur du GT). Cette dernière était réalisée sous contrôle optique après repérage à l'aiguille. Dans certains 7 cas (70 %), une troisième voie, d'abord instrumentale postéro-latérale accessoire, située 3 cm en arrière de la première voie optique, a été réalisée sous contrôle optique, à l'aplomb de l'insertion latérale du piriforme, permettant de vérifier voire compléter la ténotomie [13] (Fig. 1). Après bursectomie prétrochantérienne (shaver ou électrocoagulation), les bords postérieurs du GT, de l'insertion du vaste latéral puis du muscle moyen fessier étaient repérés. Ces repères permettaient la localisation régionale des pelvi-trochantériens qui étaient exposés après nettoyage de la graisse superficielle (Fig. 2). Des branches distales de l'artère glutéale inférieure étaient facilement individualisables. Le maintien de la hanche en rotation interne sur ce temps opératoire permettait de tendre les muscles pelvi-trochantériens tout en écartant le nerf sciatique de la zone de travail (Fig. 3). Ce dernier n'a pas été neurolysé. Enfin après identification, la ténotomie du piriforme la plus latérale possible était réalisée à l'aide d'une sonde d'électrocoagulation (Fig. 4). La ténotomie était considérée comme complète lorsque le tendon était complètement mobile et libre de la capsule.

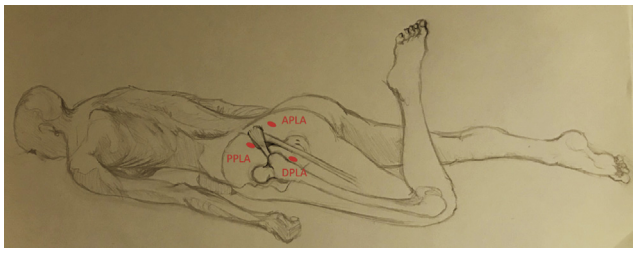

Fig. 1. Schéma illustrant les voies d'abords arthroscopiques. PPLA : *proximal posterolateral* approach ; DPLA : *distal posterolateral approach* ; APLA : *accessory posterolateral approach*.

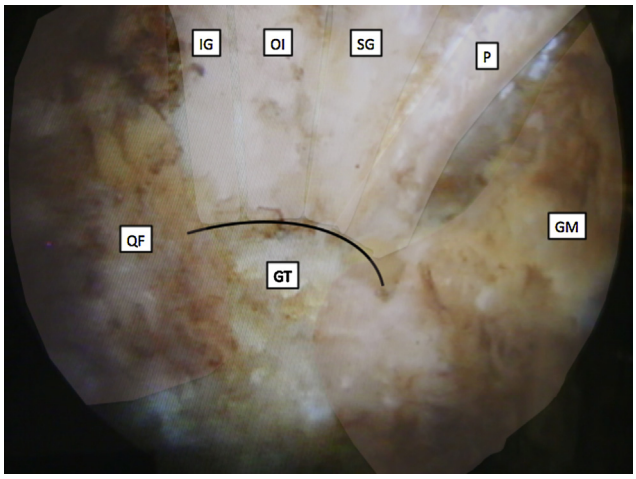

Fig. 2. Vue endoscopique des muscles pelvi-trochantériens. P : piriformis ; GS : gemellus superior ; OI : obturator internus ; GI : gemellus inferior ; QF : quadratus femoris ; GT : great trochanter ; GM : gluteus medius.

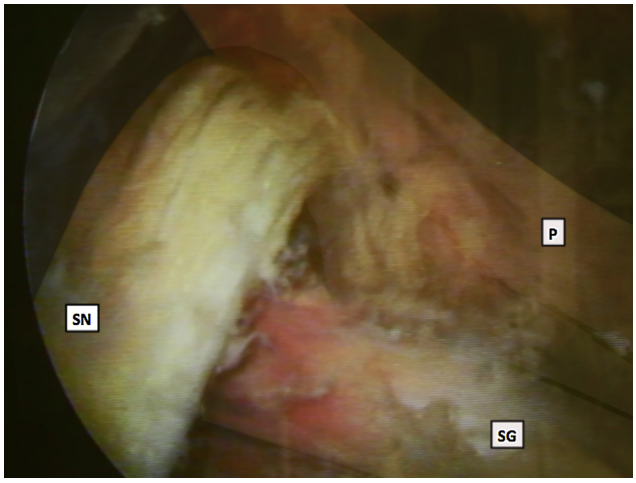

Fig. 3. Vue endoscopique montrant les rapports anatomiques du piriforme (P) avec le nerf sciatique (SN) : dans ce cas un type IV de la classification de Beaton et Anson. (GS : gemellus superior).

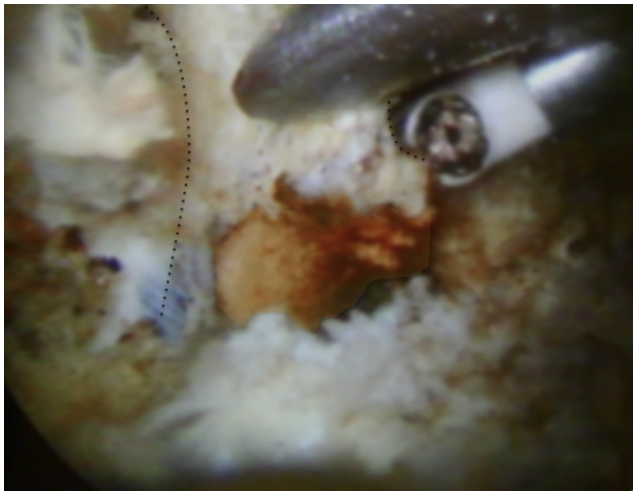

Fig. 4. Vue endoscopique de la libération du tendon piriforme sur le plan capsulaire à l'aide de la voie accessoire.

2.3. Technique de dissection et mesure

Le deuxième temps a consisté en une dissection par une large voie de Kocher-Langenbeck (Fig. 5) permettant de :

- contrôler la ténotomie du piriforme considérée comme complète (+), incomplète (±) en cas de section partielle ou d'adhérence du tendon sur la capsule articulaire ou absente (-) ;
- dépister des lésions associées des muscles pelvi-trochantériens (jumeau supérieur, obturateur interne, jumeau inférieur et carré fémoral) et des muscles fessiers. Chaque lésion était considérée comme complète (+), partielle (±) ou absente (-) ;
- mesurer la distance qui séparait le moignon du tendon piriforme du nerf sciatique ainsi que de l'artère glutéale inférieure. Ces mesures ont été réalisées à l'aide d'un pied à coulisse par deux observateurs différents, la hanche maintenue en position neutre tout en maintenant le tendon piriforme en position anatomique ;
- étudier les rapports entre le muscle piriforme et le nerf sciatique puis les catégoriser selon la classification de Beaton et Anson [14].

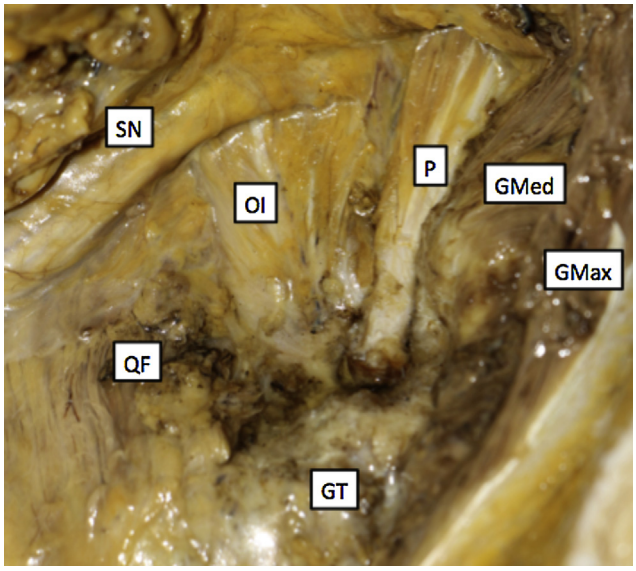

Fig. 5. Dissection de la zone opératoire montrant la ténotomie complète du piriforme et les rapports du muscle avec le nerf sciatique. P : piriformis ; OI : obturator internus ; QF : quadratus femoris ; GT : *great trochanter* ; GMed : *gluteus medius* ; GMax : *gluteus maximus*.

2.4. Analyse statistique

Les variables qualitatives étaient assorties de leurs pourcentages. Les variables quantitatives étaient présentées avec leurs écarts-types ainsi que leurs valeurs minimales et maximales. Un test de corrélation inter-classe (ICC) permettait de connaître la variabilité de mesure interobservateur.

3. Résultats

3.1. Efficacité de la ténotomie

La ténotomie du piriforme a été complète dans 9 cas (90 %). En revanche, lors des deux premiers cas (20 %) et sans usage de la voie accessoire, le tendon piriforme restait adhérant à la capsule articulaire par sa face profonde. Une hanche (cas N°8) présentait une désinsertion acquise du tendon piriforme dont le corps musculaire a été retrouvé lors de la dissection, adhérant à la capsule en position plus médiale (Tableau 1).

3.2. Risque iatrogène de la procédure

Le nerf sciatique n'a été visualisé que dans 3 procédures (30 %). Le nerf sciatique et l'artère glutéale supérieure n'ont jamais été endommagés au cours des différentes procédures. Le tendon du jumeau supérieur a été lésé dans 3 cas (30 %) dont un cas avec le tendon du muscle obturateur interne. Le cas N°8 présentait une déformation d'une hanche en flessum et rotation interne, associée à une désinsertion acquise du tendon piriforme. Cette absence nous a induite en erreur lors du temps endoscopique. Lors de la dissection le corps musculaire du piriforme était adhérant à la capsule à environ 4 cm de la fossette digitale et nous avions sectionné la partie postérieure du tendon du muscle petit fessier. Une analyse endoscopique du carrefour piriforme/sciatique aurait permis d'éviter cette lésion iatrogène.

3.3. Marge de sécurité

La distance moyenne séparant le siège de ténotomie du piriforme sur le grand trochanter au nerf sciatique était de 5,21 cm ± 0,59 (4,5–6,6 ; ICC : 0,95). La distance entre l'artère glutéale inférieure et la zone de travail était mesurée en moyenne à 7,1 cm ± 0,89 (5,4–8,5 ; ICC : 0,94).

Tableau 1
Résumé des résultats de la dissection des cadavres.

Cas	Ténotomie				Type	Distance			
						NS		AGI	
	P	PG	JS	OI		Obs 1	Obs 2	Obs 1	Obs 2
01	±	±	0	0	I	4,7	4,5	5,4	5,7
02	±	±	0	0	I	6	5,8	6,5	6,2
03	+	0	0	0	I	5,5	5,4	7,6	8,1
04	+	0	±	±	I	4,7	5	7,5	7,9
05	+	0	0	0	I	6,4	6,6	7,2	7,4
06	+	0	0	0	I	5,1	5	7	7
07	+	0	+	0	IV	5,1	4,8	8,5	8
08	0	+	0	0	I	5	5,1	8	8,2
09	+	0	+	0	I	4,8	4,5	6	6,3
10	+	0	0	0	II	5,2	5	6,7	6,8
Moyenne						5,25	5,17	7,04	7,16

P : piriforme ; PG : petit glutéal ; JS : jumeau supérieur ; OI : obturateur interne ; NS : nerf sciatique ; AGI : artère glutéale inférieure ; Obs : observateur, distances en cm. Type de rapports entre le muscle piriforme et le nerf sciatique selon la classification de Beaton et Anson [14].

Tableau 2
Séries de la littérature rapportant un traitement endoscopique du syndrome du piriforme.

Auteur	Année	Type d'étude	Nombre de cas	Niveau de preuve	Suivi (mois)	Résultats	Complications
Dezawa et al. [11]	2003	Prospective	8	IV	–	Bons	Aucune
Hwang et al. [12]	2010	Case report	1	IV	20	Bons	Aucune
Martin et al. [13]	2011	Rétrospective	35	IV	12	Bons	1 récidive
Verhelst et al. [15]	2012	Méta-analyse	–	II	–	–	–

3.4. *Rapport piriforme/sciatique*

Les rapports anatomiques du piriforme avec le nerf sciatique étaient classés comme suit : 8 cas de type I (80 %), 1 cas de type II (10 %) et 1 cas de type IV (10 %).

4. Discussion

Cette étude confirme qu'une ténotomie complète du muscle piriforme est un geste réalisable par un opérateur expérimenté en arthroscopie avec une courbe d'apprentissage rapide. En effet, mis à part les deux premiers cas de notre série où il persistait des adhérences tendineuses sur la capsule, la libération complète du tendon a pu être réalisée sans trop de difficulté. Lors des procédures suivantes, en cas de mobilisation non satisfaisante du tendon ou de difficultés techniques, une 3e voie accessoire permettait de tracter supérieurement le tendon avec une pince aidant à compléter sa libération profonde.

La réalisation d'une TEP proche de son insertion osseuse permet une libération complète du muscle tout en restant éloigné du nerf sciatique et de l'artère glutéale inférieure. La revue de la littérature nous a permise de retrouver quatre études [11–13,15] relatives à une ténotomie endoscopique du piriforme dont une méta-analyse [15] (Tableau 2). Dezawa et al. [11] décrivaient un mini abord postérieur de 2 cm sous anesthésie locale. Après la création d'une chambre de travail et confirmation du diagnostic en réveillant la douleur habituelle par le toucher de la face ventrale du piriforme, les auteurs procédaient à sa section à sa jonction myo-tendineuse et à une neurolyse du sciatique, ils rapportaient de bons résultats sur 8 cas, toutefois, la limite était le contrôle peropératoire de la douleur. Hwang et al. [12] ont rapporté un cas de kyste périneural du nerf sciatique associé à un syndrome du piriforme traité avec succès par arthroscopie. Martin et al. [13] ont publié la plus large série de traitements endoscopiques du syndrome du piriforme portant sur 35 cas avec une augmentation du score *Modified Harris Hip Score* (MHHS) de 54,4 à 78 et une diminution du score échelle visuelle analogique (Eva) de 6,9 à 2,4 au recul de 12 mois. Notre technique était proche de celle de Martin et al. [13] qui eut recours à la voie accessoire dans 15 cas. Cette dernière a permis une meilleure visualisation du nerf sciatique pour sa neurolyse. Ces trois séries rappellent que le traitement endoscopique du syndrome du piriforme est efficace et donne de bons résultats avec une nette diminution de la douleur sciatique et un retour aux activités habituelles. Contrairement à notre technique, ces auteurs décrivaient une ténotomie à la jonction myo-tendineuse permettant la rétraction des fibres musculaires et une libération au plus près du nerf sciatique sans aucune complication retrouvée. Toutefois aucune étude ne rapporte la conséquence fonctionnelle du niveau de section du piriforme et du risque d'adhérence secondaire. La ténotomie peut également se faire à ciel ouvert [6–10] avec un abord postérieur de la hanche. En plus du préjudice esthétique après décompression chirurgicale à ciel ouvert, Kobbe et al. [16] rapportaient deux cas de récurrence de la symptomatologie causée par la formation de fibrose dans l'échancrure ischiatique. Aucune étude ne compare les résultats des deux techniques, aussi il est difficile de juger des avantages et inconvénients de chacune.

Dans notre étude, l'absence de lésion du nerf sciatique ou de l'artère glutéale inférieure, est en faveur de la sécurité du geste de ténotomie endoscopique même en début d'apprentissage. En effet, il existait une distance de sécurité moyenne de 5,21 cm et de 7,1 cm entre le siège de ténotomie et respectivement le nerf sciatique et l'artère glutéale inférieure. Toutefois comme décrit par Kahlor et al. [17], nous avons constaté la présence d'une branche artérielle superficielle de l'artère glutéale inférieure traversant latéralement le nerf sciatique et sinuant entre piriforme et muscles jumeau supérieur sur laquelle il semble nécessaire de réaliser une hémostase. Enfin, les lésions constatées des muscles jumeaux supérieur et obturateur interne étaient prévisibles compte tenu de la proximité anatomique et de l'existence de tendons conjoints au piriforme [18]. La sécurité de la neurolyse comme pratiquée par certains auteurs n'était pas un objectif de cette étude. Plusieurs auteurs [11–13] ne rapportent aucune complication liée au geste endoscopique dans leurs séries, en revanche, ils confirment la nécessité d'une certaine expérience dans l'arthroscopie de la hanche. Ce sujet reste controversé et certains auteurs comme Michel et al. [4] ou Indrekvam et al. [19] réalisaient à ciel ouvert uniquement une ténotomie du piriforme au ras du grand trochanter avec d'excellents résultats dans deux tiers des cas, laissant présager des résultats au moins aussi bons avec notre technique endoscopique.

Ce travail comporte plusieurs limites :

- le nombre de cas était limité, mais permet toutefois de mettre en évidence des marges de sécurité assez larges ;
- à partir de cette série mono-opérateur aucune reproductibilité chirurgicale de la technique n'a pu être analysée ;
- si la procédure cadavérique présente l'avantage d'appréhender l'espace sous-glutéal et de pouvoir le disséquer afin d'identifier les lésions potentielles, les difficultés d'une TEP comme nous la réalisons ne peuvent être qu'extrapolées pour le vivant. L'absence de saignement lors des procédures cadavériques facilite l'abord de cette région hautement vascularisée. En revanche, la raideur cadavérique constitue un biais gênant les mobilisations rotatoires lors du temps endoscopique ;
- malgré l'absence de lésion du muscle carré fémoral et le faible risque lésionnel rapporté par Sussmann et al. [20], aucune évaluation spécifique de lésion de l'artère circonflexe postérieure n'a été effectuée ;
- nous n'avons volontairement pas voulu pratiquer la neurolyse du nerf sciatique pour mieux appréhender les complications potentielles de l'accès à la région sous-glutéale. Toutefois la visualisation directe de l'orifice infra-piriforme nous aurait permis une meilleure identification du corps musculaire piriforme évitant le cas de lésion iatrogène du petit glutéal ;
- enfin, le décubitus ventral qui nous semblait la position de choix pour l'exploration sous-glutéale, ne nous permettait pas d'envisager une exploration intra-articulaire, nécessaire au diagnostic différentiel.

5. Conclusion

La ténotomie endoscopique du piriforme au ras du grand trochanter est une technique fiable avec peu de risque

vasculo-nerveux, pour un arthroscopiste entraîné d'une courbe d'apprentissage cadavérique rapide.

Déclaration de liens d'intérêts

Rémy Coulomb, Anis Khelifi et Martin Bertrand déclarent ne pas avoir de conflit d'intérêt. Olivier Mares déclare qu'il n'a pas de conflit d'intérêt pour cette étude, mais est consultant pour Newclip et Stryker. Olivier May déclare qu'il n'a pas de conflit d'intérêt pour cette étude, mais est consultant pour Adler et Smith &Nephew. Philippe Marchand et Pascal Kouyoumdjian déclarent ne pas avoir de conflit d'intérêt pour cette étude, mais sont consultants pour Stryker.

Financement

Aucun. Prêt de matériel athroscopique par la société Stryker.

Contribution

Rémy Coulomb :

- rôle substantiel dans la conception du projet et du protocole expérimental, l'acquisition des résultats ou l'analyse et l'interprétation des résultats ;
- a écrit la première version de l'article ou participé à la révision critique du contenu intellectuel ;
- approuve la version finale publiée et assumer la responsabilité du contenu.

Anis Khelifi :

- rôle substantiel dans la conception du projet et du protocole expérimental, l'acquisition des résultats ou l'analyse et l'interprétation des résultats ;
- a écrit la première version de l'article ou participé à la révision critique du contenu intellectuel.

Martin Bertrand :

- rôle substantiel dans la conception du projet et du protocole expérimental, l'acquisition des résultats ou l'analyse et l'interprétation des résultats.

Olivier Mares :

- a écrit la première version de l'article ou participé à la révision critique du contenu intellectuel.

Olivier May :

- rôle substantiel dans la conception du projet et du protocole expérimental, l'acquisition des résultats ou l'analyse et l'interprétation des résultats ;
- a écrit la première version de l'article ou participé à la révision critique du contenu intellectuel.

Philippe Marchand :

- a écrit la première version de l'article ou participé à la révision critique du contenu intellectuel.

Pascal Kouyoumdjian :

- rôle substantiel dans la conception du projet et du protocole expérimental, l'acquisition des résultats ou l'analyse et l'interprétation des résultats ;
- approuve la version finale publiée et assumer la responsabilité du contenu.

Références

[1] Yeoman W. The relation of arthritis of the sacro-iliac joint to sciatica with an analysis of 100 cases, 2. Lancet; 1928. p. 1119–22.
[2] Robinson DR. Piriformis syndrome in relation to sciatic pain. Am J Surg 1947;73:355–8.
[3] Bianchi S, Lhoste-Trouilloud A, Demondion X, Guillin R. Le nerf périphérique SIMS 2015. Sauramps Medical; 2015.
[4] Michel F, Decavel P, Toussirot E, et al. Piriformis muscle syndrome: diagnostic criteria and treatment of a monocentric series of 250 patients. Ann Phys Rehabil Med 2013;56: 371–83.
[5] Al-Al-Shaikh M, Michel F, Parratte B, et al. An MRI evaluation of changes in piriformis muscle morphology induced by botulinium toxin injections in the treatment of piriformis syndrome. Diagn Interv Imaging 2015;96:37–43.
[6] Benson ER, Schutzer SF. Posttraumatic piriformis syndrome: diagnostis and results of operative treatment. J Bone Joint Surg 1999;81:941–9.
[7] Fishman LM, Dombi GW, Michaelsen C, et al. Piriformis syndrome: diagnosis, treatment and outcome – a 10 year study. Arch Phys Med Rehabil 2002;83:295–301.
[8] Kouvalchouk JF, Bonnet JM, De Mondenard JP. Pyramidal syndrome. Apropos of 4 cases treated by surgery and review of the literature. Rev Chir Orthop 1996;82:647–57.
[9] Foster MR, Piriformis syndrome. Piriformis syndrome. Orthopedics 2002;25:821–5.
[10] Byrd JW. Piriformis syndrome. Oper Tech Sports Med 2005;13:71–9.
[11] Dezawa A, Kusano S, Miki H. Arthroscopic release of the piriformis muscle under local anesthesia for piriformis syndrome. Arthroscopy 2003;19:554–7.
[12] Hwang D-S, Kang C, Lee J-B, Cha S-M, Yeon K-W. Arthroscopic treament of piriformis syndrome by perineural cyst on the sciatic nerve: a case report. Knee Surg Sports Traumatol Arthrosc 2010;18:681–4.
[13] Martin HD, Shears SA, Johnson JC, Smeathers AM, Palmer IJ. The endoscopic treatment of sciatic nerve entrapment/deep gluteal syndrome. Arthroscopy 2011;27:172–81.
[14] Beaton LE, Anson BJ. The sciatic nerve and the piriformis muscle – Their interrelation: a possible cause of coccygodynia. J Bone Joint Surg 1938;20:686–8.
[15] Verhelst L, Guevara V, De Schepper J, Van Melkebeek J, Pattyn C, Audenaert EA. Extra-articular hip endoscopy: a review of the literature. Bone Joint Res 2012;12:324–32.
[16] Kobbe P, Zelle BA, Gruen GS. Case report: reccurent piriform syndrome after surgical release. Clin Orthop 2008;466:1745–8.
[17] Kalhor M, Beck M, Huff TW, Ganz R. Capsular and pericapsular contributions to acetabular and femoral head perfusion. J Bone Joint Surg 2009;91: 409–18.
[18] Solomon LB, Lee YC, Callary SA, Beck M, Howie DW. Anatomy of piriformis, obturator internus and obturator externus: implications for the posterior surgical approach to the hip. J Bone Joint Surg Br 2010;92: 1317–24.
[19] Indrekvam K, Sudmann E. Piriformis muscle syndrome in 19 patients treated by tenotomy – A 1 to 16 years follow up study. Int Orthop 2002;26:101–3.
[20] Sussmann PS, Zumstein M, Hahn F, Dora C. The risk of vascular injury to the femoral head when using the posterolateral arthroscopy portal: cadaveric investigation. Arthroscopy 2007;23:1112–5.