



HAL
open science

Effets à court terme du dorzolamide 2%, du timolol 0,5% ou du latanoprost 0.005% sur la biométrie du segment antérieur chez le chien sain: étude prospective.

Anne-Sophie Poinsard, Thierry Thierry Bastogne, Olivier Balland

► To cite this version:

Anne-Sophie Poinsard, Thierry Thierry Bastogne, Olivier Balland. Effets à court terme du dorzolamide 2%, du timolol 0,5% ou du latanoprost 0.005% sur la biométrie du segment antérieur chez le chien sain: étude prospective.. *Revue de Médecine Vétérinaire*, 2018, 169 (10-12), pp.203-208. hal-02093293

HAL Id: hal-02093293

<https://hal.science/hal-02093293>

Submitted on 11 Apr 2019

HAL is a multi-disciplinary open access archive for the deposit and dissemination of scientific research documents, whether they are published or not. The documents may come from teaching and research institutions in France or abroad, or from public or private research centers.

L'archive ouverte pluridisciplinaire **HAL**, est destinée au dépôt et à la diffusion de documents scientifiques de niveau recherche, publiés ou non, émanant des établissements d'enseignement et de recherche français ou étrangers, des laboratoires publics ou privés.

Effets à court terme du dorzolamide 2%, du timolol 0,5% ou du latanoprost 0.005% sur la biométrie du segment antérieur chez le chien sain: étude prospective.

POINSARD AS.^{1*}, BASTOGNE T.^{2,3,4}, BALLAND O.¹

¹Service d'Ophtalmologie Lorrainevet, 127 rue Pierre Gilles de Gennes, 54710 Ludres, France

²Université de Lorraine, CRAN, UMR 7039, 54 500 Vandœuvre-lès-Nancy, France

³CNRS, CRAN, UMR 7039, 54 500 Vandœuvre-lès-Nancy, France

⁴INRIA, BIGS, France

*Auteur chargé de la correspondance : ophtalmologie@lorrainevet.fr

RÉSUMÉ

Le dorzolamide 2%, le timolol 0,5% et le latanoprost 0,005% contribuent au management de l'hypertension intra oculaire dans la prise en charge thérapeutique du glaucome chez l'Homme et le chien. Le latanoprost entraînant un myosis, nous avons évalué dans cette étude les effets à court terme sur l'architecture du segment antérieur de ces molécules hypotensives issues de trois classes thérapeutiques différentes chez le chien cliniquement sain. 45 chiens ont été inclus dans cette étude prospective. Une seule molécule hypotensive a été étudiée chacune dans l'un des trois groupes homogènes constitués de 15 chiens. Pendant 7 jours, dans l'œil droit, les animaux ont reçu une instillation de dorzolamide 2% deux fois par jour pour le premier groupe, de timolol 0,5% deux fois par jour pour le second groupe et de latanoprost 0,005% une fois par jour pour le troisième groupe ; l'œil gauche a été considéré comme témoin. A J0 et J7, la pression intraoculaire (PIO) a d'abord été mesurée puis, sous anesthésie générale, une échographie à haute fréquence (ultrasound biomicroscopy UBM) a permis de mesurer différents paramètres de l'architecture du segment antérieur. Une étude biostatistique des 1440 données collectées a ensuite été réalisée, validant l'utilisation de l'œil contralatéral comme témoin, et la représentativité d'un échantillon de 15 animaux par groupe. A J7, la PIO des chiens traités avec le latanoprost, et dans une moindre mesure avec le dorzolamide et le timolol ont baissé significativement. Le volume de la fente ciliaire et les mesures du segment antérieur n'ont pas été significativement modifiés par ces traitements. Malgré leur efficacité pharmacologique, ses trois molécules hypotensives n'affectent pas significativement l'architecture du segment antérieur de l'œil chez le chien sain.

Mots-clés : Latanoprost, dorzolamide, timolol, segment antérieur, fente ciliaire, UBM, chien.

SUMMARY

Short-term effects of ocular 2% dorzolamide, 0.5% timolol or 0.005% latanoprost on the anterior segment architecture in healthy dogs: a prospective study.

2% dorzolamide, 0.5% timolol or 0.005% latanoprost contribute to decrease intraocular pressure (IOP) in the therapeutic management of human and canine glaucoma. As latanoprost induces myosis, we evaluated in this study the short-term effects of two other different hypotensive drugs on the anterior segment architecture. 45 clinically healthy dogs were included in a prospective study. Only one drug was studied in 3 homogeneous groups of 15 dogs. The patients received ocular instillations of 2% dorzolamide BID, 0.5% timolol BID or 0.005% latanoprost SID in the right eye for 7 days while the left eye was considered as the control eye. At D0 and D7, IOP was firstly measured for each eyes and secondly, an ultrasound biomicroscopy (UBM) exam was undertaken under general anaesthesia. A biostatistical study of the 1440 data was then performed. Statistical tests validated the use of the contralateral eye as a control, and the representativeness of a sample of 15 animals per group. At D7, the IOP of dogs treated with latanoprost, and to a lesser extent with dorzolamide and timolol, decreased significantly. The volume of the ciliary cleft and the anterior segment measurements were not significantly modified by any treatment. Despite their hypotensive efficiency depending on their own pharmacologic activity, these three anti-glaucomatous drugs do not significantly affect the anterior segment architecture in healthy dogs.

Keywords: Latanoprost, dorzolamide, timolol, anterior segment, ciliary cleft, UBM, Dogs.

Introduction

L'humeur aqueuse (HA) sécrétée par les procès ciliaires, circule par la fente pupillaire dans la chambre antérieure pour être évacuée par la voie trabéculaire dite conventionnelle et par la voie uvéo sclérale. L'angle irido cornéen (AIC) et la fente ciliaire (FC) jouent donc un rôle essentiel dans l'élimination de l'humeur aqueuse [1]. De cet équilibre entre la production et l'évacuation de l'humeur aqueuse résulte la pression intra oculaire (PIO). Lorsque cet équilibre est rompu, l'hypertension intraoculaire non contrôlée est un facteur de risque d'apparition du glaucome dont le stade terminal est la cécité [1]. Trois familles d'hypotenseurs sont

couramment utilisées chez l'Homme et le chien pour traiter l'HIO : d'une part, les analogues des prostaglandines agissant sur l'élimination de l'HA tels que le latanoprost, d'autre part les molécules diminuant la formation d'HA avec les inhibiteurs de l'anhydrase carbonique tels que le dorzolamide et les bêtabloquants tels que le timolol.

Le latanoprost favorise l'élimination de l'HA, principalement par la voie dite non conventionnelle, décrite comme uvéo sclérale en remodelant la matrice extracellulaire des muscles ciliaires par activation de métalloprotéases [1]. Mais le latanoprost induit également des modifications de la biométrie du segment antérieur suite à une diminution du

diamètre pupillaire et un rétrécissement de l'AIC comme mis en évidence dans l'étude de Tsai [2]. La biométrie du segment antérieur et de la FC chez le chien est aussi modifiée deux heures après l'application d'une goutte de latanoprost 0,005% [7]. Le latanoprost agit également sur la voie trabéculaire dite conventionnelle par interaction des métalloprotéases sur la matrice extra cellulaire du trabéculum [3].

La PIO peut également être contrôlée en diminuant la production d'HA par l'épithélium des procès ciliaires. Le timolol en tant que bêta bloquant, a un effet vasoconstricteur en rendant prédominante l'innervation alpha-adrénergique localement, entraînant une diminution de l'ultra filtration de l'HA. Il agit également en diminuant sa sécrétion active par inhibition du système de transfert du sodium vers la chambre postérieure. Le dorzolamide, lui, réduit la formation active d'HA en inhibant l'action de l'anhydrase carbonique par les cellules de l'épithélium des procès ciliaires. Or ce processus pourrait également agir sur les cellules actives contractiles de la voie trabéculaire et donc sur la voie d'élimination, en modifiant ainsi la biométrie du segment antérieur [4].

Dans notre étude, nous avons donc recherché si ces deux molécules hypotensives diminuant la synthèse active d'HA, le timolol et le dorzolamide, peuvent également agir sur l'élimination de l'HA en modifiant l'architecture du segment antérieur, tout comme cela a été mis en évidence avec le latanoprost. Pour évaluer la biométrie du segment antérieur, de récentes études ont démontré que l'échographie haute résolution à immersion est une méthode d'imagerie in vivo non invasive qui permet de visualiser l'intégrité de l'AIC et

la FC avec une définition de 50 μ m chez le chien [8,9,10]. Cette méthode a donc été retenue pour réaliser les différentes mesures dans notre étude prospective avec contrôle.

Matériels et méthodes

CRITÈRES D'INCLUSION

Cette étude prospective avec témoins a été réalisée grâce à la participation de 45 chiens sains sans aucun traitement local ou systémique en cours et appartenant au personnel ou à la clientèle de la clinique vétérinaire Lorrainevet après avoir reçu le consentement éclairé de leurs propriétaires. Un examen général et ophtalmologique complet incluant biomicroscopie en lampe à fente et ophtalmoscopie indirecte sans dilatation pharmacologique a été réalisé, suivi d'une évaluation de la PIO au moyen d'un tonomètre à rebond (Tonovet, Icare, Vantaa, Finlande). Tous les animaux présentant des antécédents ophtalmologiques ou une différence supérieure à 2 mmHg entre les moyennes de trois séries de mesures de la PIO de leurs deux yeux ont été écartés de l'étude.

PROTOCOLE EXPÉRIMENTAL

Les animaux ont été répartis en 3 groupes homogènes (poids, âge, sexe, race) constitués de 15 chiens (Tableau I). L'étude a été réalisée en deux phases espacées de 7 jours. Pour la phase 1, à J0 et dans une ambiance lumineuse mésopique, un examen clinique général et ophtalmologique complet, sans dilatation et sans aucune instillation, a été réalisé entre 10h et 13h, pour chaque animal. Une moyenne de la PIO a

Groupe 1				Groupe 2				Groupe 3			
Espèce	Age	Sexe	Poids	Espèce	Age	Sexe	Poids	Espèce	Age	Sexe	Poids
Berger australien	3	Fc	22	Labrador Retriever	10	M	36	Lévrier	8	M	20
Berger belge	4	F	25	Berger allemand	2	F	31	Labrador Retriever	2	F	34
Bouledogue anglais	7	Mc	8	Carlin	4	F	8	Boxer	1	F	24
Dogue allemand	4	M	75	Golden Retriever	1	M	31	Berger blanc suisse	4	M	27
Fox Terrier	7	Fc	5	Jack Russel Terrier	3	M	5	Yorkshire Terrier	5	Fc	2
Jack Russel Terrier	5	M	4	Bouledogue français	6	F	18	Jack Russel Terrier	4	M	4
Chihuahua	1	M	2	Bichon frisé	6	Fc	6	Caniche	7	F	6
Pinscher	9	F	2	Jack Russel Terrier	8	M	5	Cavalier King Charles Spaniel	2	F	7
Beagle	4	M	11	Basset Hound	7	M	19	Epagneul breton	7	M	12
Setter Gordon	10	F	17	Pointer	8	Fc	18	Labrador retriever	8	FC	37
Husky	5	M	22	Husky	1	M	25	Cocker Spaniel	7	M	14
Braque de Weimar	2	F	26	Teckel	2	F	7	Pékinois	3	M	8
Jagd Terrier	7	F	12	Shih Tzu	4	M	6	Husky	2	F	22
Chien courant du Jura	2	M	11	Cavalier King Charles	2	F	7	Bichon havanais	2	Mc	6
Bouledogue anglais	1	M	9	Springer anglais	9	M	21	Terrier tibétain	4	F	8

TABLEAU I : Récapitulatif des données concernant l'âge, le sexe et la race des chiens de la cohorte.

été retenue après réalisation de trois mesures successives sur chaque œil. Un examen échographique à haute fréquence de type ultrasound biomicroscopy UBM (Aviso, Quantel Medical, Cournon d'Auvergne, France) a été ensuite réalisé sous anesthésie gazeuse à l'isoflurane après prémédication à la médétomidine et induction à la kétamine. Dès le réveil de l'animal, un traitement a été mis en place dans l'œil droit pour chaque groupe. Pour le groupe 1, une goutte de latanoprost 0,005% (Xalatan 0,005% collyre ND, Pfizer, Paris, France) a été instillée une fois par jour à 22h dans le cul de sac conjonctival de l'œil droit pendant 7 jours, dès J0 à 22h jusqu'à J6 à 22h inclus. Pour le groupe 2, une goutte de dorzolamide 2% (Trusopt 20mg/ml collyre sol ND, M S D, Courbevoie, France) a été instillée deux fois par jour, à 7h et 19h, dès J0 19h jusqu'à J7 7h. Pour le groupe 3, une goutte de timolol 0,5% (Timoptol 0,5% collyre, M S D, Courbevoie, France) a été instillée deux fois par jour avec le même protocole que le groupe 2.

Pour la phase 2, à J7, tous les animaux ont été ré examinés 12h après la dernière goutte de latanoprost et 6h après la dernière goutte de dorzolamide ou de timolol, avec la même procédure et les mêmes conditions qu'à J0. L'ensemble des examens ophtalmologiques avec mesure de la PIO ainsi que les échographies UBM ont été réalisés par le même opérateur à J0 et J7.

L'échographie oculaire à haute fréquence de type UBM

Les mesures biométriques pour chaque œil ont été réalisées à l'aide d'une sonde d'échographie de type monotransducteur 50 MHz à immersion avec une focalisation géométrique et un balayage linéaire (UBM Aviso, Quantel Medical, Cournon d'Auvergne, France), sur des animaux placés en décubitus dorsal avec leur tête stabilisée dans un matelas à dépression. Deux séquences vidéo ont été enregistrées pour chaque œil à J0 et J7. La première séquence a été enregistrée en plaçant la sonde au centre du dôme de la cornée afin de déterminer la distance entre l'apex de l'endothélium cornéen et l'apex de la capsule antérieure du cristallin, l'axe de l'image passant par le centre de la fente pupillaire (le marqueur de la sonde placé à 12h). Sur la seconde séquence, les voies de drainage ont été évaluées dans le quadrant dorsal avec la sonde placée cette fois ci perpendiculairement au limbe cornéo scléral (le marqueur toujours placé à 12 heures). A partir de chaque séquence vidéo, l'image la plus représentative a été choisie pour réaliser les mesures.

Les paramètres étudiés du segment antérieur

Neuf paramètres ont été évalués (figure 1): l'AIC noté (a), la largeur de l'entrée de la fente ciliaire (FC) notée (b), la largeur de la FC à mi longueur notée (c), la longueur de la FC notée (d), la profondeur de la chambre antérieure (CA) notée (e), l'épaisseur de la cornée au limbe cornéo scléral notée (f), la mesure entre la capsule antérieure du cristallin et le limbe cornéo scléral interne selon Kawata [9] notée (g) et enfin l'aire de la fente ciliaire noté (h). Ces grandeurs étaient

celles décrites par Dulaurent en 2011 [6]. L'AIC noté (a) a été considéré comme étant l'angle formé par le plan de la base de l'iris dans la région de l'entrée de FC et le plan de la jonction cornéo sclérale interne. La longueur de la FC notée (d) a été déterminée comme étant la distance entre le ligament pectiné (ou la portion la plus antérieure visible du trabéculum uvéal) et la partie antérieure du corps ciliaire. La largeur de l'entrée de FC notée (b) a été déterminée comme étant la distance entre le limbe cornéo scléral et la racine de l'iris. La largeur au milieu de la fente ciliaire notée (c) a été déterminée comme étant la distance entre la sclère et le processus interne ciliaire dans la partie centrale de la FC. La profondeur de la chambre antérieure notée (e) a été déterminée comme étant la distance entre l'endothélium de la cornée dans la région apicale de celle-ci et le pôle antérieur du cristallin. L'épaisseur de la cornée au limbe notée (f) a été déterminée comme la mesure entre l'épithélium de la cornée et l'endothélium dans sa partie transparente la plus périphérique. La distance entre la capsule antérieure du cristallin et le limbe cornéo scléral notée (g) a été décrite par Kawata en 2013 [9] : elle était déterminée par la mesure du segment situé sur la droite perpendiculaire à la capsule antérieure du cristallin et passant par le limbe cornéo scléral interne, et le segment a été délimité par l'intersection de la capsule antérieure du cristallin d'une part et de l'endothélium cornéen d'autre part. L'aire de la fente ciliaire noté (h) a été modélisée par la formule d'aire $(FC) = (d/2 \times (b + c)/2) + ((c \times d)/4)$. Toutes les mesures ont été réalisées en utilisant le caliper du logiciel fourni avec l'équipement d'échographie UBM.

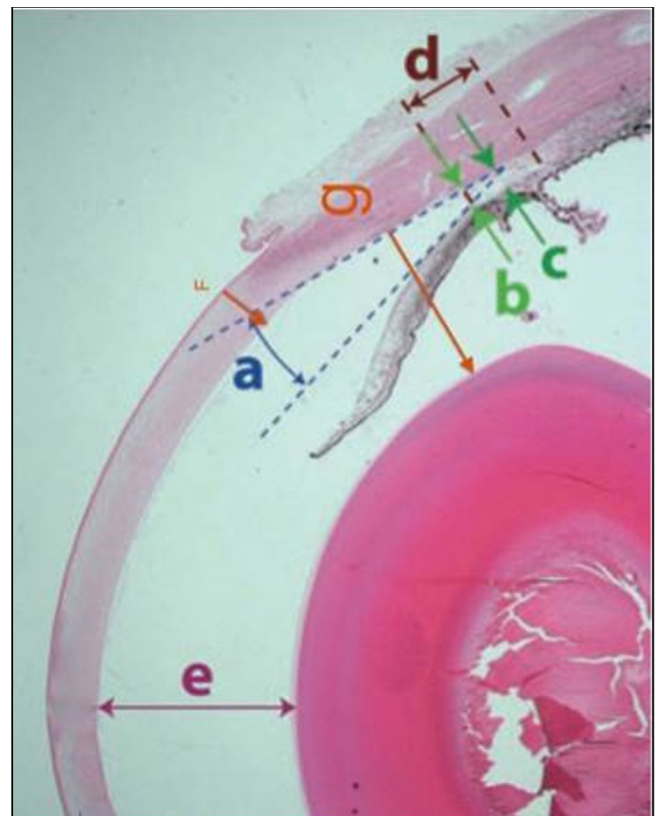


FIGURE 1 : Coupe histologique du segment antérieur de l'œil d'un chien indiquant les principaux paramètres biométriques étudiés.

ANALYSE STATISTIQUE DES DONNÉES

Pour cette étude, nous avons intégré dans la cohorte 45 chiens, répartis en 3 groupes homogènes (poids, type racial, sexe, âge) de 15 individus, ce choix de n (nombre d'animaux par groupe) pour l'échantillon minimal étant compatible aux spécifications choisies dans 94% des cas selon le test t de Student. Les groupes ainsi formés à partir de trente-huit races de chiens présentaient un poids moyen des chiens de 16 kg, des âges compris entre 1 an et 10 ans et un ratio mâles/femelles de 50% (Tableau I). Chaque animal n'a été soumis qu'à une seule expérimentation (un type de molécule) et deux anesthésies générales à 7 jours d'intervalle. Pour intégrer les 1440 données obtenues après les mesures de la PIO et de la biométrie du segment antérieur pour l'œil gauche non traité et l'œil droit traité, à J0 et J7, un modèle statistique des expériences de type factoriel a été utilisé dans lequel l'unité expérimentale était un chien, avec un facteur variable qui était le type de médicament administré pendant 7 jours. L'objectif de l'étude statistique était d'estimer avec précision les effets d'un hypotenseur sur les données biométriques du segment antérieur. A cette fin, deux méthodes statistiques ont été utilisées : le test non paramétrique de Wilcoxon pour évaluer les différences significatives entre deux groupes indépendants et une analyse multifactorielle de la variance (ANOVA). Le degré de signification p -valeur était inférieur à 0.05.

Résultats

Sur l'œil non traité, la PIO et les mesures biométriques n'avaient pas significativement évolué entre J0 et J7. Et aucune différence significative des données biométriques n'a été constatée à J0 entre l'œil non traité et l'œil traité. Après une semaine d'instillation de latanoprost ou de dorzolamide, la PIO avait significativement diminué de 4 mmHg entre l'œil traité et l'œil non traité pour le latanoprost, et de 1 mmHg pour le dorzolamide (Tableau II). De plus, la baisse de PIO la plus significative était obtenue avec le latanoprost (29%), plus modérée avec le dorzolamide (8,4%) et avec le timolol (6,8%). Concernant les données biométriques, les mesures de l'AIC (a), de la largeur au milieu de la fente ciliaire (c), de la longueur de la fente ciliaire (d), de la profondeur de la chambre antérieure (e), de la distance de Kawata (g) et enfin de l'aire de la fente ciliaire (h) n'étaient pas significativement modifiées sur cette période de 7 jours après instillations des différentes molécules. Seule une diminution significative de 2.7% de l'épaisseur de la cornée (f) était observée (Tableau III), ainsi qu'une augmentation significative de 7.1% de la largeur de l'entrée de la fente ciliaire (b) (Tableau IV) avec le dorzolamide.

	Dorzolamide 2%	Timolol 0.5%	Latanoprost 0.005%
Moyenne PIO à J0 (mm Hg)	14.3	14.7	14.2
Moyenne PIO à J7 (mm Hg)	13.1	13.7	10.1

Tableau II : Variation de la PIO (moyenne en mmHg) après une semaine de traitement anti glaucomateux sur l'œil traité.

	Dorzolamide 2%	Timolol 0.5%	Latanoprost 0.005%
Moyenne de f à J0 (mm)	0.685	0.687	0.711
Moyenne de f à J7 (mm)	0.667	0.689	0.706

Tableau III : Variations de l'épaisseur cornéenne (f) (moyenne en mm) après une semaine de traitement anti-glaucomateux sur l'œil traité.

	Dorzolamide 2%	Timolol 0.5%	Latanoprost 0.005%
Moyenne de b à J0 (mm)	0.430	0.466	0.412
Moyenne de b à J7 (mm)	0.461	0.476	0.414

Tableau IV : Variations la largeur de l'entrée de la fente ciliaire (b) après une semaine de traitement anti-glaucomateux sur l'œil traité.

Discussion

Les variations entre l'œil traité et l'œil non traité n'étaient pas significatives à J0, ceci a justifié d'utiliser l'œil non traité comme témoin. De plus entre J0 et J7 les grandeurs de l'œil non traité n'avaient pas varié de façon significative. Il a donc été admis que les produits instillés à droite qui ont pu diffuser par voie générale n'ont pas eu d'effet significatif ni sur la PIO de l'œil témoin ni sur sa biométrie. Ceci a permis de valider l'utilisation de l'œil gauche non traité comme témoin à J0 et à J7. Par conséquent, l'étude des variations a été conduite en comparant les mesures de l'œil traité à J7 à celles de l'œil témoin à J7. L'étude aurait aussi pu être réalisée en comparant sur l'œil traité les variations à J0 (équivalent à l'œil témoin à J0) et à J7. Les deux calculs ont été réalisés avec les mêmes tests et nous avons observé les mêmes variations. Concernant la PIO, la variation la plus significative est une diminution de 29% à 12h post traitement dans le groupe de chiens traités au latanoprost 0,005% une fois par jour (Tableau II) : ceci est identique à la baisse de 25% constatée sur des chiens sains dans l'étude de Studer en 2000 [14] mais moins importante que la baisse constatée sur des chiens glaucomateux dans l'étude de Gelatt en 2001 [7]. Concernant l'effet hypotenseur du dorzolamide, il est moins marqué dans notre étude que dans celle de Cawrse [5] mais les protocoles d'instillation sont différents et le délai entre l'instillation et la mesure de la PIO est plus court dans l'étude sus citée. Nous obtenons une diminution de la PIO de 8,4% avec une instillation matin et soir avec mesure de la PIO 6h après la dernière instillation. Dans son étude, Cawrse a observé une diminution de la PIO de 24,3% avec instillation trois fois par jour et mesure de la PIO 3h après la dernière instillation. Ceci nous indique le délai d'action de cette molécule ainsi que son potentiel pharmacologique. La diminution de la PIO notée dans le groupe de chiens traités avec le timolol 0,5% deux fois par jour n'est que de 6,8% : ceci est inférieur à la baisse constatée (16%) dans l'étude de Wilkie et Latimer [15], mais dans l'étude de Smith [13] en 2012, aucune baisse de la PIO n'avait été constatée lors de l'administration de timolol 0,5% collyre seul ou même associé au latanoprost, chez le chien sain.

S'agissant de la biométrie du segment antérieur, la seule modification significative observée est une augmentation de la largeur de l'entrée de la fente ciliaire de 7,2% dans le groupe de chiens traités avec le dorzolamide (Tableau IV) mais sans répercussion significative sur l'aire de la fente ciliaire. Les autres grandeurs n'ont évolué que dans de faibles proportions. Ceci correspond à la conclusion de Thiem dans l'étude [4] sur la contractilité *in vitro* d'une portion de trabéculum et de muscle ciliaire issus d'un œil de bovin, traité avec du dorzolamide. Le mode d'action du dorzolamide n'interagit donc pas sur la voie d'élimination de l'HA.

Avec le timolol, aucun effet significatif sur la biométrie n'a été mis en évidence concluant que dans notre étude avec le protocole utilisé, cette molécule n'a aucun effet sur la voie d'élimination de l'HA.

Une diminution de 2,7% de l'épaisseur de la cornée périphérique chez les chiens traités avec le dorzolamide a été notée (Tableau III) : ceci peut être mis en relation avec une déshydratation transitoire de la cornée.

Concernant le latanoprost, nos résultats diffèrent des études précédentes : aucun effet significatif sur la biométrie du segment antérieur n'a été ici observé. Or Park et al. [11] a constaté avec l'instillation deux fois par jour de latanoprost sur des Beagle sains, une diminution de l'angle irido cornéen et de l'épaisseur de la fente ciliaire accompagnée d'une augmentation de l'épaisseur à mi longueur de la fente ciliaire sans modification significative de la longueur de la fente ciliaire. Dans son étude, Tsai et al. [2] a observé par AS-OCT (anterior segment optical coherence tomography), une diminution significative du diamètre pupillaire et de l'angle irido cornéen chez des femelles Beagle. Cependant dans ces deux études, les mesures sont effectuées soit 2h après l'administration deux fois par jour de latanoprost [1], soit trente minutes après l'administration unique de latanoprost [2] alors que dans notre étude, les mesures sont réalisées 12h après une administration unique. D'autre part aucune mesure de la PIO n'y est rapportée et les cohortes utilisées sont constituées de Beagle uniquement, une race prédisposée au glaucome primaire à angle ouvert.

Une diminution de 2,7% de l'épaisseur de la cornée périphérique chez les chiens traités avec le dorzolamide a également été notée (Tableau III) : ceci peut être mis en relation avec une déshydratation transitoire de la cornée.

Dans notre étude, a été utilisée l'échographie UBM pour préciser la pachymétrie de chaque œil et obtenir ainsi des mesures de chaque valeur étudiée. D'après Ritch [12], l'UBM permet effectivement d'obtenir une information quantitative de l'anatomie de l'angle, notamment pour distinguer l'angle irido cornéen de la fente ciliaire d'après Dulaurent [6]. Cependant, différents facteurs sont discutables notamment la résolution physique de l'appareil utilisé et la précision de la mesure réalisée qui est une variable dépendante de l'expérience de l'opérateur.

Enfin, notre étude prospective présente des limites notamment liées au recrutement de la cohorte à partir d'une clientèle locale, diversifiée et volontaire dans une structure vétérinaire privée, avec un double biais de sélection, notamment pour les races qui peuvent avoir des spécificités et le nombre de chiens présentés (ratio mâles/femelles 50%). D'autre part, cette étude a été réalisée sur 7 jours avec un rythme d'administration des collyres et un délai entre la dernière instillation et les mesures, tous deux spécifiques. Par conséquent, d'autres études peuvent être envisagées sur une durée plus importante mais également avec des rythmes d'administration journaliers différents.

Conclusion

Grâce à cette étude prospective, nous avons constaté que la PIO des chiens sains traités par le latanoprost 0.05% SID baisse significativement sans que les principaux paramètres biométriques du segment antérieur de l'œil ne soient impactés 12h après l'instillation. La seule modification significative observée chez les chiens traités avec le dorzolamide 2% BID est une augmentation de la largeur de l'entrée de la fente ciliaire 6h après instillation, associée à une légère diminution de l'épaisseur de la cornée en périphérie et une baisse plus modérée de la PIO. Les trois molécules étudiées n'ont cependant aucune incidence significative ni sur l'aire de la fente ciliaire ni sur l'ouverture de l'angle irido cornéen chez le chien. Nous pouvons donc en conclure qu'avec le protocole utilisé et sur la durée étudiée, le dorzolamide 2%, le timolol 0.5% et le latanoprost 0.005% n'ont pas d'effet sur la biométrie de l'AIC.

Remerciements au Dr Isabelle Raymond et au Pr Thierry Bastogne pour leur aide dans la réalisation de ce travail.

Bibliographie

1. - GELATT K.N., BROOKS D.E. Canine glaucomas. *In: Veterinary Ophthalmology* (éd.), Lippincott Williams and Wilkins, Philadelphia, 1999, 701-754.
2. - TSAI S., ALMAZAN A. et al. The effect of topical latanoprost on anterior segment anatomic relationships in normal dogs. *Vet. Ophthalmol.*, 2013, **16**, 5, 370-376.
3. - TORIS CB., GABELT BT., KAUFMAN PL. Update on the mechanism of action of topical prostaglandins for intraocular pressure reduction. *Surv. Ophthalmol.*, 2008, **53** (Suppl 1), 107-120.
4. - THIEME H., NASS J. et al. The Effects of the Carbonic Anhydrase Inhibitors Methazolamide, Diclofenamide and Dorzolamide on Trabecular Meshwork and Ciliary Muscle Contractility. *Exp. Eye Res.*, 1999, **69**, 455-458.
5. - CAWRSE M.A., WARD D.A., HENDRIX D.V. Effects of topical application of a 2% solution of dorzolamide on intraocular pressure and aqueous humor flow rate in clinically normal dogs. *Am. J. Vet. Res.*, 2001, **62**, 859-863.
6. - DULAURENT T., GOULLE F., DULAURENT A., MENTEK M., PEIFFER R. L. and ISARD P.F. Effect of mydriasis induced by topical instillations of 0.5% tropicamide on the anterior segment in normotensive dogs using ultrasound biomicroscopy. *Vet. Ophthalmol.*, 2012, **15**, 8-13.
7. - GELATT K.N., MACKAY, E.O. Effects of different dose schedules of latanoprost on intraocular pressure and pupil size in the glaucomatous Beagle. *Vet. Ophthalmol.*, 2001, **4**, 283-288.
8. - GIBSON TE., ROBERTS SM., SEVERIN GA., STEYN P.F., WRIGLEY R.H. Comparison of gonioscopy and ultrasound biomicroscopy for evaluating the iridocorneal angle in dogs. *J. Am. Vet. Med. Assoc.*, 1998, **213**, 635-638.
9. - KAWATA M., HASEGAWA T. Evaluation of the distance between Schwalbe's line and the anterior lens capsule as a parameter for the correction of ultrasound biomicroscopic values of the canine iridocorneal angle. *Vet. Ophthalmol.*, 2013, **16**, 169-174.
10. - KAWATA M., HASEGAWA T., OTA M. Ultrasound biomicroscopic findings of the iridocorneal angle in live healthy and glaucomatous dogs. *J. Vet. Med. Sci.*, 2016, **77**, 1625-1631.
11. - PARK S., KANG S., LEE E., KWAK J., PARK E., LIM J., SEO K. Ultrasound biomicroscopic study of the effects of topical latanoprost on the anterior segment and ciliary body thickness in dogs. *Vet. Ophthalmol.*, 2016, **19**, 498-503.
12. - RITCH R., LIEBMANN J.M., DORAIRAJ S. Quantitative evaluation of anterior segment parameters in the era of imaging. *Trans. Am. Ophthalmol. Soc.*, 2007, **105**, 99-110.
13. - SMITH L.N., MILLER P.E., FELCHLE L.M. Effects of topical administration of latanoprost, timolol, or a combination of latanoprost and timolol on intraocular pressure, pupil size, and heart rate in clinically normal dogs. *Am. J. Vet. Res.*, 2012, **71**, 1055-1061.
14. - STUDER M.E., MARTIN C.L., STILES J. Effects of 0.005% latanoprost solution on intraocular pressure in healthy dogs and cats. *Am. J. Vet. Res.*, 2000, **61**, 1220-1224.
15. - WILKIE D.A., LATIMER C.A. Effects of topical administration of timolol maleate on intraocular pressure and pupil size in dogs. *Am. J. Vet. Res.*, 1991, **52**, 432-435.