



HAL
open science

Approche historique et épistémologique de la prothèse maxillo-faciale

Florent Destruhaut, Julien Delrieu, Xavier Dusseau, Antonin Hennequin, Éric
Toulouse, Philippe Pomar

► **To cite this version:**

Florent Destruhaut, Julien Delrieu, Xavier Dusseau, Antonin Hennequin, Éric Toulouse, et al.. Approche historique et épistémologique de la prothèse maxillo-faciale. Les Cahiers de prothèse, 2018, 181, pp.37-47. hal-02064315

HAL Id: hal-02064315

<https://hal.science/hal-02064315>

Submitted on 11 Mar 2019

HAL is a multi-disciplinary open access archive for the deposit and dissemination of scientific research documents, whether they are published or not. The documents may come from teaching and research institutions in France or abroad, or from public or private research centers.

L'archive ouverte pluridisciplinaire **HAL**, est destinée au dépôt et à la diffusion de documents scientifiques de niveau recherche, publiés ou non, émanant des établissements d'enseignement et de recherche français ou étrangers, des laboratoires publics ou privés.

Approche historique et épistémologique de la prothèse maxillo-faciale

F. DESTRUHAUT, J. DELRIEU, X. DUSSEAU, A. HENNEQUIN, E. TOULOUSE, P. POMAR

« Ceux qui ne peuvent se rappeler le passé sont condamnés à le répéter. »
Georges Santayana, *La Vie de la raison*

Résumé

La volonté de préserver ou restaurer le visage est une préoccupation humaine affirmée qui remonte aux temps les plus reculés de l'humanité. La prothèse maxillo-faciale constitue à ce titre une discipline odontologique et médicale fort ancienne dont le but est de remplacer, par un dispositif artificiel appelé prothèse ou épithèse, un organe maxillo-facial absent ou altéré. Sujet de réflexion, la prothèse constitue un bio-objet dont le dessein dépasse sa triviale conception car elle sous-tend des considérations psycho-sociales tant le visage est associé à des questions identitaires, relationnelles et symboliques. Les « Gueules Cassées » de la Grande Guerre en sont la parfaite illustration.

Les auteurs ont souhaité mettre en lumière l'évolution des prothèses faciales de l'Antiquité à nos jours, tout en revenant sur un des conflits majeurs du xx^e siècle, afin de mieux cerner les enjeux actuels auxquels sont confrontés les nouvelles générations de soignants. La prothèse maxillo-faciale de demain, par l'hybridation qu'elle procure, intègre des aspirations transhumanistes marquant ainsi un profond bouleversement des pratiques. L'homme apparenté, modifié, prothésé passe du statut de patient au statut d'hybride dont le devenir restera à définir dans le cadre d'une approche phénoménologique.

Mots-clés

Histoire, « Gueules Cassées », épithèse, perte de substance maxillo-faciale, transhumanisme

Référence

Destruhaut F, Delrieu J, Dusseau X, Hennequin A, Toulouse E, Pomar P. *Approche historique et épistémologique de la prothèse maxillo-faciale*. Cah Prothèse 2018;46:37-47.

La prothèse maxillo-faciale (PMF) est à classer dans la catégorie des « grands appareillages » du corps humain et son ancrage historique se situe jusque dans l'Antiquité. Au siècle dernier, la Grande Guerre a laissé des milliers de mutilés de la face et l'image des « Gueules Cassées » résonne encore aujourd'hui lorsque l'on est confronté à une personne présentant une perte de substance maxillo-faciale. Définie comme l'art et la science de la reconstruction artificielle des pertes de substance acquises ou congénitales du massif facial, la PMF peut être présentée selon une triviale classification typologique (fig. 1) [1] :

- les prothèses internes (ou endoprothèses) sont des appareillages non amovibles qui sont implantés chirurgicalement dans l'organisme (les prothèses de comblement par exemple) ;
- les prothèses externes (ou ectoprothèses) sont des dispositifs à usage externe, amovibles, en contact avec la peau, les muqueuses ou les dents. Elles peuvent être de deux types :
 - les prothèses intra-orales lorsqu'elles sont situées dans la cavité buccale (une prothèse dentaire amovible est par exemple une ectoprothèse endo-orale),
 - les prothèses extra-orales quand elles siègent hors de la bouche. Elles sont destinées à masquer des pertes de substance ostéo-chondrale, musculo-cutanée (pyramide nasale, pavillon de l'oreille, région oculo-palpébrale) et sont appelées « épithèses » (de la contraction d'« épi-prothèse », la « prothèse des extrémités », *epi-* signifiant « à l'extrémité de »).

Du fait de leur localisation singulière au niveau d'une entité anatomique à forte connotation symbolique, le

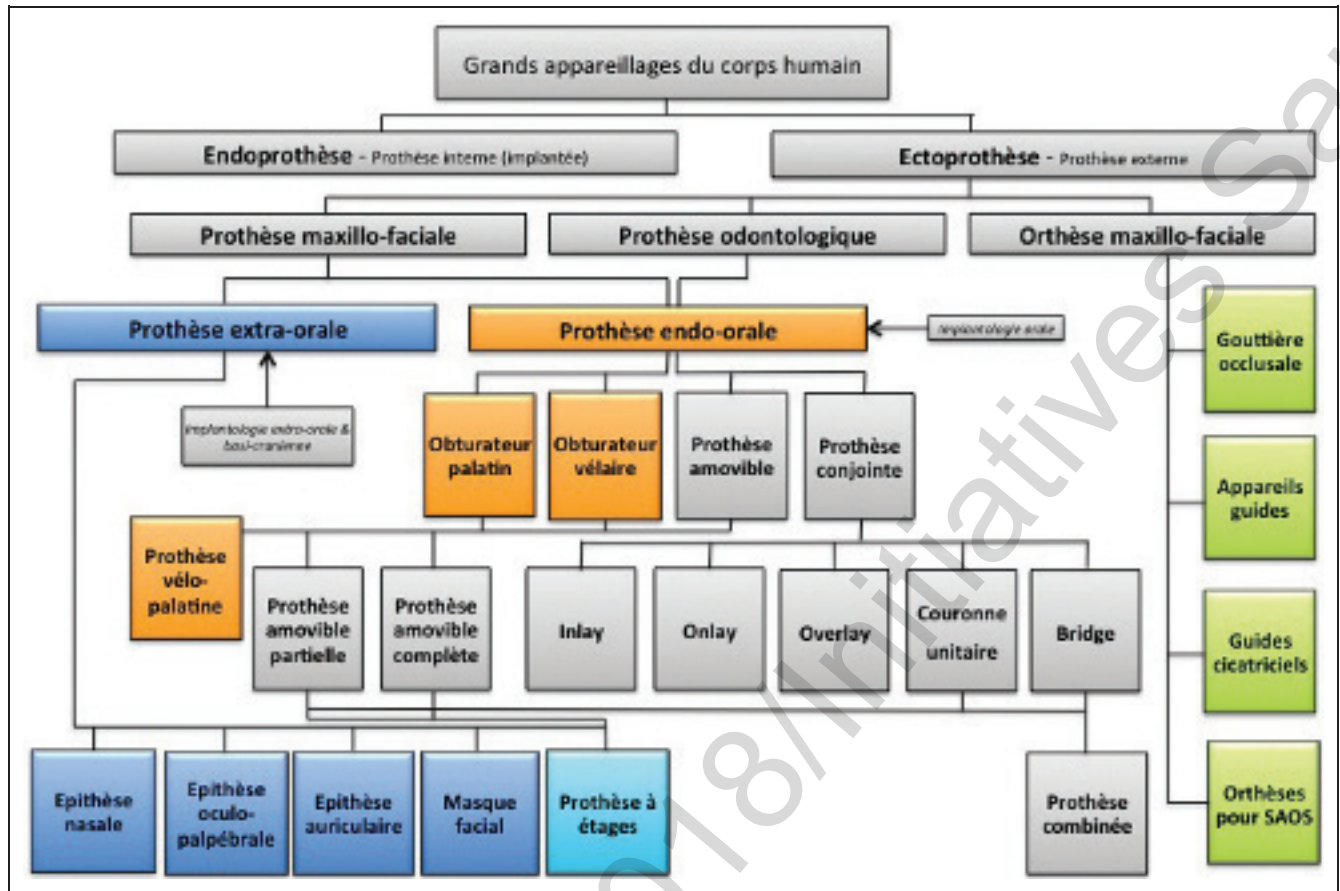


fig. 1 – Classification typologique : de la prothèse dentaire à la prothèse maxillo-faciale.

visage, les prothèses plastiques faciales sont présentées ci-après sous un angle historique (fig. 2). Cet article permettra de répondre au postulat d'Auguste Comte, fondateur du positivisme scientifique et précurseur de l'épistémologie, selon qui « on ne connaît pas complètement une science tant qu'on n'en sait pas l'histoire » (fig. 3).



fig. 3 – Auguste Comte (1798-1857), père de l'épistémologie. (Timbre émis en 1957, à l'occasion du centenaire de sa mort. Image : F. Destruhaut)

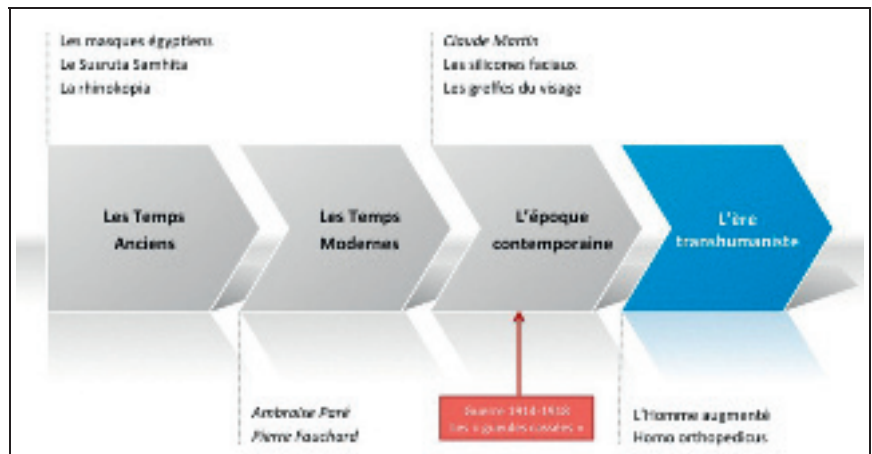


fig. 2 – Frise chronologique : les étapes marquantes de l'histoire de la prothèse faciale à travers les grandes périodes de l'histoire humaine.



fig. 4 – Modélisation 3D (surfaique et volumique) de la momie du musée Champollion (Les écritures du monde, Figeac, France). (Image : P. Pomar)

DES MASQUES ÉGYPTIENS AUX REPRÉSENTATIONS D'ÉCORCHÉS

La mise en place de pièces artificielles au niveau facial semble être un geste multiséculaire puisque des archéologues ont retrouvé dans les tombeaux de l'ancienne Égypte des masques dorés (2 500 ans av. J.-C.) appliqués sur le visage des momies ainsi que des pièces cosmétiques en or et en argent ayant manifestement la forme d'un organe de la face [2]. Rien ne permet d'affirmer avec certitude que des pratiques similaires aient été réalisées antérieurement à cette époque, soit parce que les matériaux employés en ces temps reculés n'ont guère survécu à l'accumulation des années, soit parce qu'il n'existe pas de textes anciens relatant de telles expériences [3]. Bien que les buts des prothèses et des masques égyptiens soient distincts, ces découvertes permettent néanmoins de montrer l'importance accordée, d'une part, aux visages dès le III^e millénaire avant notre ère et, d'autre part, aux premières techniques de fabrication de masques [4] (fig. 4).

Le *Susruta Samhita*, plus ancien traité de médecine ayurvédique (1 500 ans av. J.-C.), fait état de reconstructions chirurgicales de la pyramide nasale au moyen de lambeaux cutanés prélevés sur la région frontale [5]. La difficulté actuelle de telles reconstructions chirurgicales met en doute les chances de

succès à cette époque et soulève l'hypothèse de tentatives plus raisonnables par reconstructions prothétiques [6]. Des mutilations punitives dans l'Antiquité sont courantes, comme par exemple en Mésopotamie : elles sont notamment évoquées dans le code d'Hammourabi, recueil de lois babyloniennes (1752 av. J.-C.), à travers la loi talion consistant en la réciprocité du crime et de la peine [7]. La période gréco-romaine fait peu mention de l'usage de prothèses faciales, Hippocrate, Galien ou encore Celse s'intéressant davantage aux réductions et aux contentions des fractures de la face dans le domaine maxillo-facial. On retrouve néanmoins des inscriptions latines « *faber ocularis* » (littéralement « fabricants d'yeux ») sur des vestiges de Pompei ou Herculanium [8].

Au Moyen Âge, Justinien, empereur déchu de l'Empire byzantin en 693 (qui est réinvesti au cours d'un deuxième règne en 705), se voit le nez mutilé par ordre de Léonce : la croyance en la *rhinokopia* stipule qu'un homme au nez coupé ne pouvait redevenir empereur [9]. Justinien utilise par la suite une prothèse en or pour masquer sa béance nasale lors de son second règne et est surnommé à ce titre « Rhinotmète ». La *rhinokopia* est ensuite remplacée dans l'Empire byzantin par l'aveuglement, dont l'empereur Philippicos est la première victime en 713, le destituant de son trône.

Autre fait historique singulier à relater : la visite mortuaire de la dépouille de Charlemagne, à Aix-la-Chapelle, par l'empereur du Saint Empire Otton III. Ce dernier, dans le cadre d'un rite mystique consistant à « modifier les éléments du corps des grands morts, pour agir par-là sur leur volonté et orienter celle-ci conformément aux désirs des vivants » [10], aurait enlevé une dent à Charlemagne mais aussi remplacé un morceau de nez délabré par une plaque d'or.

Par ailleurs, aux temps du califat de Cordoue, Abulcasis (936-1013), surnommé le « prince des médecins » et connu en odonto-stomatologie pour ses multiples descriptions chirurgicales, décrit la réalisation de prothèses faciales en ivoire [11].

LA PROTHÈSE MAXILLO-FACIALE D'AMBROISE PARÉ À CLAUDE MARTIN : UN HÉRITAGE MÉDICO-CHIRURGICAL

Ambroise Paré (1509-1590) (fig. 5) fournit à la prothèse maxillo-faciale un ancrage chirurgical, teinté de médecine militaire. Après avoir appris pendant trois ans l'anatomie à travers des dissections réalisées à l'Hôtel-Dieu à Paris, consi-



fig. 5 – Ambroise Paré (1509-1590). (Timbre émis en 1943 ; ce timbre appartient à une série de six timbres dédiée aux célébrités du XVI^e siècle. Image F. Destruhaut)

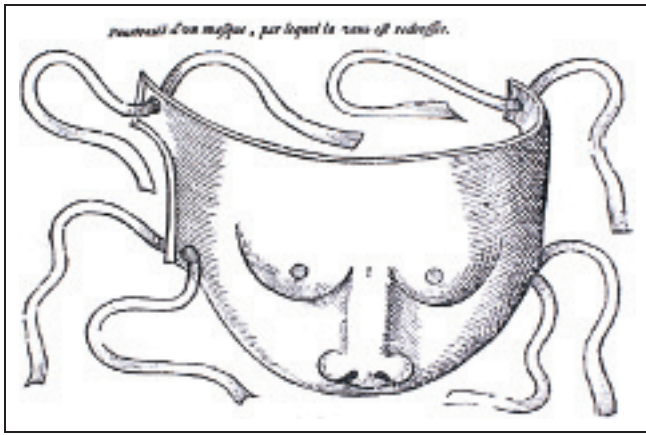


fig. 6 – Masque facial réalisé en « papiers et linges collés, peints et émaillés ». (Image : A. Paré, 1564. *Dix livres de chirurgie avec le magasin des instruments nécessaires à icelles*)

déré comme le plus vaste établissement hospitalier du royaume de France, il se rend à Vitry auprès d'un barbier avec qui il acquiert un savoir « pratique » de la chirurgie [12]. Il devient par la suite chirurgien militaire, métier qui le confronte à de lourdes mutilations, et sa renommée l'amène à devenir le chirurgien des rois de France comme Henri II et Charles IX ; il tenta de sauver le premier en collaborant avec André Vésale suite à une sévère blessure maxillo-faciale survenue au cours du tournoi des Tournelles (1559). Dans son ouvrage *Dix livres de chirurgie avec le magasin des instruments nécessaires à icelle*, Ambroise Paré décrit de nombreuses interventions chirurgicales et, dans le domaine prothétique, il y fait la description d'épithèses faciales « par artifice d'or, d'argent, de papiers et de linges collés de telles figures et couleurs qu'estaient les siens » et, maintenues en place par de petits lacets [13] (fig. 6). L'image du mutilé et de la société autour de lui devient « prothétique » : « Le remplacement, le rétablissement de la même situation qu'auparavant, la substitution, la compensation : voilà qui devient un langage possible » [14]. Ambroise Paré décrit aussi des prothèses oculo-palpébrales et des coques oculaires (fig. 7) mais ces dernières trouvent leurs origines à Venise un siècle plus tôt sur l'île de Murano [15, 16].

Tycho Brahé (1546-1601), astronome danois célèbre pour avoir décrit la supernova qui porte son nom dans la constellation de Cassiopée, perd la portion centrale de son nez lors d'un duel avec un cousin éloigné appelé Manderup Parsberg, suite à un différend qui les opposait sur la naissance de Pythagore [17] ! L'astronome demande à un orfèvre de construire différentes prothèses en or et en argent pour masquer sa béance nasale stigmatisante [18]. À la même période, Gaspare Tagliacozzi (1545-1599), médecin italien surnommé « chirurgien des miracles », est l'un des premiers à avoir pratiqué la chirurgie faciale : il propose de greffer le nez nouvellement perdu à l'aide d'un lambeau de chair situé au niveau du

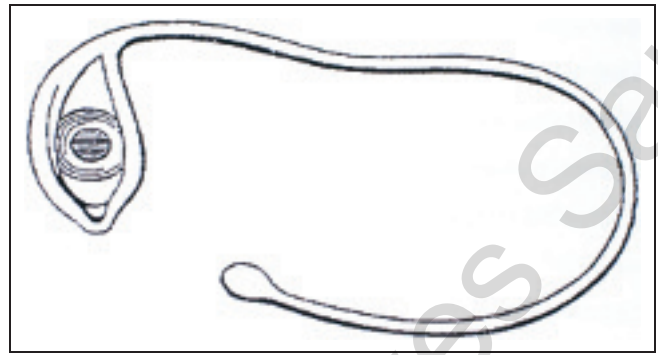


fig. 7 – Eclepharon ou épithèse oculo-palpébrale (Image : A. Paré, 1575. *Œuvres complètes* : 604).

bras et décrit son protocole dans son ouvrage intitulé *Chirurgia nova de nasium, aurium, labiorumque defectu per insitionem cutis ex humero*. Cette opération efficace et novatrice dite « méthode italienne » est réemployée plus de quatre siècles plus tard dans le cadre de chirurgies reconstructives des « Gueules Cassées » de la Grande Guerre [19] (fig. 8).

À partir du XVIII^e siècle, Pierre Fauchard (1678-1761) (fig. 9) rajoute une pierre à l'édifice prothétique. Il est considéré comme le père de la chirurgie dentaire et de l'orthodontie. Son œuvre majeure, *Le Chirurgien-Dentiste ou Traité des Dents* (1727), est le premier livre traitant de l'art dentaire dans son ensemble, y compris la pratique prothétique [20]. Il révolutionne cette dernière en la considérant comme une

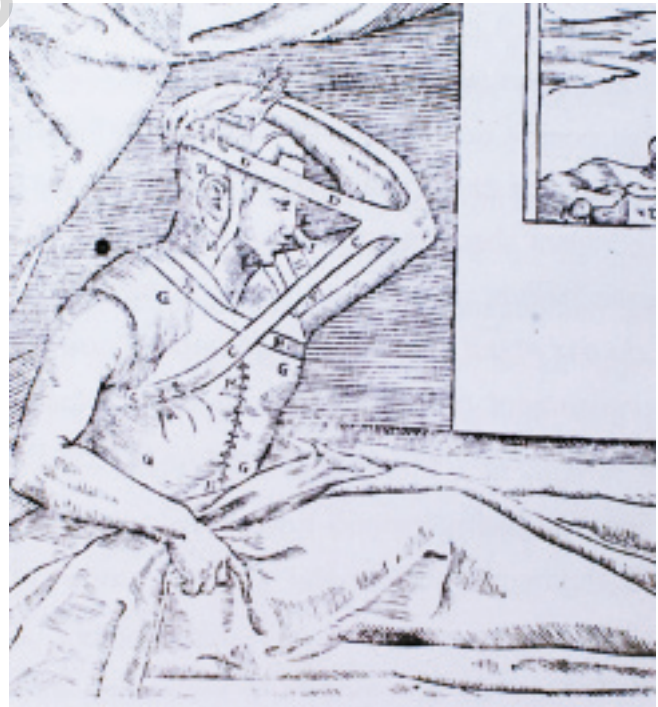

fig. 8 – Chirurgie plastique du nez par lambeau brachial (Image : G. Tagliacozzi, 1597, *De curtorum chirurgia per insitionem*)



fig. 9 – Pierre Fauchard. (timbre émis en 1961 à l'occasion du bicentenaire de sa mort. Image : F. Destruhaut)

véritable science et s'efforce toute sa vie de relever la profession de l'ignorance et de la soustraire aux charlatans. D'une certaine manière, Fauchard est à l'art dentaire en France ce qu'Ambroise Paré est à la chirurgie. C'est véritablement le premier dentiste qui se met à écrire, tel un encyclopédiste, dans le dessein de faire connaître ses méthodes à ses confrères et avec l'espoir que, à leur tour, ils les assimilent et les perfectionnent. Sa jeunesse est marquée par une initiation et une transmission de type maître/apprenti : « *Destiné dès ma jeunesse à la chirurgie, les autres arts que j'ai pratiqués ne me l'ont jamais fait perdre de vue. Je fus élève de M. Alexandre Poteleret, chirurgien major des vaisseaux du Roi, très expérimenté dans les maladies de la bouche. Je lui dois les premières teintures des connaissances que j'ai acquises dans la chirurgie que j'exerce, et les progrès que je fis avec cet habile homme me donnèrent l'émulation qui m'a conduit par la suite à des découvertes plus considérables.* » [21] Parallèlement, il décrit des procédés de fabrication d'épithèses faciales à l'aide de papier-mâché et d'argent.

Au ^{xix}^e siècle, grâce au développement industriel et à l'apparition de nouveaux matériaux, les conditions de réalisation des prothèses faciales vont s'améliorer considérablement : plus esthétiques et fonctionnelles, beaucoup sont fabriquées et deviennent un moyen thérapeutique efficace pour masquer les défigurations. Ces prothèses sont conçues exclusivement par des chirurgiens-dentistes qui détiennent un savoir artisanal hérité des barbiers. L'or et l'argent, faciles à travailler mais lourds, rigides et inconfortables, font place à des matériaux plus légers et plus esthétiques. En 1851, Goodyear obtient la vulcanite en incorporant du soufre au caoutchouc, utilisée par Apoléoni Preterre pour la confection des prothèses faciales dès 1866 et Kingsley aux États-Unis en 1864. Ce dernier l'abandonne en 1879 pour le celluloid [2].

Claude Martin (1843-1911), chirurgien-dentiste stéphanois, donne à la prothèse maxillo-faciale une nouvelle dimension. Il apporte à la chirurgie maxillo-faciale la technologie de la prothèse. Il utilise pour la première fois les termes de prothèse opératoire donnant un véritable statut médical à la discipline. Il utilise la céramique pour réaliser des prothèses nasales après amputation de la pyramide nasale : « *La céramique est réalisée par applications successives de couches de pâte d'Allen que l'on fait cuire ou plutôt biscuiter au four sur une épaisseur d'environ 2 mm* » [22]. La

translucidité de la céramique simule la peau vivante et donne l'illusion de la réalité « *en colorant la dernière couche au pourpre de Cassius, à la mousse de platine, au précipité d'or ; et le brillant enlevé en exposant la pièce aux vapeurs de l'acide fluorhydrique* » [2].

Au début du ^{xx}^e siècle, Henning propose également une méthode originale pour la restauration du nez, de l'oreille et des joues. Il imagine dans le cadre d'une perte de substance de la pyramide nasale, après avoir moulé la face du patient, de reconstruire en cire, sur un modèle en plâtre, le nez (ou une partie) qui manque. L'organe en cire est englobé dans un moule afin de construire un dispositif en vulcanite ou en caoutchouc. Une fois la cire fondue, une pâte à base de gélatine et glycérine est coulée et colorée par des pigments ocre jaune et vermillon. Lorsque la pâte durcit, le nez artificiel est retiré de son moule et les bords sont régularisés. La prothèse est maintenue en place au moyen d'une colle composée de mastic en solution dans l'éther [23].

LE TOURNANT DE LA GUERRE : LA PROTHÈSE MAXILLO-FACIALE AU SECOURS DES « GUEULES CASSÉES »

Les fronts sur lesquels se sont affrontés plus de 60 millions d'hommes pendant quatre années furent le lieu d'une rare brutalité. On peut recenser un demi-million de blessures cranio-faciales et entre 10 000 et 15 000 « grands blessés » de la face [24]. La Première Guerre mondiale n'a pourtant pas généré de nouveaux types de blessures. Ce que la guerre de 1914-1918 apporte véritablement de nouveau, c'est la fréquence accrue de ce type de blessures et de blessés, en d'autres termes l'augmentation de la prévalence des traumatismes faciaux [25]. Leur grand nombre a contribué à l'essor de la réhabilitation prothétique maxillo-faciale, pour laquelle se sont illustrés des chirurgiens-dentistes, prothésistes et épithésistes, et de la chirurgie cervico-faciale, bénéficiant de la découverte récente des procédés d'anesthésie générale avec l'usage de l'endormissement chimique à l'éther puis au chloroforme depuis la fin du ^{xix}^e siècle. L'importance du nombre de blessés de la face peut tenir à plusieurs étiologies : si on peut généralement attribuer les traumatismes faciaux de guerre à l'utilisation d'armes blanches ou de projectiles tirés à faible vitesse (et donc relativement moins mutilants), la modernisation de l'armement induit inexorablement des blessures graves par éclats d'obus, de grenades ou encore de tirs balistiques, avec des armes à feu dont les balles sont propulsées à très grande vitesse (fig. 10 et 11). En outre, il semble que la guerre de tranchées, par sa nature singulière, ait également favorisé l'émergence des blessures localisées au niveau de la face, en raison de la proximité des combattants, enterrés dans un « face-à-face » meurtrier [26].



fig. 10 – Photographie d'époque de 6 artilleurs français. (Image : F. Destruhaut)



fig. 11 – Carnet militaire et casque de combat du soldat Jacques Mouchez, artilleur de la guerre de 1914-1918 : noter la présence de l'emblème de l'artillerie sur la face frontale marqué des initiales « RF » pour République Française. (Image : F. Destruhaut)

Une fois blessé, quel pouvait être le parcours médico-chirurgical du soldat devenu « Gueule Cassée » ?

Il faut noter tout d'abord les difficultés de relève des blessés peu signalées au cours des guerres antérieures : l'ennemi, loin des règles humanitaires énoncées par Henry Dunant (1828-1910) (fig. 12), s'oppose par les armes à l'enlèvement des cadavres et à la relève des victimes et accidentés. Dans ce contexte, les soldats du camp adverse n'hésitent pas à tirer sur les brancardiers malgré leur brassard de la Croix-Rouge facilement identifiable. Une fois les blessés récupérés, ils sont conduits à des postes dits « de pansement » où sont pratiqués les examens médicaux préliminaires, la désinfection des plaies, les pansements et les ligatures pour limiter les hémorragies [27]. On distingue ensuite deux types de centres de soins : ceux de « l'avant » et ceux de « l'arrière ». Les premiers, à proximité du front, ont pour mission de soigner les blessés « récents », théoriquement dans les premières heures qui suivent le traumatisme. La durée moyenne d'une hospitalisation dans un

centre de l'avant est très courte, environ une semaine, sauf pour les blessés les plus graves jugés intransportables. Les centres de l'avant doivent évacuer dans les plus brefs délais les blessés vers les « centres de l'intérieur » afin de laisser à l'évidence la place libre aux nouveaux arrivants du front toujours plus nombreux (fig. 13).

Les blessés de la face ont des enveloppes timbrées de jauné marquées d'une lettre C, qui indiquaient le centre de chirurgie maxillo-faciale [28]. Ces systèmes de fiches permettent de répartir les blessés plus aisément dans la gare correspondante et ensuite de les orienter vers les centres



fig. 13 – Timbres émis le 9 août 1918, de grand format, représentant un navire-hôpital et une infirmière. (Surtaxe de 5 centimes au profit de la Croix-Rouge. Image : F. Destruhaut)



fig. 12 – Enveloppe premier jour à l'effigie d'Henri Dunant fondateur de la Croix Rouge et de Vincent de Paul. (Timbres de 1958 présentant une surtaxe au profit de la Croix-Rouge. Image : F. Destruhaut)

anté

© Initiatives Santé 2018

spécialisés de l'intérieur. Au cours des trajets, des infirmières sont amenées à renouveler les pansements à l'arrêt des trains et à effectuer des lavages antiseptiques réguliers afin de limiter les surinfections. L'arrivée dans les centres spécialisés de l'arrière peut constituer l'étape ultime dans la chaîne d'évacuation du blessé de la face. Il est malheureusement constaté des difficultés réelles de coordination entre les lignes de combats et les centres de l'intérieur, notamment en ce qui concerne la répartition des blessés et la continuité des soins qui n'est pas nécessairement assurée. De nombreux chirurgiens de l'arrière s'élèvent contre ce dysfonctionnement en vain. Le Pr Dieulafé du centre de chirurgie maxillo-faciale de Toulouse sollicite par voie de conséquence une réunion des différents chefs de centres de réhabilitation maxillo-faciale afin de mettre en commun les résultats des différents traitements effectués [25] (fig. 14).

À l'arrivée dans un service de chirurgie maxillo-faciale, de stomatologie et de prothèse maxillo-faciale, le blessé est examiné et les praticiens disposent au final d'un grand nombre d'informations utiles pour établir un diagnostic, réaliser une feuille de statistiques ou encore se tenir au courant des différentes interventions déjà effectuées. Ces dossiers comprennent notamment un questionnaire avec l'état civil du blessé et des renseignements concernant plus spécifiquement la blessure (localisation, description, interventions, etc.). En circulant dans chaque salle de traitement, grâce à ce système de dossier médical, chaque praticien sait ce qui a été fait auparavant. Par ailleurs, tout est consigné parallèlement sur des livres journaliers tenus dans les cabinets dentaires, les salles de prothèses et d'interventions chirurgicales. Le livre du jour est apporté quotidiennement au bureau du médecin chef de service qui peut vérifier régulièrement les travaux exécutés par les différents professionnels de santé. Ce livret comporte en première et troisième pages l'état civil du soldat associé aux droits et devoirs du soldat mutilé (fig. 15 à 17). Les pages suivantes sont consacrées aux recommandations générales sur les prothèses, leur entretien, et le suivi spécifique du soldat. Le carnet se termine sur une mention



fig. 14 – Fonctionnement d'un laboratoire de prothèse maxillo-faciale au cours de la Grande Guerre. (Coll. : H. Soulet – P. Pomar)

concernant la réinsertion du mutilé de guerre : « Il est du devoir et de l'intérêt du mutilé de reprendre son ancienne profession ou d'apprendre un nouveau métier. Il doit choisir une profession s'il veut avoir droit aux outils professionnels qu'elle comporte ».

Face aux difficultés que les soldats éprouvent à se réinsérer après la guerre, les « Gueules Cassées » sont amenées à se retrouver afin de se protéger et de recréer le cadre dans lequel ils avaient appris à revivre. L'union des blessés de la face est née de cette nécessité, de ce besoin de sécurité et de partage des souffrances au quotidien (fig. 18). À l'heure actuelle, les conflits n'ont plus la même importance, ni les mêmes moyens, mais les « Gueules Cassées » en tant qu'association existent toujours. La Deuxième Guerre mondiale, les guerres d'Indochine, de Corée, d'Algérie et la guerre du Golfe entre autres offrirent leur quota de blessés faciaux [24].

L'ÉPOQUE CONTEMPORAINE : DE LA PEAU PROTHÉTIQUE SILICONÉE AUX GREFFES DU VISAGE

Alors que l'anglais Frederick Stanley Kipping, à la fin du XIX^e siècle, étudie de façon soutenue les dérivés de la silice, il faut attendre 1930 pour que des chercheurs de la Dow Chemical et de la Corning Glass mettent au point de nouveaux isolants électriques, en combinant les propriétés du verre avec celles des plastiques organiques ; les silicones sont nés en 1934, suite aux travaux de James Franklin Hyde, connu pour sa table périodique alternative qui attribue à l'élément silicium une position centrale [29]. Pourtant, rien ne permet à cette époque d'imaginer leur utilisation en médecine : les premières applications sont destinées, à partir de 1943, à amortir les vibrations des outils de navigation de l'Air Force et à isoler les bougies des avions et des moteurs marins [2]. En 1959 est créé un centre Dow Corning destiné à la recherche médicale pour préciser et développer, en collaboration avec la recherche hospitalière, les indications des silicones en médecine et en chirurgie. La division des silicones médicales Dow Corning est créée un peu plus tard. En 1962, les élastomères de silicone Silastic Médical[®] sont mis à la disposition du corps médical. Les silicones constituent encore aujourd'hui un matériau de choix utilisé dans la confection des épithèses (fig. 19), mais aussi pour d'autres types de prothèses, notamment les prothèses mammaires [30, 31]. Ainsi, la seconde moitié du XX^e siècle est marquée par les progrès de la chimie organique et l'avènement des silicones qui, par leur mimétisme, révolutionnent la PMF, tout comme l'utilisation d'implants baso-crâniens. Tjellström réalise la première épithèse auriculaire implanto-portée en 1979 et les travaux de Brånemark et d'Albreksson ont permis de proposer des dispositifs fiables de fixation osseuse pour les épithèses implanto-portées [32] (fig. 20).

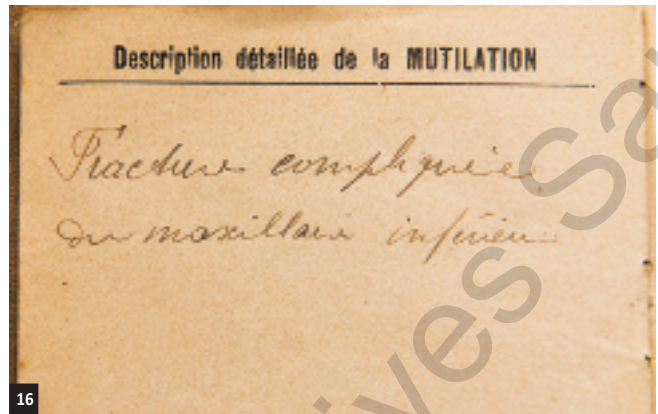
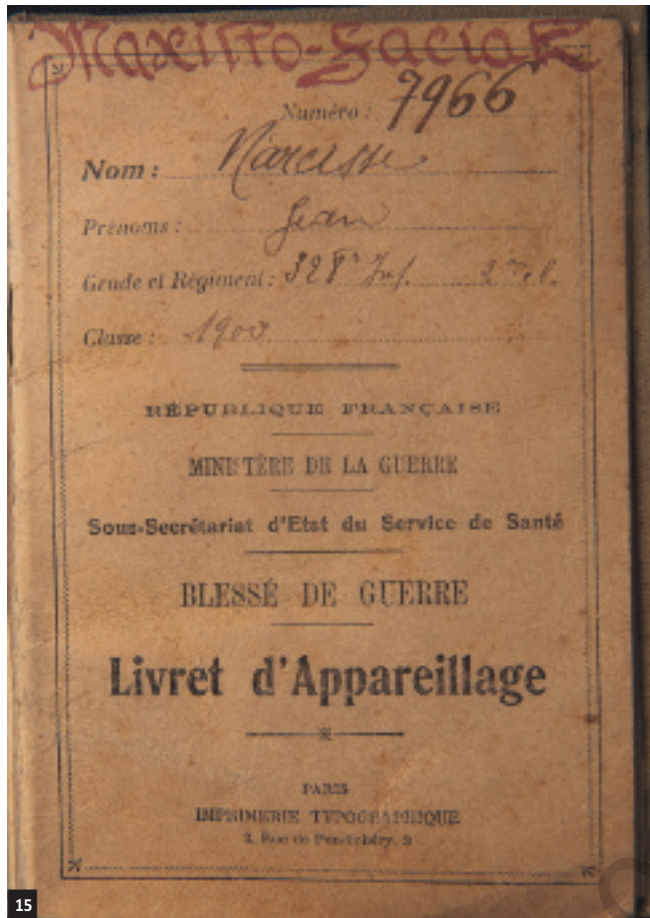


fig. 15 à 17 – Extraits du livret d'appareillage de Jean Narcisse, une « gueule cassée » toulousaine de la Grande Guerre. (Collection privée : P. Pomar – Photographies : H. Destruhaut)



fig. 18 – Timbres pour les orphelins de la guerre. (Série de huit timbres avec surtaxe, émise en août 1917 au profit des orphelins de la guerre : malheureusement pour ceux-ci, la surtaxe importante a découragé les acheteurs et ces timbres se sont peu vendus. Cette série a été rééditée quelques années plus tard avec des surtaxes moins élevées. Image : F. Destruhaut)

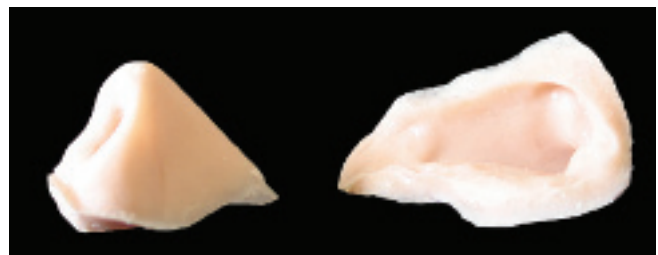

fig. 19 – Épithèses nasales en silicone (Image : P. Pomar)

Au début du ^{xxi} siècle, malgré les nécessaires questionnements éthiques face à de telles pratiques, la réhabilitation faciale prend un nouvel essor avec les premières tentatives de greffes du visage. À ce jour, plus d'une dizaine de greffes du visage ont été réalisées dans le monde entier : en France, aux États-Unis, en Chine et en Espagne.

La première mondiale a eu lieu en France en 2005 par Bernard Devauchelle, Sylvie Testelin, Christophe Moure,

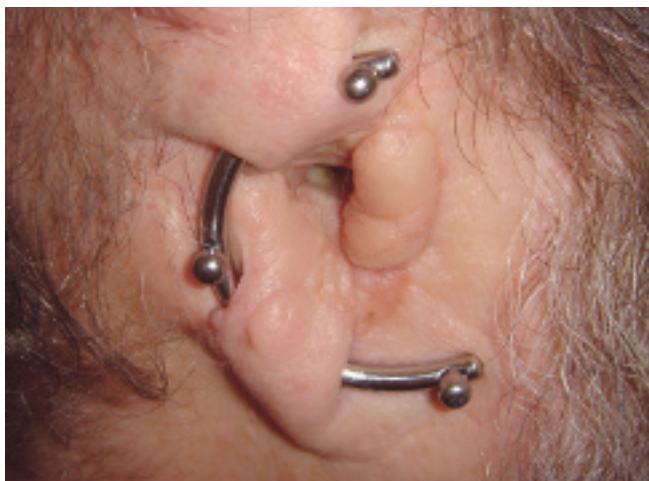

fig. 20 – Barre d'Ombredanne : les débuts de l'implantologie extra-orale. (Image : J. Dichamp)

Cédric d'Hauthuille du CHU d'Amiens, Benoît Lengelé de l'Université catholique de Louvain, en collaboration avec l'équipe de Jean-Michel Dubernard du CHU de Lyon. Il s'agit de la première greffe partielle du visage au monde (greffe du triangle formé par le nez et la bouche) réalisée sur une patiente de 38 ans, Isabelle Dinoire.

En janvier 2007, l'équipe de Laurent Lantieri, du CHU Henri-Mondor de Créteil (Val-de-Marne), a réalisé la deuxième transplantation de la face, au cours d'une opération qui aura duré 15 heures. Le patient, âgé de 27 ans, souffrait d'une forme très grave de la maladie de Von Recklinghausen, une pathologie incurable qui peut, dans ses formes les plus graves, déformer le visage au point pour le malade de ne plus pouvoir affronter le regard des autres.

En mars 2010, un Espagnol âgé d'une trentaine d'années, défiguré par un accident cinq ans auparavant après avoir pointé une arme sur son visage, se réveille à l'hôpital de Barcelone Vall d'Hébron avec un nouveau visage. Il est le premier homme au monde à avoir bénéficié d'une « greffe totale de la face ». De son ancien faciès, il ne conserve que ses yeux et sa langue. Son nouveau visage est celui d'un donneur victime d'une mort cérébrale. Jusqu'à cette opération réalisée par une équipe de trente chirurgiens, anesthésistes et infirmières, dirigée par Joan Pere Barret, chef du département de chirurgie plastique de l'hôpital barcelonais, l'homme n'avait plus de nez ni de bouche et était incapable de toute autonomie. Pour J.P. Barret, cette opération est bien plus qu'une greffe ; il témoigne : « *c'est une transplantation totale. Il a le visage d'un nouvel être humain, il ne ressemble plus du tout au donneur* » [33].

Et que penser de la première transplantation post-mortem de tête humaine réalisée par Sergio Canavero et Xiaoping Ren en novembre 2017, prémices d'une future intervention avec un patient receveur vivant ?

LA PROTHÈSE MAXILLO-FACIALE DE DEMAIN : DU PATIENT « PROTHÉSÉ » À L'HYBRIDE AUGMENTÉ

Les prothèses faciales associées ou non à une reconstruction chirurgicale tentent, dans des contextes lourds, de rendre possible une nouvelle existence corporelle en associant diverses technologies. Le passage au prothétique fait émerger un genre nouveau, l'« homo orthopedicus » [34], et la question de cette reconfiguration des personnes porteuses de prothèses maxillo-faciales s'appuie sur le concept d'hybridation, cher à la recherche en anthropologie de la santé et en épistémologie du corps (fig. 21).

La médecine actuelle vit un profond changement de paradigme : elle reposait jusqu'alors sur un cadre de pensée « thérapeutique » dont le but était de réparer le vivant face à la maladie ou la déficience. Autrefois, les buts de la médecine étaient avant tout de soigner les malades et de prendre soin des personnes vulnérables. Avec les progrès scientifiques, les missions de la médecine se sont élargies à la prise en charge des douleurs et des souffrances jusqu'à la recherche du bien-être, si on fait référence à la définition de la santé par l'OMS dans le préambule de sa constitution de 1946 : « *état de complet bien-être physique, mental et social qui ne consiste pas seulement en une absence de maladie ou infirmité* » [35]. À l'heure actuelle, les nouvelles technologies désignées sous l'acronyme NBIC (nanotechnologies, biotechnologies, informatique, cognitivisme) font basculer le monde médical dans

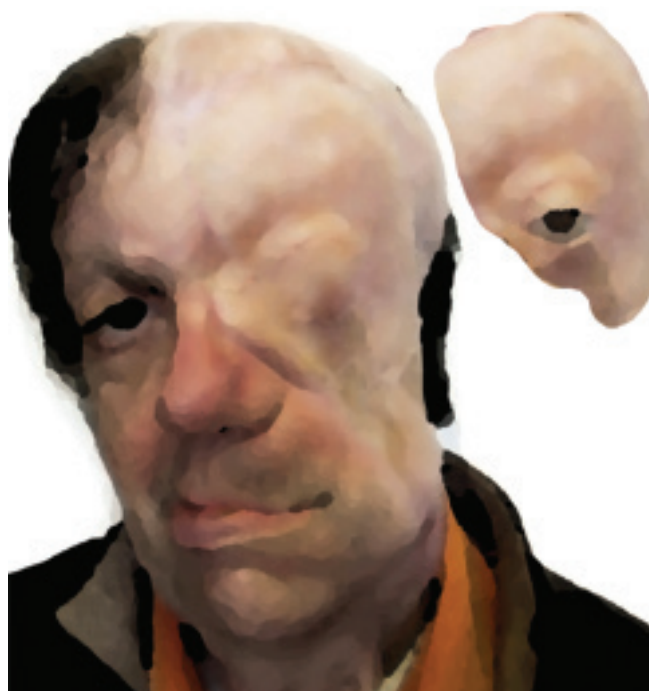

fig. 21 – Du geste médical à l'hybridation prothétique. (Image : H. Destruhaut)

le champ du transhumanisme dont l'objectif est « l'augmentation » et non plus la seule restauration [36].

Le visage est le support de reconstructions chirurgicales et prothétiques qui dépassent aujourd'hui les seules considérations esthétiques et fonctionnelles autrefois évoquées, pour tendre vers des processus transhumanistes d'hybridation [37]. L'hybridation n'est pas une simple juxtaposition d'un tissu organique humain avec un autre support (qu'il soit organique ou prothétique) : au contraire, elle intègre une profonde refonte de l'être par une reconfiguration du schéma neuro-psycho-physiologique. Le vécu des hybrides dont le visage est recomposé a des effets non seulement physiques mais psychiques. Le désagrément sensoriel de ces « morceaux fragmentés » maxillo-faciaux, qui ne sont pas encore ceux de la personne mutilée, est vécu comme un corps étranger, sinon un intrus. La vie entière du patient est tournée vers des manifestations corporelles auxquelles il portait avant une attention moindre. La réorganisation de la conscience corporelle, selon Geneviève Ponton, exige du patient qu'il se construise, malgré l'artifice de la prothèse, vivant dans la durée [38]. La neuro-plasticité doit favoriser l'acceptation de la prothèse, non seulement consciemment mais dans les représentations psychiques du corps par le sujet. D'abord blessé, puis soigné et hybridé, le sujet, s'il ne souffre plus physiquement, est affecté mentalement par les conflits entre l'image initiale de son visage et le nouveau. La prothèse devient un bio-objet dans le sens où elle contribue à un reformatage neuro-psycho-physiologique de l'être hybridé.

Enfin, dans un avenir proche, compte tenu de la vague transhumaniste qui touche le monde médical, on peut penser que les prothèses maxillo-faciales contribueront à une augmentation de l'individu lorsqu'elles bénéficieront, d'une part, des avancées en neuro-sciences et en médecine haptique, et d'autre part, de l'utilisation des nouvelles technologies (en particulier bio- et nano-technologies) [39].

CONCLUSION

L'hybridation en prothèse maxillo-faciale a rendu une conscience aux praticiens tout en donnant une nouvelle forme de vie aux patients. En effet, le geste prothétique banalisé est souvent relégué dans la sphère du « tout technique » et entraîne une prise en charge « hors du corps ». Par la convocation des dernières recherches en neuro-sciences et grâce au support conceptuel de la philosophie du corps et de l'anthropologie sociale, a pu être démontrée l'importance du geste de la mise en place d'une prothèse sur un individu blessé mais appréhendé en tant qu'entité bio-psycho-sociale. L'intégration d'une prothèse ne peut passer aujourd'hui que par la prise en compte du schéma neuro-psycho-physiologique et de son implication dans ce maillage complexe, dont de nombreux éléments nous

échappent encore. Puisque la prothèse maxillo-faciale apparaît comme une discipline séculaire donc traditionnelle, elle n'a nullement besoin de prouver encore sa justification clinique dans la médecine moderne. Évoluant dans sa forme actuelle à travers les progrès scientifiques des biomatériaux et de l'imagerie médicale, il lui manquait une dimension anthropologique.

La technique ne suffit plus pour satisfaire à une nouvelle identité : une identité modifiée, orientée et reformatée par l'hybridation. Le corps transformé retentit sur l'ensemble des niveaux, conscients et inconscients de l'individu, allant jusqu'à profondément bouleverser l'être lui-même... et son entourage. À nous, acteurs de la « guérison » de ces patients, d'en formuler les postulats, de les observer dans leur évolution clinique et sociale, de les appliquer et de les diffuser largement pour un meilleur bénéfice thérapeutique. La réussite des réhabilitations repose sur une intégration quotidienne des prothèses pour les patients ; l'épistémologie du corps en définit bien le concept. Il devient légitime de parler d'hybridation et en corollaire d'assimiler des dispositifs prothétiques à des bio-objets, voire mieux, à des bio-prothèses. L'homme apparenté, l'homme modifié, l'homme prothésé passe du statut de patient au statut d'hybride dont le devenir reste pourtant encore à définir dans le cadre d'une approche phénoménologique [33].

C'est un pari difficile, et donc surement ambitieux, mais qui en vaut la peine puisqu'il s'agit d'entretenir la préservation de la vie relationnelle de nos « semblables » dans les meilleures conditions qui soient. Ici réside, sans nul doute, un enjeu révélateur de l'émergence de nouveaux paradigmes, vecteurs de mutations sociétales. Du visage hybride au corps hybride, de l'homme hybride à la société hybridée, ce sont tous les modèles sociaux, économiques et politiques qu'il faut repenser. À travers l'hybridation, nous ressentons bien que l'évolution humaine a déjà amorcé une nouvelle orientation. ■

*« Un corps m'est échu, qu'en ferai-je enfin,
tellement unique et tellement mien... »
Pierre – Ossip Mandelstam (1909)*

En hommage à Jacques Mouchez, soldat de la Grande Guerre.

BIBLIOGRAPHIE

- 1 Vigarios E, Destruhaut F, Pomar Ph, Dichamp J, Toulouse E. La prothèse maxillo-faciale. La prothèse maxillo-faciale, coll. Mémento. Paris : Éditions CdP, 2015.
- 2 Benoist M. Réhabilitation et prothèse maxillo-faciales. Paris : Éditions Prélat, 1978.
- 3 Pomar Ph, Pessey JJ. L'Égypte : berceau de la médecine. Nez, Gorge, Oreilles NGO 1998;4:16-21.

- 4 Dunand F, Lichtenberg R.** La longue mise au point d'une technique. Les momies : un voyage dans l'éternité. Paris : Gallimard, 2003:27-40.
- 5 Dwivedi G, Dwivedi S.** Sushruta : the Clinician, Teacher par Excellence : History of Medicine. Indian Journal of Chest Disease and Allied Science 2007;49:243-244.
- 6 Saraf S.** Sushruta : Rhinoplasty in 600 B.C. The Internet Journal of Plastic Surgery 2006;3.
- 7 Halioua B.** Histoire de la médecine. Paris : Éditions Elsevier Masson, 2008.
- 8 Destruhaut F, Vigarios E, Pomar P.** Face et visage : les résonances socioculturelles de l'anatomie artistique à travers l'iconographie. Encyclopédie Médico-Chirurgicale Médecine buccale. Paris : Éditions Elsevier, 2010:28-070-U-10.
- 9 Harmonville AL.** Dictionnaire des dates, des faits, des lieux et des hommes historiques ou les tables de l'histoire. Paris : Éditeur Alphonse Levasseur, 1842:507.
- 10 Folz R.** Le souvenir et la légende de Charlemagne dans l'Empire germanique médiéval. Paris : Éditions Les Belles-Lettres, 1950:91-92.
- 11 Reisberg DJ, Habakuk S.** A history of facial and ocular prosthetics. Advances Ophthalmologic and Plastic Reconstructive Surgery 1990;8:11-23.
- 12 Vaudoyer JL.** Ambroise Paré et les Valois. Coll. Les grands hommes et leurs médecins. Lyon : Ciba, 1936.
- 13 Paré A.** Dix livres de chirurgie avec le magasin des instruments nécessaires à icelle. Paris : Imprimerie de Jean Le Royer, 1564.
- 14 Sticker HJ.** Corps infirmes et Société. Paris : Aubier, 1982:140.
- 15 Gibson T.** The prosthesis of Ambroise Paré. Br J Plastic Surgery 1955;8.
- 16 Dolhem R.** De la prothèse oculaire et des ocularistes, quelques repères historiques. J Fr Ophtalmol 2002;4:434-438.
- 17 Chardack H.** Tycho Brahé : l'homme au nez d'or. Coll. Les rêveurs du ciel. Paris : Presses de la Renaissance, 2004:62-73.
- 18 Greisman HC.** Tycho Brahe : astronomer of Renaissance Denmark. Clinics in Plastic Surgery 1983;10:629-633.
- 19 Gnudi MT, Webster JP.** The life and times of Gaspare Tagliacozzi, surgeon of Bologna. New York : H. Reichner, 1950.
- 20 Fauchard P.** Le chirurgien-dentiste ou traité des dents, des alvéoles et des gencives. Paris : Manuscrits de la Bibliothèque interuniversitaire de médecine, 1727.
- 21 Loir F, Loir JC.** Promenades historiques au Quartier latin. Sur les pas de Fauchard à Paris. Actes, Société française d'histoire de l'art dentaire 2009;14:12-15.
- 22 Martin C.** De la prothèse immédiate à la résection des maxillaires. Paris : Éditions Masson, 1889.
- 23 Henning K.** Eine neve Abdurckmasse (Elastine). Oster-Ung Vjschr 1910;26:560-565.
- 24 Delaporte S.** Les Gueules Cassées. Les blessés de la face de la Grande Guerre. Paris : Éditions Noësis, 1996.
- 25 Monestier M.** Modèles et utilisations des prothèses de la face. In : Les Gueules Cassées : les médecins de l'impossible. Paris : Le Cherche Midi, XIII, 2009:235-258.
- 26 Cazaubon A.** La prothèse maxillo-faciale à travers la Première Guerre mondiale. In : Contribution à l'histoire de la prothèse maxillo-faciale, de l'Antiquité à la Deuxième Guerre mondiale. Thèse pour le diplôme de Docteur en Chirurgie dentaire, dir. P Pomar, Toulouse : Université Paul Sabatier, 1996;96TOU33050:176-187.
- 27 Lamarche P.** Organisation des formations sanitaires. In : Science et dévouement, Paris : Aristide Quillet, 1917:22-78.
- 28 Taupiac S.** Les « Gueules Cassées » de la Première Guerre mondiale : Histoire et Réhabilitation. Thèse pour le diplôme de Docteur en Chirurgie dentaire, dir. P Pomar, Toulouse : Université Paul Sabatier, 1996;99TOU33038:125p.
- 29 Aziza T, Watersa M, Jagger R.** Analysis of the properties of silicone rubber maxillofacial prosthetic materials. J Dent 2003;31:67-74.
- 30 Destruhaut F, Esclassan R, Toulouse E, Vigarios E, Pomar P.** Histoire de la peau prothétique de la grande guerre à nos jours. Actes. Société Française d'Histoire de l'Art dentaire 2012;17:55-58.
- 31 Lai JH, Wang LL, Ko CC, Delong RL, Hodges JS.** New organosilicon maxillofacial prosthetic materials. Dental Materials 2002;18:281-286.
- 32 Destruhaut F, Toulouse E, Vigarios E, Dichamp J, Pomar P.** Les épithèses implanto-portées. In Tavitian P, Hue O, eds. Prothèses supra-implantaires. Paris : Éditions Cdp, 2010.
- 33 Andrieu B, Pomar Ph, Destruhaut F, Vigarios E.** Visages hybrides : vers une anthropologie de la prothèse. Paris : L'Harmattan, 2018.
- 34 Andrieu B.** Les avatars du corps. Une hybridation somatechnique. Montréal : Liber, 2011.
- 35 Mattei JF.** La médecine est-elle à l'abri du transhumanisme ? In : Questions de conscience : de la génétique au posthumanisme. Paris : Éditions Les Liens Qui Libèrent, 2017:113-135.
- 36 Ferry L.** La révolution transhumaniste : comment la technomédecine et l'uberisation du monde vont bouleverser nos vies. Paris : Plon, 2016:277.
- 37 Andrieu B.** Devenir hybride. Paris : Presses universitaires de Nancy, 2008.
- 38 Ponton G.** La réorganisation de la conscience corporelle. Se construire vivant dans la durée. Thérapies Psychomotrices & Recherches 2012;169:144.
- 39 Destruhaut F, Vigarios E, Andrieu B, Pomar P.** Regard anthropologique en prothèse maxillo-faciale : entre science et conscience. In : Chimères : revue des schizoanalyses – Devenir hybride. Paris : CNL, 2011:45-56.

Liens d'intérêts

Les auteurs déclarent n'avoir aucun lien d'intérêts concernant cet article.

Auteurs

Florent Destruhaut - *MCU-PH Prothèses, Docteur en Anthropologie historique et sociale (EHES)*

Julien Delrieu, Antonin Hennequin - *AHU*

Xavier Dusseau, Éric Toulouse - *Prothésiste-dentaires, épithésiste*

Philippe Pomar - *PU-PH Prothèses, Doyen de la Faculté d'Odontologie de Toulouse*