



HAL
open science

Un cas inattendu de nécropsie à Neuville-aux-Bois (45)

François Capron, Florence Tane

► **To cite this version:**

François Capron, Florence Tane. Un cas inattendu de nécropsie à Neuville-aux-Bois (45). Rencontre autour du corps malade : prise en charge et traitement funéraire des individus souffrant à travers les siècles (GAAF), May 2018, Bordeaux, France. hal-02018060

HAL Id: hal-02018060

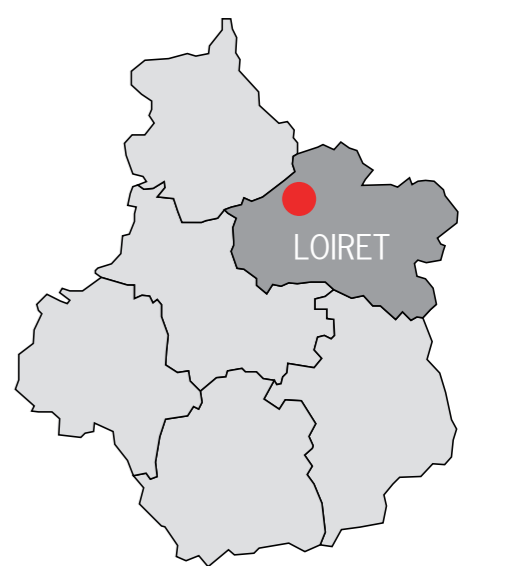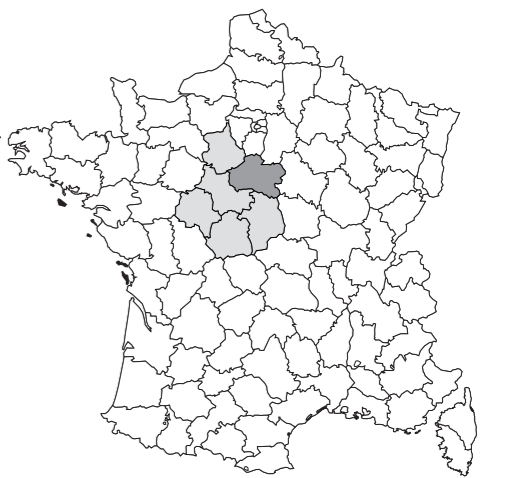<https://hal.science/hal-02018060>

Submitted on 13 Feb 2019

HAL is a multi-disciplinary open access archive for the deposit and dissemination of scientific research documents, whether they are published or not. The documents may come from teaching and research institutions in France or abroad, or from public or private research centers.

L'archive ouverte pluridisciplinaire **HAL**, est destinée au dépôt et à la diffusion de documents scientifiques de niveau recherche, publiés ou non, émanant des établissements d'enseignement et de recherche français ou étrangers, des laboratoires publics ou privés.

Un cas inattendu de nécropsie à Neuville-aux-Bois (45)



La fouille de l'église Saint-Symphorien de Neuville-aux-Bois (Loiret) a précédé un chantier de reprise en sous-œuvre des maçonneries. La surface étudiée est réduite, 123 m², et morcelée en 55 sondages. À l'extérieur, elle prend la forme d'une tranchée de 1,60 m de large en moyenne qui longe le mur de l'état actuel de l'église. Ce secteur est dévolu aux inhumations depuis le début du VIII^e siècle. Dans l'état de nos connaissances, l'église est attestée seulement à partir du troisième quart du X^e siècle.

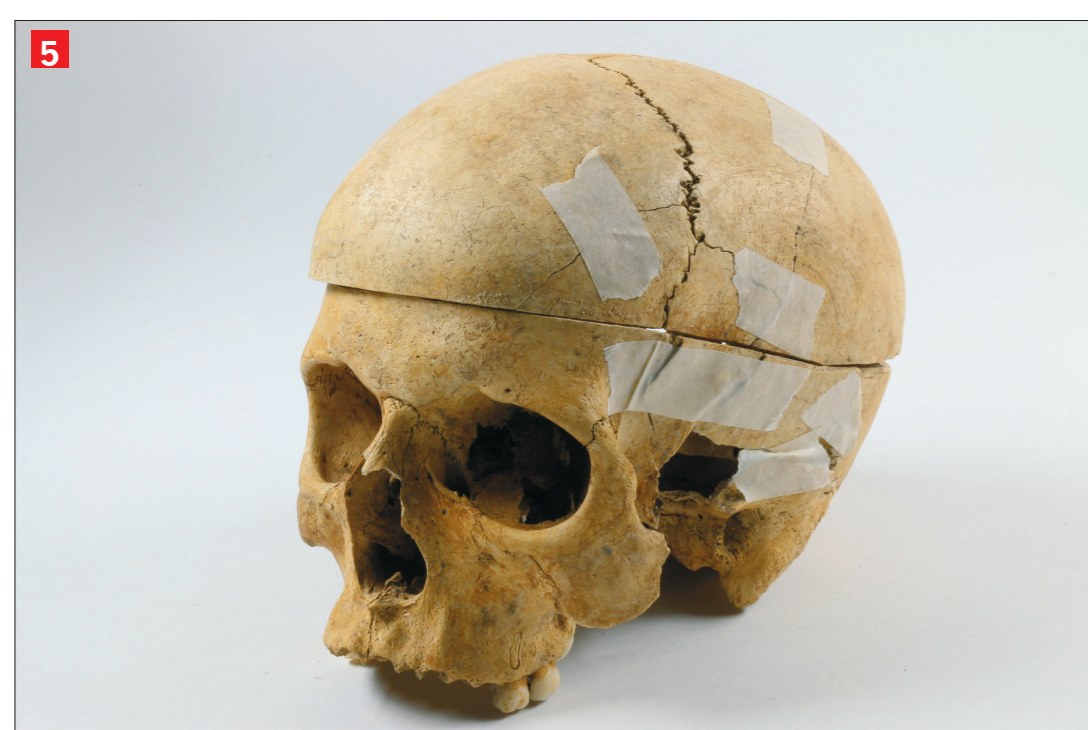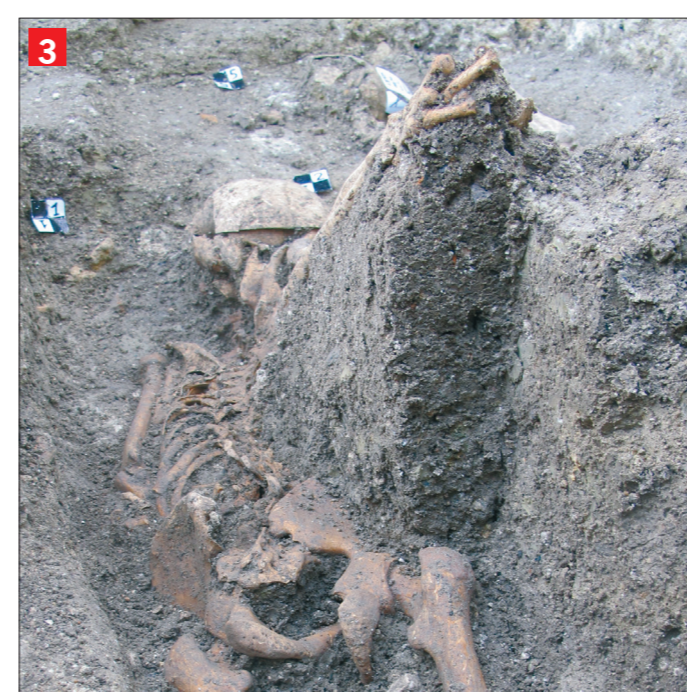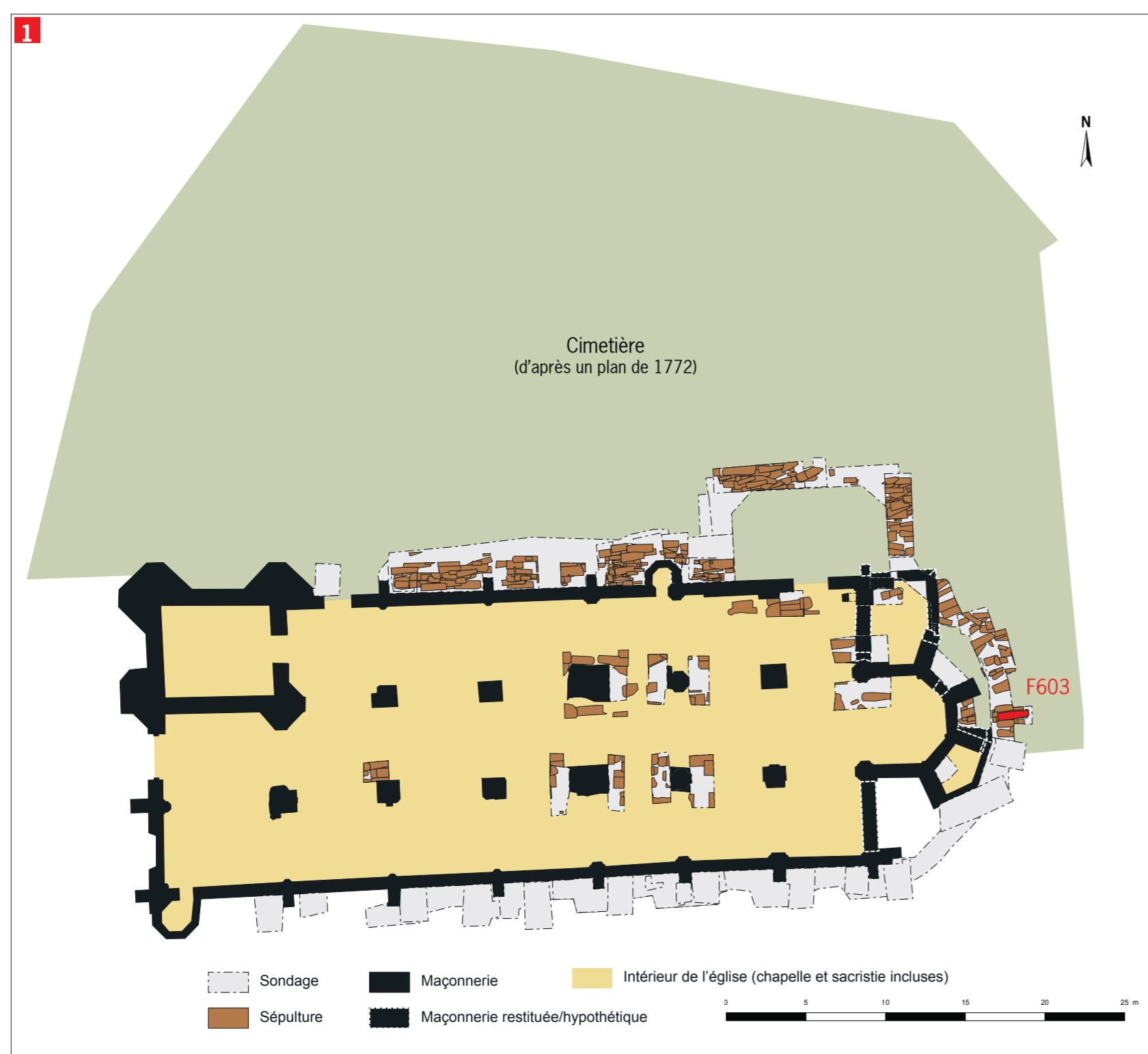
La sépulture F603 est installée au niveau du chevet de l'état d'église édifié à la fin du XV^e siècle, dans le cimetière paroissial dont l'emprise est connue grâce à un plan de 1772 (fig. 1). L'analyse stratigraphique permet de privilégier les fourchettes 1635-1684 ou 1736-1805 de la datation radiocarbone pour cette inhumation.

Il s'agit de l'inhumation individuelle d'un jeune adulte, décédé entre 20 et 29 ans, implantée selon un axe ouest-est et où l'individu a été placé tête à l'ouest, comme toutes les tombes contemporaines sur le site. En revanche le défunt n'a pas été inhumé en cercueil ni déposé en pleine terre, pratiques en usage pour cette époque.

Le cadavre a été vraisemblablement basculé directement depuis le haut de la fosse qui a ensuite été immédiatement comblée (fig. 2). En effet, l'individu repose en partie sur le ventre avec le membre supérieur droit en extension qui est conservé 30 cm plus haut, contre la paroi (fig. 3). En plus de cette disposition et de ce mode de dépôt atypiques, le défunt de F603 montre une calotte crânienne entièrement découpée et détachée peu de temps après le décès (fig. 4, 5 et 6). Le crâne a été scié selon un plan parallèle au plan de Francfort, ce qui indique un sciage vertical. La découpe a été initiée en arrière de l'oreille droite et se poursuit vers le côté gauche de l'individu jusqu'à revenir à son point de départ (fig. 7 et 8). On observe de fines entailles, parallèles au plan de sciage et superficielles, qui correspondent sans doute à la mise à nue des os du crâne préalablement à la découpe à la scie (fig. 9). Les différentes variations d'axe (fig. 10) et l'absence de conjonction du départ et de l'arrivée de la découpe sont des arguments en faveur d'une ouverture préservant le cerveau. D'après sa position dans la tombe, la calotte avait été remise en place avant le dépôt (fig. 4). De plus, la présence de calcifications

habituellement associées aux matières cérébrales montrent que le crâne a été déposé en terre avec tout ou partie de son contenu.

Aucune observation osseuse ne permet de privilégier l'hypothèse d'une autopsie : absence de pathologie traumatique et des autres découpes attendues lors de ce type de manipulation (ex. sternum, côtes ou membres). La pratique de l'embaumement est une possibilité mais ses techniques laissent également d'autres traces, absentes ici (Georges, 1999). De plus, son coût élevé limite son utilisation à des groupes sociaux privilégiés, aux antipodes de cette inhumation rapide, voire discrète, au plus près de la limite sud-est du cimetière. Les similarités sont fortes avec les exemples de squelettes retrouvés pour les XVI-XVIII^e siècles dans un cimetière paroissial à Douai (Devriendt *et al.* 2015). Il s'agit également de jeunes adultes de sexe masculin, dont les corps ont été découpés voire morcelés puis enterrés sans soin dans des fosses au milieu des autres tombes. Si, pour ces derniers, les dissections sont vraisemblablement à but pédagogique, l'absence d'une structure d'enseignement de la médecine à Neuville-aux-Bois pose la question de la finalité de cette nécropsie.



- 1 Plan général des maçonneries et des sépultures attribuées à la période moderne du site, avec localisation de la sépulture F603 © F. Tane, Inrap
- 2 Vue générale de la tombe. Une extension hors emprise a été réalisée afin de fouiller l'intégralité de la fosse. © F. Tane, Inrap
- 3 Vue de détail du membre supérieur droit conservé en hauteur dans l'espace de décomposition colmaté. Les liaisons des éléments de la main et du poignet sont très bien conservées. © F. Tane, Inrap
- 4 Vue de détail *in situ* du crâne découpé. La partie détachée a été remise en place avant ensevelissement, peut-être en rabattant la peau scalpée ou retenue par un lien en matériau périssable © F. Tane, Inrap
- 5 Vue générale du bloc craniofacial de l'individu de F603 en laboratoire, avec remise en place de la calotte découpée. © M. Noël, Inrap
- 6 Vue générale interne des deux parties du crâne de l'individu de F603. L'absence de congruence exacte entre les deux parties montre bien que la découpe a eu lieu sur des os frais qui se sont légèrement déformés en séchant. La forme générale légèrement distordue du périmètre crânien a également été acquise en terre, au cours de la squelettisation. © M. Noël, Inrap
- 7 Vue générale oblique de la partie inférieure du cranium. La flèche indique le départ de la découpe, en vue intracrânienne. © M. Noël, Inrap
- 8 Vue de détail de l'entaille de départ de la découpe. La taille de l'encoche est beaucoup plus importante en face extérieure (non perforante sur 1,8 cm de long), confirmant qu'il s'agit du point de départ du sciage. La trace sécante pourrait correspondre à un premier départ avorté. Le décalage entre les plan de départ et d'arrivée est de 4 mm © M. Noël, Inrap
- 9 Vue de détail des légères traces de coupes parallèles, entre elles et avec le plan de sciage, visibles sur la calotte détachée. Ces lacérations résultent très certainement de la découpe du cuir chevelu pour accéder à l'os © M. Noël, Inrap
- 10 Vue de détail des traces de scie montrant de légers changements d'axe au cours de la découpe. D'autres séries de traces elles-aussi parallèles au plan de découpe sont plus profondes, plus groupées et moins longues que celles liées à la découpe de la peau. Elles pourraient plutôt correspondre à des à-coups de la scie, puisqu'elles se localisent au niveau des changements d'axe de la découpe. © M. Noël, Inrap