



**HAL**  
open science

**Développement des virtothèques ostéologiques en anthropologie biologique et en paléopathologie. Application aux traumatismes de guerre de la période napoléonienne (Retraite de Russie, décembre 1812), première analyse virtuelle de paléo-balistique**

Hélène Coqueugnot, Bruno Dutailly, Pascal Desbarats, Alexandra Buzhilova, Olivier Dutour

► **To cite this version:**

Hélène Coqueugnot, Bruno Dutailly, Pascal Desbarats, Alexandra Buzhilova, Olivier Dutour. Développement des virtothèques ostéologiques en anthropologie biologique et en paléopathologie. Application aux traumatismes de guerre de la période napoléonienne (Retraite de Russie, décembre 1812), première analyse virtuelle de paléo-balistique. Virtual Retrospect 2013, Robert Vergniew, Nov 2013, Pessac, France. pp.57-62. hal-01919060


**HAL Id: hal-01919060**

**<https://hal.science/hal-01919060>**

Submitted on 21 Nov 2018

**HAL** is a multi-disciplinary open access archive for the deposit and dissemination of scientific research documents, whether they are published or not. The documents may come from teaching and research institutions in France or abroad, or from public or private research centers.

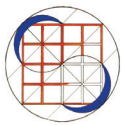L'archive ouverte pluridisciplinaire **HAL**, est destinée au dépôt et à la diffusion de documents scientifiques de niveau recherche, publiés ou non, émanant des établissements d'enseignement et de recherche français ou étrangers, des laboratoires publics ou privés.



Vergniew R. et Delevoie C., éd. (2015),  
Actes du Colloque Virtual Retrospect 2013,  
Archéovision 6, Editions Ausonius, Bordeaux

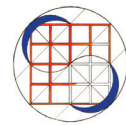
## Tiré-à-part des Actes du colloque Virtual Retrospect 2013

Pessac (France) 27, 28 et 29 novembre 2013




H. Coqueugniot, B. Dutailly, P. Desbarats, A. Petrovna Buzhilova,  
O. Dutour

*Développement des virtothèques ostéologiques en anthropologie biologique et en paléopathologie. Application aux traumatismes de guerre de la période napoléonienne (Retraite de Russie, décembre 1812), première analyse virtuelle de paléo-balistique*



pp.57-62



Conditions d'utilisation :  
Utilisation du contenu de ces pages est limitée à un usage  
personnel et non commercial.  
Tout autre utilisation est soumise à une autorisation  
préalable.  
Contact : [virtual.retrospect@archeovision.cnrs.fr](mailto:virtual.retrospect@archeovision.cnrs.fr)



# Développement des virtothèques ostéologiques en anthropologie biologique et en paléopathologie. Application aux traumatismes de guerre de la période napoléonienne (Retraite de Russie, décembre 1812), première analyse virtuelle de paléo-balistique

Hélène Coqueugniot (1, 2), Bruno Dutailly (1), Pascal Desbarats (3), Alexandra Buzhilova (4), Olivier Dutour (1, 5, 6)  
helene.coqueugniot@u-bordeaux.fr, bruno.dutailly@u-bordeaux.fr,  
pascal.desbarats@u-bordeaux.fr, albu\_pa@mail.ru, olivier.dutour@ephe.sorbonne.fr  
(1) UMR 5199 PACEA <http://www.pacea.u-bordeaux1.fr/> (2) Department of Human Evolution <http://www.eva.mpg.de/evolution/> (3) UMR 5800 LaBRI <http://www.labri.fr/> (4) Research Institute and Museum of Anthropology, Msu <http://www.msu.ru/en/resources/msu-ws.html> (5) Laboratoire d'Anthropologie biologique Paul Broca, <http://www.ephe.sorbonne.fr/> (6) Department of Anthropology <http://anthropology.uwo.ca/grad1.asp>

**Résumé :** En archéologie, la constitution de collections ostéologiques à visée méthodologique (séries de référence) ou d'intérêt patrimonial (collections archéologiques) est une nécessité pour l'anthropologie, l'archéozoologie, la paléontologie et la paléopathologie. Les collections réelles posent des questions spécifiques concernant leur statut et leurs modalités d'acquisition. Les avancées des sciences du numérique dans le champ de la documentation ont abouti au concept de collections numériques en terme de "bibliothèques virtuelles" et autorisent le développement de "musées virtuels".

Nous présentons ici l'application de la chaîne de traitement d'imagerie numérique VIRCOPAL® à des pièces osseuses pathologiques (traumatismes de guerre) issues d'un charnier de soldats français de la retraite napoléonienne de Russie (Königsberg 1812). Cette "virtothèque ostéologique" revêt un intérêt majeur en terme de conservation et de valorisation patrimoniale mais aussi en termes de recherche en permettant la mise en évidence de structures internes inaccessibles sur ces pièces originales rares, fragiles et situées à distance du lieu d'étude.

**Mots-clés :** virtothèque ostéologique, collections, patrimoine, anthropologie biologique, paléopathologie, paléotraumatologie, CT scan, imagerie 3D, prototypage rapide, impression 3D, paléo-balistique

**Abstract :** In the field of archaeology, the constitution of osteological collections having a methodological purpose (reference series) or heritage interest (archaeological collections) is a necessity for anthropology, zooarchaeology, paleontology and paleopathology. These collections raise specific questions about their status and their acquisition terms.

Advances of digital sciences in the field of documentation led to the concept of digital collections in terms of "virtual libraries" and allowed the development of "virtual museums".

We present here the application of the digital chain VIRCOPAL® on some pathological bones that reveal war traumas, coming from a mass grave of Napoleonic French soldiers dating from the Retreat from Russia (Königsberg 1812). This "digital bone library" is a major issue in terms of heritage preservation and valorisation but also in terms of research for the study of inner structures of these original specimens that are rare, fragile and remotely located from the place of study.

**Keywords :** digital bone library, collection, patrimonial heritage, biological anthropology, paleopathology, paleotraumatology, CT scan, 3D imaging, rapid prototyping, 3D printing, paleo-ballistic

## INTRODUCTION

La recherche en anthropologie biologique, en archéozoologie, en paléontologie humaine et animale et en paléopathologie, passe par la constitution et l'étude de collections ostéologiques. Celles-ci peuvent se définir à 3 niveaux d'intérêt. Le premier est celui des collections dites de référence, constituées de spécimens le plus souvent récents qui illustrent l'état actuel de la variabilité ostéologique d'une espèce donnée ; elles sont utilisées, dans le domaine des sciences du passé, pour des recherches d'ordre méthodologique ou à titre comparatif. Le second est représenté par des collections dont la valeur patrimoniale s'exprime dans leur mode de constitution, c'est le cas de la collection de squelettes humains et animaux du laboratoire d'anatomie normale de la faculté de médecine de Strasbourg, constituée dès le xvii<sup>e</sup> siècle et poursuivie lors du rattachement de l'Alsace à l'Empire germanique, xix<sup>e</sup> - début

xx<sup>e</sup> ; une partie de ces collections peut revêtir une valeur de collection de référence (Coqueugniot & Hublin 2012). Le troisième niveau d'intérêt relève du statut archéologique de ces collections (comme par exemple l'ostéothèque de Pessac, mise en place en 1995 par le service archéologique d'Aquitaine).

Ces collections, quelles qu'elles soient, font actuellement l'objet de débats d'ordre éthique ou légal concernant leur statut et leurs modalités d'acquisition. Leur conservation et leur valorisation sont également au centre des préoccupations des administrateurs du patrimoine.

La virtualisation de ces collections pourrait être de nature à résoudre un certain nombre de ces problèmes. Le concept de "virtuothèque ostéologique" a été récemment proposé (Coqueugniot *et al.* 2012). Il vise à l'établissement de corpus de données numériques dont la finalité est d'alimenter des conservatoires numériques, accessibles à la communauté scientifique. Les avantages de cette virtualisation pour les spécimens ostéologiques sont nombreux :

- elle facilite l'accessibilité à des spécimens de collections dispersées à travers le monde et permet leur consultation à distance à tout moment

- elle multiplie leur possibilité d'étude, tout en préservant les spécimens originaux

- elle facilite l'étude de spécimens appartenant à des espèces protégées dont l'acquisition et la détention sont soumises à des réglementations très strictes

- elle offre la possibilité de restituer matériellement, par prototypage rapide, des copies bio-fidèles de spécimens ostéologiques issus de ces virtuothèques, ce qui facilite grandement leur diffusion et leur valorisation.

Nous prendrons pour exemple de cette approche la constitution d'un corpus de données 3D d'une série ostéo-archéologique particulière constituée à l'issue de la fouille de sauvetage menée en 2006 d'un charnier de soldats d'époque napoléonienne en Fédération de Russie (Buzhilova *et al.* 2009) et étudiée dans le cadre du Laboratoire International Associé Franco-russe du CNRS (LIA K1812) portant sur l'anthropologie et l'archéologie de la retraite de Russie. La question du statut de ces restes squelettiques est particulièrement complexe. Cette collection ostéologique est actuellement placée sous la responsabilité directe du Département d'Archéologie de l'Académie des Sciences de Russie. Son statut est celui de collection ostéologique faisant partie du patrimoine archéologique de la Fédération de Russie. La virtualisation de cette collection permettra de s'affranchir des contraintes liées à ce statut.

L'objectif de cette étude est de présenter la première étape du projet de numérisation de cette collection, qui porte sur ses aspects paléo-traumatologiques.

## MATÉRIEL ET MÉTHODES

La collection est constituée par les restes squelettiques de près d'un millier d'individus, en grande majorité des hommes jeunes, soldats de la Grande Armée, morts dans les hôpitaux militaires de la ville prussienne de Königsberg, au cours de la Retraite de l'hiver 1812. L'ensemble de ces restes osseux a été inventorié dans une base de données (*Mass Grave Anthropological Database*) (Dutour *et al.* 2010).

Cette collection ostéologique présente notamment un corpus de traumatismes d'origine et de stade d'évolution variés : 103 cas ont été recensés incluant des fractures consolidées et récentes, des traumatismes par arme blanche et par arme à feu ainsi que 8 cas d'amputation (Dutour & Buzhilova 2014). Elle constitue, à ce titre, un référentiel unique sur la traumatologie en contexte militaire au début du XIX<sup>e</sup> siècle. Cependant, les conditions de conservation de ces restes sont relativement rudimentaires dans la mesure où cette série n'avait pas pour vocation initiale d'être conservée et valorisée. À des fins de préservation, une virtualisation de cette collection a été entamée et des acquisitions tomodensitométriques ont débuté à Moscou sur ces ossements porteurs de signes de traumatismes afin de créer un corpus numérique de paléo-traumatologie de guerre napoléonienne.

Une première série de 6 pièces osseuses de traumatismes a été ainsi numérisée et a fait l'objet de reconstructions 3D. En plus de leur intérêt majeur dans la conservation patrimoniale des collections archéologiques, la numérisation et les méthodologies de reconstruction 3D permettent d'aller beaucoup plus loin dans la reconstruction de la séquence d'événements traumatiques.

Le fémur gauche (fig. 1) du jeune sujet n° 6 de sexe masculin retrouvé dans la fosse n° 1 retrace une histoire particulière qui illustre tout l'intérêt d'une telle approche 3D pour l'étude et la valorisation de cette collection.

D'abord interprété comme le résultat d'une amputation de cuisse cicatrisée lors de l'étude sur site, le fémur a ensuite été réinterprété au Département d'Anthropologie de l'Université de Moscou, comme étant le résultat d'une fracture complexe, suite à la découverte du segment distal au milieu de fragments d'ossements non attribués. Cette fracture présente une consolidation partielle en mauvaise position, une angulation marquée et un raccourcissement.

Afin d'analyser les lésions traumatiques de ce fémur et de modéliser la séquence d'événements ayant abouti à sa fracturation, la chaîne de traitement d'imagerie numérique brevetée VIRCOPAL® (Coqueugniot *et al.* 2011) a été mobilisée. Cette chaîne, adaptée aux matériaux osseux découverts en contexte archéologique ou provenant de collections anatomiques, est constituée de différents maillons allant de l'acquisition (micro)tomodensitométrique à l'impression 3D, en passant par plusieurs phases de traitement numérique : la reconstruction du signal en image

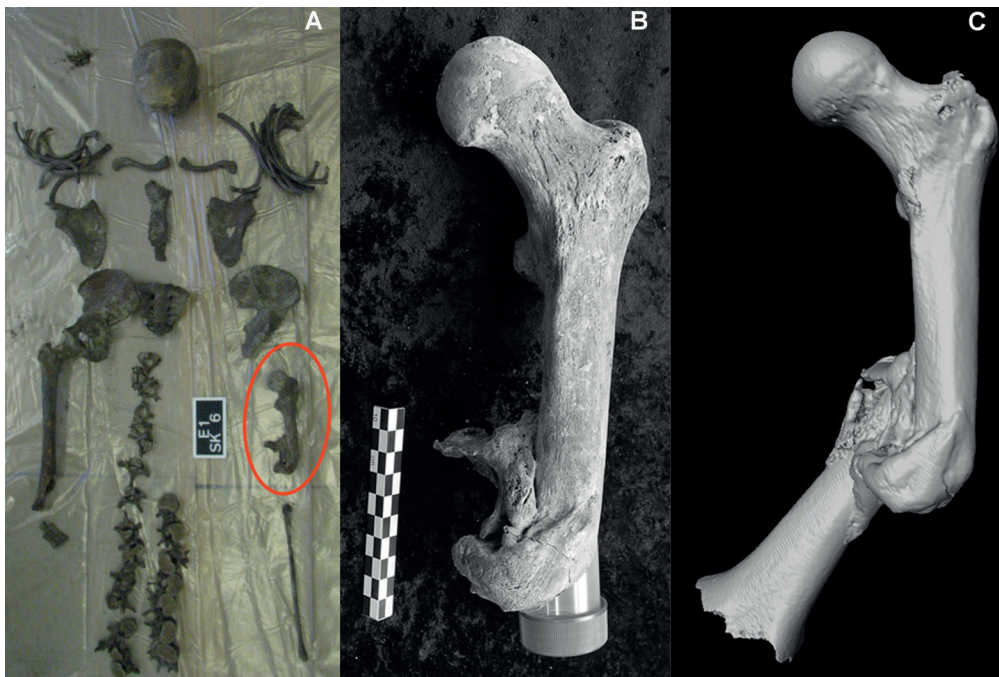


Fig. 1. Squelette complet de l'individu n° 6 de la fosse n° 1 (A) ; partie proximale du fémur ayant été initialement interprétée comme une amputation (B) ; partie distale ré-associée témoignant d'une fracture complexe du fémur (C).

2D ou 3D ; la segmentation des zones d'intérêt ; les analyses volumiques pour l'accès aux structures internes notamment ou l'extraction de surface pour des mesures géométriques 1D ou 2D notamment.

Les acquisitions tomographiques ont été réalisées à l'Université de Médecine et d'Odontologie de Moscou (Fédération de Russie) sur un Scanner Philips Brilliance 64 avec les spécificités suivantes : taille des pixels = 0,32 x 0,32 mm ; épaisseur de coupe = 0,8 mm ; espace entre les coupes = 0,4 mm ; intensité du courant = 194 mA ; voltage de la source = 80 kVp ; matrice de reconstruction : 768 x 768 pixel. Le traitement des images a été réalisé sur le logiciel d'imagerie médicale et de 3D TIVMI® (*Treatment and Increased Vision for Medical Imaging*) qui intègre de manière automatique le calcul du HMH (*Half Maximum Height*, Spoor *et al.* 1993) étendu à la 3D (Dutailly *et al.* 2009). La robustesse de TIVMI® pour la précision biométrique a été récemment démontrée par rapport à d'autres logiciels de reconstruction 3D (Guyomarc'h *et al.* 2012).

La modélisation et l'animation ont été réalisées grâce au logiciel 3ds Max. Le prototypage rapide du fémur fracturé a été effectué sur l'imprimante 3D Eden Objet 250® du Laboratoire Bordelais de Recherche en Informatique.

## RÉSULTATS ET INTERPRÉTATIONS

### Mise en évidence d'artéfacts métalliques (fig. 2A)

L'analyse des coupes tomographiques de ce fémur a permis de mettre en évidence une fragmentation multiple

de la diaphyse fémorale, la constitution d'un cal récent englobant certains de ces fragments et la présence à l'intérieur du remodelage osseux d'artéfacts fortement absorbants. Ces éléments très denses, disséminés à l'intérieur du foyer fracturaire au contact direct de la corticale des fragments osseux, permettent de formuler l'hypothèse de leur origine métallique, plus précisément en plomb. À cette époque, le plomb était le matériau de fabrication des balles de fusil. Ces balles étaient moulées selon des diamètres différents, fonction des armes des protagonistes. Certaines ont été retrouvées entières à la fouille, donc non tirées, à l'emplacement des poches des uniformes, aux côtés de pièces de monnaie et de pierres à fusil.

### Segmentation du remodelage osseux (fig. 2B)

La segmentation du tissu remodelé a été réalisée manuellement, coupe par coupe, dans les 3 plans de l'espace. Même si ce tissu, de faible densité et peu organisé (os tissé), est nettement distinct des fragments de corticale osseuse, la segmentation n'a pu être automatisée, nécessitant donc une expertise pour chaque coupe.

L'aspect de la consolidation, englobant superficiellement les fragments osseux d'une gangue essentiellement constituée d'os primaire, caractérise un cal en cours de formation. Il permet de proposer l'hypothèse d'un traumatisme dont la consolidation est récente, datant de moins de 3 mois (Lovell, 1997).

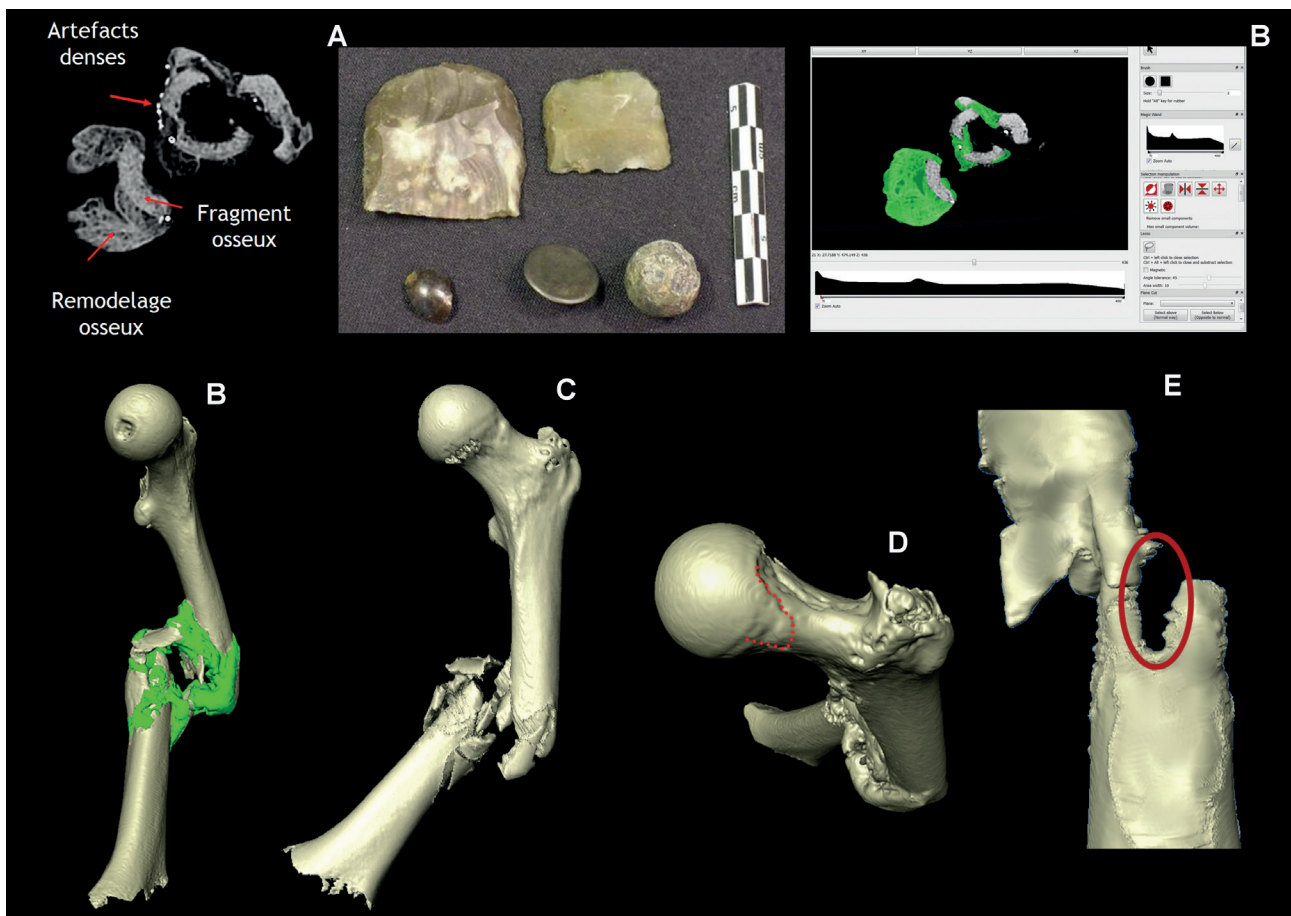


Fig. 2. Coupes tomodynamétriques montrant la fragmentation fracturaire et son engluage par le remodelage osseux et les artefacts métalliques au contact des éléments osseux - contenu de poche d'un soldat avec pierre à fusil et balle en plomb (A) ; segmentation du remodelage osseux (B) ; individualisation des fragments de fémur (C) ; marques osseuses de la pratique cavalière (D) ; visualisation de l'orifice d'entrée ovale du projectile (E).

#### Individualisation des fragments (fig. 2C)

L'extraction virtuelle du remodelage osseux a permis de visualiser 7 fragments osseux à bords aigus, en plus des deux extrémités, proximale et distale, du fémur. Il s'agit donc d'une fracture complexe, dite comminutive, relevant d'un éclatement de l'os par un choc direct au moyen d'un agent pénétrant.

Ces observations permettent de formuler l'hypothèse d'une fracturation par arme à feu de la partie médio-diaphysaire du fémur gauche.

#### Observations complémentaires (fig. 2D)

La présence d'une extension de la surface articulaire de la tête fémorale sur la partie supérieure du col fémoral et d'une surface de contact homologue sur le limbus acétabulaire témoignent d'une pratique cavalière (Palfi & Dutour 1996). L'hypothèse est de considérer ce jeune soldat, pour lequel des artefacts d'uniforme n'étaient pas directement associés à son squelette, comme faisant partie de la cavalerie de la Grande Armée.

#### Paléo-balistique (fig. 2E)

La reconstruction virtuelle du fémur, à partir de ses différents fragments, a permis d'identifier l'orifice d'entrée de la balle, ovale, avec une localisation médio-diaphysaire et postéro-latérale. En revanche, aucun orifice de sortie n'a pu être retrouvé à partir de la reconstruction virtuelle du fémur. Ceci peut être dû au fait que les projectiles en plomb pouvaient s'écraser au moment de l'impact sans traverser les parties du corps.

Les observations de la morphologie de la fracture témoignent d'un trajet oblique de la balle, de bas en haut et de dehors en dedans et permettent de proposer l'hypothèse d'un tir postérieur d'un fantassin sur un cavalier en selle. Cette trajectoire permet d'expliquer comment l'impact a fragmenté le fémur de l'extérieur vers l'intérieur de la cuisse ainsi que le déplacement de la partie distale du fémur qui s'est ensuite fixée progressivement par la constitution du cal osseux grâce à l'immobilisation du sujet.

On peut s'interroger sur les raisons ayant conduit les membres du corps sanitaire de l'hôpital militaire où ce soldat a été soigné, à privilégier un simple alitement sans tentative de réalignement du foyer fracturaire suivi d'une contention. À défaut de l'existence, à cette époque, du système de fixateur externe du Service de Santé des Armées, inventé bien plus tard (Meyrueis *et al.* 1980), ou de ses précurseurs de toute façon postérieurs à la campagne de Russie, la sanction thérapeutique de l'époque aurait été pour ce cas précis, une amputation précoce. Les prescriptions et la technique des amputations avaient été magistralement définies et largement pratiquées par le Baron Dominique Jean Larrey (1812), chirurgien en chef de la garde impériale et chirurgien en chef de la Grande Armée au moment de la Campagne de Russie. Malgré la présence de Larrey à Königsberg à cette période précise (décembre 1812-janvier 1813), qui tentait de réorganiser les hôpitaux militaires de la ville pour l'accueil massif de soldats blessés ou malades, ce cavalier n'a pas bénéficié d'une amputation de cuisse, traitement certes radical, mais qui lui aurait permis de marcher beaucoup plus rapidement avec un appareillage, et d'éviter ainsi des complications tardives qui ont amené à son décès à Königsberg.

#### CONCLUSIONS

Cette première étape dans la constitution d'une virtothèque ostéologique spécialisée doit maintenant s'élargir à la numérisation des autres cas de traumatismes de cette série, afin de constituer un corpus virtuel de paléo-traumatismes de guerre à la période napoléonienne.

Cette ostéothèque virtuelle pourra se compléter par des impressions 3D des pièces osseuses qui permettront leur mise à disposition à des fins didactiques, muséographiques et de valorisation patrimoniale.

#### Bibliographie

- Buchet, L., C. Rigeade, I. Ségué, M. Signoli, éd. (2009) : *Vers une anthropologie des catastrophes, Actes des 9<sup>e</sup> journées d'anthropologie de Valbonne-Antibes*, Antibes.
- Buzhilova, A., C. Rigeade, T. Schvedchikova, Y. Ardagna, O. Dutour (2009) : "The discovery of a mass grave of Napoleon's Great Army in Kaliningrad (formerly Königsberg), Russian Federation: preliminary results and interpretations", in : Buchet *et al.* 2009, 375-383.
- Coqueugniot, H., P. Desbarats, B. Dutailly, O. Dutour (2011) : *Procédé de modélisation d'une pièce formée de tissu osseux*, Brevet français 1151284.
- Coqueugniot, H., B. Dutailly, P. Desbarats, G. Palfi, M. Paniel, O. Dutour (2012) : *Quel avenir pour les virtothèques ostéologiques et paléopathologiques ?*, Proc. Colloque du Groupe des Paléopathologistes de Langue Française, 24.
- Coqueugniot, H., J.-J. Hublin (2012) : "Age-related changes of digital endocranial volume during human ontogeny: Results from an osteological reference collection", *American Journal of Physical Anthropology*, 147, 312-318.
- Dutailly, B., H. Coqueugniot, P. Desbarats, S. Gueorguieva, R. Synave (2009) : *3D surface reconstruction using HMM algorithm*, Proc. IEEE International Conference on Image Processing, 2505-2508.
- Dutour, O., A. Buzhilova (2014) : "Palaeopathological study of Napoleonic mass graves discovered in Russia", in : Knüsel, C. et Smith M.J. (eds), *The Routledge Handbook of the Bioarchaeology of Human conflict*, Routledge, 511-524.
- Dutour, O., G. Gourjon, A. Buzhilova, N. Berezina, T. Schvedchikova, A. Khokhlov, J.J. Brau, E. Herrscher, Y. Ardagna, C. Rigeade, N. Khozlov, A. Engovatova (2010) : *Gestion de la collection anthropologique de Kaliningrad (1812) par base de données (Mass Grave Anthropological Data Base – MGADB) et réflexion sur la virtualisation des collections anthropologiques, 1835<sup>e</sup> Réunion scientifique de la Société d'Anthropologie de Paris, 27-30 Janvier 2010*, Bruxelles, Institut Royal des Sciences Naturelles de Belgique.
- Guyomarc'h, P., F. Santos, B. Dutailly, P. Desbarats, C. Bou, H. Coqueugniot (2012) : "Three-dimensional computer-assisted craniometrics: a comparison of the uncertainty in measurement induced by surface reconstruction performed by two computer programs", *Forensic Science International*, 219, 221-227.
- Larrey, D. J. (1812) : *Mémoires de chirurgie militaire et campagnes*. Paris, Buisson.
- Lovell, N.C. (1997) : "Trauma analysis in paleopathology", *American Journal of Physical Anthropology*, 104, 139-170.

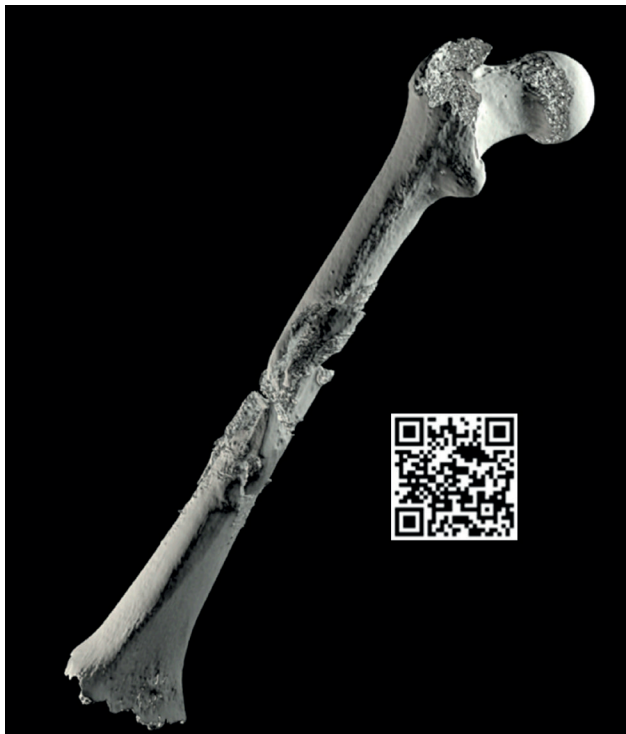

Fig. 3. Reconstruction 3D virtuelle du fémur avant la fragmentation et QR code de la vidéo montrant la modélisation paléo-balistique.

Meyrueis, J.P., J. Mine, G. Rochat, J.L. Mayaudon, P. Tripon (1980) :  
"Étude mécanique comparative des fixateurs externes : le  
modèle du Service de Santé des Armées", *Revue de Chirurgie  
Orthopédique*, 66, 317-321.  
Pálfi, G., O. Dutour (1996) : "Activity-induced skeletal markers in  
historical anthropological material", *International Journal of  
Anthropology*, 11, 41-55.

Spoor, C.F., F.W. Zonneveld, G.A. Macho (1993) : "Linear  
measurements of cortical bone and dental enamel by computed  
tomography: applications and problems", *American Journal of  
Physical Anthropology*, 91, 469-484.

