HAL
open science

Une jeune femme présentant des symptômes psychiatriques subaigus aux urgences

Alexandra Grinea, Sophie Demeret, Francis Bolgert, Romain Sonneville, Benjamin Rohaut

To cite this version:

Alexandra Grinea, Sophie Demeret, Francis Bolgert, Romain Sonneville, Benjamin Rohaut. Une jeune femme présentant des symptômes psychiatriques subaigus aux urgences. Revue du Praticien (La), 2017. hal-01865882

HAL Id: hal-01865882

https://hal.science/hal-01865882v1

Submitted on 2 Sep 2018

HAL is a multi-disciplinary open access archive for the deposit and dissemination of scientific research documents, whether they are published or not. The documents may come from teaching and research institutions in France or abroad, or from public or private research centers.

L'archive ouverte pluridisciplinaire **HAL**, est destinée au dépôt et à la diffusion de documents scientifiques de niveau recherche, publiés ou non, émanant des établissements d'enseignement et de recherche français ou étrangers, des laboratoires publics ou privés.

Une jeune femme présentant des symptômes psychiatriques subaigus aux urgences.

Clinical vignette: A young woman with subacute psychiatric symptoms at the emergency department.

Grinea A.[1 2], Demeret S. [1], Bolgert F. [1], Sonneville R[3]. Rohaut B.[4]

1. Département de Neurologie, Unité de Réanimation et de Soins Continus, Hôpital de la Pitié Salpêtrière, Paris, France.
2. Université Pierre et Marie Curie Paris - Paris 6, France.
3. Réanimation médicale et infectieuse, Hôpital Bichat- Claude-Bernard, INSERM U1148, Université Paris Diderot, France.
4. Neurological Department, Neuro-ICU, Columbia University, New York, USA.

Contact : br2529@columbia.edu

Citation : Grinea A, Demeret S, Bolgert F, Sonneville R, Rohaut B. Une jeune femme avec des symptômes psychiatriques subaigus aux urgences. *Revue du Praticien* 2017; **67**: 641–644

Les auteurs déclarent l'absence de conflit d'intérêt.

Observation :

Une jeune femme âgée de 19 ans, étudiante, et sans antécédents médicaux, développe en une semaine un tableau d'allure psychiatrique associant une angoisse majeure, un changement de comportement alimentaire à type d'anorexie et une insomnie. Elle consulte d'elle même son médecin traitant au bout d'une semaine. Celui-ci évoque un stress conjoncturel (période de préparation d'examens universitaires) et lui prescrit un traitement anxiolytique de courte

durée par du bromazépam. Malgré la diminution des symptômes anxieux, les troubles du comportement se majorent : fixation obsessionnelle sur ses études, majoration de l'anorexie et de l'insomnie, bradypsychie, hallucinations auditives (entend de la musique), puis installation progressive d'un mutisme. Une semaine après la consultation initiale, ses parents l'emmènent aux urgences.

Aux urgences : un burn out ?

L'examen somatique – et en particulier neurologique - est normal en dehors d'une très légère perte de poids liée à l'anorexie. La patiente, mutique spontanément, est capable de répondre aux questions et participe correctement à l'examen. Il n'y pas de trouble de vigilance, de trouble attentionnel ou d'atteinte évidente des fonctions cognitives (langage, calcul, mémoire, fonctions exécutives) en faveur d'un syndrome confusionnel. La patiente ne se plaint pas de céphalées, et n'a pas de raideur méningée. Le bilan biologique standard (notamment la natrémie la calcémie, la glycémie) sont normaux. Un avis psychiatrique est sollicité : il n'y a pas d'éléments en faveur d'un trouble de l'humeur en dehors de l'insomnie. La patiente présente des hallucinations auditives mais de type musical et il n'y a pas d'idées délirantes, notamment paranoïaques, en faveur d'une bouffée délirante aigue. Un état de stress conjoncturel majeur (« burnout ») est évoqué. La jeune fille est admise en psychiatrie où un traitement anxiolytique par cyamémazine (neuroleptique) est associé au bromazépam (benzodiazépine) déjà instauré en ville.

En psychiatrie : Confusion et crise d'épilepsie

Au cours des 48 premières heures d'hospitalisation, les soignants remarquent l'apparition d'épisodes de rupture de contact brusque avec mutisme et fixité du regard durant quelques secondes. Apparaissent également des épisodes d'agitation motrice, nécessitant une contention physique, alternant avec des périodes de somnolence. Devant cette dégradation et

ce tableau faisant suspecter une confusion avec crises d'épilepsie partielles complexes, la patiente est transférée en Unité de Soins et de Surveillance Continue Neurologique.

En neurologie : symptômes psychiatriques et mouvements anormaux involontaires :

L'examen clinique à l'entrée retrouve une patiente mutique, agitée, avec une rigidité des quatre membres (difficile à évaluer en raison de l'agitation et à interpréter dans un contexte de prise récente de neuroleptiques), des mouvements anormaux à type de myoclonies prédominants au niveau de l'hémicorps droit, un tremblement rapide assez ample en particulier de la racine des membres inférieurs, et des dyskinésies bucco-faciales. Une crise tonique versive rotatoire, de nature vraisemblablement épileptique, est constatée. Le reste de l'examen, en particulier cardiaque pulmonaire et abdominal est normal.

En premier lieu une encéphalite :

Ce tableau clinique associe à la fois des symptômes psychiatriques et neurologiques. Une telle présentation subaiguë associant troubles de la conscience (ici une confusion), des crises d'épilepsie, des mouvements anormaux dyskinétiques et myocloniques touchant les quatre membres et la sphère bucco-faciale, évoque en premier lieu une encéphalite dysimmune. Les principaux diagnostics différentiels à évoquer sont ici de nature infectieuse, métabolique et toxique. L'hypothèse d'une encéphalite infectieuse doit être discutée devant toute confusion, en particulier pour décider rapidement de la mise en route d'un trainement anti-herpétique parentéral en urgence. De même, une encéphalopathie métabolique doit être évoquée de principe et faire rechercher les anomalies biologiques les plus courantes (dysnatrémie, hypoglycémie, hypercapnie, hypoxémie, hypocalcémie, insuffisance hépatocellulaire, insuffisance rénale, sepsis). Enfin ces symptômes neurologiques associant altération du niveau de conscience et hypertonie musculaire doivent aussi faire évoquer de principe (en raison de la prise récente de neuroleptiques) un syndrome malin des neuroleptiques (rare) et

rechercher une hyperthermie (absente dans ce cas) et les désordres métaboliques qui lui sont associés (hyperleucocytose, élévation des CPK, etc...).

Le scanner cérébral, réalisé avant la ponction lombaire (PL) en raison du trouble de conscience et des récentes crises d'épilepsie, est normal. La PL retrouve 5 éléments/mm3, un examen bactériologique direct négatif, une hyperprotéinorachie à 0.88 g/L, une glycorachie normale et l'absence de synthèse intrathécale d'immunoglobulines. Une IRM cérébrale réalisée à J3 de l'hospitalisation en neurologie est normale. Le premier électroencéphalogramme retrouve un tracé surchargé d'ondes lentes diffuses ; certaines ondes lentes delta présentent des rythmes rapides (dans la bande bêta : 24-28 Hz) superposés (alors que la patiente n'a plus de traitement par benzodiazépines), suggérant un pattern d' *« extreme delta brush »* (Fig. 1). La recherche d'auto anticorps anti-neuronaux membranaires est demandée devant ce tableau fortement évocateur d'encéphalite auto-immune et met en évidence des anticorps anti-N-Méthyl-D-Aspartate -Receptor (NMDA-R) dans le sang ainsi que dans le liquide céphalo-rachidien (LCR). Une IRM abdominopelvienne retrouve un tératome ovarien gauche de 14 mm (Fig. 2).

Encéphalite à anticorps anti-NMDA-R

L'encéphalite auto-immune à anticorps anti-NMDA-R a été décrite pour la première fois par Dalmau et al. en 2007. Le tableau clinique est relativement stéréotypé avec l'association de troubles d'allure psychiatrique, de troubles de la conscience et de mouvements anormaux involontaires, le plus souvent chez une femme jeune (sex ratio 4: 1). Les auto-anticorps dirigés contre les récepteurs membranaires NMDA anti-GluN1 sont retrouvés dans le LCR, moins fréquemment dans le sang.

Syndrome paranéoplasique dans la moitié des cas

Cette pathologie est dans plus de 50% des cas associé à une tumeur, principalement un tératome de l'ovaire, chez la femme (1). Des données plus récentes suggèrent qu'une immunité anti-NMDAR peut plus rarement se développer dans les suites d'une encéphalite herpétique caractérisée (2). Cette entité est la plus fréquente des encéphalites auto-immunes (3,4). Le tableau neurologique initial, souvent sévère, nécessite l'hospitalisation en réanimation dans environ 75% des cas à la phase aiguë. L'évolution est en général favorable à condition que le diagnostic et l'instauration d'un traitement adéquat soient rapides, surtout pour les formes les plus graves admises en réanimation (3,5,6).

Evolution subaiguë

Le tableau clinique consiste le plus souvent en l'apparition rapide (sur quelques jours à quelques semaines) de symptômes psychiatriques (~100% des cas), de crises d'épilepsie (~75% des cas), de mouvements anormaux de type choréique ou de dyskinésies bucco-faciales (~85% des cas), d'une dysautonomie (~70% des cas) voire d'une hypoventilation alvéolaire (~65% des cas) (7,1,8,5). Des prodromes peu spécifiques de type syndrome viral (céphalées, fièvre, nausées, vomissements) peuvent précéder de deux semaines le début clinique (8,3). Les symptômes neuropsychiatriques peuvent être très polymorphes et se manifester par des troubles du comportement, une anxiété, des hallucinations auditives ou visuelles, des idées délirantes, des troubles de la mémoire, des troubles du langage, des périodes d'agitation avec une évolution possible vers un état catatonique (3,8). Les crises d'épilepsie peuvent être partielles ou généralisées, et des états de mal épileptiques ont été rapportés (3,5,8). Les mouvements anormaux sont très fréquentes et très évocateurs du diagnostic : dyskinésies bucco-faciales (grimaces, mouvements de mastication, myoclonies des lèvres, du visage, blépharospasme), mouvements choréiques amples, tremblement, dystonie. Une rigidité et dans certains cas des mouvements stéréotypés répétitifs peuvent persister plusieurs heures ou plusieurs jours. La dysautonomie est présente dans les formes les

sévères, de même que l'hypoventilation d'origine centrale qui nécessite le recours à une ventilation mécanique.

Anticorps anti-NMDA-R dans le LCR

L'élément clé du diagnostic est la détection d'anticorps anti-NMDA-R dans le LCR (9). L'analyse du LCR est plus sensible que celle du sérum. Le LCR révèle par ailleurs souvent une pléiocytose modérée à lymphocytes, une normo ou hyperprotéinorachie avec une glycorachie normale et dans 60% des cas une synthèse intrathécale. (9). L'EEG est anormal dans la quasi-totalité des cas avec une activité principalement ralentie, diffuse et désorganisée, et parfois des ondes lentes coiffées de rythmes rapides à prédominance antérieure (pattern d' *« extreme delta brush »,* très évocateur chez l'adulte (10)). L'IRM cérébrale n'est anormale que chez 50% des patients et retrouve alors des anomalies aspécifiques. Les plus fréquentes anomalies sont les hypersignaux en séquence FLAIR au niveau des hippocampes et du cortex cérébral ; des anomalies de la région front-basale et insulaire, des noyaux gris centraux, du cortex cérébelleux, du tronc cérébral sont plus rares (9).

Principes du traitement :

Le traitement de cette jeune patiente a comporté un traitement immunomodulateur à visée étiologique associant des bolus de méthyprednisolone (1g par jour pendant 10 jours) et des perfusions d'immunoglobulines intraveineuses (Ig-IV, 2 g/kg sur 5 jours). Trois jours après la découverte du tératome ovarien, son exérèse tumorale par voie laparoscopique a été être réalisée. Un traitement immunosuppresseur par du rituximab (1gramme à J1 et J15 puis relais par 1 gramme toutes les 6 mois pendant 1 an) a été instauré rapidement en raison d'une évolution jugée insatisfaisante.

Le traitement symptomatique a comporté un traitement antiépileptique par du lévétiracetam (500 milligrammes deux fois par jour) avec relai rapide par de la lamotrigine (augmentation

progressive jusqu'à la dose totale de 200 mg/j). Enfin le traitement anxiolytique par la cyamémazine a été initialement maintenu pour les périodes d'agitation.

Principes du traitement :

Le traitement immunomodulateur de première ligne des encéphalites anti-NMDA-R repose sur la corticothérapie, les Ig-IV ou la plasmaphérèse qui doivent être instaurés le plus rapidement possible. Les options thérapeutiques de seconde ligne sont le rituximab et le cyclophosphamide, qui sont à discuter rapidement en cas de non-réponse au traitement de 1ere ligne après une dizaine de jours (6). Un traitement immunosuppresseur oral (azathioprine ou mycophénolate mofétil) en relai est proposé par certains auteurs, pour une durée de 1 ou 2 ans. Le cas échéant, l'exérèse d'un tératome fait également partie intégrante du traitement étiologique et doit dans ce cas être le plus précoce possible, sans néanmoins différer l'immunothérapie de première ligne. Les tératomes ovariens sont les tumeurs les plus fréquemment associées, suivies des thymomes et cancers pulmonaire à petite cellules (8,5), beaucoup plus rares.

Sur le plan du traitement symptomatique des symptômes psychiatriques, des neuroleptiques typiques ou atypiques sont utilisés. Pour les états catatoniques l'utilisation des benzodiazépines est conseillée (3).

Après ablation du tératome et traitement immunomodulateur, l'évolution de cette patiente a été progressivement favorable en 2 mois, permettant la sortie de soins continus et l'orientation vers un centre de rééducation à orientation neuropsychologique. Lors du bilan fait à cinq mois du début de la maladie, l'IRM cérébrale restait normale, l'électroencéphalogramme était normalisé, et il n'y avait pas de récidive du tératome. Sept mois après le début des symptômes la patiente a pu sortir du centre de rééducation pour son domicile et neuf mois après elle a pu reprendre ses études. Le rituximab a été poursuivi pendant un an puis arrêté. La patiente est

toujours suivie en consultation de neurologie tous les six mois et son état clinique reste normal.

Amélioration lente mais favorable

Comme dans le cas présenté, l'évolution des encéphalites à anticorps anti-NMDAR est le plus souvent favorable sous traitement. Environ 80% des patients n'ont aucune séquelle ou des séquelles minimes à 2 ans (troubles modérés de l'attention, impulsivité, désinhibition, troubles du sommeil avec hypersomnie ou modification du rythme nycthéméral) (8,11,6), y compris pour les formes les plus graves admises en réanimation (5). La vitesse d'amélioration est cependant souvent très lente ainsi, le délai entre le début du traitement et les premiers signes d'amélioration peut être de plusieurs semaines, voire plusieurs mois.

Le risque de récidive de l'encéphalite existe (~12% à 2 ans (6)) et serait plus fréquent chez les patientes n'ayant pas de tumeur associée à l'encéphalite, ou, en cas de tératome, celles prises en charge tardivement ou lors d'une rechute tumorale (4,6). Pour cette raison un traitement immunosuppresseur par de l'azathioprine ou du mycophénolate mofétil est souvent proposé en relais pendant au moins un an et le suivi clinique et radiologique est important les deux premières années (3,9).

La seconde cause d'encéphalite après l'herpès

L'encéphalite à anticorps anti-NMDAR est la seconde cause d'encéphalite chez le sujet jeune après la méningoencéphalite herpétique ; elle doit être suspectée devant l'association de troubles d'allure psychiatrique et de troubles neurologiques, dont certains comme les mouvements anormaux involontaires sont très évocateurs. La récupération complète, possible même dans les formes graves, dépend de la précocité de la mise en route du traitement immunomodulateur, en urgence, après avoir éliminé une cause infectieuse.

Références

1. Dalmau J, Tüzün E, Wu H, Masjuan J, Rossi JE, Voloschin A, et al. Paraneoplastic anti-N-methyl-D-aspartate receptor encephalitis associated with ovarian teratoma. Ann Neurol. 2007 Jan;61(1):25–36.

2. Armangue T, Moris G, Cantarín-Extremera V, Conde CE, Rostasy K, Erro ME, et al. Autoimmune post-herpes simplex encephalitis of adults and teenagers. Neurology. 2015 Nov 17;85(20):1736–43.

3. Barry H, Byrne S, Barrett E, Murphy KC, Cotter DR. Anti-N-methyl-d-aspartate receptor encephalitis: review of clinical presentation, diagnosis and treatment. BJPsych Bull. 2015 Feb;39(1):19–23.

4. Graus F, Titulaer MJ, Balu R, Benseler S, Bien CG, Cellucci T, et al. A clinical approach to diagnosis of autoimmune encephalitis. Lancet Neurol. 2016 Apr;15(4):391–404.

5. de Montmollin E, Demeret S, Brulé N, Conrad M, Dailler F, Lerolle N, et al. Anti-N-Methyl-d-Aspartate Receptor Encephalitis in Adult Patients Requiring Intensive Care. Am J Respir Crit Care Med. 2017 Feb 15;195(4):491–9.

6. Titulaer MJ, McCracken L, Gabilondo I, Armangué T, Glaser C, Iizuka T, et al. Treatment and prognostic factors for long-term outcome in patients with anti-NMDA receptor encephalitis: an observational cohort study. Lancet Neurol. 2013 Feb;12(2):157–65.

7. Vitaliani R, Mason W, Ances B, Zwerdling T, Jiang Z, Dalmau J. Paraneoplastic encephalitis, psychiatric symptoms, and hypoventilation in ovarian teratoma. Ann Neurol. 2005 Oct;58(4):594–604.

8. Dalmau J, Gleichman AJ, Hughes EG, Rossi JE, Peng X, Lai M, et al. Anti-NMDA-receptor encephalitis: case series and analysis of the effects of antibodies. Lancet Neurol. 2008 Dec;7(12):1091–8.

9. Dalmau J, Lancaster E, Martinez-Hernandez E, Rosenfeld MR, Balice-Gordon R. Clinical experience and laboratory investigations in patients with anti-NMDAR encephalitis. Lancet Neurol. 2011 Jan;10(1):63–74.

10. Schmitt SE, Pargeon K, Frechette ES, Hirsch LJ, Dalmau J, Friedman D. Extreme delta brush: a unique EEG pattern in adults with anti-NMDA receptor encephalitis. Neurology. 2012 Sep 11;79(11):1094–100.

11. Finke C, Kopp UA, Prüss H, Dalmau J, Wandinger K-P, Ploner CJ. Cognitive deficits following anti-NMDA receptor encephalitis. J Neurol Neurosurg Psychiatry. 2012 Feb;83(2):195–8.

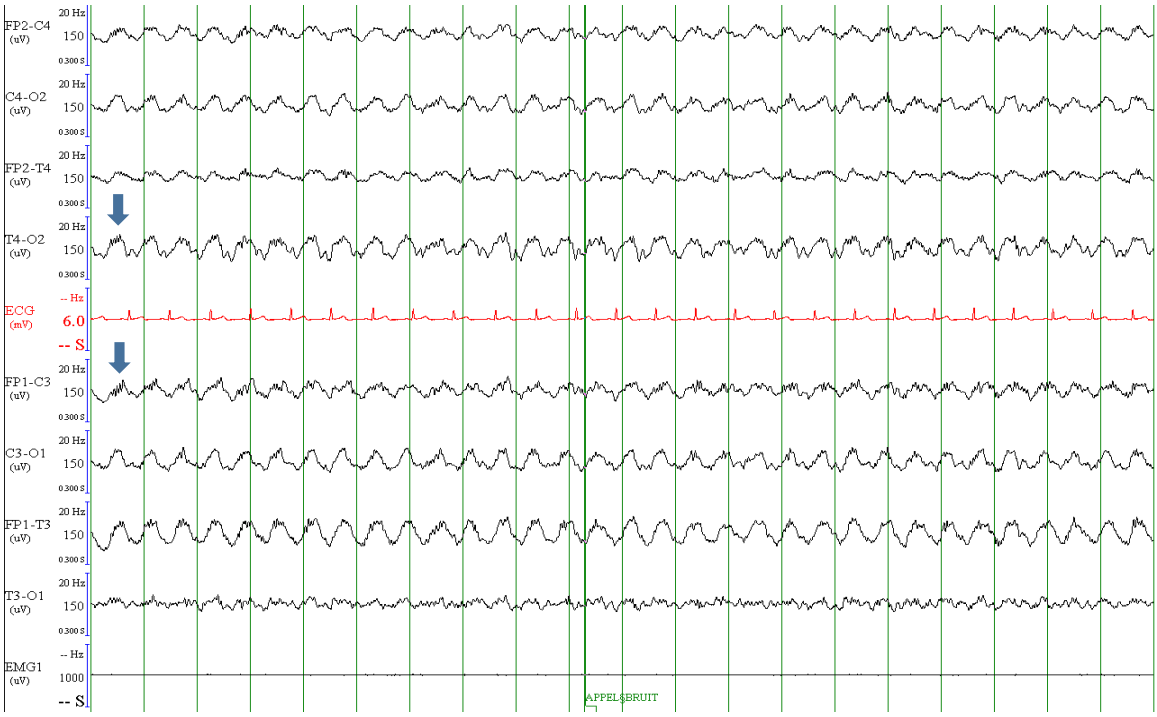

Fig. 1 EEG 8 électrodes réalisé au lit en montage bipolaire longitudinal. Trace très perturbé avec des ondes lentes delta superposées à des rythmes rapides 24-28Hz à prédominance antérieure (alors que la patiente ne reçoit plus de benzodiazépines), suggérant un pattern d' *« extreme delta brush »,* très évocateur d'encéphalite à anticorps anti-NMDAR chez l'adulte (flèches). Le tracé est par ailleurs non réactif au bruit.

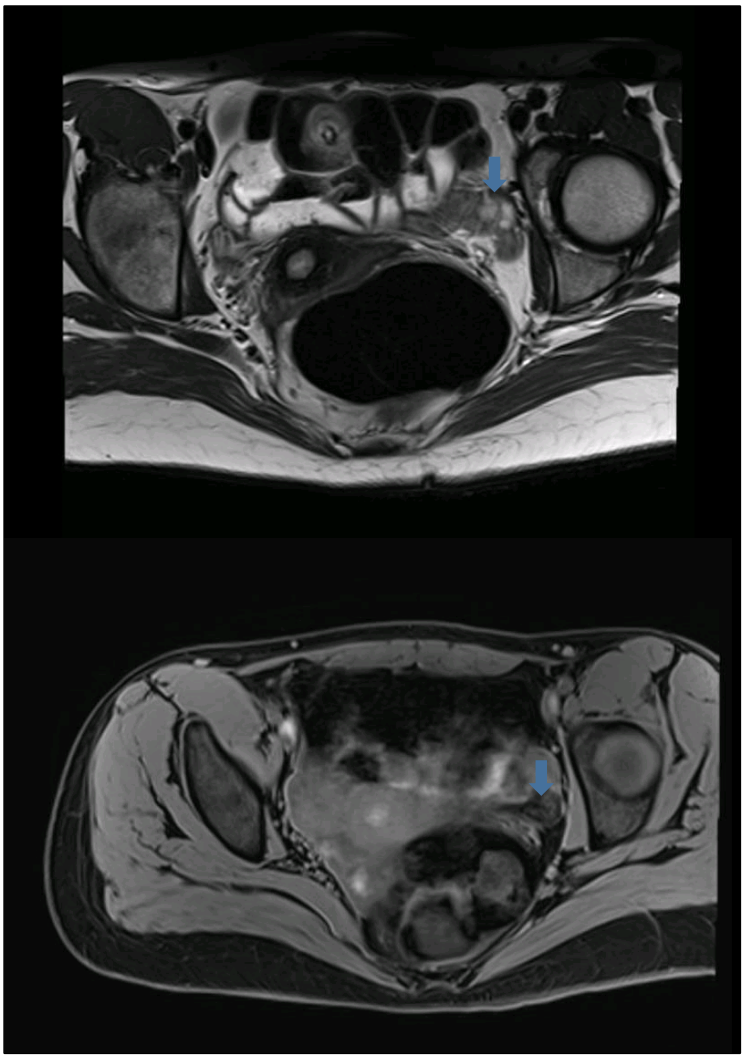

Fig. 2 IRM pelvienne : masse latéro- utérine mesurant 14 mm développée aux dépens de l'ovaire gauche. A gauche: hypersignal en séquence T1 par rapport au myomètre. A droite: hypersignal T1 abaissé après saturation de la graisse.