



HAL
open science

Imagerie médicale et patrimoine anthropologique : vers un contrôle total de la chaîne des traitements dans l'analyse morphométrique tridimensionnelle

Bruno Dutailly, Hélène Coqueugniot, Christine Couture, Patrice Courtaud, Pascal Desbarats, Stefka Gueorguieva, Remi Synave

► To cite this version:

Bruno Dutailly, Hélène Coqueugniot, Christine Couture, Patrice Courtaud, Pascal Desbarats, et al.. Imagerie médicale et patrimoine anthropologique : vers un contrôle total de la chaîne des traitements dans l'analyse morphométrique tridimensionnelle. Virtual Retrospect 2007, Robert Vergnieux, Nov 2007, Pessac, France. pp.45-51. hal-01765339


HAL Id: hal-01765339

<https://hal.science/hal-01765339>

Submitted on 18 Apr 2018

HAL is a multi-disciplinary open access archive for the deposit and dissemination of scientific research documents, whether they are published or not. The documents may come from teaching and research institutions in France or abroad, or from public or private research centers.

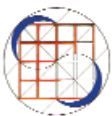
L'archive ouverte pluridisciplinaire **HAL**, est destinée au dépôt et à la diffusion de documents scientifiques de niveau recherche, publiés ou non, émanant des établissements d'enseignement et de recherche français ou étrangers, des laboratoires publics ou privés.



Vergnienx R. et Delevoie C., éd. (2008),
Actes du Colloque Virtual Retrospect 2007,
Archéovision 3, Editions Ausonius, Bordeaux


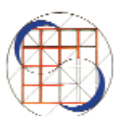
Tiré-à-part des Actes du colloque Virtual Retrospect 2007

Pessac (France) 14, 15 et 16 novembre 2007



H. Coqueugniot, C. Couture, P. Courtaud, P. Debarats, S. Guerguieva,
R. Synave, B. Dutailly,

*Imagerie médicale et patrimoine anthropologique : vers un
contrôle total de la chaîne des traitements dans l'analyse morphométri-
que tridimensionnelle pp.45-51*



Conditions d'utilisation :
l'utilisation du contenu de ces pages est limitée à un usage
personnel et non commercial.
Tout autre utilisation est soumise à une autorisation préalable.
Contact : virtual.retrospect@archeovision.cnrs.fr

<http://archeovision.cnrs.fr>



Imagerie médicale et patrimoine anthropologique : vers un contrôle total de la chaîne des traitements dans l'analyse morphométrique tridimensionnelle

Bruno Dutailly*, Hélène Coqueugniot**, Christine Couture**, Patrice Courtaud**,
Pascal Desbarats***, Stefka Gueorguieva***, Rémi Synave***

* UMR 5199 PACEA, LAPP, Université de Bordeaux 1
avenue des Facultés 33405 Talence
<http://www.pacea.u-bordeaux1.fr>
UMR 5607 AUSONIUS, Université de Bordeaux 3
esplanade des antilles 33607 Pessac
<http://www-ausonius.u-bordeaux3.fr>
b.dutailly@anthropologie.u-bordeaux1.fr

** UMR 5199 PACEA, LAPP, Université de Bordeaux 1
avenue des Facultés 33405 Talence
<http://www.pacea.u-bordeaux1.fr>
h.coqueugniot@anthropologie.u-bordeaux1.fr
c.couture@anthropologie.u-bordeaux1.fr
p.courtaud@anthropologie.u-bordeaux1.fr

*** UMR 5800 LaBRI, Université de Bordeaux 1
351 cours de la Libération 33405 Talence
<http://www.labri.fr>
desbarats@labri.fr
stefka@labri.fr
synave@labri.fr

Résumé : Nous présentons quelques applications de l'imagerie médicale et de la reconstitution 3D dans le domaine de l'anthropologie biologique. L'acquisition et l'exploitation d'images scanner CT permettent d'accéder aux structures internes, de reconstituer des parties manquantes et d'exploiter des caractéristiques bio-mécaniques. Nous proposons également l'argumentation d'une hypothèse culturelle en relation avec un aménagement pratiqué sur un os humain.

Mots-clés : Imagerie médicale, anthropologie biologique, patrimoine, scanner CT, analyse d'image 3D

Abstract : The objective of the present paper is to give some data in medical imaging and 3D reconstruction applied in bio-anthropological field. Scanner CT images are a powerful tool to explore internal structures, to reconstruct incomplete bones and to give biomechanical interpretation based on bone morphology. Further, we propose to argue a cultural hypothesis relatively to a deliberate treatment concerning a human bone.

Keywords : medical imaging, biological anthropology, heritage, CT scan, 3D image analysis

INTRODUCTION

Initialement conçus pour des applications médicales, les outils de recherche en imagerie tridimensionnelle sont de plus en plus utilisés en anthropologie biologique, créant ainsi de nouveaux axes de recherche.

Les applications sont diverses et nombreuses, notamment dans le domaine de la paléanthropologie via l'analyse de pièces fossiles, dans l'étude des processus de croissance, des mécanismes de la locomotion, et même dans l'analyse d'atteintes osseuses pouvant témoigner de pratiques

culturelles. Il est ainsi possible de visualiser et d'analyser des structures anatomiques internes, de nettoyer virtuellement des fossiles de la gangue qui les entoure ou les remplit, de reconstituer des parties manquantes par symétrie, de combiner des éléments anatomiques empruntés à des individus distincts et de corriger des déformations *post-mortem*.

Nous traitons dans cet article trois cas d'études pour lesquels des méthodes spécifiques en imagerie 3D ont été mises en place et présentons les résultats.

ANALYSE BIOMÉCANIQUE (L'EXEMPLE DES SURFACES ARTICULAIRES DU TALUS)

Le talus est un élément anatomique jouant un rôle central dans les variations des modes locomoteurs des Hominidés. La morphologie de cet os a suscité de très nombreux travaux (Lisowski 1967 ; Lisowski *et al.* 1974 ; Rhoads *et al.* 1977 ; Latimer *et al.* 1987) ayant pour but de mettre en évidence des caractéristiques pouvant renseigner sur la fonction locomotrice. Cependant, du point de vue biomécanique, ce n'est que par l'utilisation récente des techniques d'imagerie 3D que la complexité géométrique de cet os a pu être appréhendée.

Matériel

L'étude biomécanique est actuellement en cours sur deux groupes d'Hominidés à la fois proches et différents : les Néandertaliens (n = 10, individus d'Europe et du Proche-Orient) et les Hommes de morphologie moderne (n = 17,

échantillon médiéval). Les résultats devraient apporter des précisions sur les conséquences fonctionnelles des caractéristiques anatomiques relevées sur les premiers.

Méthode

Chaque talus est scanné (scanner CT) et reconstruit à l'aide du logiciel d'imagerie tridimensionnelle Avizo. L'analyse du mouvement est réalisée au travers des caractéristiques géométriques des surfaces articulaires qui doivent être délimitées sur chaque image. Chaque surface articulaire isolée donne lieu à une série de mesures et de calculs comme, par exemple, le calcul des rayons de courbure et d'angles (fig. 1).

Résultats

Les résultats obtenus mettent en évidence des différences morphologiques entre les Néandertaliens et les Hommes de morphologie moderne. Par exemple, le profil longitudinal de la gorge de la trochlée présente des différences de concavité et de courbure entre les deux groupes (Allaire *et al.* 2007). De même, le rayon de courbure associé au profil longitudinal de la trochlée semble plus faible sur les talus néandertaliens comparés aux talus modernes ce qui va dans le sens d'une courbure plus prononcée chez les premiers. D'autres résultats montrent des différences significatives entre les deux groupes et permettent de supposer des possibilités de mouvements un peu différentes du point de vue biomécanique.

ANALYSE MORPHOLOGIQUE ET ONTOGENÈSE (LES STRUCTURES ANATOMIQUES INTERNES)

Les nouveaux outils de l'imagerie 3D permettent d'analyser des structures anatomiques internes inaccessibles par simple examen visuel et d'apporter de nouvelles données anthropologiques. Ainsi, la morphométrie de certaines de ces structures intra-crâniennes apparaît étroitement corrélée à l'âge, constituant ainsi de très bons indicateurs d'âge au décès. En effet, lorsque aucune source écrite n'est disponible (registre d'état civil par exemple), il peut être important de pouvoir estimer un âge, pour des problématiques archéologiques, paléanthropologiques ou dans le cadre d'expertises judiciaires.

Matériel

Parmi ces structures anatomiques internes, l'importance de la *fossa subarcuata* (fig. 2) comme indicateur d'âge au décès des très jeunes enfants a pu être mise en évidence (Coqueugniot *et al.* 2004). Au niveau de l'oreille interne, la zone située sous l'arche du canal semi-circulaire antérieur, nommée la *fossa subarcuata*, est remplie par du cartilage pendant toute la vie fœtale. Après la naissance, cette région s'ossifie progressivement laissant un petit repli méningé contenant le canal pétromastoïdien. À la naissance, le labyrinthe a déjà sa taille adulte et les canaux semi-circulaires ne vont plus grandir. À l'opposé, le canal pétromastoïdien très large à la naissance va se réduire progressivement pendant les deux premières

années de vie, atteignant sa taille définitive vers l'âge de 3 ans. Ainsi, la connaissance de la taille et du diamètre précis de ce canal après la naissance et durant les premiers mois et années de la vie, constitue un très bon estimateur de l'âge de l'enfant.

Deux sources d'examen scanners sont actuellement disponibles. D'une part, des examens issus de bases de données hospitalières/cliniques peuvent être utilisés, préalablement rendus anonymes (seules les informations relatives à l'âge et au sexe du patient sont connues) et visés par le Comité d'Éthique. Une seconde source de données numériques provient de scanners réalisés sur des collections ostéologiques de références ou sur des pièces originales.

Méthode

Le développement d'un logiciel au sein du laboratoire PACEA nous a permis de mettre en place une méthode complète faisant appel à des algorithmes d'imagerie médicale, d'imagerie plus générale, et des techniques de mesures utilisées en anthropologie, notamment la méthode HMH, "Half Maximal Height" (Spoor *et al.* 1993). Afin de garantir la reproductibilité des mesures avec le moins d'intervention humaine possible, la plupart des calculs sont effectués automatiquement.

La première étape de la méthode employée consiste à déterminer sur chaque image de scanner en coupe axiale (fig. 2), le centre du canal coupé en deux endroits appelés lumières. Sur une coupe, l'utilisateur désigne grossièrement chaque lumière, et le logiciel calcule automatiquement son centre, et utilise ce centre pour rechercher sur les autres coupes les centres des 2 lumières.

La seconde étape utilise la méthode HMH. Le segment, formé par les centres des deux lumières, coupe la *fossa subarcuata* de façon unique, celle-ci étant de forme ovalaire. Le logiciel construit l'histogramme du segment HMH (fig. 3), c'est-à-dire la courbe des densités des pixels traversés par ce segment. Le calcul du HMH permet de trouver les interfaces entre air et os et de les replacer en 3D sur les coupes.

Enfin, pour chaque coupe, les coordonnées en 3D des centres des deux lumières, et des bords de la *fossa* permettent de calculer les distances entre les lumières et la largeur de la *fossa*. Ces mesures sont mises en relation pour obtenir un ratio interprétable.

Résultats

Les résultats de cette étude sont en cours de publication, mais la mise en place de la méthode et la programmation d'un logiciel sont déjà acquis. En effet, la méthode HMH n'a jamais été programmée dans un logiciel de façon à replacer les interfaces en 3D.

La méthode globale est très fiable car des tests inter-opérateurs ont démontré que l'erreur induite par l'utilisateur était extrêmement faible (inférieur à 3 %) malgré la finesse de la structure observée.

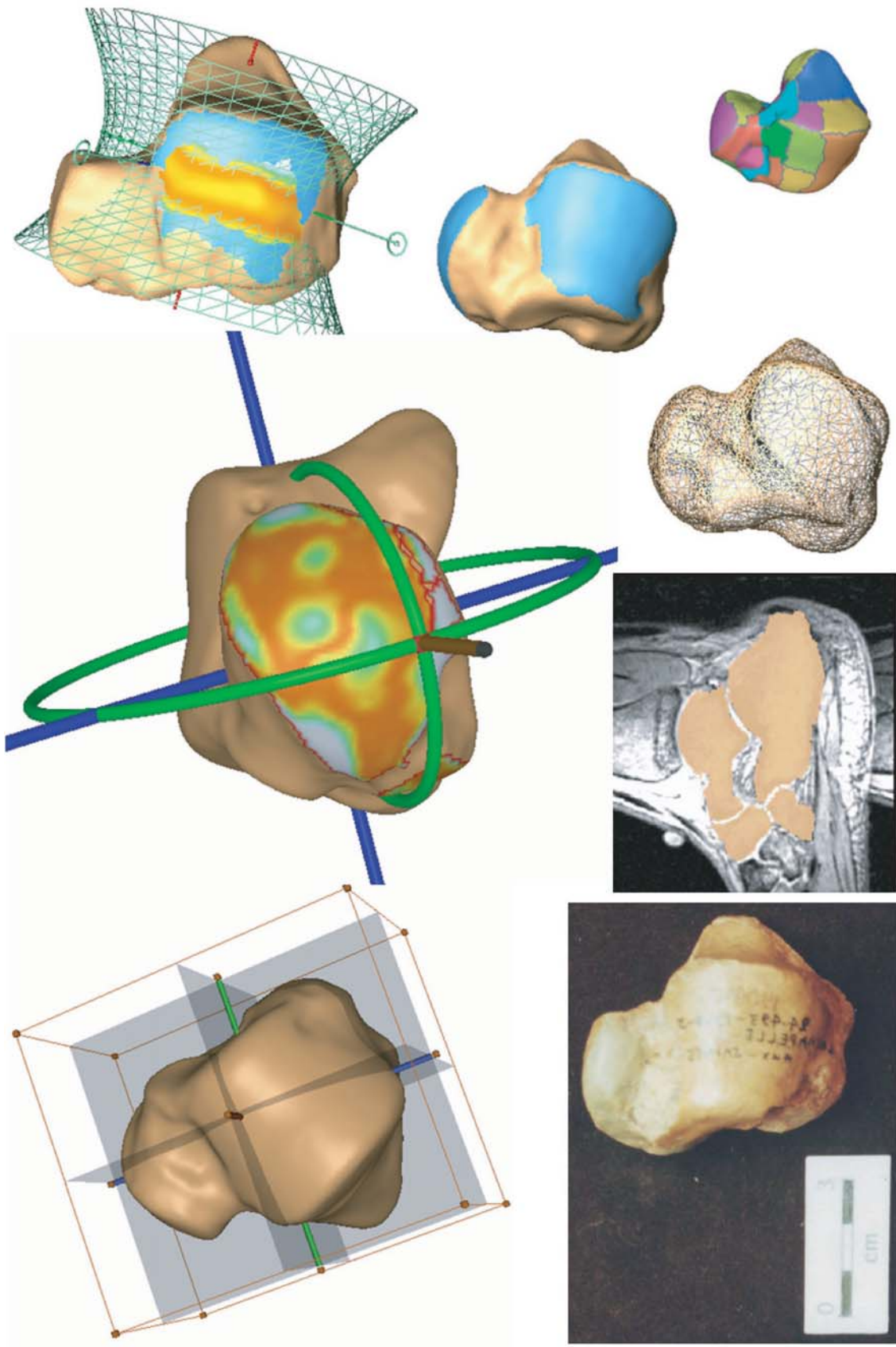


Fig. 1. Mesures d'axes, courbures, et surfaces sur le talus à l'aide du logiciel Avizo (extrait de Allaire et al. 2007, MMBIA.).

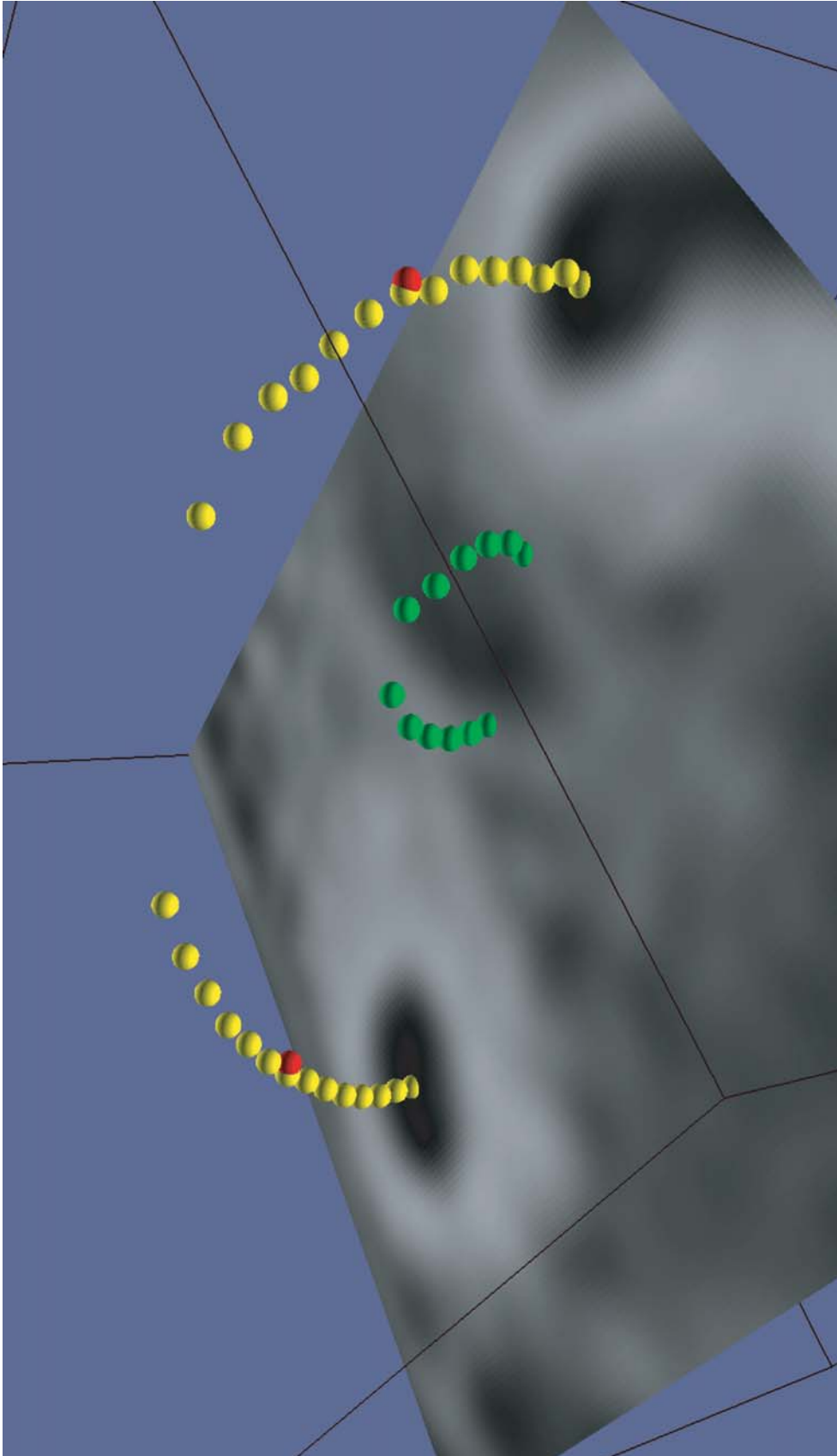


Fig. 2. Aspect de la fossa subarcuata (zone ovale en vert) entre les deux lumières du canal semi-circulaire antérieur (en jaune).

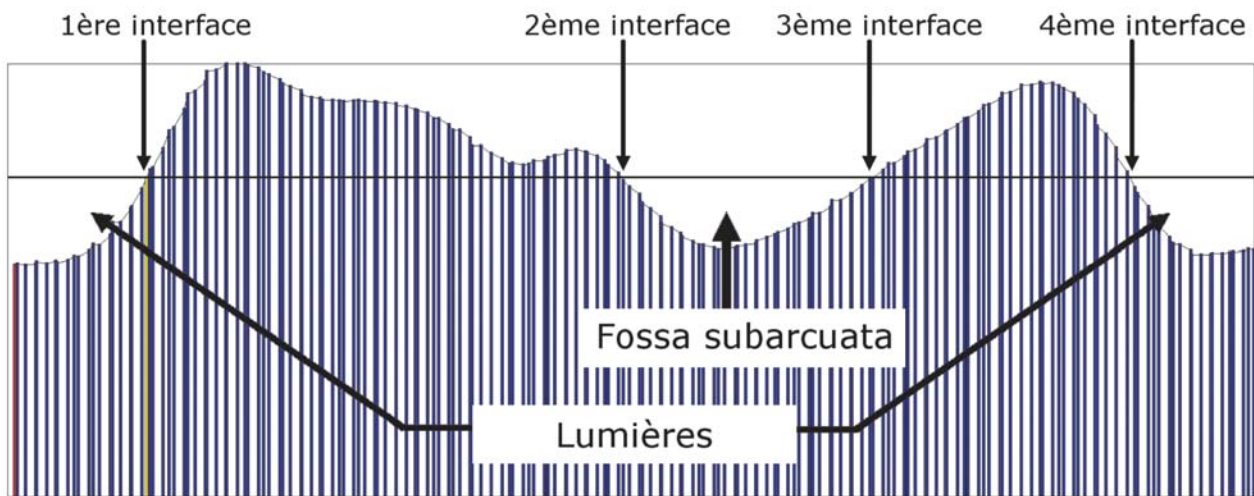


Fig. 3. Histogramme du segment HMM.

LES PRATIQUES CULTURELLES

Les os peuvent être porteurs d'atteintes qui sont en relation avec des pratiques culturelles sur le cadavre ou ses vestiges. L'un des principaux intérêts de l'imagerie 3D est de pouvoir visualiser l'intérieur des objets sans les détériorer. La 3D est généralement une représentation plus proche de la réalité que la projection sur une image. Sur un objet virtuel, le nombre de points de vues est infini et représente autant de radios ou d'images 2D. Ceci aide à la compréhension de l'objet étudié en révélant des attributs invisibles à l'œil nu, ou en tenant compte l'objet dans son ensemble.

Matériel

Nous présentons un document osseux issu de la fouille d'une grotte à Marie-Galante (Courtaud *et al.* 2004), île des Petites Antilles située entre la Guadeloupe et la Dominique.

Cette cavité littorale constitue l'unique grotte connue des Petites Antilles utilisée à des fins funéraires. Son occupation remonte à la période amérindienne, plus précisément au XIII^e siècle p.C. calibré.

Elle a livré des vestiges archéologiques, principalement céramiques, une sépulture de nouveau-né et les vestiges dispersés de trois autres individus dont certains montrent des indices supposant la pratique du cannibalisme. Nous nous intéressons ici plus particulièrement à un fémur humain qui possède de nombreuses traces tout à fait évidentes de décharnement, mais également de fracturations et qui ont retenu notre attention en raison d'une symétrie inhabituelle.

Méthode

Le fémur a été scanné et reconstruit en 3D pour observer ces fracturations (fig. 4).

Sur un scanner d'os sec, la reconstruction de surface consiste à faire un seuillage pour séparer l'air de l'os, puis à reconstruire la surface de l'objet segmenté.

Un scanner est constitué de voxels. La reconstruction surfacique la plus simple, et qui conserve au maximum les informations du scanner est la voxellisation. Chaque voxel est dessiné en 3D sous la forme d'un cube, qui est en fait un parallélépipède rectangle car dans la plupart des cas, les voxels ne sont pas isométriques. L'aspect ressemble à du "lego".

La technique des "marching cubes" est basée sur la voxellisation avec un système de lissage des coins de voxels saillants, et de remplissage des creux entre voxels. L'aspect visuel est meilleur que la voxellisation, mais le lissage modifie les données de base du scanner, et induit une erreur dans certains calculs sur le maillage obtenu. Ces erreurs sont quantifiables.

Dans notre cas, le volume de la partie évidée a été calculé sur les voxels, et non sur la reconstruction surfacique, ce qui permet de donner un volume précis sans biais. La reconstruction par "marching cubes" a permis une interprétation visuelle grâce à une image du fémur plus réaliste que par voxellisation. De plus, la 3D nous a permis de tracer des segments et des plans pour effectuer des mesures et des observations sur la forme de la cavité (fig. 5).

Résultats

Les faces latérale et médiale de l'extrémité distale du fémur montrent deux fracturations qui semblent se poursuivre à l'intérieur de l'os spongieux sous la forme d'un petit canal de section rectangulaire. La perforation latérale est nette (longueur de 31 mm pour 15 mm de hauteur) avec une direction du bas vers le haut. Sur la face opposée, la fracturation est plus envahissante puisqu'elle occupe toute la

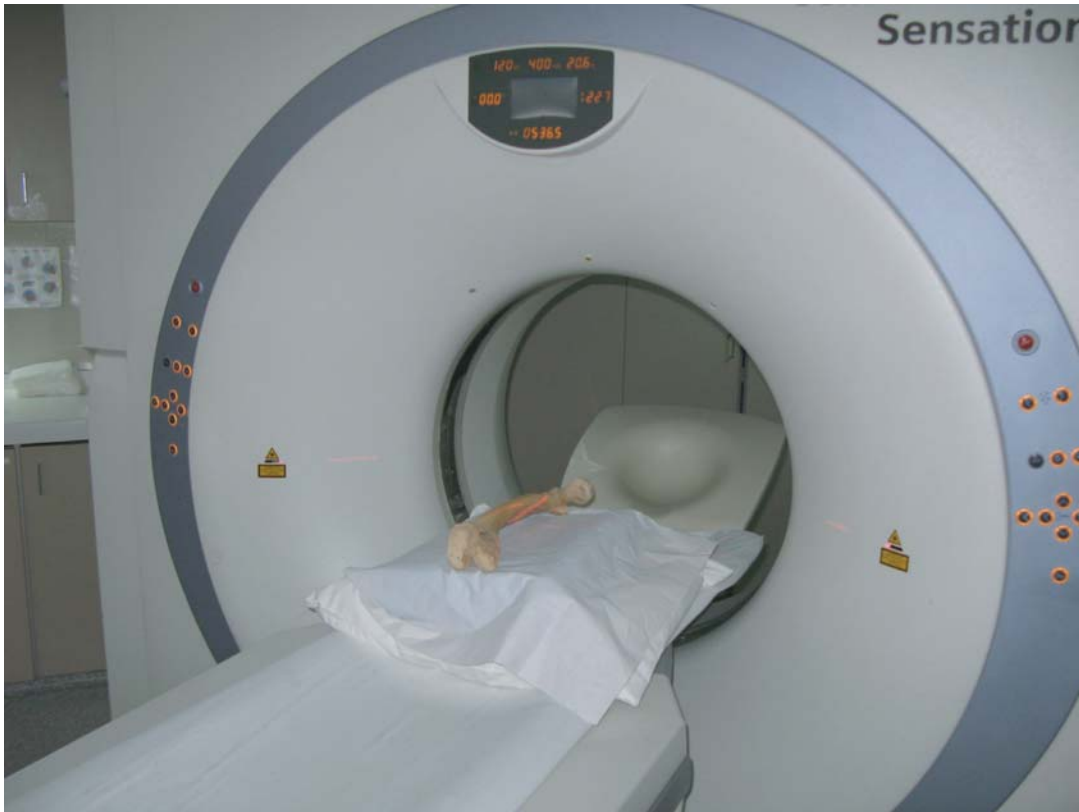

Fig. 4. Passage du fémur dans un scanner d'imagerie médicale au CHU de Bordeaux, Hôpital Haut Lévêque.

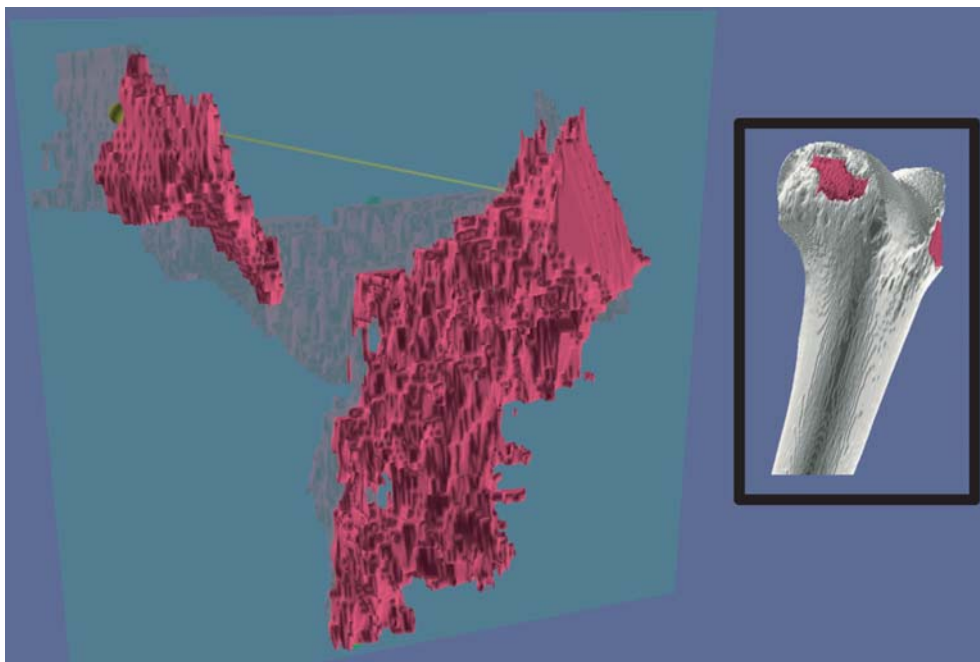


Fig. 5. Représentation 3D de la partie évidée du fémur (en rouge) avec un plan passant par les deux condyles et la diaphyse. À droite, le fémur et la partie évidée dans son contexte.

face médiale du condyle. Cependant une perforation converge vers le haut et le centre de l'os. Dans un premier temps, nous avons complété cet examen par un cliché radiologique qui montrait clairement que ces perforations convergeaient et touchaient également la partie distale de la diaphyse.

L'exploration 3D a permis de calculer précisément les dimensions générales de la partie évidée. D'un condyle à l'autre, le trou mesure 55,8 mm et 51,3 mm en profondeur dans la diaphyse. Le volume d'os retiré est de 17 cm³ pour un total de 308 cm³ pour le fémur complet, soit 5,8 %.

Nous avons un document qui illustre très clairement que cette perforation n'est pas naturelle. Elle a été aménagée de part et d'autre de l'os et elle remonte même sur quelques centimètres à l'intérieur de la diaphyse. Non seulement, l'intervention humaine est évidente, mais la relative symétrie de la perforation exclue toute action involontaire.

L'intérêt de cette observation est qu'il s'agit du seul vestige qui pourrait porter le témoignage d'un système de suspension servant à accrocher l'os, comme le rapporte Christophe Colomb lors de son deuxième voyage aux Amériques "des paniers et des grands coffres remplis d'os humains et des têtes accrochées dans chaque maison" (Colomb 2002, 10). Ici il ne s'agit pas d'un crâne mais d'un os long.

L'exploration en imagerie 3D fournit un document tout à fait original et précis sur lequel s'appuie notre proposition qui reste cependant hypothétique en raison de l'absence d'autres références ostéologiques reconnues.

CONCLUSION

Il est évident, que grâce au développement de l'imagerie 3D, de nombreux travaux anthropologiques seront, dans les années à venir et avec une fréquence de plus en plus grande réalisés, non pas sur les pièces originales, mais sur des images numériques issues de scanner CT ou sur des représentations virtuelles. Outre les diverses potentialités présentées au

travers des trois exemples développés ci-dessus, l'obtention de données numériques permet également de limiter la manipulation de pièces rares et/ou fragiles, ce qui est un élément important pour leur conservation.

Le développement de nouvelles technologies au service de différentes disciplines comme l'anthropologie, permet de mettre en place des collaborations entre spécialistes de domaines de recherches très différents, et de faire évoluer toute une réflexion fondamentale qui doit s'ajuster à ces nouveaux champs thématiques en plein essor.

Bibliographie

- Allaire S., J. J. Jacq, V. Burdin, Chr. Couture et C. Roux (2007) : *Type-Constrained Robust Fitting of Quadrics with Application to the 3D Morphological Characterization of Saddle-Shaped Articular Surfaces*, Proceedings of the 8th IEEE Computer Society Workshop on Mathematical Methods in Biomedical Image Analysis.
- Colomb, C. (2002) : La découverte de l'Amérique II. Relations de voyage et autres récits, 1495-1505.
- Coqueugniot H., J. J. Hublin, F. Veillon, F. Houët et T. Jacob (2004) : "Early Brain Growth in *Homo erectus* and Implications for Cognitive Ability", *Nature*, 431, 299-302.
- Courtaud, P. et Chr. Stouvenot (2004) : *Grottes Cadet 2 et 3 (Capesterre de Marie-Galante). Rapport de fouille programmée*, DRAC Guadeloupe.
- Latimer, B., J. C. Ohman et C.O. Lovejoy (1987) : "Talocrural Joint in African Hominoïdes : Implications for *Australopithecus afarensis*", *American Journal of Physical Anthropology*, 74, 155-175.
- Lisowski, F.P. (1967) : "Angular Growth Changes and Comparisons in the Primate Talus", *Folia Primatologica*, 7, 81-97.
- Lisowski, F.P., G. H. Albrecht et C. E. Oxnard (1974) : "The Form of the Talus in Some Higher Primates : a Multivariate Study", *American Journal of Physical Anthropology*, 41, 191-216.
- Rhoads, J.G. et E. Trinkaus (1977) : "Morphometrics of the Neandertal Talus", *American Journal of Physical Anthropology*, 46, 29-44.
- Spoor C. F., F. W. Zonneveld et G. A. Macho (1993) : "Linear Measurements of Cortical Bone and Dental Enamel by Computed Tomography: Applications and Problems", *American Journal of Physical Anthropology*, 91, 469-484.