



HAL
open science

Vélocimétrie par doppler Ultrafast® de la vascularisation cérébrale des nouveau-nés grands prématurés en période néonatale

Hélène Meunier, Nathalie Bednarek, Nicolas Passat, Gratiela-Ioana Mac Caby, Perrine Venot, Ongoly Okiemy, Gauthier Loron

► **To cite this version:**

Hélène Meunier, Nathalie Bednarek, Nicolas Passat, Gratiela-Ioana Mac Caby, Perrine Venot, et al.. Vélocimétrie par doppler Ultrafast® de la vascularisation cérébrale des nouveau-nés grands prématurés en période néonatale. Congrès de la Société Française de Neurologie Pédiatrique, 2018, Bordeaux, France. hal-01701655

HAL Id: hal-01701655

<https://hal.science/hal-01701655>

Submitted on 7 Feb 2018

HAL is a multi-disciplinary open access archive for the deposit and dissemination of scientific research documents, whether they are published or not. The documents may come from teaching and research institutions in France or abroad, or from public or private research centers.

L'archive ouverte pluridisciplinaire **HAL**, est destinée au dépôt et à la diffusion de documents scientifiques de niveau recherche, publiés ou non, émanant des établissements d'enseignement et de recherche français ou étrangers, des laboratoires publics ou privés.

Vélocimétrie par doppler Ultrafast® de la vascularisation cérébrale des



nouveau-nés grands prématurés en période néonatale

(H. Meunier, N. Bednarek, N. Passat, G. Mac Caby, P. Venot, O. Okiemy, G. Loron)



BACKGROUND

L'hémodynamique cérébrale jouerait un rôle déterminant dans la genèse des lésions cérébrales qualitatives et quantitatives du grand prématuré. L'échographie par doppler Ultrafast® permet de s'affranchir des limites spatiales du doppler pulsé conventionnel. Le Doppler UltraFast® est en effet capable d'acquérir les images à des cadences de plusieurs centaines d'hertz, soit cent fois plus vite qu'un échographe actuel en fusionnant doppler pulsé et doppler couleur en une seule modalité.

METHODES

Il s'agit d'une étude prospective, monocentrique observationnelle s'étendant de février à juillet 2017 dans le service de réanimation néonatale du CHU de Reims. 21 nouveau-nés grands prématurés de moins de 32 semaines d'aménorrhée ont été inclus et répartis en 4 groupes suivant leurs âges. 59 échographies cérébrales (Fig 1) par doppler pulsé puis par doppler Ultrafast® ont été réalisées à J0, J7 et J14 de vie avec l'exploration vélocimétrique de la VTS, de la VTD pour les artères cérébrales antérieure (ACA), moyenne (ACM), postérieure (ACP), pour l'artère du tronc basilaire (TB) ainsi que pour les artères vertébrales droite (AVD) et gauche (AVG). (Fig 2)

OBJECTIFS

- Confirmer la fiabilité du doppler Ultrafast® (UF) comparée à la méthode de référence par doppler pulsé (DP) pour les six artères intracérébrales principales.
- Etablir par la technique du doppler Ultrafast® des normes de référence vélocimétrique de la vascularisation cérébrale suivant l'âge gestationnel sur les 14 premiers jours de vie.

RESULTATS

L'outil Ultrafast® a été évalué fiable avec une bonne corrélation entre les données vélocimétriques mesurées en doppler pulsé et en doppler Ultrafast®. La détermination de la médiane, du 10e et du 90e percentile a été réalisée pour la VTS et la VTD pour chacune des 6 artères intracérébrales selon les 4 groupes d'âge gestationnel à J0, J7 et J14. Les vélocimétries systoliques cérébrales de l'ensemble de ces 6 artères augmentaient toutes sur les 14 premiers jours de vie avec une croissance plus rapide durant les 7 premiers jours de vie (Fig 3 A). Les vélocimétries diastoliques n'augmentaient que durant les 7 premiers jours de vie (Fig 3 B). Les valeurs vélocimétriques systoliques et diastoliques se retrouvaient également corrélées à l'âge gestationnel et au poids de naissance (Fig 4).

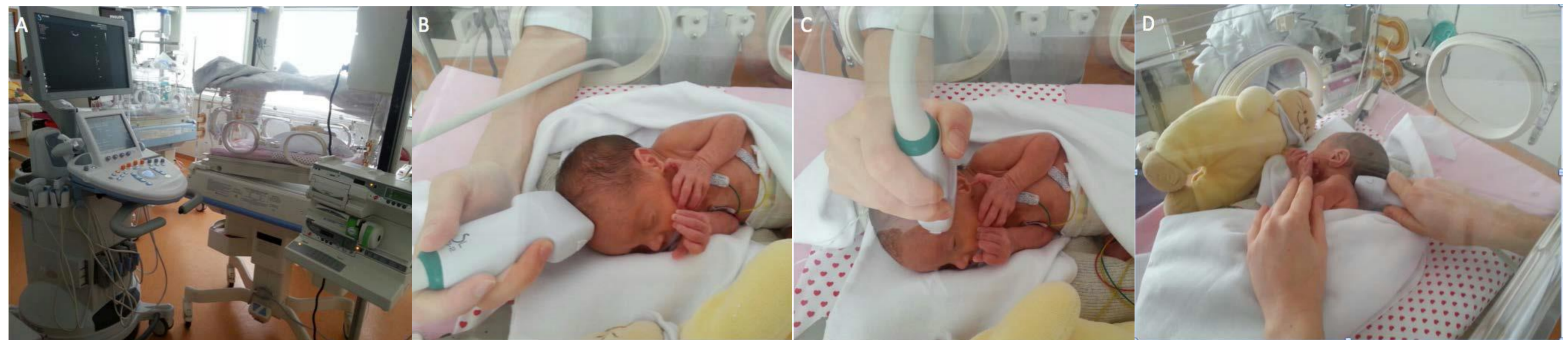

Figure 1 : Echographe Aixplorer® (A), fontanelle antérieure pour étude de l'ACA (B), fenêtre temporelle pour l'ACM et l'ACP (C) et fenêtre occipitale pour le TB, l'AVD et l'AVG (D).

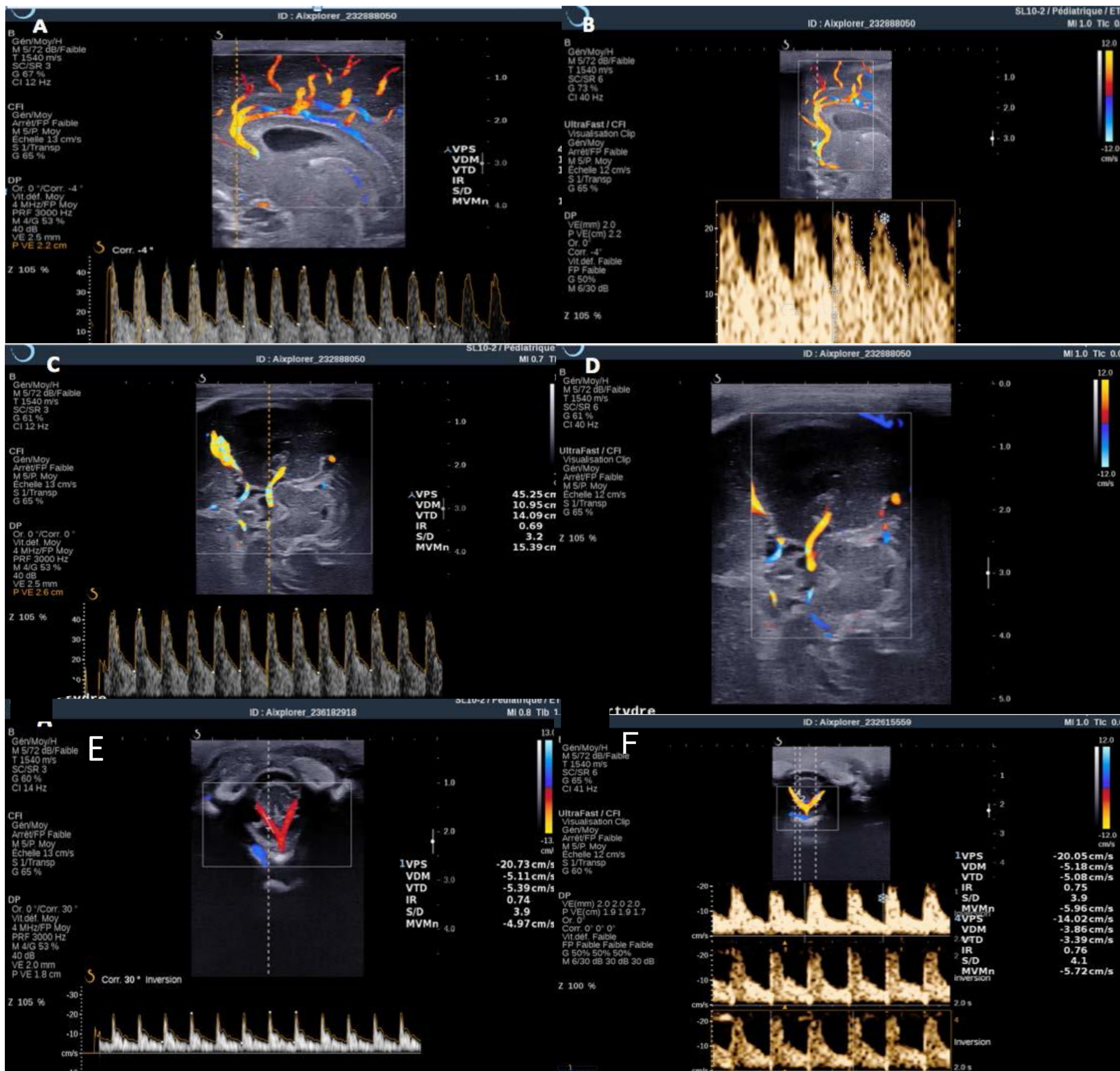


Figure 2 : Images échographiques avec spectrogrammes de l'ACA en DP (A) et en UF (B), de l'ACM et de l'ACP en DP (C) et en UF (D), de l'AVD, AVG et TB en DP (E) et en UF (F).

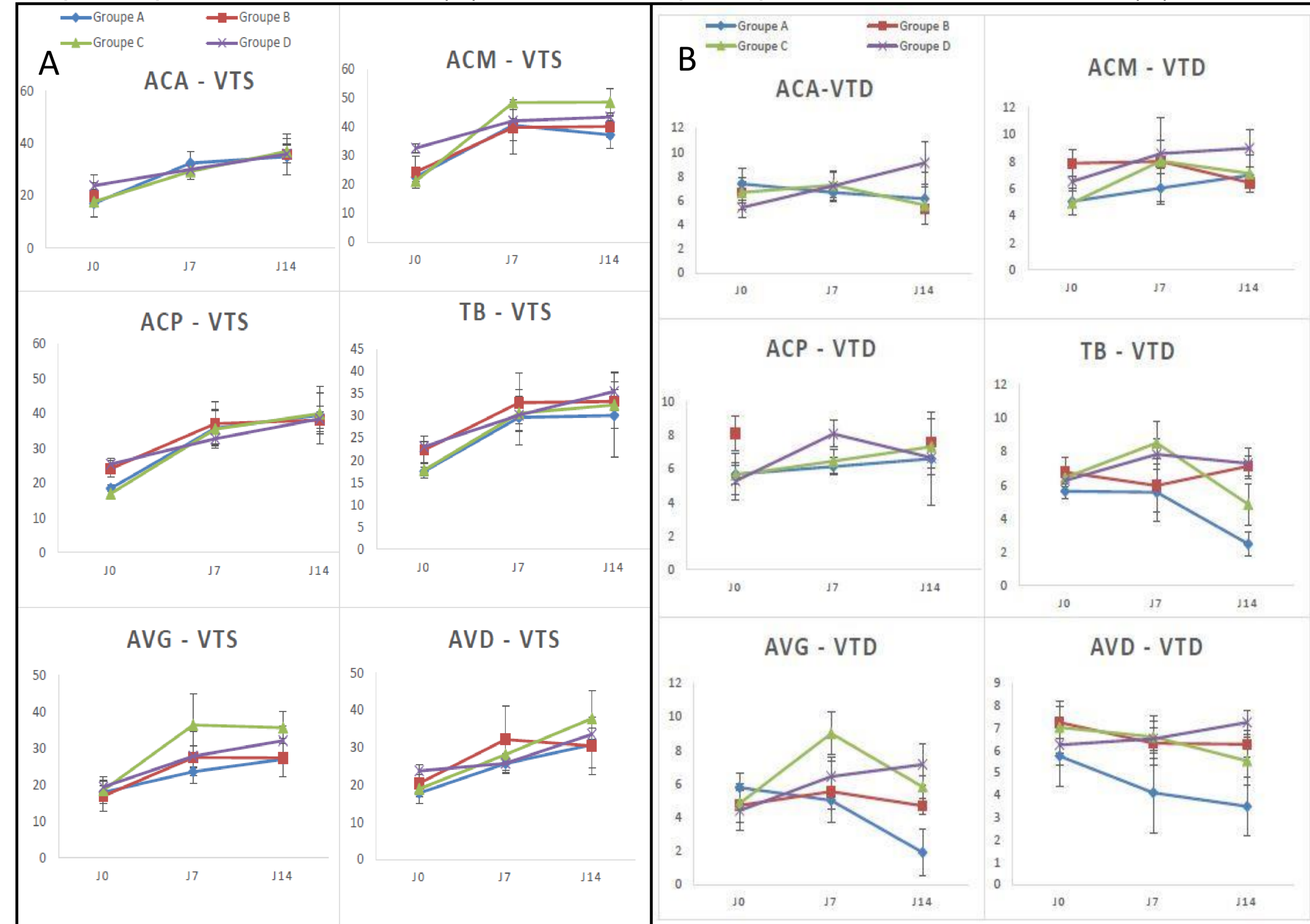


Figure 3 : Moyennes +/- SEM de la VTS (A) et de la VTD(B) en doppler UF pour les 6 différentes artères pendant les 14ers jours de vie pour chacun des 4 groupes

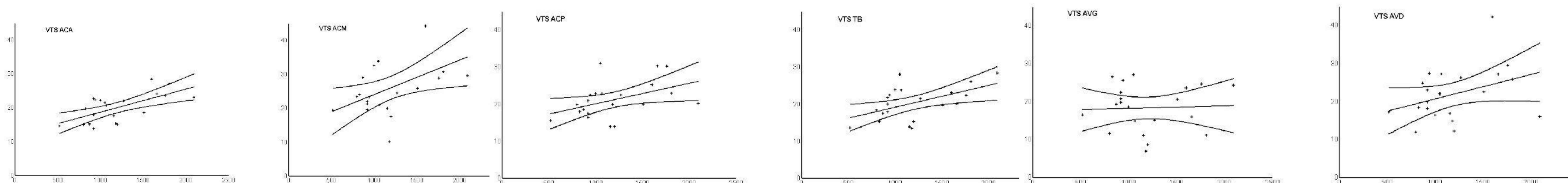


Figure 4 : Régression linéaire de la VTS par doppler UF selon le poids de naissance pour les 6 artères cérébrales à J0 de vie

CONCLUSIONS

La connaissance des normes vélocimétriques des différentes artères intracérébrales par l'utilisation d'un échographe performant comme le doppler Ultrafast® pourrait servir de biomarqueur neurodéveloppemental et aider, de manière non invasive, à la surveillance étroite de l'hémodynamique de ce cerveau en développement.

Remerciements au comité américain de l'Americian Memorial Hospital