



HAL
open science

**Lipidomique - Neuroinflammation - Alzheimer :
Lipidomique Localisée de Cerveaux de Patients atteints
de la Maladie d'Alzheimer en Imagerie par
Spectrométrie de Masse**

Anne Héron, Alain Brunelle, Charles Duyckaerts, Létitia Gamiette, Adina N Lazar, Mai Panchal, David Touboul

► **To cite this version:**

Anne Héron, Alain Brunelle, Charles Duyckaerts, Létitia Gamiette, Adina N Lazar, et al.. Lipidomique - Neuroinflammation - Alzheimer : Lipidomique Localisée de Cerveaux de Patients atteints de la Maladie d'Alzheimer en Imagerie par Spectrométrie de Masse. 2009. hal-01613986

HAL Id: hal-01613986

<https://hal.science/hal-01613986>

Submitted on 23 Oct 2017

HAL is a multi-disciplinary open access archive for the deposit and dissemination of scientific research documents, whether they are published or not. The documents may come from teaching and research institutions in France or abroad, or from public or private research centers.

L'archive ouverte pluridisciplinaire **HAL**, est destinée au dépôt et à la diffusion de documents scientifiques de niveau recherche, publiés ou non, émanant des établissements d'enseignement et de recherche français ou étrangers, des laboratoires publics ou privés.

LIPIDOMIQUE – NEUROINFLAMMATION - ALZHEIMER

Lipidomique Localisée de Cerveaux de Patients atteints de la Maladie d'Alzheimer en Imagerie par Spectrométrie de Masse



Anne Héron



en collaboration avec



Alain Brunelle et Charles Duyckaerts



Létitia Gamiette, Adina Lazar, Maï Panchal, David Touboul

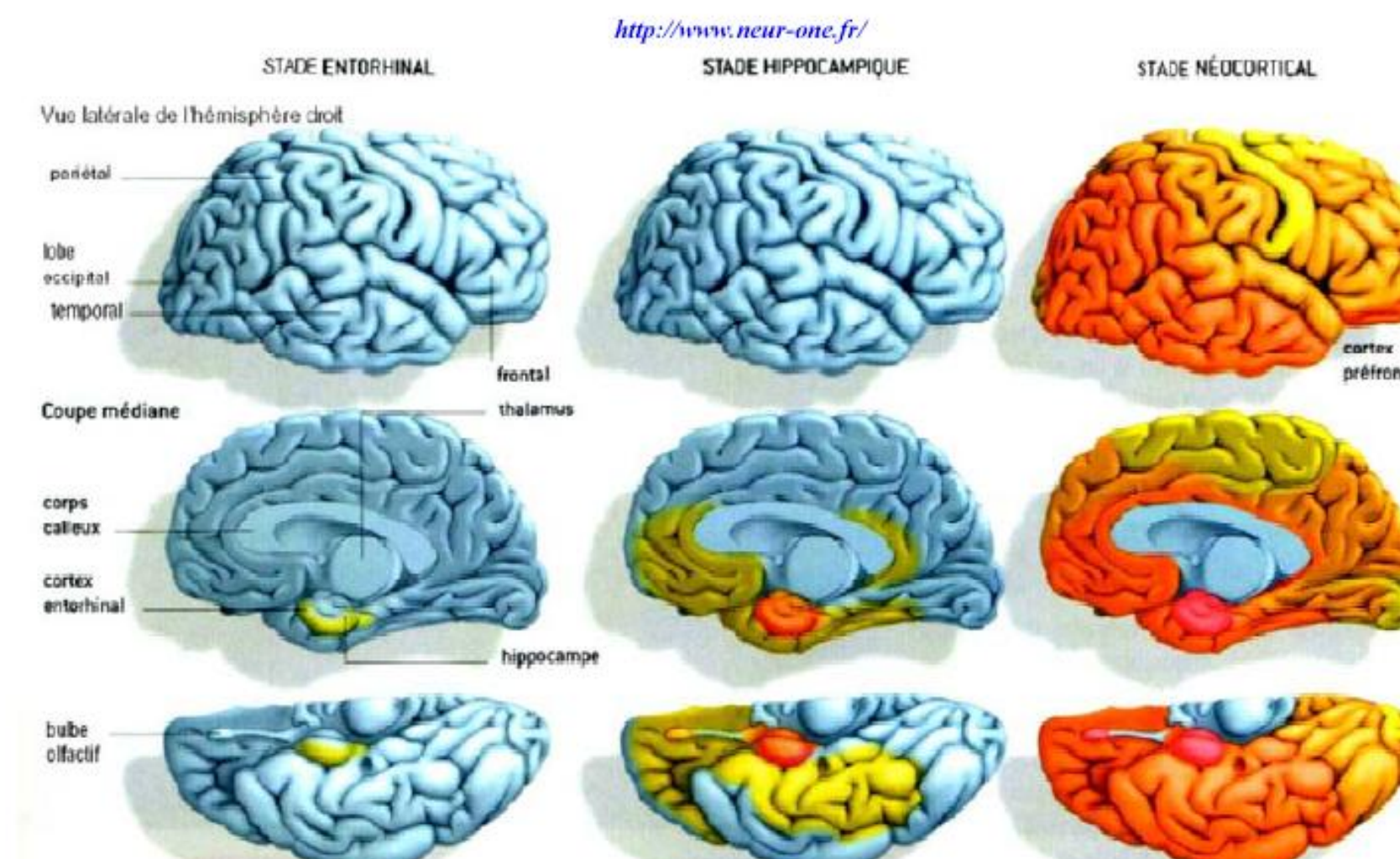
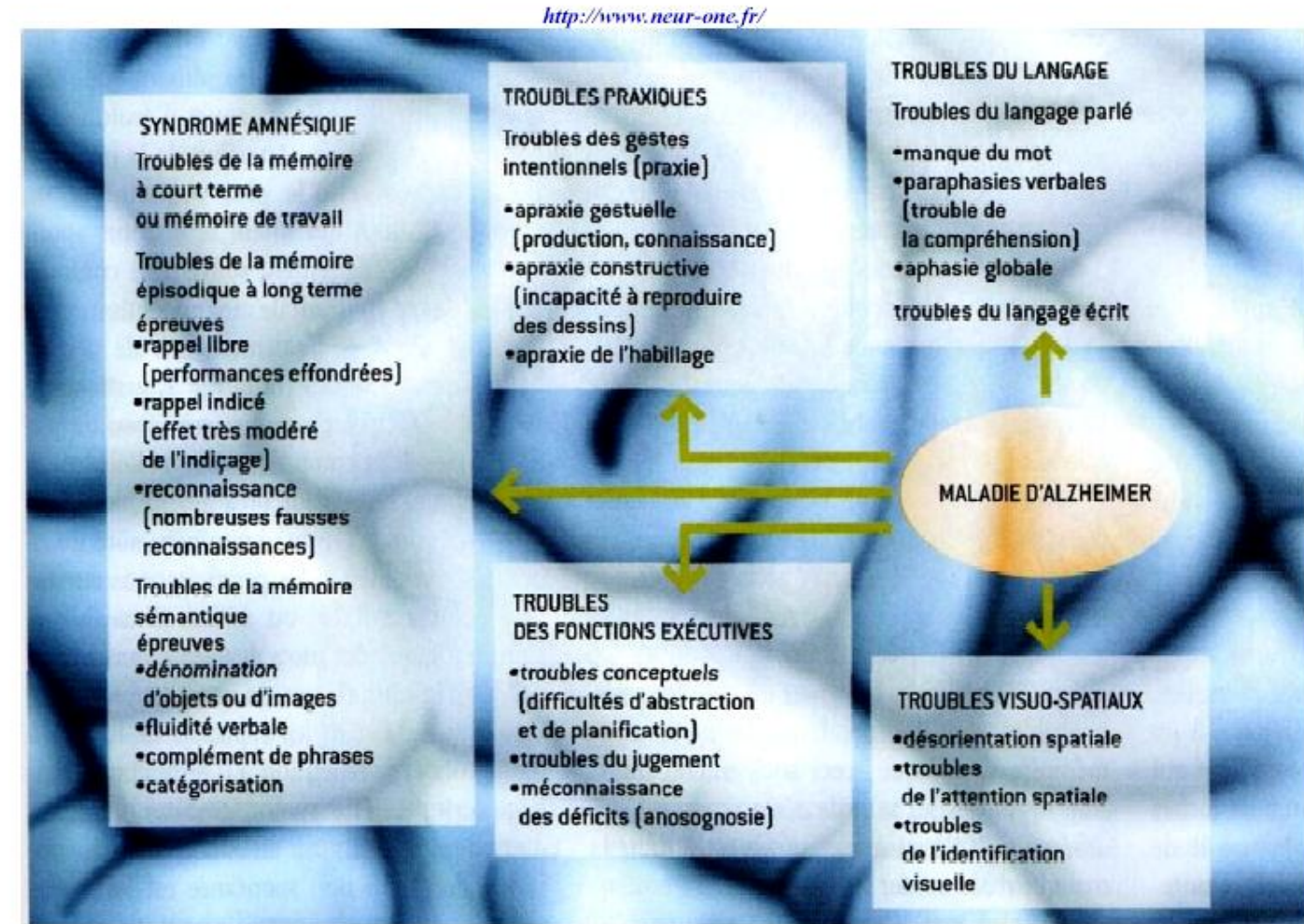
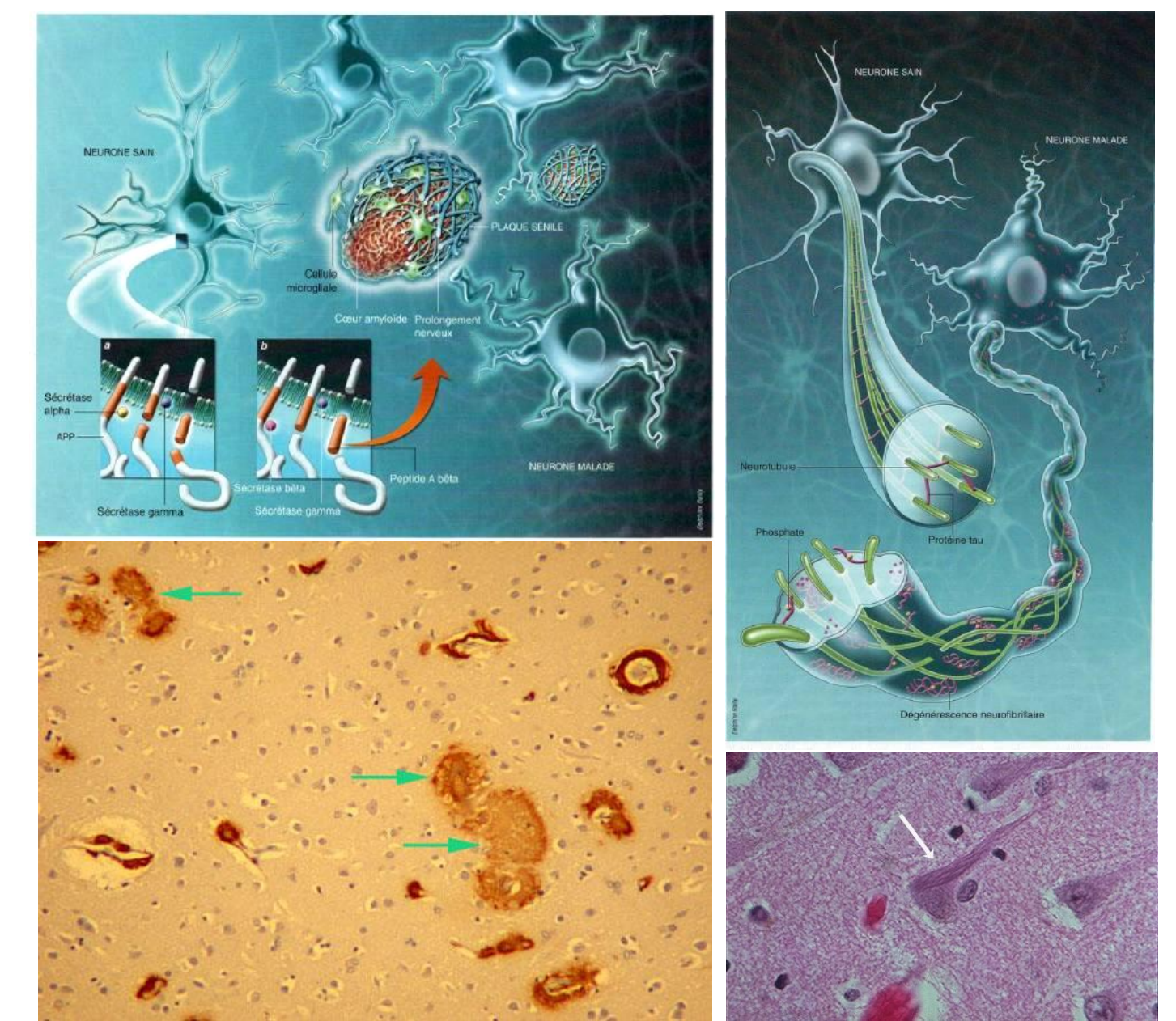
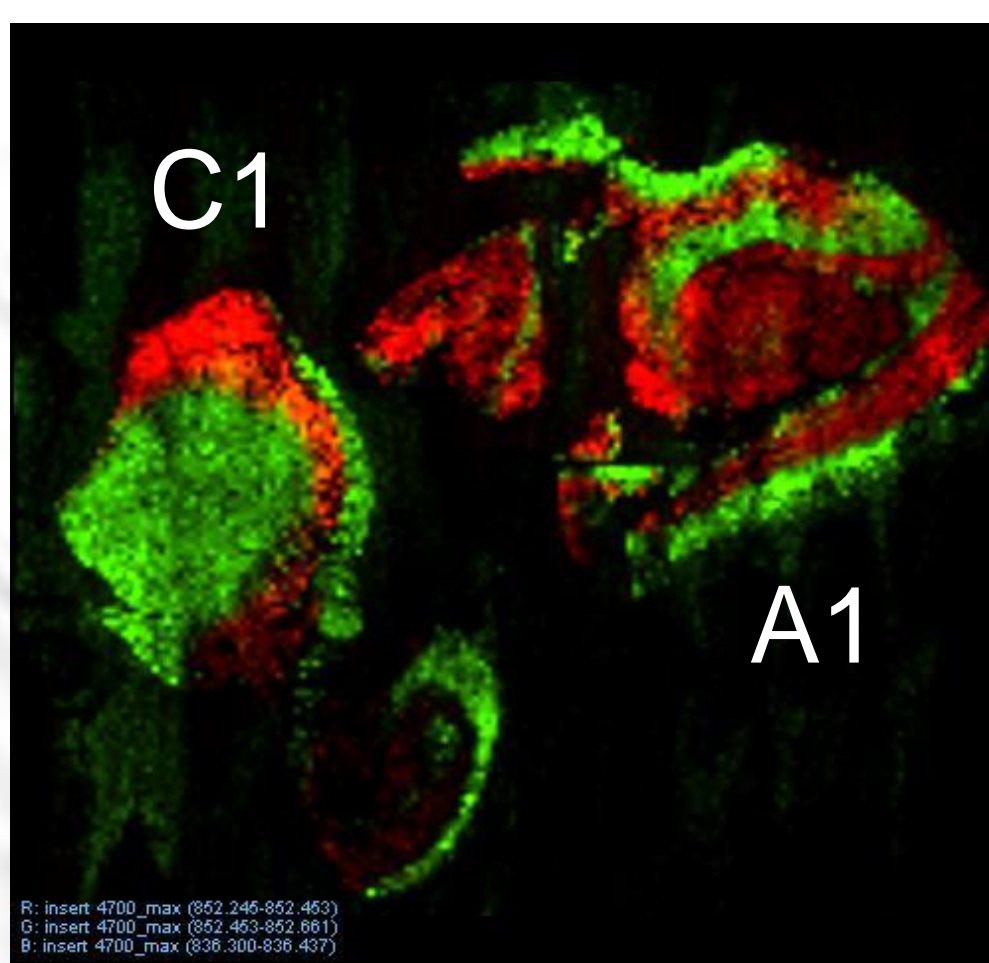


Fig. 1. Distribution des lésions histopathologiques au cours de la maladie d'Alzheimer. Le premier stade est dit « entorhinal », car les lésions sont confinées à une seule couche de la région entorhinal. Lors du stade ultérieur, les lésions envahissent l'hippocampe, donnant lieu à un « oubli à mesure ». Enfin le dernier stade, dit « néocortical », correspond à la diffusion des lésions au cortex cérébral, gouvernant l'apparition des troubles instrumentaux⁽¹⁾. (D'après Braak, 1991)



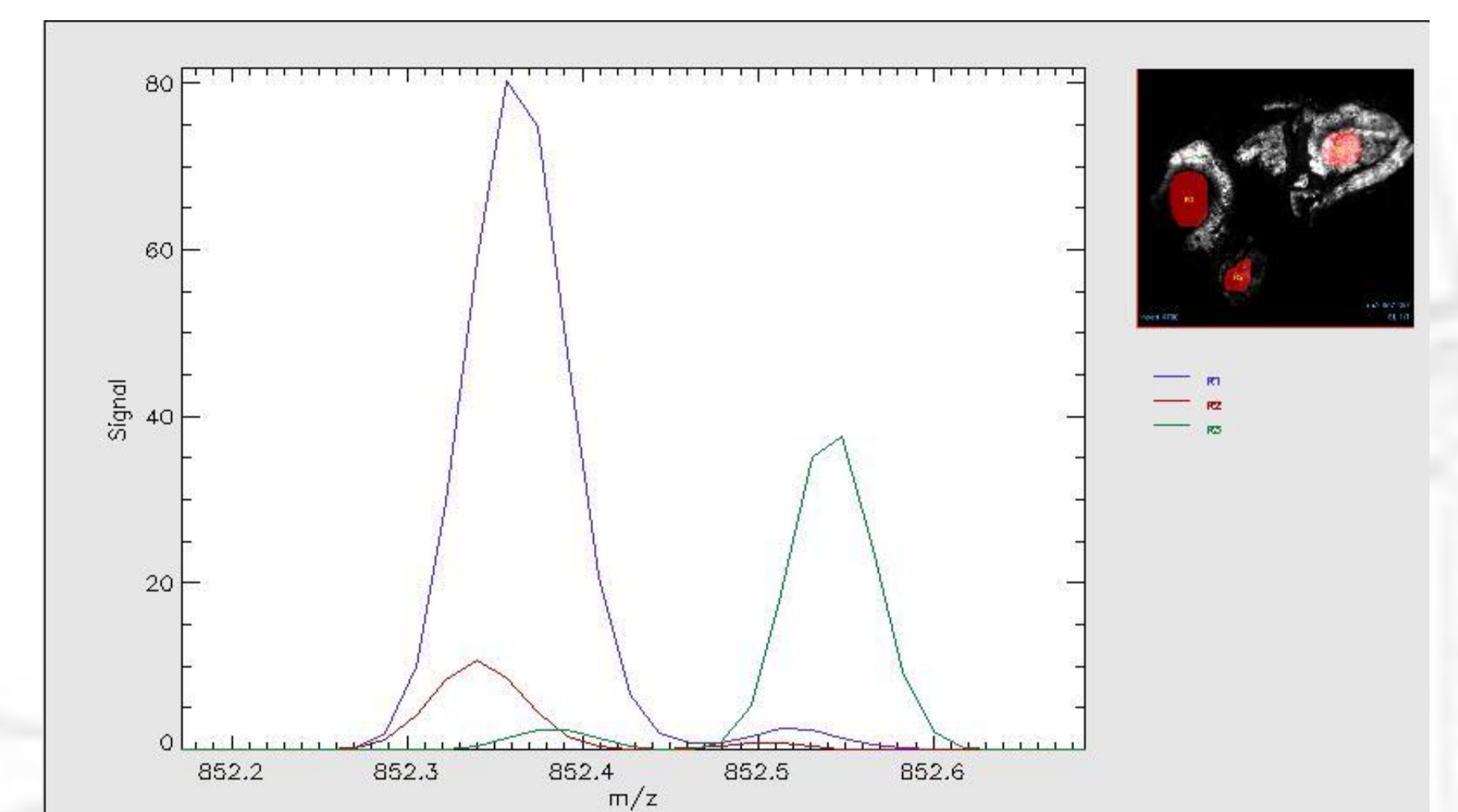
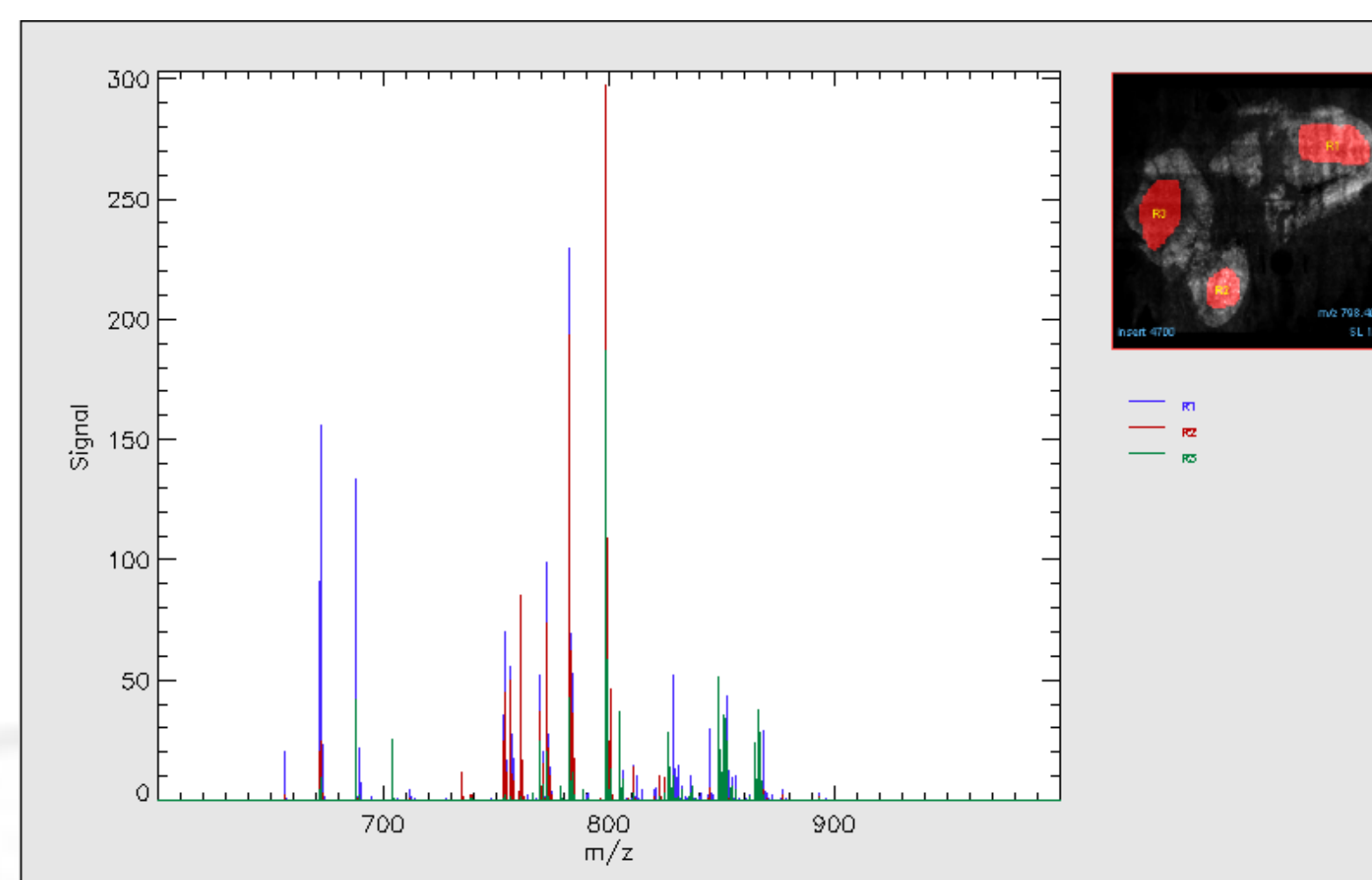
La maladie d'Alzheimer entraîne des perturbations qui vont progressivement s'étendre l'ensemble des fonctions cognitives.
Le syndrome amnésique concerne à la fois la mémoire à court terme et la mémoire à long terme. Les troubles du langage, l'abord limité à un simple manque de mot, conduisent à une véritable aphasie globale en fin d'évolution. Les troubles pragmatiques touchent les gestes, tant au niveau de la connaissance de leur signification que de leur exécution. Enfin, les troubles des fonctions exécutives perturbent les capacités de raisonnement, et les troubles visuospatiaux la reconnaissance des objets ou les visages.

MALDI-TOF




Mode POSITIF
Hippocampe
Coupes de 10 µm
C1 : patient Contrôle A4984
A1 : patient Alzheimer A041909
100x100 µm²
200 tirs/pixels
~160x160 pixels
Matrice: 1 passage (120°C, 10 psi)
HCCA dans AcN/TFA 0,1%

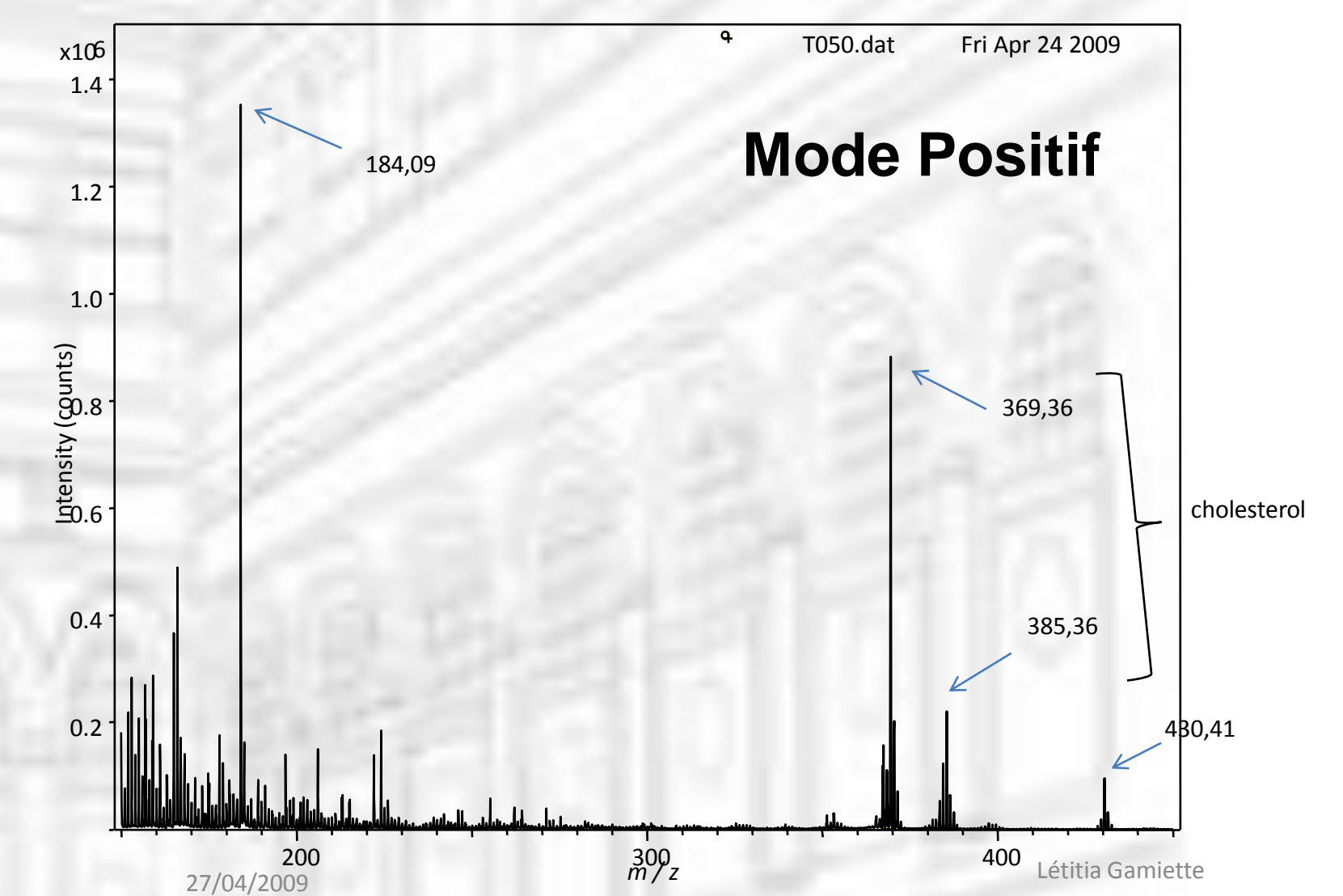

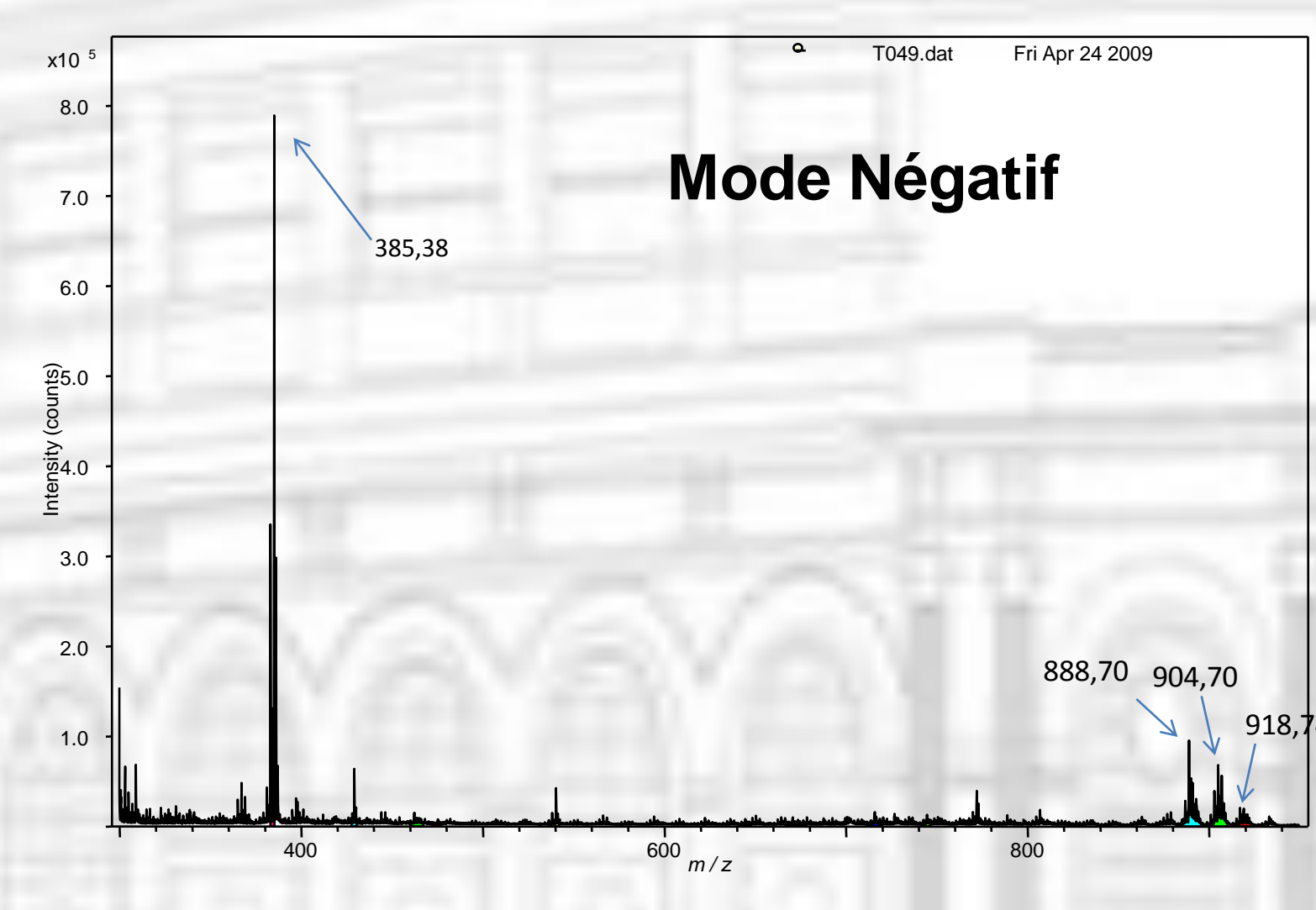
RESULTATS PRELIMINAIRES



TOF-SIMS

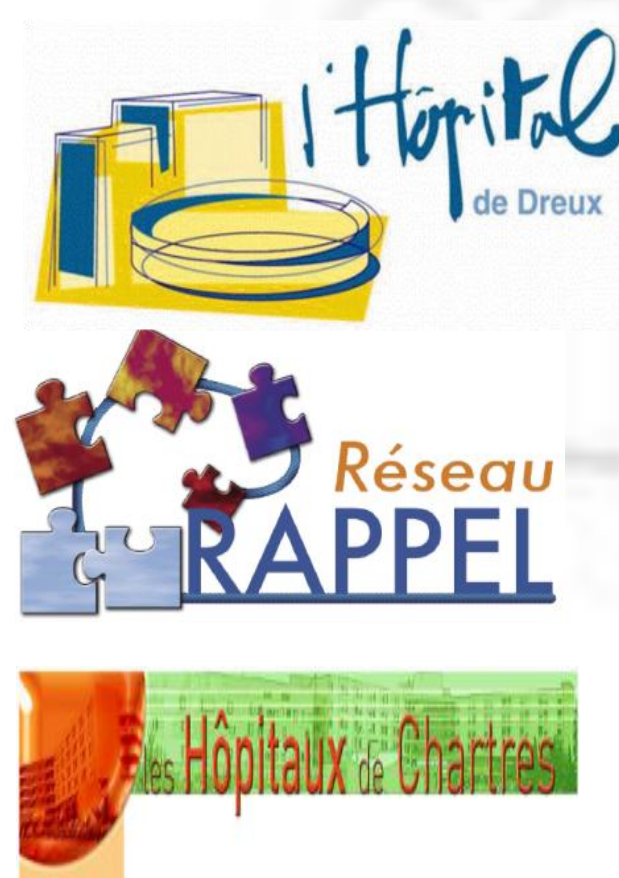

Axones Myélinisés des Fibres Corticales Associatives Patient Alzheimer 1 (A041909) coupe C4



PERSPECTIVES

Dr J. Mallecourt
Dr V. Le Baron-Dupuy
M. Foynard
T. Desessard
Dr A. Faudon-Gibelin
P. Piesvaux



Mise en évidence de Biomarqueurs Plasmatiques de la Maladie d'Alzheimer

Etude Pilote

PHRC 2010



Nicolas Auzeil



Mathieu Gaudin