



**HAL**  
open science

## Etude de l'histamine au cours du développement des lésions consécutives à une ischémie cérébrale néonatale

Anne Héron, Véronique Cochois, Valérie Biran, Séverine Morisset-Lopez,  
Christiane Charriaut-Marlangue

### ► To cite this version:

Anne Héron, Véronique Cochois, Valérie Biran, Séverine Morisset-Lopez, Christiane Charriaut-Marlangue. Etude de l'histamine au cours du développement des lésions consécutives à une ischémie cérébrale néonatale. 7e colloque de la Société des neurosciences, 2005, Lille, France. hal-01610437

**HAL Id: hal-01610437**

**<https://hal.science/hal-01610437v1>**

Submitted on 19 Oct 2017

**HAL** is a multi-disciplinary open access archive for the deposit and dissemination of scientific research documents, whether they are published or not. The documents may come from teaching and research institutions in France or abroad, or from public or private research centers.

L'archive ouverte pluridisciplinaire **HAL**, est destinée au dépôt et à la diffusion de documents scientifiques de niveau recherche, publiés ou non, émanant des établissements d'enseignement et de recherche français ou étrangers, des laboratoires publics ou privés.



Distributed under a Creative Commons Attribution - NonCommercial - NoDerivatives 4.0 International License



# ETUDE DE L'HISTAMINE AU COURS DU DEVELOPPEMENT DES LESIONS CONSECUTIVES A UNE ISCHEMIE CEREBRALE NEONATALE

Anne Héron<sup>1</sup>, Véronique Cochois<sup>1</sup>, Valérie Biran<sup>2</sup>, Jean-Michel Arrang<sup>1</sup> et Christiane Charriaut-Marlangue<sup>2</sup>

(1) UMR 573 INSERM-Paris 5, 4 avenue de l'Observatoire 75006 Paris ; (2) UMR 7102 CNRS, quai Saint Bernard 75006 Paris

## INTRODUCTION

L'histamine cérébrale est un neurotransmetteur synthétisé par les neurones magnocellulaires des noyaux tubéromammillaires de l'hypothalamus postérieur. Ces neurones envoient des projections axonales dans l'ensemble du cerveau. Dans le cerveau en développement, l'histamine est présente à des taux 5 fois supérieurs à ceux mesurés dans le cerveau adulte et est trouvée dans les mastocytes qui représentent alors la source principale d'histamine.

Quelques études réalisées dans des modèles d'ischémie du cerveau adulte ont montré que l'histamine d'origine neuronale est libérée massivement dans la zone de l'infarctus (Adachi et coll, 1992, J. Cereb. Blood Flow Metab., 12 :477), que le blocage des récepteurs H<sub>2</sub> de l'histamine aggrave les lésions post-ischémiques (Adachi et coll, 2003, Brain Res. 974 :117) et qu'une augmentation de la concentration intracérébrale en histamine s'oppose à la formation de ces lésions via le RH<sub>2</sub> (Adachi et coll, 2004, Brain Res. 998 : 136). D'autres études montrent cependant un rôle plutôt délétère de l'histamine qui augmenterait la perméabilité de la barrière hémato-encéphalique et favoriserait l'œdème post-ischémique (Tosaki et coll, 1994 Eur. J. Pharmacol., 264 : 455). L'implication de l'histamine dans les processus délétères de l'ischémie cérébrale n'a encore jamais été étudiée dans le cerveau en développement, alors que les taux d'histamine y sont particulièrement élevés.

Nous nous sommes donc intéressés à l'évolution du système histaminergique au cours d'une ischémie focale réversible induite dans le cerveau de rat nouveau-né, sept jours après la naissance (Renolleau et coll, Stroke, 29 :1454). Dans ce modèle, mimant la pathologie humaine, l'ischémie induit en 48 heures un infarctus cortical bien délimité où la mort neuronale est essentiellement de type apoptotique (Aggoun-Zouaoui et coll, 2000, J. Stroke and Cerebrovascular Diseases, 9 : 8 ; Benjelloun et coll, 2003, Brain Res Rev., 30 : 107). La lésion s'accompagne de processus inflammatoires et évolue vers la formation d'une cavité cérébrale au cours de la seconde semaine suivant la reperfusion (Benjelloun et coll, 1999, Stroke, 30 : 1916 ; Ducrocq et coll, 2000, J. Neurochem., 74 : 2504).

## MATERIELS ET METHODES

### Ischémie cérébrale :

L'ischémie est réalisée chez des rats nouveaux-nés âgés de sept jours (17-21 g, R. Janvier, Le Genest-St-Isle, France). Sous anesthésie générale (hydrate de chloral (350mg/kg, i.p) l'artère cérébrale moyenne est électrocoagulée, puis la circulation sanguine de l'artère carotidale homolatérale est interrompue réversiblement par la pose d'un clip (durée de l'ischémie : 50 minutes). Pendant l'ischémie, la température corporelle est maintenue à 37-38°C. Après l'ischémie, les animaux sont remis en présence de leur mère jusqu'au moment de la fixation des cerveaux (2H, 6H, 12H, 24H, 48H après reperfusion, n=2-4 animaux par groupe).

### Fixation des cerveaux :

Les cerveaux sont fixés par perfusion intracardiaque des animaux (anesthésie au pentobarbital dose sub-létale i.p) avec une solution de carbodiimide 4% (EDCDI, sigma) et de paraformaldéhyde 0.5% (sigma) dans du sorenson 0.1M (4°C), suivie d'une post-fixation par immersion dans la même solution (4°C, 12H) . Des coupes frontales (20 µm) sont réalisées au cryostat et conservées à -40°C.

### Immunohistochimie (IHC) :

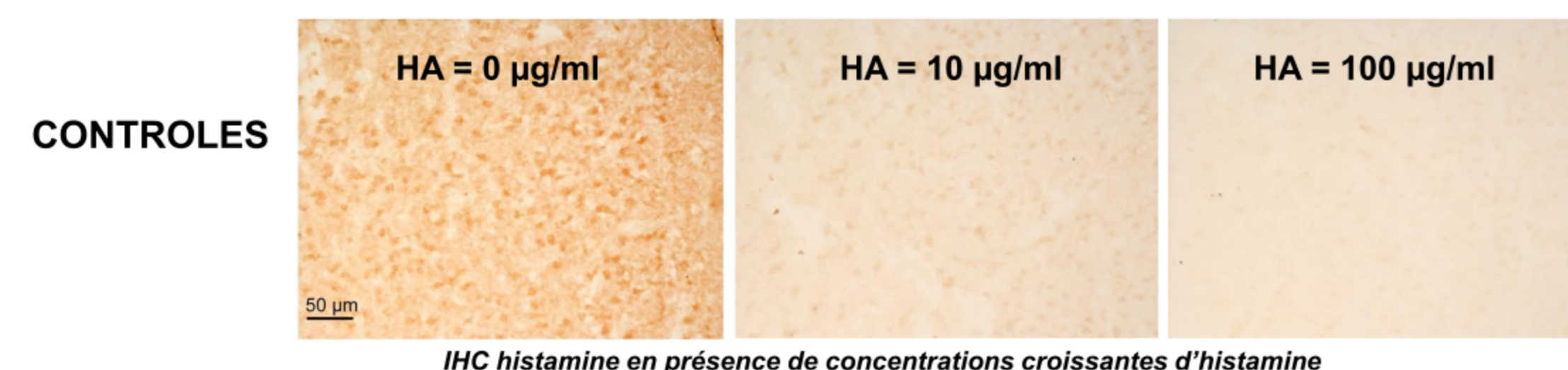
Les coupes de cerveau sont mises en présence d'IgGs anti-histamine pendant 48H (anticorps polyclonaux fabriqués chez le lapin, Delichon, Finlande, 1/10 000).

L'immuno-réactivité histamine est révélée par des IgGs anti-lapin biotinylées (1/200, 2H), amplifiée par un système avidine-biotine-peroxidase (Kitelite Vector Laboratories, 45 min) ou par des IgGs anti-lapin couplées à l'Alexa-fluor 555, Molecular Probes, 1/200, 2H).

Dans le cas des colocalisations, le marquage des neurones a été mis en évidence à l'aide d'IgG anti-MAP2 (anticorps monoclonaux fabriqués chez la souris, Chemicon) et d'IgG anti-souris couplées à l'Alexa-fluor 488 (Molecular Probes, 1/200, 2H); le marquage des noyaux a été visualisé à l'aide du Hoescht (Sigma).

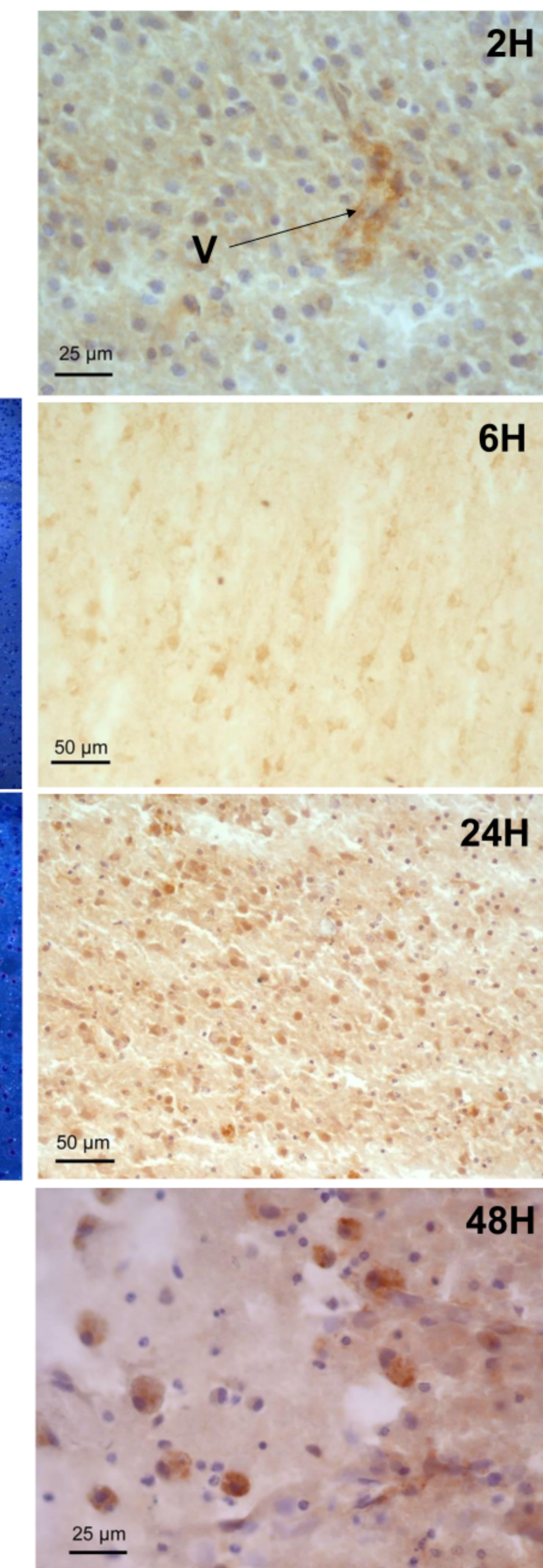
### Hybridation *in situ* (HIS) :

La mise en évidence des ARNms de l'histidine décarboxylase (enzyme de synthèse de l'histamine) a été réalisées à l'aide de ribosondes marquées au <sup>33</sup>P selon le protocole décrit dans Héron et coll, 2001, Mech Dev.

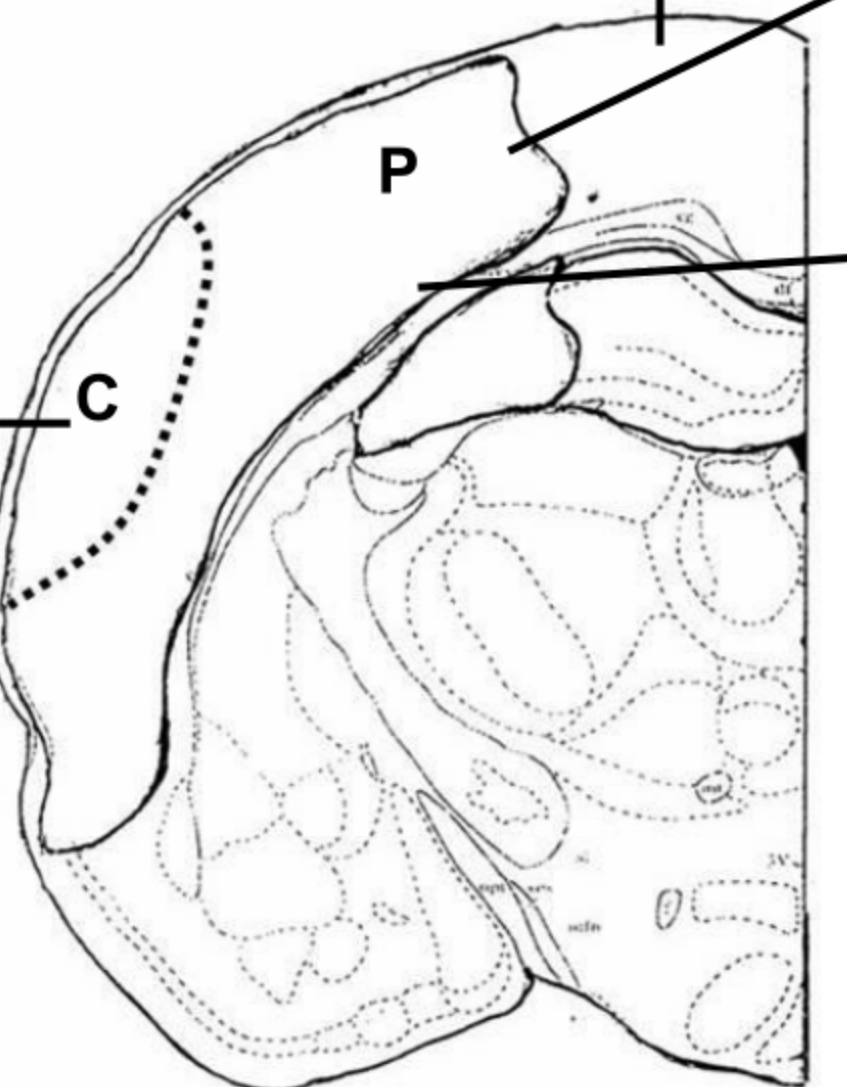
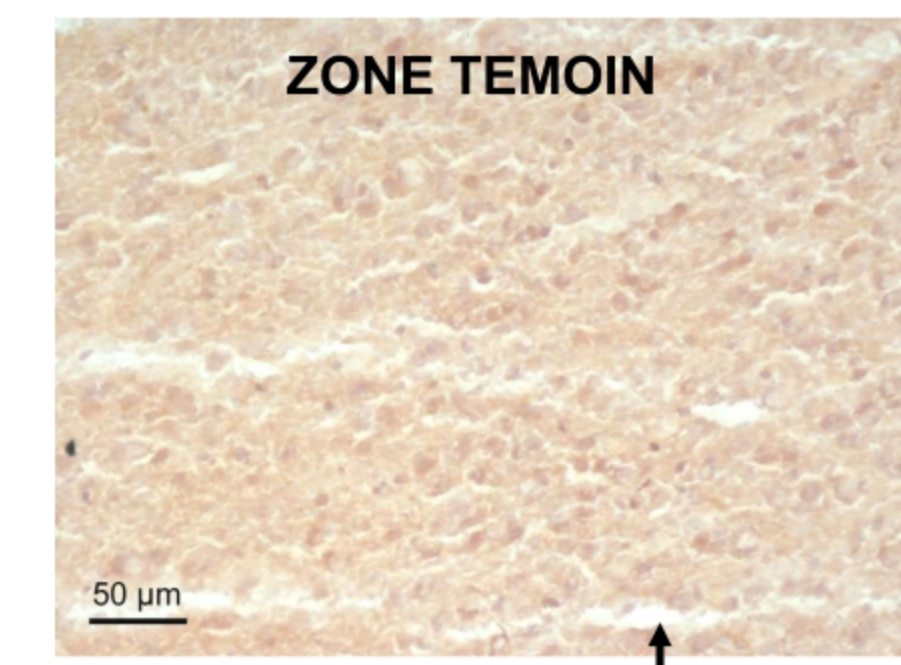
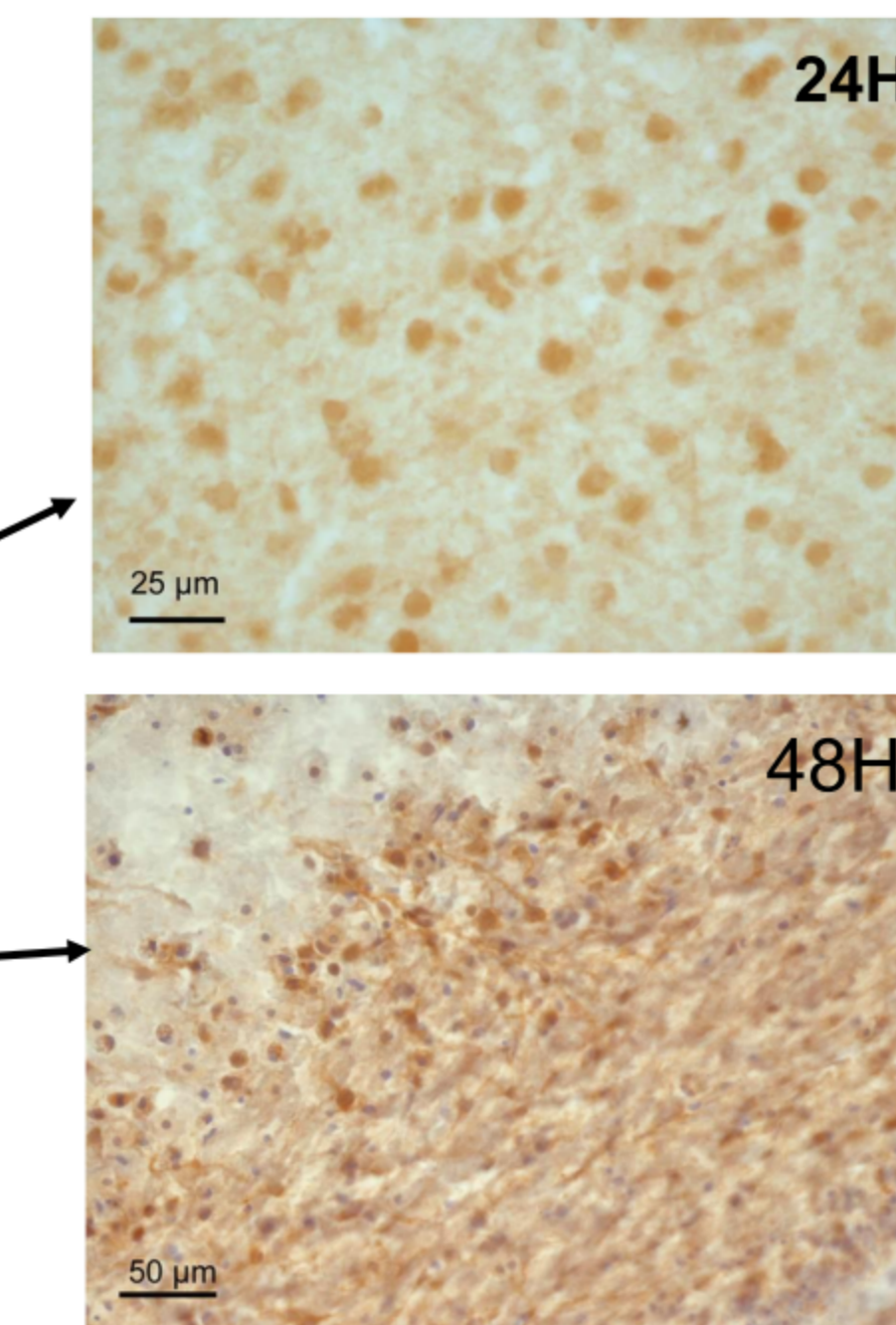


IHC histamine en présence de concentrations croissantes d'histamine

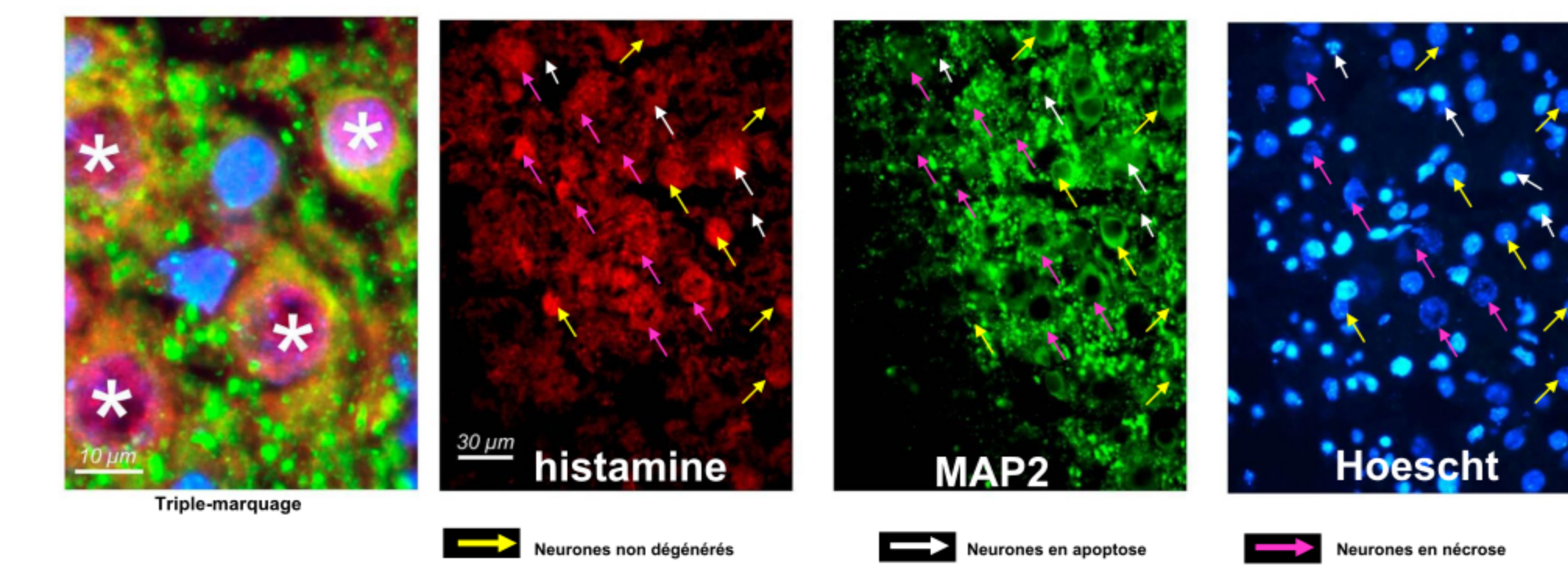
### CŒUR DE L'INFARCTUS



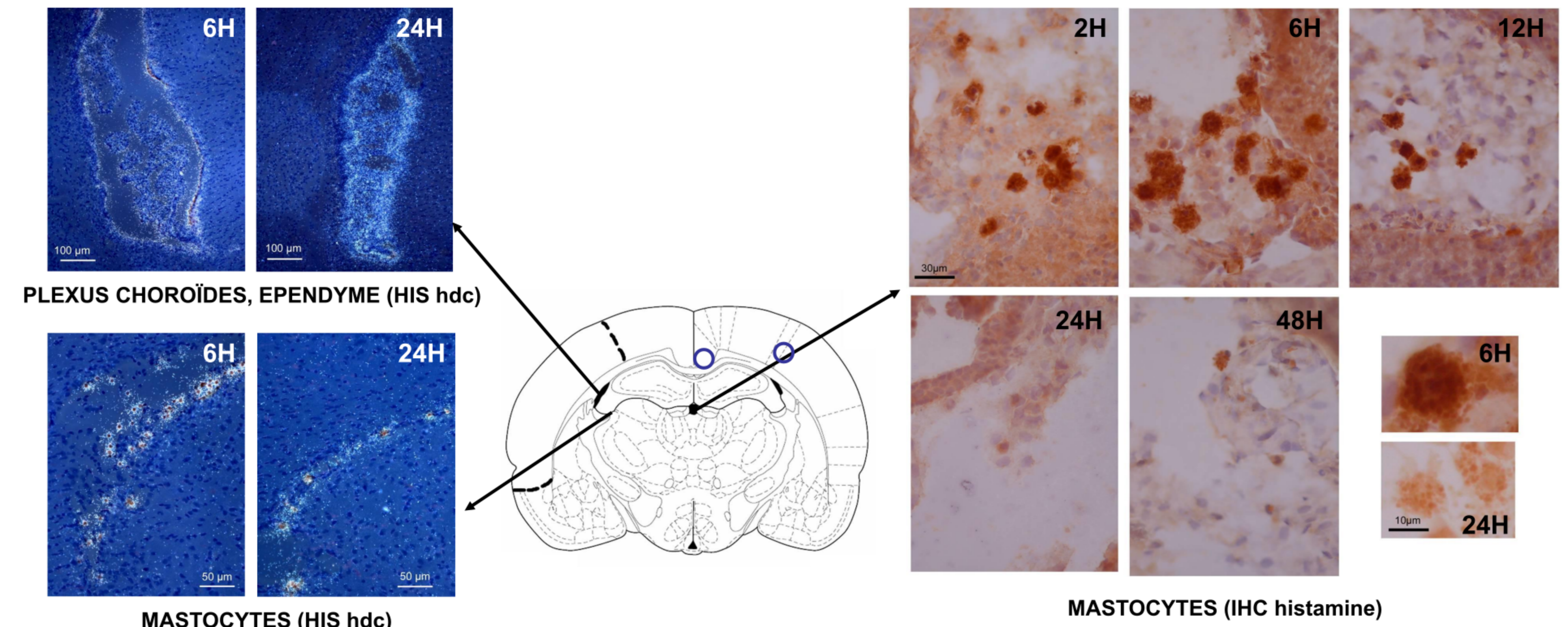
### PENOMBRE



### L'HISTAMINE S'ACCUMULE DANS LES NEURONES



### SOURCES POTENTIELLES D'HISTAMINE



## RESULTATS

Nos résultats montrent une accumulation d'histamine dans l'aire cérébrale atteinte par l'ischémie. L'immunoréactivité histamine apparaît tout d'abord au cœur de l'infarctus puis s'étend dans la zone de pénombre : elle suit l'évolution de la lésion.

Dès les deux premières heures qui suivent la reperfusion, on observe l'histamine dans la paroi des vaisseaux sanguins. A 6H, elle apparaît dans le cœur de l'infarctus, et est observable entre 18H et 24H post-ischémie dans la zone de pénombre. C'est dans cette zone que le marquage est le plus intense. L'immunoréactivité histamine est alors co-localisée avec le marqueur MAP2, qui est un marqueur neuronal. On la retrouve dans des neurones qui semblent encore intacts, ainsi que dans des neurones en nécrose ou entrant en apoptose. Les cellules dont l'apoptose a atteint un stade avancé (présence de corps apoptotiques) ne présentent plus d'immunoréactivité ni à l'histamine ni à MAP2.

Au niveau des couches superficielles du cortex, on observe 48H post-ischémie la présence de cellules de type macrophage immunoréactives à l'histamine. Ces cellules sont vraisemblablement à l'origine de la formation de la cavité corticale qui survient dans la seconde semaine qui suit l'ischémie.

Au niveau des méninges péri-corticales (autour du cortex et de l'hippocampe), l'immunoréactivité histamine est retrouvée dans les mastocytes qui sont présents en grande quantité à ce stade du développement cérébral en conditions normales. L'ischémie induit 24H après la reperfusion une réduction notable de l'immunoréactivité histamine des mastocytes vraisemblablement liée à une dégranulation mastocytaire.

L'étude réalisée par hybridation *in situ* met en évidence les ARNms codant pour l'histidine décarboxylase, enzyme de synthèse de l'histamine. Ces transcrits sont présents dans les mastocytes, les plexus choroïdes et les cellules épendymaires bordant les ventricules cérébraux, ainsi qu'au niveau des neurones magnocellulaires de l'hypothalamus postérieur (non montrés ici). L'absence de marquage dans la zone de l'infarctus révèle que l'histamine mise en évidence par IHC n'est pas synthétisée par les neurones ischémisés.

(NB : Une étude similaire réalisée par IHC dans un modèle d'ischémie cérébrale chez la souris adulte n'a pas révélé d'accumulation d'histamine dans les neurones de la zone de l'infarctus).

## CONCLUSION

Notre étude montre qu'une ischémie cérébrale atteignant le cerveau en développement induit une accumulation d'histamine dans la zone de l'infarctus. On la retrouve dans les neurones qui sont appelés à dégénérer par apoptose ou par nécrose. L'histamine n'est pas synthétisée localement. Elle proviendrait de sources extérieures à la zone ischémisée telles que les mastocytes cérébraux (présents en grande quantité dans le cerveau post-natal à ce stade de développement) ou les plexus choroïdes. On peut aussi envisager une origine périphérique de l'histamine qui est observée à des stades précoces de reperfusion au niveau des parois vasculaires ischémisées. L'histamine diffuserait dans le parenchyme cérébral et s'accumulerait dans les neurones par recapture.

Le rôle joué par l'histamine dans le développement des lésions post-ischémiques reste à déterminer. Il est envisageable qu'elle puisse être à l'origine de l'invasion de la lésion par les macrophages qui phagocytent les neurones ayant dégénéré, contribuant ainsi à la formation de la cavité intracorticale caractéristique de l'ischémie néonatale.

