



**HAL**  
open science

## Activité électrique du côlon chez le chien éveillé

Lionel Bueno, Rafael Garcia Villar, Yves Ruckebusch

► **To cite this version:**

Lionel Bueno, Rafael Garcia Villar, Yves Ruckebusch. Activité électrique du côlon chez le chien éveillé. C.R. Académie des Sciences, 1977, 285 (16), pp.1463-1466. hal-01562309

**HAL Id: hal-01562309**

**<https://hal.science/hal-01562309>**

Submitted on 13 Jul 2017

**HAL** is a multi-disciplinary open access archive for the deposit and dissemination of scientific research documents, whether they are published or not. The documents may come from teaching and research institutions in France or abroad, or from public or private research centers.

L'archive ouverte pluridisciplinaire **HAL**, est destinée au dépôt et à la diffusion de documents scientifiques de niveau recherche, publiés ou non, émanant des établissements d'enseignement et de recherche français ou étrangers, des laboratoires publics ou privés.



Distributed under a Creative Commons Attribution - ShareAlike 4.0 International License

**PHYSIOLOGIE. — Activité électrique du côlon chez le Chien éveillé. Note (\*)**  
de Lionel Bueno, Raphaël Garcia-Villar et Yves Ruckebusch, présentée par  
M. Clément Bressou.

Existence au niveau du côlon chez le Chien, à côté d'ondes lentes à la fréquence de 5 par minute, d'ondes lentes dont la fréquence de répétition est de 18 par minute. Celles-ci, recueillies préférentiellement à partir d'électrodes endoluminales, ont pour origine la muscularis mucosae.

*Identification of two distinct rhythms of the colonic slow waves at a mean frequency of 5 and 18 cycles/min. Evidence is provided for an origin of the faster rhythm from the muscularis mucosae.*

Les données électromyographiques relatives à la motricité colique chez le Chien sont peu nombreuses et restent discutées. En effet, tant *in vitro* qu'*in situ*, on recueille à partir d'électrodes séreuses des variations lentes de potentiels ou *ondes lentes* dont la fréquence est voisine de 5 par minute (\*). Ces ondes lentes, qui constituent le rythme électrique de base, ont pour origine non la couche de fibres musculaires longitudinales comme dans l'intestin grêle, mais celle des fibres musculaires circulaires ou internes (\*\*).

L'enregistrement occasionnel *in situ*, à partir d'électrodes séreuses, d'ondes lentes de faible amplitude mais à une fréquence de 18 mn chez le Chien [(\*), (\*\*)] pose le problème de l'existence d'un deuxième rythme d'ondes lentes propre au côlon. Ne résulte-t-il pas d'une interférence au niveau des électrodes du rythme électrique de base du duodénum également voisin de 17-18 par minute (\*) ? Procède-t-il d'un groupe cellulaire particulier proche du sphincter iléo-cæco-colique (\*) ? Dans ce travail, les électrogrammes recueillis chez le Chien à partir d'électrodes fixées à demeure dans la paroi du côlon proximal et transverse sont comparés à ceux fournis simultanément par une sonde endoluminale mise en place extemporanément par voie rectale.

**PROTOCOLE EXPÉRIMENTAL.** — Chez 10 chiens adultes (15-20 kg), 4 groupes de 3 électrodes distantes entre elles de 2 mm et constituées de fils d'acier émaillé de 120  $\mu$  de diamètre ont été implantés sous anesthésie générale dans la paroi de l'iléon 2 cm avant la jonction iléo-colique puis dans la paroi du côlon à 5, 10 et 15 cm de la jonction iléo-colique.

Des groupes de 3 électrodes constituées de fils d'acier de 120  $\mu$  de diamètre disposés en anneaux distants entre eux de 4 mm fixés à 5 cm d'intervalle sur une sonde de Faucher de 0,8 cm de diamètre et de 50 cm de long. 1 semaine après l'intervention chirurgicale, la sonde est vaselinée à son extrémité puis introduite par voie rectale jusqu'à la jonction iléo-colique.

Les électrodes intrapariétales ou endoluminales sont reliées au panneau d'entrée d'un polygraphe en vue d'un enregistrement bipolaire, avec une constante de temps de 0,3 s et une vitesse de défilement du papier de 2,5, 5 ou 15 cm/mn durant 8 h.

Les séances journalières d'enregistrement sont alternativement effectuées chez les sujets à jeûn ou après l'ingestion d'un repas standard. Les valeurs moyennes de la fréquence des ondes lentes sont relevées sur des périodes de 60 s, de 10 en 10 mn, pendant 8 h.

**RÉSULTATS.** — Quel que soit le type d'électrodes utilisées, on recueille au niveau du côlon proximal et transverse pendant environ 30 % du temps d'enregistrement des variations lentes de potentiels d'amplitude et de fréquence différentes. En région proximale, un rythme

« lent » de  $5,1 \pm 1,3$  c/mn, avec une amplitude d'environ 0,1 mV est bien recueilli à partir des électrodes intrapariétales; un rythme « rapide » de  $18,1 \pm 1,1$  est observé soit seul soit simultanément avec le rythme lent (fig. 1). En région transverse, on retrouve le rythme lent avec une fréquence réduite de 12% par rapport à celui du côlon proximal et surtout, pendant près de la moitié du temps d'enregistrement, le rythme rapide dont la fréquence est légèrement accrue.

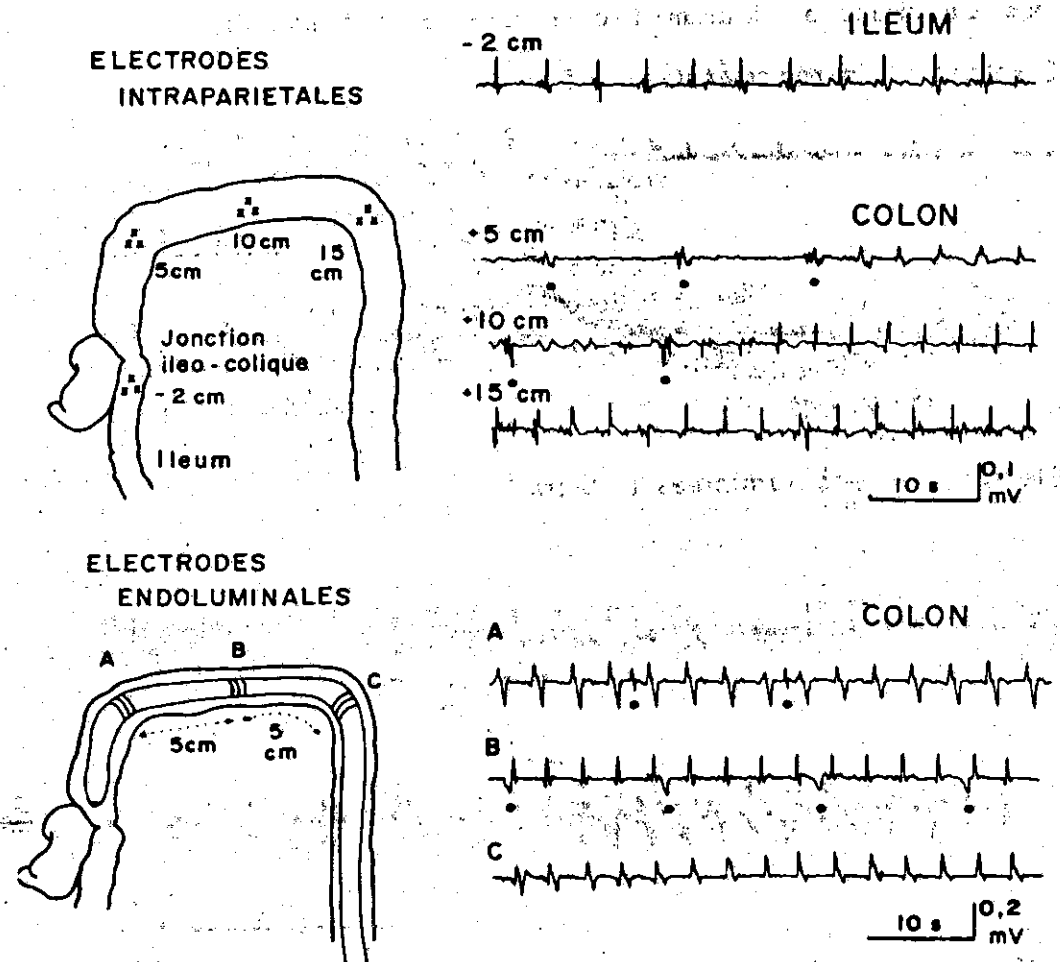


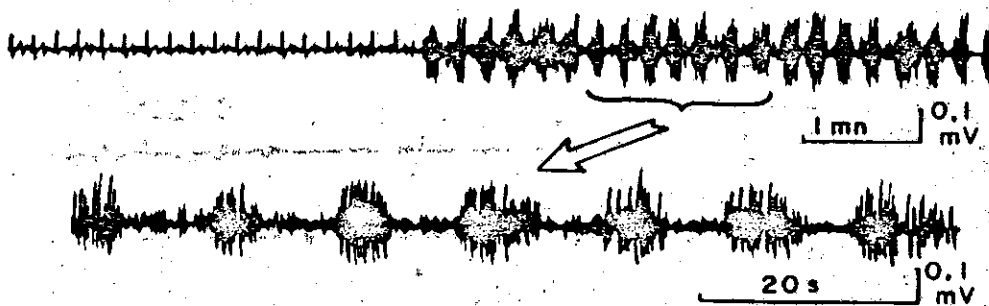
Fig. 1. — Ondes lentes de la paroi colique chez le Chien. A 5 et 10 cm de la jonction iléo-colique, coexistence d'ondes lentes à rythme lent à 5 par minute (●) et à rythme rapide à 17,5 par minute. Une telle fréquence est supérieure à celle des ondes lentes au niveau de l'iléon. Les tracés fournis par la sonde endoluminale présentent en permanence en A, B et C des ondes lentes à rythme rapide.

Les électrogrammes recueillis côté muqueux diffèrent des précédents en 2 points : le rythme rapide est enregistré avec une amplitude voisine de 0,2 mV et à tous les niveaux du côlon; le rythme lent est recueilli moins de 2% du temps d'enregistrement et apparaît le plus souvent superposé au rythme rapide (fig. 1). L'identification aisée des ondes lentes de rythme rapide montre une augmentation de façon linéaire de la fréquence dans le sens oral-aboral; l'équation correspondante pour 30 enregistrements chez 10 sujets est :

$y = 0,154x + 16,7$ ;  $y$  représentant la fréquence exprimée en cycles par minute et  $x$  la distance en centimètres par rapport à la jonction iléo-colique.

L'activité rapide du côlon se présente sous forme de salves plus ou moins longues de potentiels de pointe. Les salves les plus brèves ( $1,4 \pm 0,3$  s) se succèdent régulièrement au rythme de 16-18 par minute pendant 3 à 10 mn; elles sont enregistrées préférentiellement à partir des électrodes endoluminales (fig. 2). Des salves de potentiels de 6 à 10 s, groupées en longues séries à une fréquence de répétition de 4 à 5 par minute sont enregistrées préférentiellement à partir des électrodes intrapariétales (fig. 2). Enfin, apparaissent des salves de potentiels plus ou moins fusionnées qui sont propagées sur la totalité du côlon sans présenter de relation temporelle définie avec l'un ou l'autre type d'ondes lentes.

#### Electrodes intrapariétales (• 5 cm)



#### Electrodes endoluminales (• 5 cm)

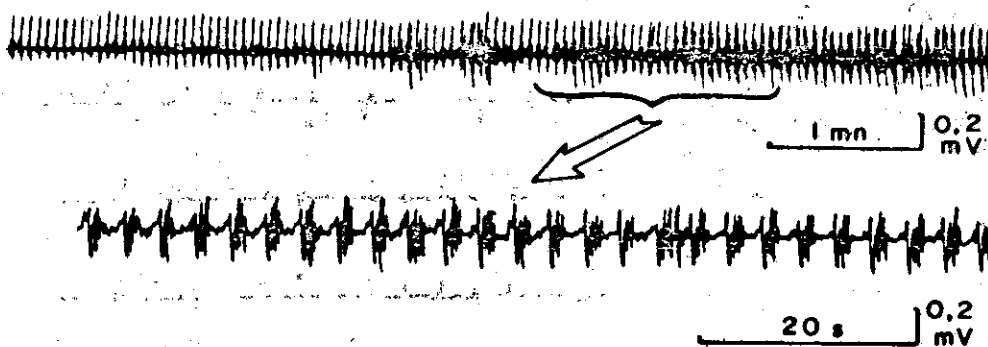


Fig. 2. — Ondes lentes et salves de potentiels surimposées au niveau du côlon proximal chez le Chien. Les ondes lentes à 5 cycles par minute peuvent être surchargées de salves de potentiels de même fréquence (tracé supérieur). Des salves de potentiels surimposées aux ondes lentes à 17,5 cycles par minute sont brèves et recueillies sélectivement à partir d'électrodes endoluminales (tracé inférieur).

**DISCUSSION.** — Ce travail confirme l'existence de 2 rythmes électriques de base au niveau du côlon chez le Chien et pose en termes nouveaux le problème de l'origine des ondes lentes.

La comparaison des électrogrammes montre que le rythme lent s'obtient préférentiellement à partir des électrodes intrapariétales. En revanche, le rythme rapide apparaît plus nettement sur les tracés fournis par les électrodes endoluminales; de surcroît, les salves de potentiels de pointe surimposés sont fournis sélectivement à partir des seules électrodes endoluminales.

Chez le Chien, la muscularis mucosae au niveau du côlon est épaisse et isolée électriquement des fibres musculaires de la paroi par la sous-muqueuse; un rôle moteur autonome

de cette couche musculaire lisse, dont l'activité électrique, ondes lentes à 18 par minute et brèves salves de potentiels surimposées, serait aisément recueillie *in situ* à partir d'électrodes endoluminales, est l'explication la plus directe de nos résultats. Ils sont confirmés indirectement par le fait qu'*in vitro* la paroi colique du Chien débarrassé de la muqueuse ne présente jamais qu'un seul rythme d'ondes lentes, le rythme lent, et qu'*in situ* le côlon humain exploré par rectosigmoïdoscopie (\*) présente surtout des ondes lentes à un rythme rapide.

(\*) Séance du 24 octobre 1977.

(1) E. E. DANIEL et K. M. CHAPMAN, *Amer. J. dig. Dis.*, 8, 1963, p. 54-60.

(2) J. CHRISTENSEN, S. ANURAS et R. L. HAUSER, *Gastroenterology*, 66, 1974, p. 240-247.

(3) R. CAPRILLI, P. VERNIA, G. FRIERI et P. MELCHIORRI, *Rendic. Gastroenterol.*, 7, 1975, p. 65-66.

(4) Z. MIZHOROKOVA et P. PAPASOVA, *C. R. Acad. bulg. Sc.*, 29, 1976, p. 1535-1538.

(5) D. COUTURIER, C. ROZE, M.-H. COUTURIER-TURPIN et Ch. DEBRAY, *Comptes rendus*, 264, série D, 1967, p. 352.

*Laboratoire de Physiologie-Pharmacodynamie,  
École nationale vétérinaire,  
23, chemin des Capelles,  
31076 Toulouse Cedex.*