



**HAL**  
open science

## Un crane perforé à Niord (Saint-Étienne-de-Lisse, Gironde)

Patrice Courtaud, Élisabeth Rousseau, Henri Duday, Christophe Sireix

► **To cite this version:**

Patrice Courtaud, Élisabeth Rousseau, Henri Duday, Christophe Sireix. Un crane perforé à Niord (Saint-Étienne-de-Lisse, Gironde). Anne Colin; Florence Verdin. L'âge du Fer en Aquitaine et sur ses marges. Mobilité des personnes, migrations des idées, circulations des biens dans l'espace européen à l'âge du Fer. Actes du 35e colloque international de l'Association française pour l'étude de l'âge du Fer (Bordeaux, 2-5 juin 2011), Supplément Aquitania (30), Fédération Aquitania, pp.293-299, 2013, 978-2-910763-34-3. hal-01537277

**HAL Id: hal-01537277**

**<https://hal.science/hal-01537277v1>**

Submitted on 9 Feb 2023

**HAL** is a multi-disciplinary open access archive for the deposit and dissemination of scientific research documents, whether they are published or not. The documents may come from teaching and research institutions in France or abroad, or from public or private research centers.

L'archive ouverte pluridisciplinaire **HAL**, est destinée au dépôt et à la diffusion de documents scientifiques de niveau recherche, publiés ou non, émanant des établissements d'enseignement et de recherche français ou étrangers, des laboratoires publics ou privés.



Distributed under a Creative Commons Attribution - NonCommercial - NoDerivatives 4.0  
International License

## Un crâne perforé à Niord (Saint-Étienne-de-Lisse, Gironde)

*Patrice Courtaud, Élisabeth Rousseau, Henri Duday, Christophe Sireix*

### PRÉSENTATION DU SITE ET DES CONDITIONS DE LA DÉCOUVERTE

La commune de Saint-Étienne-de-Lisse se trouve à 6,5 km au sud-est de Saint-Émilion dans le département de la Gironde (fig. 1). Le site se présente sous la forme d'un éperon barré, dominant la vallée de la Dordogne. Celui-ci culmine à 88 m N.G.F. Sa longueur, sur un axe nord-sud, est d'environ 350 m et sa largeur atteint 200 m. Les pentes sont très abruptes, sur trois de ses côtés. Des ramassages de matériel ont été effectués dès 1958 à l'instigation de B. Ducasse. Le réaménagement et la restructuration des plantations de vigne situées sur l'extrémité méridionale du plateau ont motivé un diagnostic archéologique dirigé par C. Sireix<sup>1</sup> en 1987, puis par J.-C. Huguet<sup>2</sup> en 1988. À l'occasion de la fouille menée par ce dernier, un sondage, situé en bordure de plateau, a permis la mise au jour de niveaux de sols datés du Premier âge du Fer et plus particulièrement des VI<sup>e</sup> et V<sup>e</sup> s. a.C. Aucune structure d'habitat n'a été découverte, mais les fragments de sole amovible de four retrouvés, les très nombreux tessons de céramique et la présence de faune suggèrent que cet espace était situé à proximité d'un habitat. Découvert sur le bord est du sondage (fig. 2), un fragment de crâne humain a été retrouvé posé à plat (fig. 3). Il était en situation isolée dans un niveau de circulation (C5) à proximité d'une sole d'argile rubéfiée.

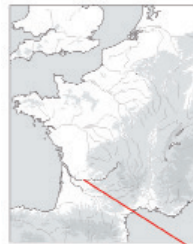
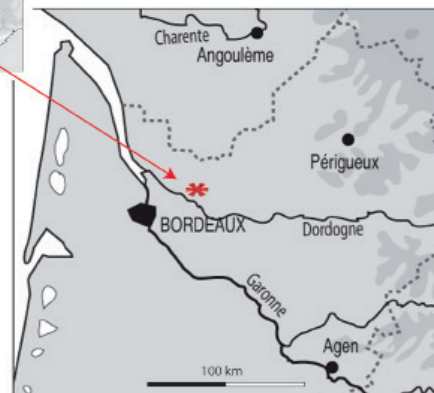
Fig. 1. Localisation géographique.



1- Sireix 1987a, 1987b.  
2- Huguet 1988.

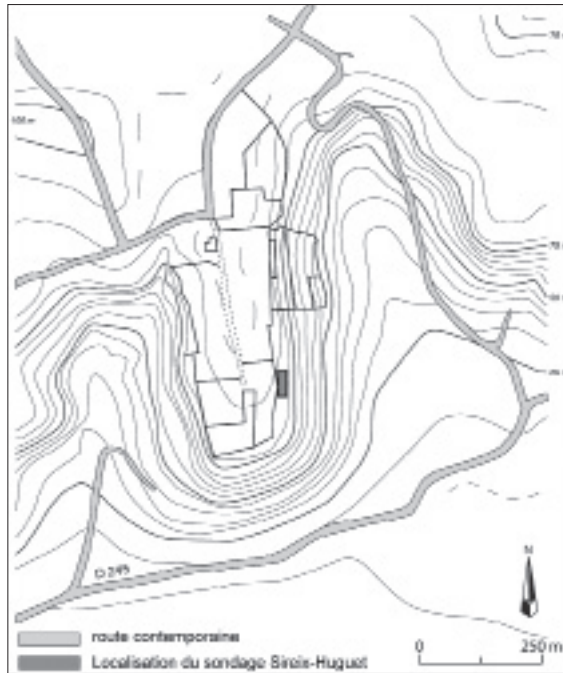


Fig. 2. Plan de l'éperon avec situation des zones archéologiques sensibles (B. Béhague).

## DESCRIPTION

La pièce est un fragment d'os frontal d'un sujet de taille adulte dont la robustesse se place préférentiellement parmi la variation masculine. Aucune estimation d'âge plus précise ne sera avancée étant donné que le degré de synostose crânienne n'est plus considéré comme un indicateur fiable d'âge au décès<sup>3</sup>. Le relief sus-orbitaire est moyennement robuste, l'épaisseur du crâne, au niveau médian de la suture coronale, est de 10,2 mm.

Deux fractures latérales ont été observées de chaque côté du frontal. L'une se situe à gauche en arrière de l'articulation fronto-zygomatique et se développe jusqu'à la partie latérale de la suture coronale. À droite, la fracture débute du milieu du bord orbitaire et s'étend jusqu'à la suture coronale. Cette lacune est plus importante puisque la partie latérale de l'orbite droite est absente. La cassure n'est pas rectiligne. Elle se développe en biseau sur la face endocrânienne, où le diploé est



Fig. 3. Photo de l'os frontal *in situ* (Huguet 1988, pl. 10).

3- Hershkovitz *et al.* 1997.

ainsi visible sur une largeur de quelques millimètres. Du côté symétrique, la zone de fracture est plus rectiligne mais n'évoque pas l'utilisation d'un outil tranchant, du moins sur tout l'enlèvement. En effet, on remarque sur la partie postérieure, à proximité de la suture coronale, une entaille horizontale de 4,8 mm qui occupe le bord supérieur de la cassure. Elle suggère l'utilisation d'un outil contondant. L'aspect des sutures coronales est intact, sauf dans sa partie médiane et un peu à gauche de cette dernière où les engrènements sont absents sur 18 mm. En l'absence d'impact, il est difficile de trancher entre une action volontaire traumatisante visant à isoler l'os frontal, d'une fragmentation involontaire s'étant produite lors du désengrènement de cet os.

La face exocrânienne de l'os frontal présente une perforation et quatre impacts. Sur le côté droit, une première incision, ancienne, se termine par une dépression de forme losangique. L'ensemble s'étale sur 9 mm. À proximité, une dépression hexagonale de 3 mm sur 2 mm perforé la table externe. Plus postérieurement, une autre dépression de forme losangique apparaît plus nette et plus profonde que la précédente. Le quatrième impact se situe sur la partie gauche. Il s'agit également d'une dépression qui mesure 7 mm sur 4 mm, profonde de 2,5 mm. Elle ne ressemble pas du tout aux trois précédemment décrites. En effet, elle présente une ébréchure périphérique antérieure semi-circulaire qui évoque la rotation d'un outil. Ces différentes traces sont observables sur la face exocrânienne et aucune n'atteint la table interne. La cinquième atteinte, la plus évidente, est une perforation circulaire de 5,8 mm de diamètre qui se situe au-dessus de l'orbite gauche à 3 cm du nasion. La table externe est intacte tandis que la table interne présente quelques enlèvements périphériques. Une ébréchure se développe du côté endocrânien et ceci principalement sur le bord postérieur. La périphérie ne porte aucune trace d'oxydation (type oxydation ferrique), ni aucun polissage.




Fig. 4. Vue exocrânienne de l'os frontal (© P. Courtaud).




Fig. 5. Vue de détail de la perforation – face exocrânienne de l'os frontal (© P. Courtaud).

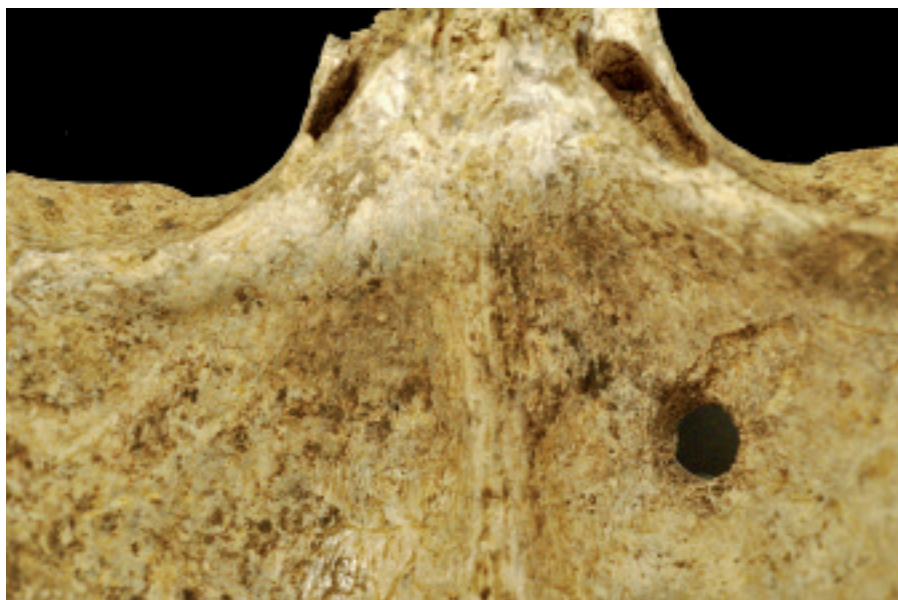


Fig. 6. Vue de détail de la perforation – face endocrânienne de l'os frontal (© P. Courtaud).

## INTERPRÉTATION

Il ne fait aucune doute que cette perforation est volontaire et qu'elle a été effectuée sur os frais, compte tenu de la morphologie et de l'aspect des enlèvements de la table interne. La perforation est ancienne, régulière et réalisée de l'extérieur vers l'intérieur. Aucun indice ne permet de préciser si la perforation a été effectuée sur l'os frontal isolé ou sur le crâne complet. Les atteintes non perforantes sont anciennes, elles n'ont pas été réalisées au moment de la fouille. Elles peuvent constituer des stigmates de la préparation de l'os frontal. La perforation serait à rapprocher d'une action de clouage visant à fixer le crâne ou seulement le frontal sur un support. L'hypothèse de l'utilisation d'un lien est étayée par l'ébréchure endocrânienne.

## CADRE ARCHÉOLOGIQUE

De nombreux exemples de fragments crâniens perforés sont maintenant recensés sur l'ensemble du territoire gaulois (fig. 8). Les transpercements appartiennent au corpus des modifications osseuses de surface caractéristiques d'une attention portée aux crânes humains. Une fois détachée du tronc, et ceci quelles que soient les modalités employées, décollation ou prélèvement, la tête osseuse est parfois l'objet d'une succession de manipulations qui visent à la transformer selon l'usage qui en sera fait : soit pour l'exposer, soit pour la conserver<sup>4</sup>. Pour l'âge du Fer, deux types distincts de transpercement ont été rencontrés : le premier occasionné par clouage, le second par perforation de l'os. Ils concernent tout autant le bloc crânio-facial dans son intégralité qu'une partie spécifique isolée de cette dernière (frontal, temporal...). Pour le Premier âge du Fer, les transpercements affectent plus particulièrement des fragments crâniens interprétés comme amulettes, à l'exemple de ceux de Vix (21), du Britzgyberg (68) ou encore de ceux de la Heuneburg (Allemagne)<sup>5</sup>. Au Second âge du Fer, le plus souvent ce sont des blocs crânio-faciaux qui sont perforés, soit par clouage soit par forage. La localisation anatomique du transpercement est fréquemment constatée sur les pariétaux et le frontal. Souvent, seul le frontal est transpercé, notamment dans les cas de clouage, comme le montrent les sites gaulois du Midi tels Entremont, La Cloche, *Glanum* (13) ou encore Sigean (34). Toutefois, un crâne transpercé par un clou en fer est aujourd'hui connu à Coblenz en Allemagne. Enfin, les trous par forage ont des localisations plus variables ceci en fonction de leur utilisation, à l'exemple de la pièce de Roissy-en-France, Le Château (95)<sup>6</sup>. L'exemple de Saint-Étienne-de-Lisse à Niord (33), unique pour l'Aquitaine, constitue un témoignage supplémentaire de traitement du crâne dont l'aire de répartition se rapproche maintenant du littoral atlantique.

## CONCLUSION

Cette pièce est l'un des témoignages les plus anciens de cette pratique des crânes perforés. Aucun indice n'autorise cependant à préciser si la perforation a été réalisée sur un crâne complet ou bien sur l'os frontal préalablement isolé. Les traces et les enlèvements observés ont manifestement été effectués à l'état frais. Les quatre impacts peuvent correspondre à des tentatives abandonnées de perforation comme le suggère l'une d'entre elles qui montre un enlèvement semi-circulaire. Quelques découvertes de fragments crâniens isolés ont été recensées sur la façade atlantique, mais aucun ne présente de perforation. Ce fragment constitue donc le seul exemple de crâne perforé pour toute l'Aquitaine.

4- Rousseau 2010.

5- Wahl 2007, 174-175.

6- Boulestin & Séguier 2000.

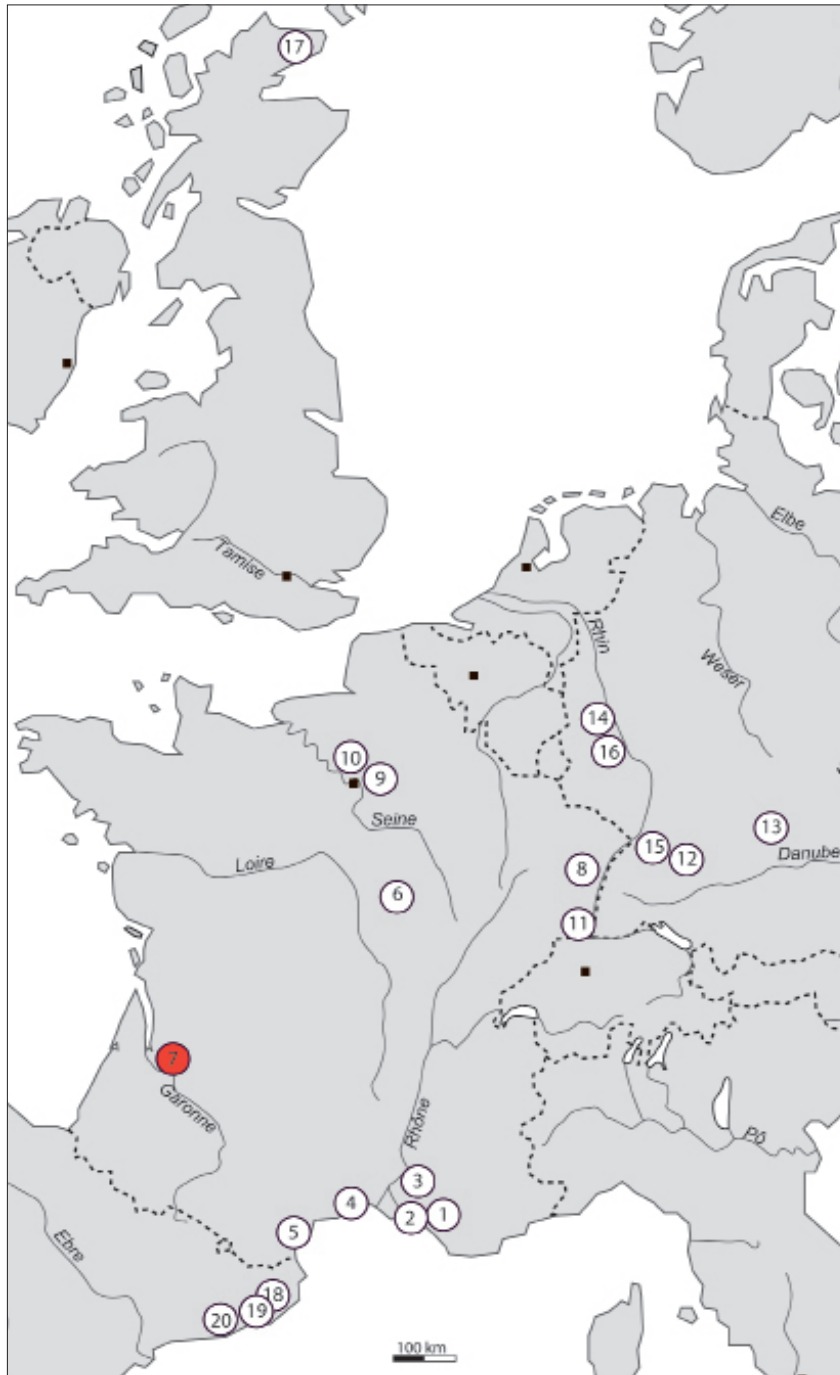


Fig. 7. Carte de répartition des sites ayant livré des crânes perforés (© E. Rousseau).

Liste des sites où des transpercements ont été recensés

*Région PACA et Languedoc Roussillon*

- 1-Aix-en-Provence, oppidum d'Entremont (13)
- 2-Les Pennes-Mirabeau, oppidum de la Cloche (13)
- 3-St-Rémy-de-Provence, Glanum (13)
- 4-Le Cailar, Place de la Saint-Jean (30)
- 5-Sigean, oppidum de Pech Maho (34)

*Reste de la Gaule*

- 6-Vix, le Mont Lassois (21)
- 7-Niord, St-Étienne-de-Lisse (33)**
- 8-Rosheim, Carrière Helmbacher (67)
- 9-Roissy-en-France, Le Château (95)
- 10-Epiais-Rhus, Les Terres Noires (95)
- 11-Illfurth, Britzgyberg (68)

*Autres*

- 12-Heuneburg (Baden-Wurtemberg, Allemagne)
- 13-Manching (Bavière, Allemagne)
- 14-Wolken (Rhénanie-Palatinat, Allemagne)
- 15-Achalm (Baden-Wurtemberg, Allemagne)
- 16-Coblence (Rhénanie-Palatinat, Allemagne)
- 17-Hillhead (Caithless, Écosse, Angleterre)
- 18-Puig de San Andreu (Ullastret, Espagne)
- 19-Illa en Reixac (Ullastret, Espagne)
- 20-Puig Castellar (Santa Coloma de Gramenet, Barcelone)

## Bibliographie

- 
- Boulestin, B. et J.-C. Séguier (2000) : "Une pièce anthropologique exceptionnelle de l'âge du Fer : le crâne de Roissy-Château (Val d'Oise)", in : *Actes de la journée archéologiques 1999*, SRA Ile-de-France, 53-46.
- Herskovitz, I., B. Latimer, O. Dutour, J.-M. Lyman, S. Wish Barartz et C. Rotschild (1997) : "Why do we fall in aging the skull from the sagittal suture ?", *American Journal Physical Anthropology*, 103, 3, 393-399.
- Huguet, J.-C. (1988) : *Saint-Étienne-de-Lisse, Niord, Gironde, rapport de fouille*, SRA Aquitaine.
- Rousseau, E. (2010) : *Pratique et traitement de la tête humaine sur l'ancien territoire de la Gaule au premier millénaire avant notre ère*, Thèse de doctorat, spécialité Histoire, langues, littératures anciennes, Université de Bordeaux 3, Bordeaux.
- Sireix, C. (1987a) : "Saint-Étienne-de-Lisse, Niord, Bulletin de liaison et d'information", *Archéologie en Aquitaine*, 6, 46-49.
- (1987b) : *Saint-Étienne-de-Lisse, Niord, Gironde, rapport de fouille*, SRA Aquitaine.
- Wahl, von. J. (2007) : *Karies, Kampf & Schädelkult. 150 Jahre anthropologische Forschung in Südwestdeutschland*, Stuttgart.