



**HAL**  
open science

## **Травми тимчасових і постійних зубів у дітей (діагностичні заходи, лікувальна тактика)**

L.N. Yakovenko, V.P. Iefymenko, A.Yu. Makarevich, T.A. Kovtun

### **► To cite this version:**

L.N. Yakovenko, V.P. Iefymenko, A.Yu. Makarevich, T.A. Kovtun. Травми тимчасових і постійних зубів у дітей (діагностичні заходи, лікувальна тактика). Medical perspectives (Medicni Perspektivi), 2016, 21 (4), pp.106-115. <hal-01450936>

**HAL Id: hal-01450936**

**<https://hal.science/hal-01450936>**

Submitted on 31 Jan 2017

**HAL** is a multi-disciplinary open access archive for the deposit and dissemination of scientific research documents, whether they are published or not. The documents may come from teaching and research institutions in France or abroad, or from public or private research centers.

L'archive ouverte pluridisciplinaire **HAL**, est destinée au dépôt et à la diffusion de documents scientifiques de niveau recherche, publiés ou non, émanant des établissements d'enseignement et de recherche français ou étrangers, des laboratoires publics ou privés.

УДК 616.314-001-07-08-053.2

**Л.М. Яковенко,  
В.П. Єфименко,  
А.Ю. Макаревич\*,  
Т.О. Ковтун**

## **ТРАВМИ ТИМЧАСОВИХ І ПОСТІЙНИХ ЗУБІВ У ДІТЕЙ (діагностичні заходи, лікувальна тактика)**

Національний медичний університет ім. О.О. Богомольця  
кафедра хірургічної стоматології та щелепно-лицевої хірургії дитячого віку  
(зав. – д. мед. н., проф. Л.М. Яковенко)  
бул. Т. Шевченка, 13, Київ, 01601, Україна  
ДЗ «Дніпропетровська медична академія МОЗ України»\*  
кафедра дитячої стоматології  
(зав. – д. мед. н., проф. І.В. Ковач)  
вул. Дзержинського, 9, Дніпро, 49044, Україна  
National Medical University. O.O. Bohomolets  
Department of Surgical Dentistry and Maxillofacial Surgery of childhood  
Shevchenko Blvd., 13, Kyiv, 01601, Ukraine  
e-mail: nmu@nmu.ua  
SE «Dnipropetrovsk medical academy of Health Ministry of Ukraine»\*  
Department of Pediatric Dentistry  
Dzerzhinsky str., 9, Dnipro, 49044, Ukraine  
e-mail: dsma@dsma.dp.ua

**Ключові слова:** травми зубів у дітей, вивих зуба, впродовження вивих зуба, повний вивих, репозиція та фіксація зуба, тимчасові зуби, постійні зуби

**Key words:** injuries of teeth in children, subluxation tooth, intrusion tooth, avulsion, reposition and fixing tooth, primary teeth, permanent teeth

**Реферат.** Травмы временных и постоянных зубов у детей (диагностические мероприятия, лечебная тактика). Яковенко Л.Н., Ефименко В.П., Макаревич А.Ю., Ковтун Т.А. Ретроспективный анализ 1147 историй болезней пациентов с травматическими повреждениями ЧЛО клиники кафедры хирургической стоматологии и челюстно-лицевой хирургии детского возраста НМУ им. А.О. Богомольца и 944 историй болезней пациентов с травматическими повреждениями ЧЛО клиники кафедры детской стоматологии ГУ «Днепропетровская медицинская академия МЗ Украины» показал, что травматические повреждения зубов составляют около 18,8% от всех травм ЧЛО. Установлено, что в большинстве случаев причиной травм является падение ребенка - 60%, нанесение удара в область лица качелями или кулаком - 19%, другие причины - 21%. Чаще всего поражаются резцы верхней челюсти: центральные - около 70-80%, боковые - 10-20% как во временном, так и в сменном прикусе. Нижние резцы травмируются только в 1-6% случаев. Травмы временных зубов отмечались в 30-45% случаях. Целью исследования было определение основных диагностических приемов и лечебных мероприятий, которые использовались при травмах постоянных и временных зубов у детей разного возраста. Диагностические мероприятия включали проведение клинического и инструментального исследования. Из дополнительных методов обследования при травмах зубов в 90% случаев выполняли прицельную рентгенографию, 7-8% - ортопантомографию, 1-2% - КТ. При вывихах временных зубов рентгенологическое обследование выполнялось только при вколоченном вывихе. Алгоритмом лечебной тактики почти при всех видах вывихов временных зубов было удаление его без учета степени сформированности корня и функциональной способности зуба, что предполагает разработку показаний к сохранению их. Чаще всего для иммобилизации травмированных постоянных зубов использовали гладкую шину-скобу (85%), которая дешевая, проста в изготовлении, надежна для фиксации, индивидуальна по адаптации, но травмирование тканей пародонта при наложении ее приводит к развитию воспалительных процессов в них. Альтернативными методами фиксации были Сплит-системы, шинны-капты и зубо-десневые шинны. Актуальным остается вопрос о разработке щадящих фиксирующих систем, которые бы меньше травмировали ткани зуба и пародонта.

**Abstract.** Injuries of deciduous and permanent teeth in children (diagnostic measures, medical tactics). Yakovenko L.N., Iefymenko V.P., Makarevich A.Yu., Kovtun T.A. A retrospective analysis of 1147 patients' records from the clinic of the department of surgical dentistry and maxillofacial surgery of childhood of NMU Bogomolets and 944 case histories of patients with traumatic injuries of maxillofacial region in the clinic of the department of pediatric dentistry of SE «Dnipropetrovsk medical academy of Health Ministry of Ukraine» has shown

*that traumatic damages to teeth make up 18.8% of all injuries in maxillofacial region. It was found that in most cases the cause of injury is fall of a child - 60%, punching on the face - 19%, other causes – 21%. Most often maxillary central incisors are affected - about 70-80%, lateral - 10-20% both in temporary and in shift bite. Lower incisors are injured only in 1-6% of cases. Injuries of the temporary teeth were observed in 30-45% of cases. The aim of the study was to determine the major diagnostic methods and therapeutic measures that have been used in trauma of permanent and temporary teeth in children of different ages. Diagnostic measures included clinical and instrumental studies. Of the additional survey methods of dental trauma in 90% of cases back-side X-ray, in 7-8% – orthopantomography, in 1-2% - CT were performed. In dislocations of temporary teeth X-ray examination was carried out only in impacted dislocation. Algorithm of treatment tactics for almost all kinds of temporary teeth dislocations was to remove it, not taking into account the degree of formation of the tooth root and functional ability of the tooth, that involves the development of the indications for their preservation. Most often, for the immobilization of the injured permanent teeth a smooth splin-clamp (85%) was used, it is cheap, easy to manufacture, reliable for fixing, individual as for adaptation, but when applied it leads to injury of periodontal tissues, the development of inflammatory processes in them. Alternative methods of fixation were splint systems, splint-caps and tooth-gum splints. There remains the question of development of non-invasive fixing systems, which would be less traumatized for the tooth and periodontal tissue.*

Пошкодження зубів серед загальної кількості травм твердих тканин щелепно-лищевої ділянки (ЩЛД) у дітей становлять близько 50% [3, 9]. Травматичні ушкодження зубів у дітей зустрічаються значно частіше, ніж у дорослих [7, 12, 13]. Найчастіше травма зубів спостерігається у віковій групі 8-14 років, з максимальною частотою в 10-13 років [1, 9].

У хлопців-підлітків дентоальвеолярна травма зустрічається в 30-40%, а в дівчат того ж віку в 20-30% [8, 13]. За даними різних авторів, від 5% до 30% ушкоджуються переважно фронтальні зуби верхньої та нижньої щелеп як тимчасові, так і постійні [10, 13, 15].

Діагностика травм зубів має певні труднощі, особливо в пацієнтів молодшого віку (1,5-3 роки): неможливо зібрати анамнез, утруднений клінічний огляд. Також непростим завданням є проведення додаткових методів дослідження. Рентгенографічне обстеження в дітей такого віку доводиться проводити під загальним знеболюванням або медикаментозною седацією [1, 3, 7, 10].

Лікувальна тактика щодо травм постійних зубів (ПЗ) відома та зрозуміла – збереження ПЗ, фіксація їх положення в зубній дузі. Методи шинування, які найчастіше застосовують, а саме гладкі шини, погіршують стан травмованих зубів та тканин пародонта [6, 7, 14, 16]. Часто в подальшому такі зуби «висуваються» з альвеолярної дуги, розвиваються явища гінгівіту. Щодо лікування травм тимчасових зубів (ТЗ), то зазвичай такі зуби не зберігають, хоча вони мають велике функціональне значення для росту та розвитку щелеп, фізіологічного формування та топографо-анатомічного прорізування ПЗ [3, 8, 11, 14]. Загальною тактичною помилкою лікарів при всіх видах травм зубів є відсутність динамічного спостереження дитини до повного відновлення травмованого зуба.

Мета роботи – вивчення частоти та причин травм тимчасових та постійних зубів, визначення найбільш застосовуваних діагностичних, лікувальних заходів при таких травмах та їх ефективності.

#### **МАТЕРІАЛИ ТА МЕТОДИ ДОСЛІДЖЕНЬ**

Проведений ретроспективний аналіз 1147 історій хвороб дітей із травмами кісток ЩЛД та зубів, які знаходились на лікуванні в клініці кафедри хірургічної стоматології та щелепно-лищевої хірургії дитячого віку НМУ ім. О.О. Богомольця з 2009 по 2016 р. та 944 історій хвороб дітей із травмами кісток ЩЛД та зубів, які знаходились на лікуванні в клініці кафедри дитячої стоматології ДЗ «Дніпропетровська медична академія МОЗ України» з 2014 по 2016 р. за розробленою картою обстеження [1]. Оцінка результатів аналізу діагностичних заходів та лікування проводилась з використанням екстенсивних показників, які характеризують структуру явища, відображають, яку частину становить окрема група одиниць у структурі всієї сукупності, та вимірюються у відсотках [2].

#### **РЕЗУЛЬТАТИ ТА ЇХ ОБГОВОРЕННЯ**

За даними клініки кафедри хірургічної стоматології та щелепно-лищевої хірургії дитячого віку НМУ ім. О.О. Богомольця, травматичні ушкодження зубів становлять близько 18,8% від всіх травм ЩЛД. Так, із 1147 історій хвороб дітей із травмами кісток ЩЛД та зубів, які були проаналізовані за останні 7 років, 215 – хворі із травмами ТЗ та ПЗ. Такі дані співпадають з показниками клініки кафедри дитячої стоматології ДЗ «Дніпропетровська медична академія МОЗ України».

Співвідношення частоти травми серед хлопчиків та дівчат - 2,1:1. Найбільша частота відзначена у віковій групі 7-15 років – 59,2%, що можна пояснити більшою активністю дітей у

цьому віці. Переважна більшість пацієнтів з Києва або Київської області – 96% всіх пацієнтів стаціонарного профілю.

Встановлено, що в більшості випадків причиною травм є падіння дитини – 60%, нанесення удару в ділянку обличчя гоїдалкою чи кулаком – 19%, інші причини – 21%. Нами виявлено, що найбільша кількість травм зубів та кісток ЩЛД (до 55%) припадає на період з травня по вересень, що пов'язано зі шкільними канікулами. У цей період відмічається збільшення побутової травми – до 65%, а також дорожньо-транспортної (до 30% випадків), здебільшого авто- і велосипедної. Ушкодження ЩЛД внаслідок автотравми завжди значно виражені, комбінуються з черепно-мозковою травмою, переломами, ранами та забиттями тканин інших анатомічних ділянок.

За нашими даними, найчастіше уражуються різці верхньої щелепи: центральні – близько 70-80%, бічні – 10-20%, як у тимчасовому, так і в змінному прикусі. Нижні різці травмуються лише в 1-6% випадків. Травми ТЗ відмічалися в 30-45% випадках.

До 2 років частіше зустрічалися вивихи ТЗ, бо вони ще не мають повністю сформованих коренів, отже і великого плеча опору. У віці від 2,5 до 5 років їхні корені продовжують формуватися, укріплюється їх зв'язок з альвеолярною кісткою, тому в цьому віці переважають переломи коронкової частини зубів. У період розсмоктування коренів ТЗ знов збільшувалася частота вивихів. Аналіз частоти окремих видів травм ПЗ показав, що пошкодження зв'язкового апарату зубів переважають у віці 6-12 років, тоді як твердих тканин – після 12 років. Це пояснюється більш лабільним, з біомеханічної точки зору, пародонтом, в якому переважають органічні компоненти, та незакінченим формуванням коренів ПЗ.

Неповний вивих ТЗ та ПЗ відмічався у 123 дітей, які отримували лікування в клініці кафедри хірургічної стоматології та щелепно-лицевої хірургії дитячого віку НМУ ім. О.О. Богомольця, що становило 57%. При цьому виді травми відбувалася зміна положення зуба в трьох напрямках: по вертикалі, по сагіталі та по трансверзалі. Зміщення травмованого зуба в оклюзійній площині спостерігалася в 31% випадків, поворот навколо повздовжньої осі – в 4%; у вестибулярному напрямку – в 56%, у бік порожнини рота – в 6%. Травмований зуб не змінював свого положення в 2% випадків. А от зміщення травмованого зуба у бік здорового відмічалася

всього в 0,1% випадків, тільки тоді, коли був відсутній сусідній зуб.

Неповний вивих ТЗ характеризувався підвищеною рухливістю зуба, чутливістю або болем на дотик чи перкусію. Короткочасна кровотеча із зубо-ясенної борозни спостерігалася в 2/3 випадках. При травмах ТЗ, незважаючи на ступінь сформованості чи резорбції кореня та функціональну спроможність зуба, не проводили додаткові методи обстеження хворих – прицільну рентгенографію, ортопантомографію, КТ-, бо зуб видаляли.

Неповний вивих ПЗ проявлявся болем у зубі, кровотечею з періодонтальної щілини, що вказувало на травму судин та волокон періодонта, зміною його положення в зубному ряду. Крім того, відмічали неможливість відкушувати їжу, закривати рот. Часто виявлявся набряк м'яких тканин обличчя в ділянці травмування. Відмічався набряк ясен, їх гіперемія. При неповному вивисі зуба пульпа гине не завжди, вітальність її частіше залишається у несформованому зубі. На рентгенограмі виявлялося розширення періодонтальної щілини (рівномірне чи нерівномірне). Додаткові методи обстеження при травмах ПЗ у дітей 6-7 років проводилися лише в 1/3 випадків з використанням премедикації або наркозу.

Лікувальна тактика при неповному вивисі ТЗ полягала у видаленні травмованого зуба. Аргументами лікарів у таких випадках були:

- ці зуби тимчасові і все одно випадуть;
- складність проведення рентгенографічного обстеження;
- важко фіксувати травмовані ТЗ – вони мають низьку коронкову частину, не виражена шийка зуба.

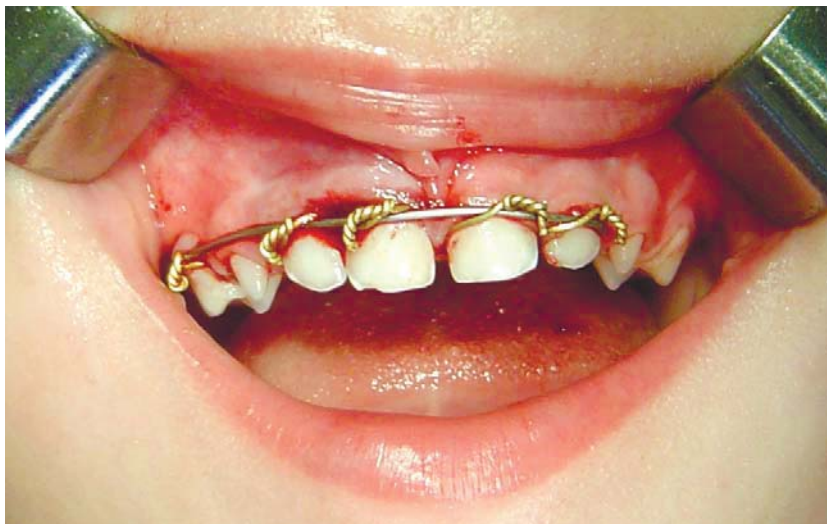У поодиноких випадках при неповному вивиху групи ТЗ проводили їх імобілізацію за допомогою гладкої шини-скоби (рис. 1). У 65% випадків така дія лікарів призводила до розвитку зубо-щелепних деформацій.

Лікувальна тактика при неповному вивисі ПЗ визначалася залежно від виду зміщення травмованого зуба. У випадках незмінного положення ПЗ для фіксації його застосовували різні види шин або сплінт-систему (рис. 2).

Таким дітям, не раніше ніж через 2 тижні, проводили електроодонтодіагностику (ЕОД) травмованого зуба. При цьому враховували, який це зуб – зі сформованим коренем чи ні. ПЗ, які знаходяться у стадії формування кореня, також представляють значну проблему для ЕОД-обстеження внаслідок особливостей будови та розвитку сенсорного апарату пульпи. У такої

категорії пацієнтів за фізіологічну норму приймають показники ЕОМ зубів, що знаходяться на тій самій стадії формування коренів, що і зуб, який досліджується (3). Показники ЕОМ ПЗ, у яких корінь сформувався на 1/3-1/2 довжини – електробуджувальність відсутня або різко знижена до 150-200 мкА, а при сформованому корені ПЗ на 2/3 своєї довжини – 30-60 мкА. З розвитком зуба показники ЕОМ досягають

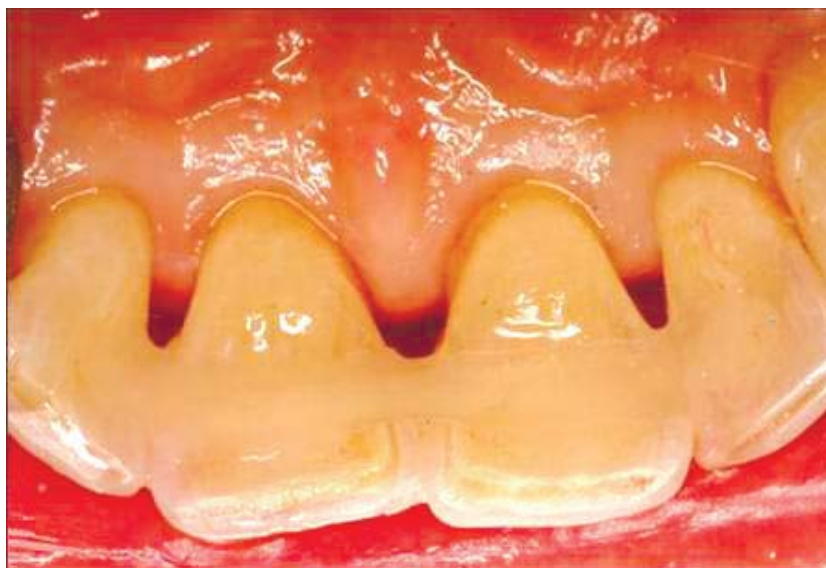норми (2-6 мкА) лише до моменту повного формування коренів (3). ЕОД травмованого зуба проводили через 1 міс., 3 міс. та 6 міс. після травми. Якщо в динаміці даних ЕОД виявлялося збільшення показників, що свідчило про загибель пульпи, то проводили ендодонтичне лікування. Через місяць після травми знімали фіксуючий пристрій і спостерігали дитину на диспансерному обліку.



**Рис. 1. Дитина 4 років з неповним вивихом 51, 52 зубів до та після фіксації їх за допомогою шини-скоби**

При неповному вивисі з порушенням положення ПЗ проводили його репозицію. Для цього під місцевим провідниковим або загальним знеболюванням (залежно від психо-емоційного стану та віку дитини) зміщений зуб встановлювали в правильне положення, накладали гладку шину-скобу чи одномоментно виготовлену шину-капшу, яка фіксувала травмований та поряд

розташовані 2-3 зуби. У декількох випадках – у 3-х дітей (2,4%), у постійному прикусі зуб був зафіксований брекет-системою, бо вони отримували ортодонтичне лікування. При всіх видах іммобілізації травмований зуб не виводили з оклюзії, що призводило до перенавантаження тканин періодонта та, в подальшому, до часткового лізису кореня.



**Рис. 2. Фіксація неповного вивиху 11, 21 зубів за допомогою сплінт-системи**

У процесі лікування неповних вивихів ПЗ за допомогою гладкої шини-скоби значно порушувалася гігієна порожнини рота дитини. В середньому погіршення індексу гігієни за Федоровою-Володкіною становило 80%, пародонтального індексу РМА – 60%. Це майже в 100% призводило до розвитку різних запальних процесів ясен, зокрема гінгівіту, найчастіше гіпертрофічного, особливо у змінному прикусі (4). Також відмічалася травмування слизової оболонки губ дротяними лігатурами – утворювалися ерозії. Такі ускладнення потребували додаткових лікувальних заходів. Крім того, у змінному прикусі в 14 дітей, що становило 11,3%, відмічалася порушення фіксації шин. Виходячи з цього, можна сказати, що методики фіксації травмованих ПЗ мають ряд недоліків та не є досконалими, а саме: потребують вирішення питання щодо виключення травмованого зуба з оклюзії, пришліфовки коронок пошкоджених зубів або зубів-антагоністів.

Вважаємо за потрібне навести один з останніх випадків травми постійних зубів та нижньої щелепи у хлопчика 3. 13 років, який знепритомнів та впав підборіддям на асфальт. Каретою швидкої допомоги травмований був доставлений в обласну лікарню за місцем проживання, де був встановлений діагноз: травматичний перелом нижньої щелепи – двобічно суглобових відростків зі зміщенням, повний вивих 35, 44 зубів. Провели двощелепне шинування за допомогою шин Васильєва (рис. 3). Після цього хворий був

направлений для проведення МОС обох СНЩС у щелепно-лицеве відділення клініки кафедри хірургічної стоматології та щелепно-лицевої хірургії дитячого віку НМУ ім. О.О.Богомольця. Додаткове вивчення КТ, зробленого в обласній лікарні, показало, що 35 зуб знаходився в зубному ряду, а 44 зуб – у стані неповного вивиху – зміщений вестибулярно. Цілісність виросткових відростків зліва і справа була порушена: справа – переломовивих голівки, а малий фрагмент лівого відростка зміщений під кутом 60° (рис. 4). При огляді порожнини рота дитини перед операцією виявлено відсутність 44 та 35 зубів. Зі слів батьків, зуби були видалені під час шинування. Після обстеження та передопераційної підготовки хворого було проведено репозицію та МОС суглобових відростків з обох боків під загальним знеболенням. Призначена протизапальна терапія. Післяопераційна контрольна ортопантомографія показала порожні лунки 35 та 44 зубів (рис. 5). На наш погляд, видалення цих ПЗ було невиправданим, їх необхідно було фіксувати, а потім провести ендодонтичне лікування. У подальшому цьому хворому планується виготовлення часткового знімного протеза на нижню щелепу.

Впроваджений вивих ТЗ та ПЗ відмічався у 32 дітей, які отримували лікування в клініці кафедри хірургічної стоматології та щелепно-лицевої хірургії дитячого віку НМУ ім. О.О. Богомольця, що становило 15% випадків.

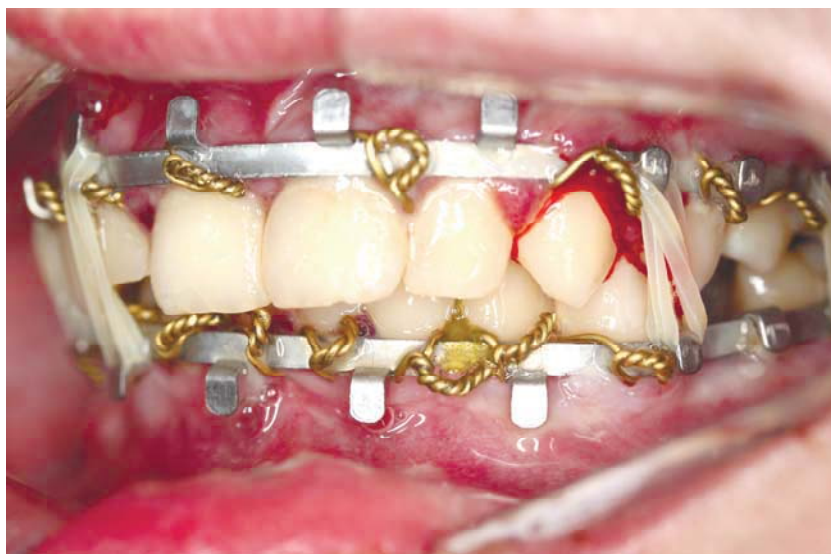

Рис. 3. Хворий 3. 13 років із травматичним переломом нижньої щелепи, вивихом 35, 44 зубів. Міжщелепне шинування за допомогою шин Васильєва

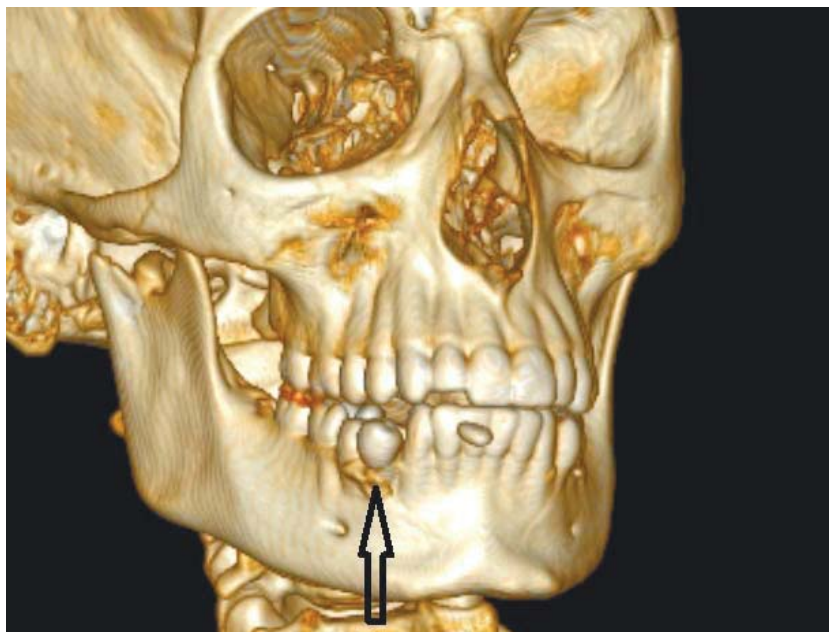


Рис. 4. КТ того ж хворого

Клінічна картина такого виду вивиху виявила зменшення висоти коронки зуба чи повне його зникнення, кровотечу із зубо-ясенної борозни, набряк м'яких тканин губи та ясен. Перкусія травмованого зуба давала «металевий» звук та була малоопозитивною. При пальпації альвеолярний відросток був потовщений за рахунок дислокованої коронки зуба. Для підтвердження діагнозу проводили прицільну рентгенографію

тільки у випадках травмованих ПЗ. На рентгеновському знімку ріжучий край коронки травмованого зуба на верхній щелепі розташований вище, а на нижній - нижче сусідніх зубів. Періодонтальна щілина часто не виявлялася. На наш погляд, для визначення лікувальної тактики, особливо у випадках, коли ПЗ вийшов за межі альвеоли, найбільш інформативним є проведення КТ.

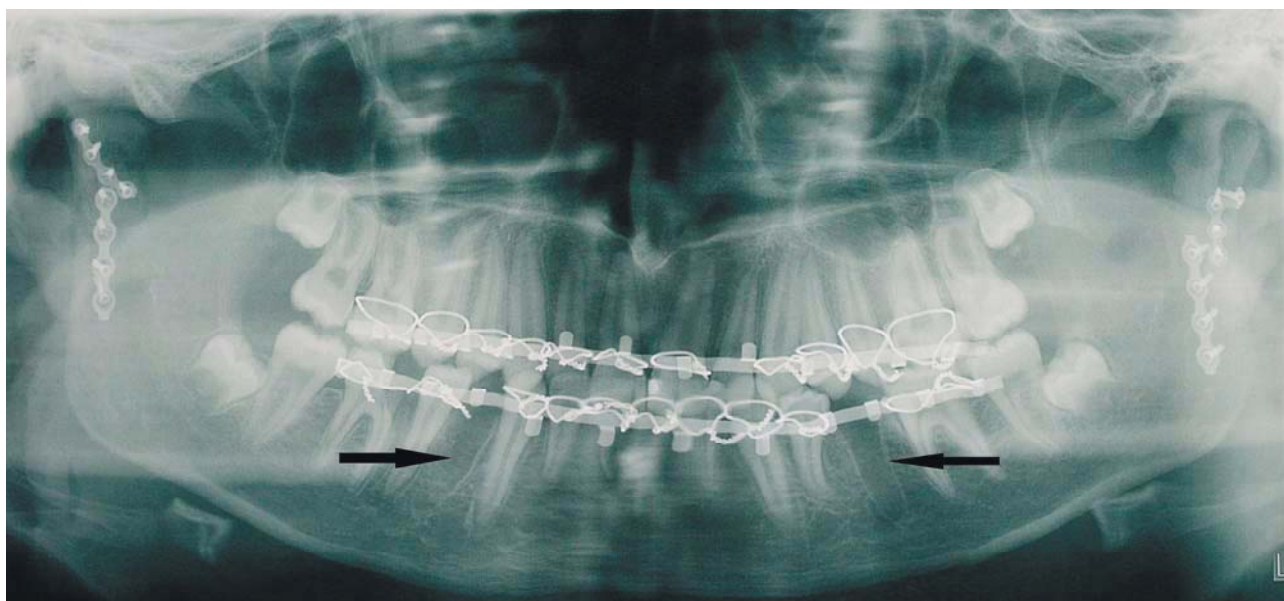
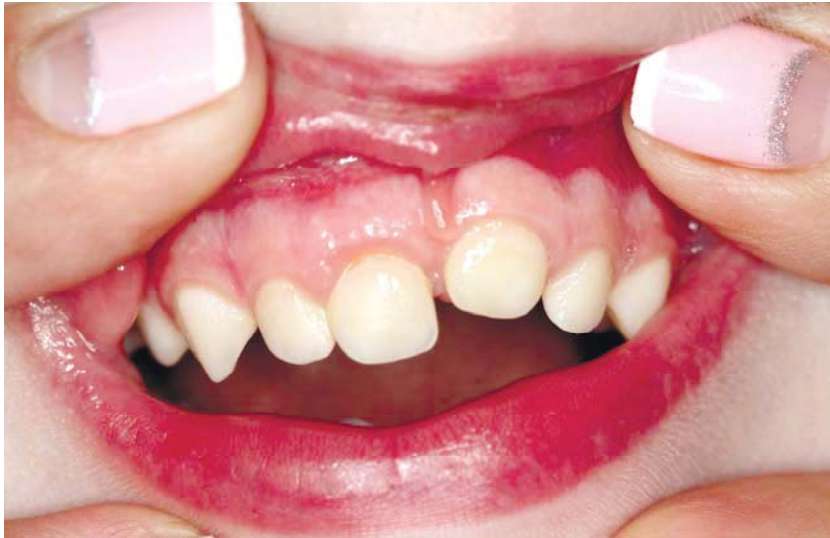

Рис. 5. Ортопантомограма того ж хворого після МОС обох СНЩС

На жаль, при впровадженому вивисі ТЗ завжди видалявся. Лише в 1% випадків у дітей

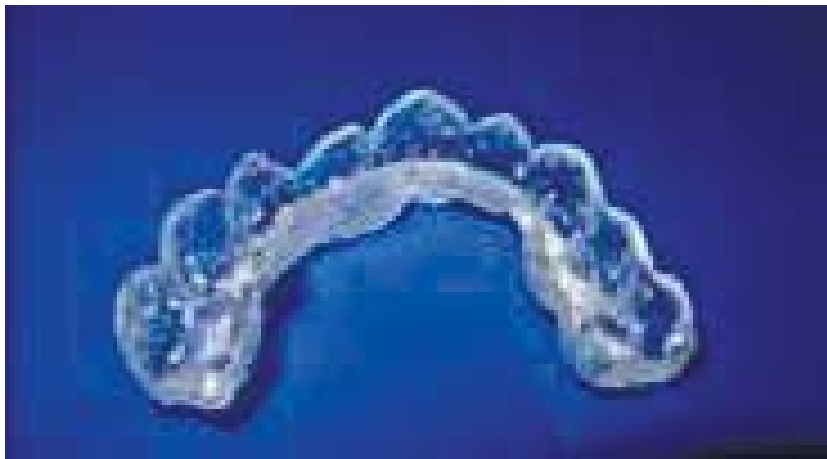віком до двох років ТЗ залишали, сподіваючись на саморегуляцію його положення (рис. 6).



**Рис. 6.** Дівчинка П. 5 років, яка в 1,5 років отримала впроваджений вивих 61 зуба. Протягом трьох років 61 зуб поступово «прорізувався» і до сьогоднішнього часу досяг 2/3 висоти коронки

Лікувальна тактика щодо ПЗ у разі такого виду травми полягала в репозиції зуба та фіксації його згідно зі стандартним протоколом. В якості фіксуючих пристроїв використовували гладку шину-скобу (у 81% випадків) чи одномоментно виготовлену шину-каппу (рис. 7). Зазвичай знімали їх через два-три тижні. Протягом цього часу особливу увагу приділяли гігієні порожнини рота, а також проведенню протизапальної

терапії. Далі таку дитину спостерігав ортодонт, для попередження зубо-щелепних деформацій, та терапевт-стоматолог, який до 3-х місяців - кожний місяць, потім раз на 3 місяці, проводив ЕОД травмованого зуба для виявлення змін у пульпі або періодонті. Якщо в динаміці показники ЕОД зуба свідчили про загибель пульпи, то проводили його ендодонтичне лікування.



**Рис. 7.** Шина-каппа для фіксації вивихів зубів у дітей

Повний вивих зуба або травматичне видалення (авульсія) була встановлена у 34 дітей, що становило 16% від усіх травм зубів. Частіше уражались різці верхньої щелепи (96%).

При цьому виді травми зуб втрачав всі зв'язки з альвеолою та м'якими тканинами (відбувався розрив тканин періодонта, циркулярної зв'язки, судинно-нервового пучка) і був відсутній у лунці. В деяких випадках відзначалися скальповані рани м'яких тканин альвеолярного па-

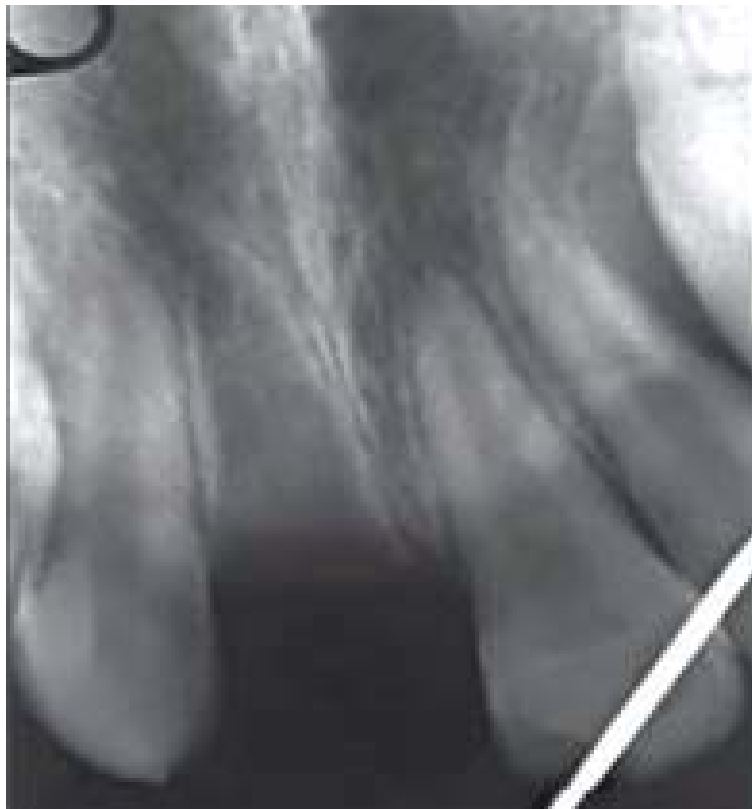ростка та переломи його. На рентгенограмі відмічалася відсутність зуба в альвеолі, інколи – порушення цілісності кісткової тканини альвеолярного відростку (рис. 8).

Основним видом лікування при повному вивисі ПЗ була реплантація. ТЗ, незалежно від стану кореня, не підлягали реплантації. Успіх останньої залежить від збереження саме періодонта, який дуже чутливий до пересихання. Тому вкрай важливими є умови зберігання зуба до



реплантації. Є багато рекомендацій з цього приводу – в молоці або в слині в роті (ADA), у вологій серветці або воді і навіть в культуральних середовищах (Європейська асоціація стома-

тологів). На наш погляд, оптимальним і найдешевшим є утримання зуба в пакеті з 0,9% розчином NaCl, який бажано занурити в лід.

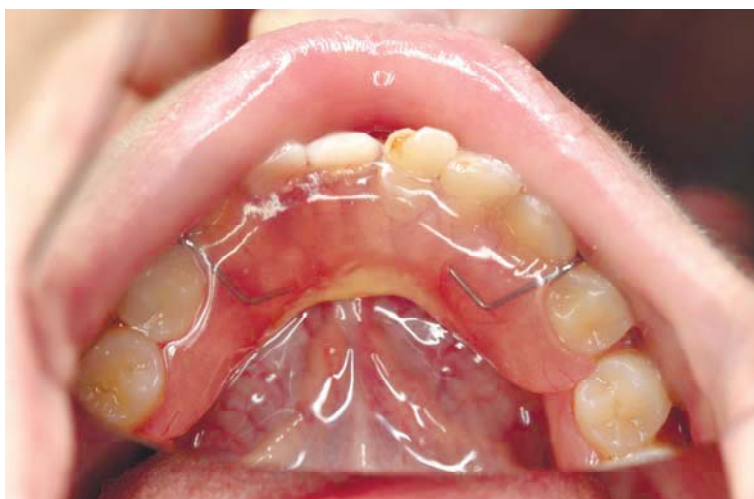

**Рис. 8.** Дитина К. 7 років з повним вивихом 11 зуба та прицільна рентгенографія травмованого зуба

Реплантацію і ведення пацієнта з повним вивихом ПЗ здійснювали згідно зі стандартним протоколом. Фіксацію проводили за допомогою дряної гладкої шини-скоби.

У тих випадках, коли зуб не знаходили або реплантація не мала успіху, дефект зубного ряда

заміщали знімним протезом (рис. 9). Ефективність цього виду лікування становила 60% позитивного результату. Це зумовлено як особливостями проведення реплантації, підготовки зуба, спостереженням за ним, фіксацією, так і організаційними проблемами.



**Рис. 9.** Хлопець Б. 14 р. після травматичного видалення 41, 42 зубів, якому був виготовлений частковий знімний протез на нижню щелепу, що дало змогу профілакувати формування вторинних деформацій фронтального відділу нижньої щелепи

## ВИСНОВКИ

1. Ретроспективний аналіз 2091 історії хвороб показав, що травматичні ушкодження зубів становлять близько 18,8% від усіх травм ЩЛД у дітей. Найбільша частота відзначена у віковій групі 7-15 років. Співвідношення частоти травми серед хлопчиків та дівчат становило 2,1:1. Найчастіше травмуються фронтальні зуби верхньої щелепи, як у тимчасовому, так і в змінному прикусі. Травма ТЗ відмічена в 30-45% від усіх травм зубів. Вивихи ТЗ переважають до 2 років, а переломи в основному коронкової частини зубів - у віці від 2,5 до 5 років. Пошкодження зв'язкового апарату ПЗ переважають у віці 6-12 років, тоді як твердих тканин - після 12 років. Найчастіше зустрічався неповний вивих ТЗ та ПЗ - 57%.

2. Діагностичні заходи включали проведення клінічного та інструментального дослідження. З додаткових методів обстеження ПЗ в 90% випадків виконували прицільну рентгенографію, в 7-8% випадків – ортопантомографію, в 1-2% випадків – КТ. При травмах ТЗ рентгенологічне дослідження майже не виконувалося.

3. При всіх видах вивихів ТЗ останні видалялися, без урахування ступеня сформованості

коренів та функціональної спроможності зуба. Лише в 1-2% при впровадженому вивисі ТЗ лишали для самостійного прорізування. Така лікувальна тактика в 65% призводила до різних зубощелепних деформацій.

4. Найчастіше для іммобілізації травмованих та репонованих ПЗ використовували гладку шину-скобу (81%), яка дешева, проста у виготовленні, надійна для фіксації, індивідуальна щодо адаптації, але травмування тканин пародонта при цьому майже в 100 % призводить до розвитку запальних процесів у них. На другому місці за частотою використання стоять шинкаппа та зубо-ясенева шина – в 15% випадків. Але фіксація ними досить лабільна, зберігалася навантаження на травмований зуб. Використання адгезивної сплінт-системи у 3% пацієнтів забезпечувало надійну іммобілізацію. Однак полімерні матеріали фіксували зуби занадто жорстко та потребували препарування твердих тканин ПЗ. Вивчені існуючі види фіксації, які використовувалися в дітей, у 20-25% давали негативний результат.

## СПИСОК ЛІТЕРАТУРИ

1. Єфименко В.П. Аналіз архівного матеріалу клініки кафедри хірургічної стоматології та щелепнолицевої хірургії дитячого віку НМУ за 2006-2010 р. р. / В.П. Єфименко // *Соврем. стоматология.* - 2011.- №4. - С.76-79

2. Зайцев В.М. Прикладная медицинская статистика / В.М. Зайцев, В.Г. Лифляндский, В.И. Маринкин. – Санкт-Петербург: ООО «Изд-во ФОЛИАНТ», 2003. – 432 с.

3. Мартыянов И.Н. Лечение травматических вывихов зубов постоянного прикуса у детей: автореф. дис. на соискание учён. степени канд. мед. наук / И.Н. Мартыянов. – Санкт-Петербург, 2005. – 22 с.

4. Николаев А.И. Электроодонтодиагностика / А.И. Николаев, Е.В. Петрова. – Москва: МЕДпрессинформ, 2014. – 40 с.

5. Харьков Л.В. Диагностика и лечение травматических повреждений мышечкового отростка нижней челюсти у детей / Л.В. Харьков, В.П. Ефименко. – Киев: Книга-Плюс, 2010. – 120 с.

6. Andreasen J. O. Contradictions in the treatment of traumatic dental injuries and ways to proceed in dental trauma research / J.O. Andreasen, E. Lauridsen, F.M. Andreasen // *Dental Traumatology*, – 2010. – Vol. 26, N 1. – P. 16-22.

7. Von Arx T. Травматология молочных зубов. Клинические, диагностические и терапевтические аспекты // *Квинтэссенция.* – 2000. – № 3. – С. 53-64.

8. Dental trauma guide: A source of evidence-based treatment guidelines of dental trauma / J.O. Andreasen,

E. Lauridsen, T.A. Gerds [et al.] // *Dental Traumatology.* – 2012. – Vol. 28, N 2. – P. 142-147.

9. Dental trauma in children and young adults visiting a University Dental Clinic / Ivancic Jokic ND Bakarcic, V. Fugosic, M. Majstorovic [et al.] // *Dental Traumatology.* – 2009. – Vol. 25, N 1. – P. 84-87.

10. Ebeleseder K.A. Диагностика травмы зубов. Первичное обследование и типы повреждений / K.A. Ebeleseder, K. Glockner // *Квинтэссенция.* – 2000. – Т. 3. – С. 12-15.

11. Ebeleseder K.A. Последствия травмы зубов / K.A. Ebeleseder, K. Glockner // *Квинтэссенция.* – 2000. – № 3. – С. 66-68.

12. Oral and dental trauma in children and adolescents / G. Roberts, B. Scheer. – New York : Oxford University Press, 2010.

13. Prevalence of dental trauma in deciduous teeth of Brazilian children/ J.M. Ferreira, Fernandes de Andrade EM, C.R. Katz [et al.] // *Dental traumatology.* – 2009. – Vol. 25, N 2. – P. 219-223.

14. Traumatic Dental Injuries: a Manual / J.O. Andreasen, L. K. Bakland, M. T. Flores [et al.]. – Hoboken: John Wiley & Sons, 2011.

15. Traumatic intrusion of permanent teeth. Part 1. An epidemiological study of 216 intruded permanent teeth / Jens Ove Andreasen, Leif K Bakland, Rannva C Matras [et al.] // *Dental Traumatology.* – 2006. – Vol. 22, N 2. – P. 83-89.

16. Weiger R. Вывихнутый зуб / R. Weiger, M. Kalwitzki, C. Löst // *Квинтэссенция.* – 2000. – № 3. – С. 39-51.

## REFERENCES

1. Iefymenko VP. [Analysis of archive material of Clinic of Department of Surgical Stomatology and Maxillofacial surgery of Child's of NMU from 2006-2010 years.]. *Sovremennaya stomatologiya*. 2011;4:76-79. Ukrainian.
2. Zaitsev VM. VM. Zaitsev, Lifyandsky VG., Marinkin VI. [Applied Medical Statistics] - St. Petersburg LLC "Publishing house FOLIO", 2003;432. Russian.
3. Martianov IN. [Treatment of traumatic dislocations of teeth permanent dentition in children]. The thesis abstract on competition of a scientific degree of candidate of Medical Sciences, St. Petersburg; 2005. Russian.
4. Nikolaev AI, Petrova EV. [Electric pulp test] Moscow, MEDpress-inform, 2014;40. Russian.
5. Kharkov LV, Iefymenko VP. [Diagnosis and treatment of traumatic lesions of mandibular condyle in children]. Kiev, Book Plus. 2010;120. Russian.
6. Andreasen JO, Lauridsen E, Andreasen FM. Contradictions in the treatment of traumatic dental injuries and ways to proceed in dental trauma research. *Dental Traumatology*. 2010;26(1):16-22.
7. Mon Arx T. Trauma of primary teeth. The clinical, diagnostic and therapeutic aspects. *Quintessence*. 2000;3:53-64.
8. Andreasen JO, Lauridsen E, Gerds TA, Ahrensburg SS. Dental trauma guide: A source of evidence-based treatment guidelines of dental trauma. *Dental Traumatology*. 2012;28(2):142-7.
9. Ivancic Jokic ND, Bakarcic, Fugosic V, Majstorovic M, Skrinjaric I. Dental trauma in children and young adults visiting a University Dental Clinic. *Dental traumatology: official publication of International Association for Dental Traumatology*. 2009;25(1):84-7.
10. Ebeleseder KA, Glockner K. Diagnosis of dental trauma. Initial evaluation and the types of injuries. *Quintessence*. 2000;3:12-15.
11. Ebeleseder KA, Glockner K. The consequences of dental trauma. *Quintessence*. 2000;3:66-68.
12. Roberts G, Scheer B. Oral and dental trauma in children and adolescents. Oxford; New York: Oxford University Press. 2010, 2. ed.
13. Ferreira JM, Fernandes de Andrade EM, Katz CR, Rosenblatt A. Prevalence of dental trauma in deciduous teeth of Brazilian children. *Dental traumatology: official publication of International Association for Dental Traumatology*. 2009;25(2):219-23.
14. Andreasen JO, Bakland LK, Flores MT, Andreasen FM, Andersson L. *Traumatic Dental Injuries: a Manual*. Hoboken: John Wiley & Sons; 2011.
15. Jens Ove Andreasen, Leif K Bakland, Rannva C Matras, Francis Meriam Andreasen. Traumatic intrusion of permanent teeth. Part 1. An epidemiological study of 216 intruded permanent teeth. *Dental Traumatology*. 2006;22(2):83-89.
16. Weiger R, Kalwitzki M, Löst C. Dislocated tooth. *Quintessence*. 2000;3:39-51.

Стаття надійшла до редакції  
08.09.2016

