



HAL
open science

Le coffre lithique campaniforme ou épicanpanifome du site de Georges Besse II-5, Nîmes (Gard)

Yaramila Tchérémissinoff, Gilles Escallon, Richard Donat

► **To cite this version:**

Yaramila Tchérémissinoff, Gilles Escallon, Richard Donat. Le coffre lithique campaniforme ou épicanpanifome du site de Georges Besse II-5, Nîmes (Gard). L. Salanova, Y. Tchérémissinoff. Les sépultures individuelles campaniformes en France, XVI^e supplément, CNRS Editions, p. 167-176, 2011, Gallia Préhistoire, 978-2-271-07124-8. hal-01449525

HAL Id: hal-01449525

<https://hal.science/hal-01449525>

Submitted on 30 Jan 2017

HAL is a multi-disciplinary open access archive for the deposit and dissemination of scientific research documents, whether they are published or not. The documents may come from teaching and research institutions in France or abroad, or from public or private research centers.

L'archive ouverte pluridisciplinaire **HAL**, est destinée au dépôt et à la diffusion de documents scientifiques de niveau recherche, publiés ou non, émanant des établissements d'enseignement et de recherche français ou étrangers, des laboratoires publics ou privés.

Chapitre XIII

LE COFFRE LITHIQUE CAMPANIFORME
OU ÉPICAMPANIFORME DU SITE GEORGES BESSE II-5,
NÎMES (GARD)

Yaramila Tchérémissinoff, Gilles Escallon, Richard Donat

CONTEXTE DE LA DÉCOUVERTE
ET ATTRIBUTION CHRONOCULTURELLE

La sépulture a été découverte à l’occasion d’une des fouilles préventives réalisées par l’Inrap sur l’extension du Parc technologique Georges Besse, à la périphérie de Nîmes (Gard) (*fig. 98*). Cette opération effectuée au cours du second semestre de l’année 2007, sous la direction de G. Escallon, a révélé une série d’occupations domestiques s’étendant du Néolithique final (Fontbousse) jusqu’à l’Antiquité.

Les caractéristiques architecturales de ce coffre, qui n’a pas livré de mobilier, renvoient à la fin du Néolithique ou au tout début de l’âge du Bronze. La datation radiométrique obtenue sur un os du défunt, soit Erl-12190 : 3832 ± 97 , soit -2567 à -1986 (95,4 %) et -2459 à -2150 (68,3 %) ¹⁸, le situe plus précisément durant le Campaniforme ou l’Épicampaniforme, cette dernière période correspondant à une occupation bien caractérisée sur le site (Escallon *et al.*, 2008).

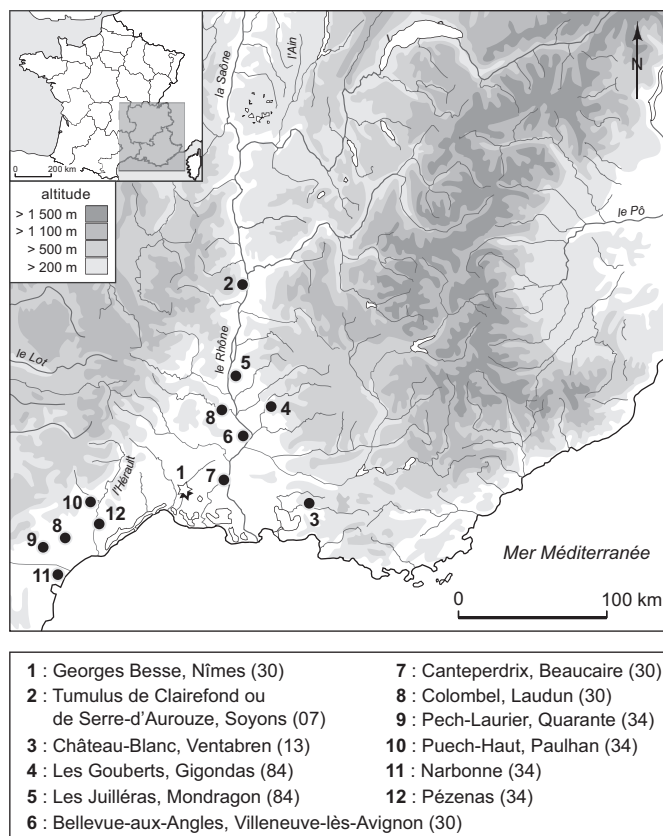


Fig. 98 — *Georges Besse II-5 (Nîmes, Gard). Localisation du site et des comparaisons mentionnées (DAO fond de carte : C. Manen, CNRS; DAO Y. Tchérémissinoff, Inrap).*

18. Voir Ramseyer *et al.*, Intcal 04.

ARCHITECTURE

Les traces superficielles de ce coffre, une grande dalle posée à plat et quelques blocs calcaires, occupaient une surface d'environ 4 m² (soit 1,70 m du nord au sud et 2,20 m d'est en ouest). La fouille a été réalisée en quatre décapages successifs, qui montrent le détail des aménagements supérieurs jusqu'à la dépose de la dalle de couverture (fig. 99-100).

La limite d'excavation de la fosse d'implantation était indiscernable dans l'encaissant, un limon loessique brun moyen. Les dalles et blocs (calcaires et rares poudingues) qui la comblaient superficiellement en marquaient le contour. Leurs tailles variaient de 0,05 m à 0,70 m et ils présentaient des inclinaisons convergentes vers le coffre. La dalle la plus importante (0,50 m × 0,70 m) était située sur le côté ouest et penchait vers l'est. Cette dernière, probablement un peu déplacée par les labours, était l'élément le plus affleurant de la structure.

Ce comblement empierré, qui pourrait constituer le vestige d'un tertre, ceignait et recouvrait partiellement la couverture: une grande dalle (1,55 m × 1,05 m), épaisse (0,22 m), de forme pentagonale, dont le poids peut être estimé à 800 kg. Son orientation longitudinale (sud-est - nord-ouest) divergeait d'environ 40° vers le sud de celle du coffre. Cette dalle reposait directement sur deux des quatre orthostates qui formaient la chambre. Celle-ci présentait un plan trapézoïdal (1,10 m × 0,70 m × 0,54 m) et une orientation longitudinale est-ouest, petit côté orienté à l'est, situation de la tête du défunt. L'arase des orthostates n'était pas



Fig. 99 — *Georges Besse II-5 (Nîmes, Gard). Le coffre et la sépulture à leur dégagement optimum (cliché G. Escallon, Inrap).*

régulière, en particulier sur les côtés nord et sud. Des fragments de dalles plus petits venaient colmater les vides et régler le lit de pose de la couverture. Ce réglage était aussi assuré par le creusement de tranchées d'installation de différentes profondeurs et seule la dalle orientale reposait sur le fond de la chambre (au niveau du dépôt). Des petits blocs comblaient aussi des espaces vacants entre les parois, dans les angles nord-ouest, sud-ouest et nord-est. Enfin, la plupart des éléments ont été taillés voire régularisés (paroi occidentale), peut-être sur place, de nombreux petits éclats ayant été observés à la base du dépôt.

En ce qui concerne les sédiments, la limite d'excavation était marquée par les pierres en surface (cf. *supra*). La limite sédimentaire n'apparaissait que de manière ténue sous la forme d'un limon plus sombre, à une dizaine de centimètres sous le niveau d'arase des orthostates. Le mobilier piégé était rare et atypique.

Le remplissage du coffre se décomposait en deux séquences. Le comblement principal était constitué d'un limon très argileux brun moyen structuré en agrégats prismatiques, qui témoignait d'infiltrations diffé-

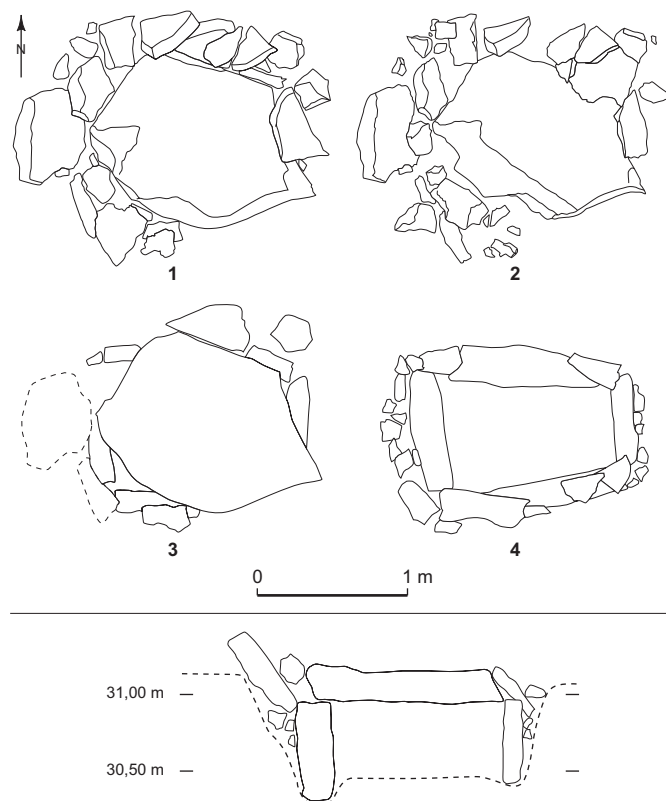


Fig. 100 — *Georges Besse II-5 (Nîmes, Gard). Les quatre décapages principaux du coffre (DAO G. Escallon, Inrap).*

rées plutôt lentes. Au niveau du squelette, ce sédiment était enrichi d'éclats calcaires centimétriques, de petits galets et de rares petits tessons intrusifs. On a aussi remarqué un limon fin carbonaté plaqué dans les angles du coffre. Cette présence suggère un colmatage légèrement disjoint de celui de la chambre, plus précoce, provenant d'une percolation préférentielle ayant subi une carbonatation à travers ces espaces moins étanches.

Il s'agit conséquemment d'un coffre enterré à accès vertical, implanté dans une vaste fosse évasée au sommet. Son architecture était très soignée. Il a été méticuleusement ajusté par le biais de tranchées individuelles et de calages adaptés, ce soin étant également lisible sur le réglage horizontal de la couverture.

Les affleurements calcaires les plus proches possibles pour l'extraction des dalles se situent à cinq kilomètres au nord de cette découverte. Or, rappelons que le poids de la seule dalle de couverture peut être estimé à 800 kilos.

L'INDIVIDU

Le squelette est celui d'un homme, d'après les caractères morphologiques et métriques des os coxaux, en se référant respectivement aux critères morphoscopiques définis par J. Bruzek (1991, 2002) et à la méthode de diagnose sexuelle probabiliste (DSP) mise au point par P. Murail *et al.* (2005). Par ailleurs, l'observation des modifications morphologiques de la surface sacro-pelvienne iliaque de chacun des os coxaux, selon la méthode développée par A. Schmitt (2005), indique un âge au décès compris entre 20 et 39 ans ; toutefois, ce sujet pouvait être âgé d'au moins 25-30 ans au moment du décès, l'extrémité médiale des clavicules et les crêtes iliaques étant parfaitement soudées (Owings-Webb, Suchey, 1985). D'après les observations précédentes, il s'agirait donc d'un homme assez jeune. Sa stature est élevée : elle serait comprise entre 1,75 m et 1,80 m environ, d'après la longueur des os longs des membres inférieurs, en utilisant les équations de M. Trotter et G. C. Gleser (1977).

L'examen du squelette, dont les ossements sont dans l'ensemble remarquablement bien conservés, a révélé diverses anomalies d'ordre pathologique ou autre intéressant essentiellement la colonne vertébrale. Signalons tout d'abord que les surfaces articulaires postérieures gauches des troisième (surface inférieure) et quatrième

vertèbres cervicales (surface supérieure) présentent des signes évocateurs d'atteinte arthrosique, affection articulaire courante d'étiologie multifactorielle¹⁹. Tant au niveau du rachis que des articulations périphériques, c'est l'unique lésion d'arthrose relevée sur le squelette de cet individu. Ce dernier montre par ailleurs des séquelles d'hernies intra-spongieuses, aussi appelées nodules de Schmorl, qui se manifestent sous la forme de cupules ou d'anfractuosités irrégulières, uniques ou multiples, plus ou moins volumineuses, siégeant aux étages thoracique et lombaire (de la cinquième vertèbre thoracique à la quatrième lombaire, sans discontinuité). Mais c'est à l'étage thoracique inférieur, de la neuvième à la douzième thoracique, que les lésions sont le plus marquées (*fig. 101, n° 1*). Les nodules de Schmorl correspondent à une pénétration d'une partie de la substance du nucleus pulposus dans le tissu spongieux du corps vertébral à travers la plaque cartilagineuse rompue. Ce sont des lésions banales, couramment observées en imagerie médicale et en paléopathologie. Leur étiologie reste cependant mal connue. On les retrouve impliquées dans divers processus pathologiques, locaux ou systémiques, conduisant à une altération de la plaque cartilagineuse et/ou de l'os sous-chondral. Ils surviendraient notamment en cas de traumatisme aigu ou de contraintes mécaniques répétées (Resnick, Niwayama, 1978 ; Fahey *et al.*, 1998 ; Möller *et al.*, 2007).

Venant s'ajouter aux lésions précédemment décrites, l'examen de la colonne vertébrale a mis en évidence une anomalie transitionnelle de la charnière lombo-sacrée sous la forme d'une lombalisation complète de la première vertèbre sacrée, consistant en l'assimilation morpho-fonctionnelle de cette dernière par le rachis lombaire (voir *fig. 101, n° 2*). Il s'agit là d'une anomalie congénitale, se manifestant le plus souvent de façon partielle, moins fréquente que la sacralisation de la cinquième vertèbre lombaire (phénomène inverse) – dont la prévalence actuelle est d'environ 5 % – avec des variations comprises entre 3,4 % et 7,2 % selon les échantillons de populations pris en compte²⁰. Cette anomalie serait un facteur de risque de dégénérescence et d'hernies discales (Luoma *et al.*, 2004 ; Aihara *et al.*, 2005) ; son association avec la lombalgie et plus généralement ses conséquences fonctionnelles sont controversées (Bron *et al.*, 2007). Chez le

19. Sur cette question, voir C. Billard (2007).

20. Pour une synthèse, voir Bron *et al.*, 2007.

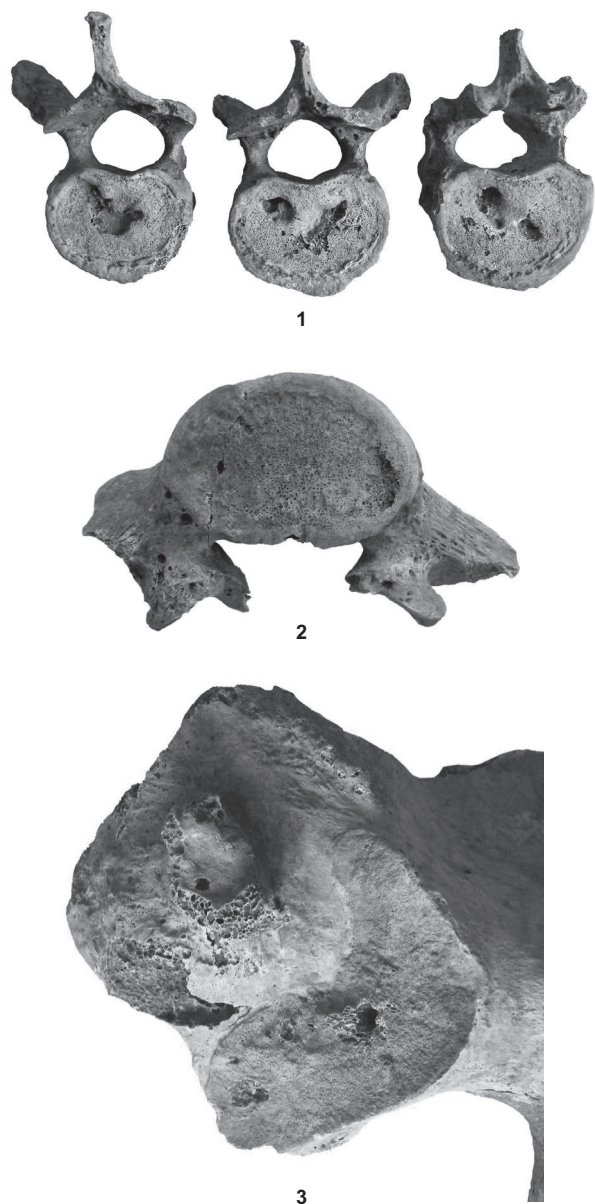


Fig. 101 — *Georges Besse II-5 (Nîmes, Gard). Anomalies d'ordre pathologique ou autre (clichés et montage : Y. Tchérémissinoff) : 1, séquelles d'hernies intra-spongieuses (vertèbres thoraciques inférieures) ; 2, anomalie transitionnelle de la charnière lombo-sacrée : lumbalisation complète de la première vertèbre sacrée ; 3, excroissance osseuse siégeant sur la pyramide de la tubérosité iliaque gauche.*

sujet présenté dans le cadre de cette étude, elle pourrait être à l'origine d'une volumineuse excroissance osseuse siégeant sur la pyramide de la tubérosité iliaque gauche, correspondant à la zone d'insertion du ligament axile (deuxième faisceau du ligament sacro-iliaque posté-

rieur), qui signe vraisemblablement un processus d'enthésopathie évolué, résultant peut-être de contraintes mécaniques particulières en relation avec la lumbalisation (*fig. 101, n° 3*).

Le reste du squelette se singularise par l'absence de lésion ostéo-articulaire, à l'exception toutefois d'ossifications ligamentaires (enthésopathies), localisées au niveau des tubérosités calcanéennes, pouvant être liées à des microtraumatismes ou au seul vieillissement. L'examen de la denture n'a mis en évidence aucune altération pathologique manifeste, comme la présence de carie par exemple. Signalons par ailleurs l'absence d'hypoplasie de l'émail dentaire, anomalies dues à une atteinte locale ou systémique – le plus souvent des stress physiologiques systémiques – survenant pendant l'enfance lors de la formation de la dent (Goodman, Rose, 1990).

En résumé, le défunt inhumé dans cette tombe, un homme assez jeune, à la stature élevée, révèle à travers l'examen de ses ultimes restes l'absence de séquelle traumatique, de trace d'infection osseuse ou de signe manifeste de stress physiologique, son squelette étant peu affecté par des altérations pathologiques ; celles observées sont pour la plupart banales et assez discrètes. Cette situation, sans être exceptionnelle, témoignerait que le mode de vie de cet individu (bien que décédé à un âge peu avancé), son statut social et plus généralement l'environnement bioculturel dans lequel il vécut, l'ont quelque peu épargné, tout au moins son squelette.

DÉPÔT ET TAPHONOMIE

Le défunt a été déposé sur le côté gauche dans une position peut-être initialement un peu déportée sur le ventre, dans un axe est-ouest. Les membres étaient hyperfléchis (*fig. 102*).

Dans ce cas, au regard de l'architecture, l'espace vide est indiscutable ; d'ailleurs, de nombreuses pièces se sont significativement déplacées à l'occasion de la mise à plat du squelette (Duday, 1995).

On remarque dès le premier examen l'absence du crâne, à l'exception notable de la mandibule, de l'os hyoïde (n° 36) et d'une incisive latérale supérieure gauche (non localisée). La mandibule s'était effondrée dans l'angle intersegmentaire du membre supérieur gauche ; elle se présentait en vue postérieure (branches vers le sud), l'os hyoïde reposant un peu en appui sur son corps. Elle était partiellement masquée par l'humé-

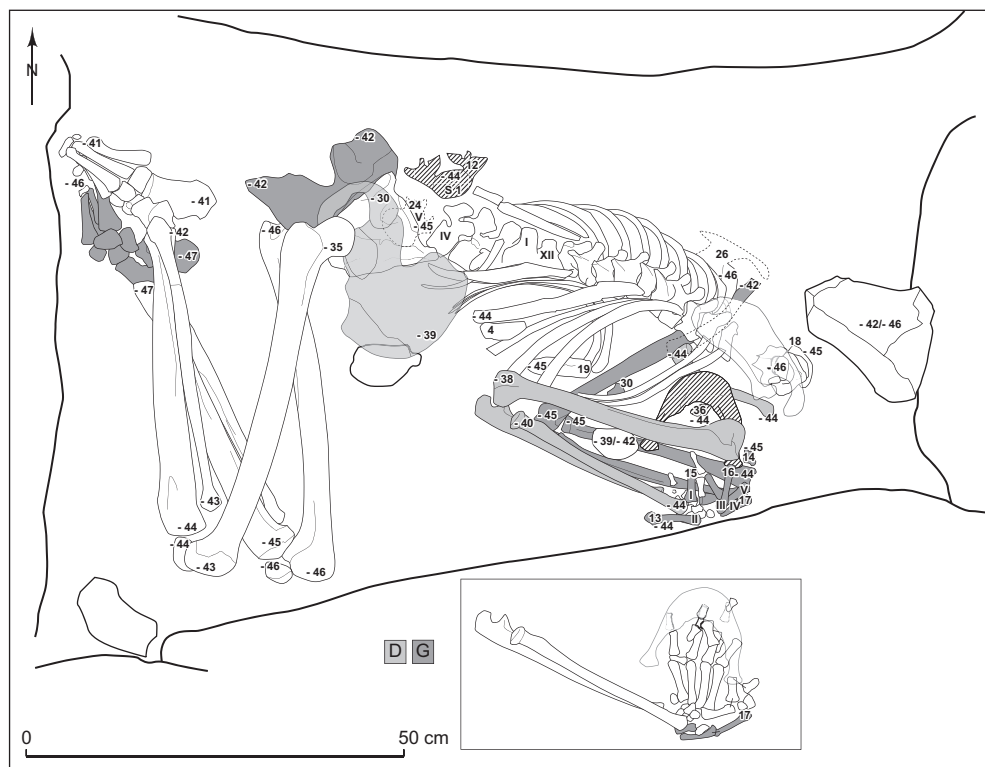


Fig. 102 — *Georges Besse II-5 (Nîmes, Gard)*. Relevé commenté du squelette (DAO Y. Tchérémissinoff, Inrap).

rus droit. Quatre dents, prélevées dans cette même zone, étaient hors de l'arcade et les alvéoles correspondantes comblées par le sédiment.

Les trois premières vertèbres cervicales, presque entièrement dissimulées par la scapula droite, étaient contiguës. L'atlas était presque complètement renversé en vue inférieure, arc postérieur en direction de l'est (*fig. 103*). La dent de l'axis était encore engagée dans l'atlas, mais cette deuxième vertèbre était redressée en dominante postérieure. Le corps de la troisième cervicale était appuyé sur celui de sa supérieure, et apparaissait en supéro-postérieure à composante latérale gauche – l'ensemble trahissant un mouvement global d'inflexion vers le fond.

Le reste du rachis cervical jusqu'à T1 incluse, en relation et dominante postérieure, était très comprimé dans une inflexion inverse de la précédente. Le rachis thoracique se présentait en position latéro-postérieure droite (bloc supérieur) à postéro-latérale droite (bloc inférieur). Une importante disjonction s'observait entre T11 et T12, qui se présentaient en dominante latérale droite, comme le rachis lombaire, connecté jusqu'à L4.

Les côtes gauches se succédaient en dominante inférieure (à composante exo-postérieure), mais elles

n'étaient pas contraintes, comme c'est le cas pour une position très latérale du tronc. Les côtes droites étaient majoritairement « ouvertes » en vue exo-thoracique. Sur cet héli-thorax, on relevait cependant l'important mouvement de côtes basses, qui avaient effectué une

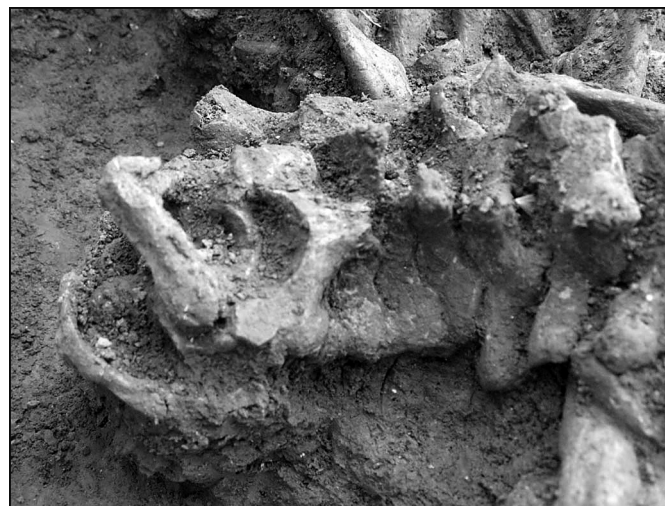


Fig. 103 — *Georges Besse II-5 (Nîmes, Gard)*. Détail du rachis cervical (cliché Y. Tchérémissinoff, Inrap).

semi-rotation sur elles-mêmes vers l'arrière. Le sternum avait migré dans l'espace thoracique vers le sud-ouest, ce qui est courant, mais la situation du manubrium (n° 4), en appui partiel sur l'exo face de côtes droites moyennes, était plus curieuse.

Les clavicules n'avaient pas une position aberrante ; on peut juste noter une forte verticalisation de la droite, qui était engagée sous la mandibule. Les scapulas, par contre, ont beaucoup bougé. La droite a glissé vers l'axe rachidien ; elle recouvrait même l'étagé cervical ainsi que les quatre premières thoraciques et avait une composante latérale marquée. La gauche avait pivoté et s'était retournée contre son gril costal ; elle se présentait en vue supéro-antérieure, articulation glénoïdale orientée vers l'axe sagittal. Les relations scapulo-humérales étaient donc défaites : elles demeuraient contiguës à gauche, mais disjointes d'environ quatre centimètres à droite.

Le membre supérieur droit était hyperfléchi. La relation du coude était satisfaisante pour l'ulna, mais le radius semblait avoir glissé vers l'est. Ce dernier occupait cependant une situation cohérente par rapport au segment distal poignet/main, qui offrait une forte angulation par rapport à son avant-bras. Cette main se présentait globalement en vue palmaire et extension, phalanges orientées vers le nord en direction de l'axe rachidien (*fig. 104*). Elle était surmontée par les éléments de l'avant-bras et de la main opposée, ainsi que par la mandibule, elle-même bloquée par la chute de l'humérus droit.



Fig. 104 — *Georges Besse II-5 (Nîmes, Gard).*
Détail de la mandibule et de la main droite
(cliché Y. Tchérémissinoff, Inrap).

Concernant le membre supérieur gauche, qui présentait un angle d'environ 45°, la relation du coude était à peu près maintenue, mais les os de la main étaient désorganisés. Ils reposaient en grande partie sur le quart distal des os de leur avant-bras.

La charnière lombo-sacrée était totalement défait. La cinquième lombaire (n° 24), en dominante inférieure, était presque entièrement engagée sous le sacrum, lui-même effondré en vue postérieure. Ce qu'il est convenu d'appeler la 6^e lombaire (n° 12), reposait en vue supérieure à quelques centimètres en arrière de L4. Cette disjonction a dû se produire assez brutalement, puisque le coxal droit a effectué une importante rotation vers l'avant dans le volume abdominal vacant. Le coxal opposé était plus simplement mis à plat (en composante médiale), mais la relation sacro-pelvienne était de ce fait aussi totalement disjointe.

La tête fémorale droite était également sortie de l'acétabulum, reposant en appui partiel sur sa portion inférieure. Sinon ce membre présentait des relations satisfaisantes au niveau du genou (la tête de la fibula avait un peu glissé vers l'arrière et la patella vers l'intérieur), de la cheville et du pied ; les phalanges moyennes et distales étant tout de même assez dispersées.

Pareillement, la position et les relations des os du membre inférieur gauche demeuraient très convenables, hormis le segment distal, dont les éléments étaient en situation réciproque cohérente, mais avaient néanmoins tous bougés (sous la pression du pied sus-jacent ?).

Enfin, quelques petites pierres reposaient autour et contre le squelette. Toutes sont susceptibles d'avoir une origine anecdotique, mais la situation de la plus grande est ambiguë, puisqu'elle reposait à l'emplacement originel possible du crâne.

LECTURE ET INTERPRÉTATION

La qualification de l'espace de décomposition ne pose pas de problème, tant au regard de l'architecture que celui de l'amplitude de nombreux déplacements osseux (mandibule, humérus droit, ceinture du membre inférieur, etc.). Conjointement, la bonne cohérence générale entre les différents secteurs et membres permet une restitution visuelle aisée de la position initiale. Concernant la situation du tronc, nous pensons que l'absence d'une surverticalisation de l'hémi-thorax gauche induit une déportation initiale du tronc sur le

ventre, bien que cette position ait sans doute été amplifiée par la mise à plat du secteur.

Ce qui doit être discuté demeure l'absence du bloc crânio-facial et les mouvements particuliers exécutés par les pièces de la ceinture et des membres supérieurs.

La présence de l'atlas dans la tombe, ainsi que la proximité cohérente entre elles des trois premières vertèbres cervicales indiquent que cette pièce a été prélevée après la destruction des ligaments atlanto-occipitaux, au demeurant très persistants : c'est-à-dire lorsque le squelette était probablement décharné²¹.

La tombe a donc été ouverte plus de deux ans après le dépôt du corps, le bloc crânio-facial prélevé, puis elle a été refermée et sa signalisation (à caractère tumulaire) composée ou re-composée : rien dans l'architecture ne permettait de suspecter une ré-ouverture, et le caractère primaire du dépôt n'est pas discutable²².

La localisation initiale du crâne n'est pas aisée. En premier lieu, la position de l'étage cervical résulte bien d'un effondrement, puisqu'il est impossible de le loger dans l'espace compris entre l'orthostate oriental et les premières vertèbres. Il faut donc convenir que le crâne était initialement *a minima* appuyé contre cette dalle.

La situation de la mandibule est en contradiction avec les informations livrées conjointement par le rachis cervical et les scapulas. Ceci car elles trahissent un mouvement de pesanteur vers l'est et le fond, alors que la mandibule est tombée vers l'arrière et le sud. Elle semble s'être glissée entre l'épaule droite conjointement à sa désarticulation, puisqu'elle recouvre la clavicule et est elle-même recouverte par l'humérus.

L'explication réside sans doute dans le fait que ces déplacements se sont réalisés en plusieurs temps, et surtout que le crâne était initialement très élevé. On peut ainsi proposer une chute relativement rapide de la mandibule (avec l'os hyoïde, concomitante à la disjonction de l'épaule droite), puis un affaissement de la ceinture et des vertèbres au sein d'un vide néoformé contre la dalle orientale. Il n'est pas impossible, toutefois, que le prélèvement du bloc crânio-facial soit lui-même à l'origine de ce désordre. Mais ce scénario n'explique pas la position de la mandibule et aurait sans doute entraîné plus de perturbations sur la ceinture et les cervicales hautes. Ce qui plaide également beaucoup en faveur de la première proposition, ce sont la

forte angulation de la main droite, qui paraît butter sur un obstacle, ainsi que l'absence totale d'os de la main gauche au-delà d'une limite comprise entre l'épiphyse distale du radius gauche et la scapula homolatérale (voir *fig. 103*). Car la dispersion de ces os résulte indéniablement d'une chute importante : le poignet gauche étant sans doute initialement appuyé assez haut contre la dalle méridionale et les avant-bras conséquemment très croisés (dispersion des gauches sur des droits proches de leur situation primaire).

PROPOSITION

Au vu de ces éléments, nous pensons qu'un dispositif périssable maintenait le crâne en élévation. Il explique l'important mouvement effectué par la mandibule et les différentes retenues au niveau des mains. C'est suite et/ou parallèlement à sa dégradation qu'ont dû s'effondrer la ceinture supérieure, les vertèbres cervicales et sans doute le crâne lui-même, puisque la situation des trois premières vertèbres indique que ce processus était achevé lors du prélèvement. Sa position secondaire n'est cependant pas restituable car, dans cette situation, il s'agit naturellement d'une pièce très mobile.

À ce stade, l'origine de la grande pierre localisée entre l'atlas et la dalle méridionale peut être discutée, mais pas réellement tranchée. En effet, il pourrait s'agir simplement d'un élément intégrant le dispositif proposé, mais, dans ce cas, sa fonction ne peut être précisée. Il n'est donc pas totalement impensable, non plus, qu'il constitue un substitut crânien.

Quoi qu'il en soit, le prélèvement du bloc crânio-facial longtemps après le dépôt renvoie indéniablement à la question portant sur l'absence de tout mobilier conservé dans cette tombe et, peut-être, surtout à celle du mobilier métallique.

COMPARAISONS ET DISCUSSION

Il paraît *a priori* peu crédible, en effet, qu'un coffre soigneusement architecturé²³ comme celui-ci, sans

21. Ce que conforte également la présence d'une incisive latérale supérieure gauche.

22. Pour ce qui peut en être perçu par l'archéologue, évidemment.

23. Avec une couverture d'environ 800 kilos prélevée à plus de cinq kilomètres.

doute destiné à un unique défunt, n'ait contenu aucun mobilier.

En Languedoc, les sépultures individuelles en coffre de pierre fini-néolithiques ou Bronze ancien (voir *fig. 98*) restent extrêmement rares (Tchéremissov, 2006) et encore plus rarement publiées (O. Lemerrier, Y. Tchéremissov, voir *infra*, chap. XIV, p. 191).

Pour le Néolithique final, la majorité des coffres de petite taille livrant des informations sur leur contenu est généralement dévolue à plusieurs défunts (Hasler, Noret, 2006) : ils s'apparentent à des dolmens. Ce n'est peut-être pas le cas du coffre de Narbonne, dans l'Aude (De Labriffe *et al.*, 2010), mais ce dernier était très dégradé. Il concerne au moins un jeune adulte qui était accompagné d'une lame en silex, d'une « bille » et d'une cinquantaine de perles localisées autour du crâne (collier ?).

Le petit coffre destiné à un enfant situé à l'extérieur de l'enceinte du site du Puech Haut, à Paulhan dans l'Hérault (Carozza *et al.*, 2005), peut également être mentionné car il s'agit sans doute d'un aménagement spécifique, non d'une structure détournée. Il ne présente pas de caractéristiques ostentatoires (petites dalles, 0,50 m de côté), mais il s'adresse à un enfant (env. 8 ans) ; il est implanté hors de l'habitat et recelait du mobilier d'accompagnement, soit un élément de silex et peut-être une céramique localisée dans la fosse d'implantation (Bel, 2005, p. 277).

Pour le Campaniforme, les comparaisons sont également déficientes puisqu'elles se limitent à trois sépultures peu documentées.

Le coffre épicanpaniforme/Bronze ancien des Juilleras, à Mondragon dans le Vaucluse (Lemerrier *et al.*, 1998, p. 359-368 ; 2002, p. 61-66), était très détérioré (érosion, mise en culture). Sa destination à un seul défunt n'est pas évidente du fait de sa taille (1,20 m × 0,60 m) et du décentrement du défunt, un jeune enfant, dans la moitié orientale. Ce dernier était fléchi sur le côté gauche, dans un axe est-ouest. Aucun mobilier n'a été retrouvé avec lui.

Le coffre de Colombel, à Laudun dans le Gard, a été exploré autour de 1890. Il s'agirait d'une sépulture individuelle, dont le mobilier (un brassard d'archer en grès et un poignard en alliage cuivreux) renvoie à une attribution campaniforme (Gutherz, 1995, p. 394).

On se doit aussi d'évoquer le tumulus de Clairefond, à Soyons en Ardèche, qui a livré des offrandes de qualité (dont deux vases décorés, un poignard en cuivre de type *Ciempozuelos* et une perle en argent ?). Mais il s'agit également d'une « fouille XIX^e » et le monument

était déjà considérablement dégradé lorsqu'il a fait l'objet d'observations.

En effet, les informations architecturales sont plus que lacunaires et, s'il est généralement convenu qu'il s'agit d'une sépulture individuelle, les informations anthropologiques font défaut – le fouilleur envisageant lui-même qu'il puisse s'agir d'un dolmen ré-employé (Blanc, 1958).

Les autres exemples intègrent le Bronze ancien. On pense évidemment au fameux coffre Bronze ancien I des Gouberts, à Gigondas dans le Vaucluse (Sauzade, Vital, 2002), qui demeure « la » référence pour le sud du Bassin rhodanien. Le coffre est massif et de plan sub-trapézoïdal (env. 1 m × 0,55 m), composé de cinq éléments principaux, implantés dans une grande fosse comblée pour moitié de pierres. Il s'agit donc d'un coffre enterré à accès vertical, fermé par une dalle imposante qui débordait largement et supportait peut-être en partie un tertre ou tumulus. Cette tombe concernait probablement un homme, mentionné comme « brachycéphale ». Il reposait en position fléchie sur le côté gauche dans un axe nord-sud. Le mobilier d'accompagnement se composait d'une armature pédonculée à ailerons et d'une belle épingle en bronze de type centre-européen.

La sépulture de Pech Laurier, à Quarante dans l'Hérault, est un coffre simple, qui concernait un seul défunt : un adulte placé en position fléchie dans un axe sud-nord (Ambert, 1982-1983). Il était accompagné de nombreuses perles en coquillages (dans la région du crâne) et de deux alènes losangiques en bronze²⁴. Il pourrait éventuellement s'agir d'une sépulture réemployant un coffre plus ancien.

La tombe de Bellevue-aux-Angles, à Villeneuve-lès-Avignon dans le Gard, est un coffre simple de plan rectangulaire (env. 1,10 m × 0,65 m), à accès vertical (Roudil, 1964). Il concernait au moins trois individus dont un seul a fait l'objet d'observations. Il reposait en position fléchie sur le côté droit, tête à l'ouest. Il n'y avait pas de mobilier conservé dans cette sépulture datée du début de l'âge du Bronze, au regard de la morphologie brachycéphale des défunts (Charles, 1971).

On se doit encore d'évoquer deux structures plus récentes, dont le fameux coffre de Canteperdrix à Beaucaire dans le Gard (Charles, 1971, p. 196-217 ; Gutherz, 1995, p. 394 ; Nicolas, 1886, p. 45-54), qui se rattache à

24. Information orale J. Guilaine et J. Vaquer.

une phase initiale du Bronze moyen (Vital, 2004, p. 31). Toutes les informations archéologiques concernant ce coffre ont été transmises oralement par le découvreur (J. Favier) autour de 1885. Il s'agirait d'un coffre assez massif (à accès vertical), composé de quatre dalles et d'une couverture débordante surmontée d'un petit tertre. Il concernait un seul défunt, peut-être un homme (de « type » brachycéphale planoccipital), qui était en position fléchie sur le côté droit dans un axe est-ouest. Le mobilier d'accompagnement comprenait un vase de type poladien, une grande épingle en bronze et une lame de poignard, peut-être disposés dans le tiers oriental du coffre (autour de la tête, devant les avant-bras).

Enfin, on peut citer le cas du petit coffre 3006 de Château Blanc, à Ventabren dans les Bouches-du-Rhône (Hasler *et al.*, 1998, p. 403-414; 2002, p. 227-238) : un coffre simple à accès vertical d'environ 1 m sur 0,50 m (internes), qui associait un enfant et un adolescent. Ce dernier était disposé sur le dos, membres fléchis, dans une orientation nord-sud. Aucun mobilier n'a été retrouvé. Son attribution repose sur une datation qui renvoie à la fin du Bronze ancien, voire au Bronze moyen. D'emblée, lorsque l'on observe le petit nombre d'exemples ainsi que l'inégalité des informations disponibles, on comprend l'intérêt que représente la découverte du coffre sur le site G. Besse II-5.

En ce qui concerne les concordances strictes, malgré une différence axiale, la parenté architecturale entre le coffre des Gouberts et celui de G. Besse II-5 (*fig. 105*) est remarquable : dimensions, fonctionnement, plan, aspect massif, principe d'une large couverture débordante, empierrement de la fosse pouvant correspondre à l'assise d'un tertre, petits côtés correspondant à l'orientation des crânes et corps disposés sur leur côté gauche.

Plus généralement, lorsque l'architecture est conservée, il s'agit bien de coffres « simples », à quatre orthostates et donc à accès vertical, fermé. Les fosses d'implantations témoignent d'ailleurs du caractère enfoui ou semi-aérien des architectures, avec une présence latente de tertres. Les orientations et les latéralités sont variables, mais les axes nord-sud sont bien représentés au Bronze ancien I (Tchéremissinoff, 2006, p. 16). De même pour les sépultures fini-néolithiques, il ne semble pas possible de départager les deux axes d'orientation dominants.

Quant au mobilier, il est plutôt rare, mais les découvertes sont souvent anciennes et certains coffres très dégradés. Néanmoins, dans cette fourchette chrono-

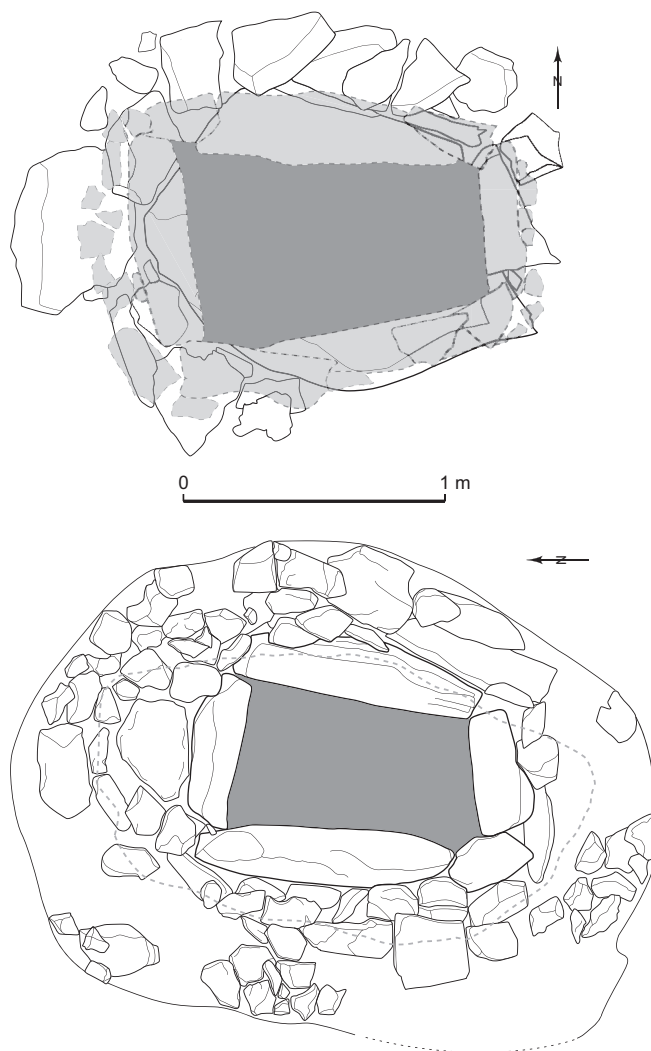


Fig. 105 — Comparaison entre le coffre du site Georges Besse II-5 à Nîmes, Gard (DAO G. Escallon, Inrap) et celui des Gouberts à Gigondas, Vaucluse (DAO Y. Tchéremissinoff, Inrap, d'après Sauzade, Bretagne, 1987, fig. 10 et 11).

gique, on constate que le mobilier métallique est bien représenté dans le contexte de ré-individualisation sépulcrale (voir *supra*, p. 174; également *infra*, O. Lemerrier, Y. Tchéremissinoff, chap. XIV, p. 189). Pour deux des exemples décrits, les mobiliers se situent dans la région supérieure du squelette, à proximité du crâne²⁵.

À plus large échelle, de fréquentes réouvertures de sépultures sont constatées : par exemple sur la nécropole auvergnate de Dallet-Machal dans le Puy-de-Dôme

25. Ce qui est aussi le cas pour la sépulture de La Fare (voir *supra*, O. Lemerrier *et al.*, chap. XI, p. 145-159).

(Loison, 2003, p. 21-22), ou dans les vastes nécropoles de la vallée du Danube. Pour cette aire, des auteurs tels que J.-W. Neugebauer (1988) et F. Berthemes (1989) n'hésitent pas à attribuer la réouverture des tombes à l'œuvre de pillleurs s'appropriant ainsi un alliage encore peu accessible à de larges communautés.

Si cette proposition paraît souvent assez concluante, voire séduisante, elle est dans les faits relativement difficile à étayer.

En effet, il est naturellement impossible de raisonner par défaut, en l'occurrence personne ne peut affirmer que ces tombes – comme le coffre qui nous intéresse ici – contenaient du mobilier : c'est bien le prélèvement du bloc crânio-facial qui pose un problème et induit la question.

Au-delà, lorsqu'une architecture funéraire (conçue comme close) est ré-ouverte au Bronze ancien, elle est à notre connaissance toujours refermée, voire soigneusement recomposée lorsqu'une partie du tertre demeure, comme c'est le cas pour le coffre étudié ici (réglage du lit de pose de la couverture, recomposition d'un marquage). Ce qui trahit une effraction, ce sont généralement des perturbations de grande ampleur sur le squelette ou des rangements d'os plus ou moins organisés. Par ailleurs, les tombes ainsi perturbées conservent parfois un peu de mobilier métallique, l'objectif n'étant alors plus très lisible... De plus, les sépultures plurielles sont très nombreuses à cette période²⁶, durant laquelle les véritables ensembles collectifs (grottes, dolmens...) sont loin d'être abandonnés.

Aussi, les tombes concernées ont souvent accueilli plusieurs défunts. Sur les exemples disponibles, le caractère simultané ou différé des dépôts est peu discernable, mais d'authentiques prélèvements d'ossements et des dépôts secondaires partiels sont connus²⁷. Ainsi, dans la tombe de Bellevue (cf. *supra*), deux des trois sujets sont sous-représentés et leurs restes rangés (ou perturbés ?) ; on peut également citer le cas singulier de la sépulture du Brezet à Clermont-Ferrand (Puy-de-Dôme), qui associe le prélèvement d'un bloc crânio-facial sur un dépôt primaire et le dépôt secondaire de trois crânes, dont celui qui a été prélevé (Blazot, Vernet, 2004). Ces gestes s'apparentent, selon nous, aux manipulations discernables dans les véritables sépultures collectives, marquant peut-être un des caractères transitionnels de la dissociation de ces ensembles.

Ce qui complique encore l'interprétation, c'est qu'un acte de pillage ne se pratiquait probablement pas sans une certaine appréhension vis-à-vis du mort, et que cet acte a donc été susceptible d'être accompagné d'authentiques préoccupations symboliques, parmi lesquelles la recomposition de l'architecture par exemple.

Finalement, il demeure difficile d'interpréter la motivation qui a conduit au prélèvement du bloc crânio-facial. Elle pourrait entièrement renvoyer à la sphère symbolique ou avoir consisté en un geste allégorique secondaire lié au pillage du mobilier funéraire. Pour la période, cependant, son origine purement anecdotique peut raisonnablement être écartée.

26. Environ un tiers des sépultures rhodaniennes.

27. Un petit ensemble funéraire du Bronze ancien récemment découvert dans la région de Pézenas (Hérault), comportant notamment un coffre lithique massif, illustre parfaitement ce propos (Loison *et al.*, 2010).