



HAL
open science

Retour visuel en aphasiologie : résultats comportementaux, acoustiques et en neuroimagerie

Audrey Acher, Diandra Fabre, Thomas Hueber, Pierre Badin, Olivier Detante,
Emilie Cousin, Cédric Pichat, Hélène Loevenbruck, Céline Haldin, Monica
Baciu

► **To cite this version:**

Audrey Acher, Diandra Fabre, Thomas Hueber, Pierre Badin, Olivier Detante, et al.. Retour visuel en aphasiologie : résultats comportementaux, acoustiques et en neuroimagerie. XVIèmes Rencontres Internationales d'Orthophonie: "Orthophonie et technologies innovantes", Dec 2016, Paris, France. pp.227-260. hal-01419292

HAL Id: hal-01419292

<https://hal.science/hal-01419292>

Submitted on 22 Dec 2016

HAL is a multi-disciplinary open access archive for the deposit and dissemination of scientific research documents, whether they are published or not. The documents may come from teaching and research institutions in France or abroad, or from public or private research centers.

L'archive ouverte pluridisciplinaire **HAL**, est destinée au dépôt et à la diffusion de documents scientifiques de niveau recherche, publiés ou non, émanant des établissements d'enseignement et de recherche français ou étrangers, des laboratoires publics ou privés.

AUDREY ACHER

DR., ORTHOPHONISTE

CHU GRENOBLE ALPES - UNITÉ NEURO-VASCULAIRE,
PÔLE PSYCHIATRIE-NEUROLOGIE-RÉÉDUCATION

DIANDRA FABRE

INGÉNIEUR, DOCTORANTE

UNIV. GRENOBLE ALPES, GIPSA-LAB – CNRS, GIPSA-LAB

THOMAS HUEBER

DR., CHARGÉ DE RECHERCHE AU CNRS

UNIV. GRENOBLE ALPES, GIPSA-LAB – CNRS, GIPSA-LAB

PIERRE BADIN

DR., HDR, DIRECTEUR DE RECHERCHE AU CNRS

UNIV. GRENOBLE ALPES, GIPSA-LAB – CNRS, GIPSA-LAB

OLIVIER DETANTE

DR., NEUROLOGUE, CHEF DE SERVICE

CHU GRENOBLE ALPES - UNITÉ NEURO-VASCULAIRE,
PÔLE PSYCHIATRIE-NEUROLOGIE-RÉÉDUCATION

UNIV. GRENOBLE ALPES, GRENOBLE INSTITUT DES NEUROSCIENCES - GIN
INSERM U 1216 – UGA/CEA/CHU (NEUROIMAGERIE FONCTIONNELLE
ET PERFUSION CÉRÉBRALE)

ÉMILIE COUSIN

DR., INGÉNIEURE DE RECHERCHE AU CNRS

UNIV. GRENOBLE ALPES, LABORATOIRE DE PSYCHOLOGIE
ET NEUROCOGNITION – CNRS, LABORATOIRE DE PSYCHOLOGIE
ET NEUROCOGNITION

CÉDRIC PICHAT

INGÉNIEUR D'ÉTUDES AU CNRS

UNIV. GRENOBLE ALPES, LABORATOIRE DE PSYCHOLOGIE
ET NEUROCOGNITION – CNRS, LABORATOIRE DE PSYCHOLOGIE
ET NEUROCOGNITION

HÉLÈNE LOEVENBRUCK

DR., CHARGÉE DE RECHERCHE AU CNRS

UNIV. GRENOBLE ALPES, LABORATOIRE DE PSYCHOLOGIE ET
NEUROCOGNITION – CNRS, LABORATOIRE DE PSYCHOLOGIE
ET NEUROCOGNITION

CÉLISE HALDIN
ÉTUDIANTE EN MASTER 2 DE NEUROPSYCHOLOGIE
ET NEUROSCIENCES CLINIQUES
UNIV. GRENOBLE ALPES, LABORATOIRE DE PSYCHOLOGIE
ET NEUROCOGNITION
CNRS, LABORATOIRE DE PSYCHOLOGIE ET NEUROCOGNITION

MONICA BACIU
PR., PROFESSEUR DE NEUROSCIENCES COGNITIVES, NEUROLOGUE,
DIRECTRICE DE LABORATOIRE
UNIV. GRENOBLE ALPES, LABORATOIRE DE PSYCHOLOGIE
ET NEUROCOGNITION – CNRS, LABORATOIRE DE PSYCHOLOGIE
ET NEUROCOGNITION

ADRESSE DE CORRESPONDANCE : AUDREY ACHER
CHU GRENOBLE ALPES - UNITÉ NEURO-VASCULAIRE
PÔLE PSYCHIATRIE-NEUROLOGIE-RÉÉDUCATION
38000 GRENOBLE
aacher@chu-grenoble.fr



Retour visuel en aphasologie : résultats comportementaux, acoustiques et en neuroimagerie

Visual feedback in aphasia:
behavioral, acoustical and neuroimaging data



Résumé

Les troubles articulatoires chez les patients aphasiques, bien que peu fréquents par rapport aux troubles du langage, nécessitent néanmoins une prise en charge adaptée. Si la rééducation des troubles du langage dispose de techniques de rééducation variées, en rééducation de la parole, les moyens sont limités étant donné la difficulté de visualisation des articulateurs de la parole dissimulés dans la cavité orale. Le canal visuel est cependant très utilisé. Ainsi, le geste articulatoire est le plus souvent montré sur les lèvres où il est bien visible. Il nous a paru intéressant

d'étudier une technique de retour visuel utilisée avec succès hors de nos frontières pour pouvoir exploiter le potentiel de la lecture linguale c'est-à-dire permettre au patient de visualiser sa propre langue, afin d'améliorer la connaissance articulatoire de son propre mouvement lingual.

Nous avons étudié, au cours d'une étude préliminaire, l'effet d'une rééducation intensive par échographie. Des évaluations comportementales, acoustiques et en neuroimagerie centrées sur l'expression orale avaient lieu avant et après rééducation afin de mesurer les progrès du patient. La validation du protocole expérimental utilisé en IRM fonctionnelle a préalablement été réalisée sur une cohorte de sujets sains.

Les analyses acoustiques ont montré une production plus canonique des voyelles /u/, /o/ et /a/ sur le plan du formant F2 après rééducation par rapport au bilan en pré-rééducation et des consonnes voisées remplacées par leurs correspondants sourds avant rééducation. Le bilan orthophonique ne permet pas de constater de franche amélioration entre la session pré-rééducation et la session post-rééducation. Les résultats en neuroimagerie sont difficiles à interpréter. Nous ne pouvons donc juger de l'effet de la rééducation par retour visuel de la langue de façon positive pour le moment mais nous espérons valider cette technique par l'application à une cohorte de patients aphasiques non-fluents.



Aphasie – Orthophonie – Echographie – Neuroimagerie –
Analyse acoustique



Abstract

Articulatory disorders in aphasia need an adapted rehabilitation. If various methods are available for language disorders' rehabilitation, for speech disorders, they are limited because of visualization difficulties of speech articulators dissimulated in the oral cavity. Visual feedback is very used. Articulatory gestures are often shown on lips. An interesting method of visual feedback is studied here. This technique is particularly used abroad. An ultrasound machine helps lingual reading and patients can see their own tongue to enhance articulatory knowledge of their lingual movement.

In this pilot study we wanted to show effects of an intensive rehabilitation with ultrasound. Comportemental, acoustical and neuroimaging assessments were done before and after this rehabilitation to measure patient progress. An experimental fMRI protocol was validated on healthy subjects.

Acoustical results have shown a more canonical production of /u/, /o/ and /a/ vowels on the second formant after rehabilitation compared to session before rehabilitation. Moreover, voiced consonants with devoicing before rehabilitation

have improved. Speech therapy's assessments do not show significant improvement between the two sessions of tests. Neuroimaging results are hard to interpret. We cannot judge of any positive effect of speech rehabilitation with ultrasound visual feedback for the moment but we hope to validate this technic later with an application to a non-fluent aphasic patient group.



Aphasia – Speech therapy – Ultrasound – Neuroimaging – Acoustics

Introduction

En France, on dénombre chaque année environ 130 000 nouveaux cas d'accident vasculaire cérébral (AVC) selon un rapport de l'Agence Nationale d'Accréditation et d'Evaluation en Santé (ANAES). Dans 40 % des cas, il existe un trouble de la communication dont le plus fréquent est l'aphasie, un trouble du langage affectant l'expression et/ou la compréhension du langage oral et/ou écrit. La rééducation orthophonique, thérapie la plus couramment utilisée pour traiter ce trouble, a un impact majeur sur la récupération post-aphasie. En effet, il a été montré une récupération deux fois supérieure à la récupération spontanée grâce à l'orthophonie (Robey, 1998). Cette thérapie doit être commencée précocement car l'on sait que c'est au cours du premier mois que survient la moitié de la récupération et elle doit être intensive (Bhogal *et al.*, 2003).

Depuis une dizaine d'années, la connaissance de l'aphasie évolue avec l'apport des neurosciences. Le développement de l'imagerie cérébrale fonctionnelle a notamment permis, à travers une approche cognitive, l'élaboration de nouveaux modèles neurolinguistiques comme le modèle à double voie d'Hickok et Poeppel (2007) permettant de

décrire une grande variété de syndromes aphasiques. Un autre type d'approche, basé sur une cartographie après stimulation électrique cérébrale, est en train de bouleverser les bases cérébrales de l'organisation du langage. Il s'agit de l'approche hodotopique (Duffau *et al.*, 2014). Elle considère que le langage résulte de « *processus parallèles provenant de différents groupes de neurones connectés et synchronisés plutôt que de centres individuels* » (Duffau, 2009). Cette approche prend en compte le câblage cérébral c'est-à-dire les faisceaux de substances blanches reliant les aires cérébrales entre elles. La vision localisationniste, dans laquelle les aires de Broca et Wernicke correspondent respectivement aux centres cérébraux de la production et de la compréhension du langage est définitivement abandonnée dans la vision hodotopique.

Le développement de la neuroimagerie a permis d'identifier le réseau cérébral de la production du langage qui est un réseau assez large faisant intervenir des régions motrices mais également des régions sensorielles impliquées dans la perception de la parole (Acher *et al.*, 2014; Grabski *et al.*, 2013). Ainsi, le cortex moteur primaire, l'aire motrice supplémentaire (AMS), le thalamus, les noyaux gris centraux et le cervelet, faisant partie du réseau d'exécution de la parole, sont activés de façon bilatérale lors de tâches de production de voyelles et de syllabes. Le réseau de planification de la parole comprenant l'insula antérieure gauche, le cortex pré-frontal dorso-latéral (CPFDL), l'aire de Broca, et le cervelet est aussi activé (Riecker *et al.*, 2005). Enfin, on observe des activations dans les régions du cortex temporal auditif bilatéral impliquées dans les traitements acoustiques (gyrus de Heschl) et de décodage acoustico-phonétique (gyrus temporal supérieur, GTS), et dans le cortex somato-sensoriel primaire bilatéral qui reçoit les innervations afférentes de la face et des articulateurs oro-faciaux. L'activation dans le cortex pariétal inférieur impliqué dans l'intégration sensori-motrice (Shum *et al.*, 2011) est aussi à noter. L'étude de Price (2010) montre que la récupération des images du mot occasionne une activation au niveau du cortex frontal moyen gauche et la suppression de réponses involontaires dans le cortex cingulaire antérieur (CCA). De plus, la voie dorsale et la voie ventrale évoquées dans le modèle de perception de la parole d'Hickok et Poeppel (2007) qui permettent respectivement, le décodage de l'information auditive grâce à la ré-

cupération des gestes articulatoires, et le décodage grâce à la récupération du sens, impliquent plusieurs faisceaux de substance blanche, notamment le faisceau longitudinal supérieur et le faisceau fronto-occipital inférieur (Morritz-Gasser & Duffau, 2013).

De façon concomitante à l'évolution des nouvelles connaissances fondamentales concernant l'aphasie, sa prise en charge évolue. Les nouvelles technologies constituent un apport indéniable pour la rééducation. Ainsi, le développement de logiciels informatiques, d'applications sur environnement numérique et plus récemment de la réalité virtuelle constituent une révolution dans les outils disponibles en rééducation. Ils représentent une alternative novatrice à la rééducation orthophonique traditionnelle de type « papier-crayon ». L'apport que constitue l'utilisation d'un outil numérique est indéniable au niveau de l'aspect motivationnel. Il peut permettre de sélectionner des environnements de communication variés (réalité virtuelle), un retour en temps réel d'une action de parole produite (retour de parole ou *biofeedback*), la possibilité de reproduire les exercices en autonomie (application numérique). Notre société évolue, sans pour autant laisser de côté les séances de type « papier-crayon » ; en orthophonie, il est donc important d'utiliser comme médiateur la technologie afin d'exploiter les nouvelles possibilités s'offrant aux thérapeutes actuellement.

I – Prédications théoriques

A – Problématique

Ce projet de recherche a pour objet l'étude de la faisabilité d'une technique de rééducation de la parole exploitant les nouvelles technologies, basée sur la visualisation, par le patient, de sa propre langue, lui permettant un retour en temps réel des mouvements linguistiques produits. Nous tenterons également d'en voir les premiers effets. Cette technique sera par la suite appliquée à des patients aphasiques chroniques (AVC survenu au moins un an auparavant) présentant une aphasie dite « de Broca » qui est une aphasie non-fluente avec au premier plan une expression du langage très réduite à cause de difficultés articulatoires. La compréhension du langage est en général bonne chez ces patients. Nous nous baserons sur des

données comportementales (bilan orthophonique), acoustiques et d'imagerie cérébrale (étude de corrélats cérébraux associés à la récupération de la parole) pour étayer nos résultats.

B – Hypothèses

Nous pensons qu'exploiter le retour visuel du mouvement de la langue sera pertinent pour rééduquer les troubles de la parole post-AVC dus à des troubles de l'encodage phonologique, du buffer phonologique ou des troubles du codage articulo-phonatoire (voir modèle de Caramazza & Hillis, 1990). Chez des patients aphasiques non-fluents, ces troubles se manifestent lors de la dénomination, de la répétition et du langage spontané.

Dans la littérature, il a été démontré que la visualisation des gestes labiaux (lecture labiale) facilite la compréhension de la parole et sa production dans l'aphasie de Broca (Fridriksson *et al.*, 2012). Nous souhaitons montrer la même efficacité de la visualisation des gestes linguaux au niveau de la sélection des phonèmes et de leur réalisation arthrique.

La langue, articulateur principal de la parole, est dissimulée dans la cavité orale. Elle peut être visualisée grâce à un système d'échographie classique. Cette technique, dite de retour visuel, permet au patient, en disposant d'une information supplémentaire par rapport à l'information verbale de l'orthophoniste, d'améliorer la connaissance articulo-phonatoire de son propre mouvement linguax. Cette technique permet de disposer d'un outil technologique complémentaire aux approches déjà utilisées en orthophonie, que ce soit l'aide visuelle grâce à un miroir ou les guides-langues (Langel, 2002). Ainsi, nous pensons qu'une meilleure connaissance de ses propres mouvements articulo-phonatoires, par leur visualisation, devrait permettre au patient de mieux les corriger. Cet outil va aboutir à une représentation mentale des mouvements articulo-phonatoires, et va permettre au patient de mieux articuler et combiner les phonèmes. Les effets de cette thérapie ont été démontrés chez l'enfant, notamment dans les travaux de Bernhardt *et al.*, 2005 qui ont évalué l'impact positif du retour visuel par échographie sur la qualité de la production de parole d'enfants présentant des troubles articulo-phonatoires isolés ou chez des enfants porteurs d'implants cochléaires mais également pour un adulte présentant une apraxie de la parole (Preston & Leaman,

2014). Nous pensons que la perception visuelle de la langue sera rapidement intégrée par le système nerveux central et contribuera aussi à stimuler le réseau de production de la parole (théorie des neurones miroirs, Rizzolatti & Craighero, 2004).

Ainsi, à partir de la connaissance du réseau cérébral de la parole, et à partir des études sur la modulation des aires du langage après AVC, nous pensons que le réseau de planification de la parole devrait être modulé après rééducation par retour visuel (avec plus d'activation de ces zones au niveau de l'hémisphère droit lors de la rééducation) ainsi que l'aire de représentation de la langue dans le cortex moteur primaire. L'activation de l'hémisphère droit ne serait pas forcément un signe de maladaptation mais un élément indispensable à une véritable réorganisation fonctionnelle (Marcotte *et al.*, 2012). Une autre théorie couramment admise est qu'avec l'amélioration de la parole on constate une focalisation de l'activation dans l'hémisphère gauche autour de la lésion. Une étude de Kiran *et al.*, (2015) a mis en évidence, après rééducation, chez une population de patients aphasiques chroniques, des activations au niveau du gyrus frontal inférieur bilatéral, du gyrus frontal supérieur bilatéral et du gyrus frontal moyen gauche en dénomination d'images.

II – Matériel et méthodes

A – Participants

Nous avons enregistré un homme de 62 ans, droitier, de niveau Bac, actif, de langue maternelle française, ayant présenté un accident vasculaire cérébral ischémique sylvien gauche superficiel et profond non trombolysé 3 ans et demi auparavant. Le patient présente comme séquelles une hémiparésie du membre supérieur droit et une aphasie non-fluente très sévère. Son aphasie était de type globale en post-AVC immédiat. Il a fait un séjour en centre de rééducation et bénéficie toujours de rééducation orthophonique en libéral trois fois par semaine. En parallèle, nous avons enregistré 6 sujets sains (moyenne d'âge = 26.17 ans, déviation standard = 5.38, max = 35 et min = 22 ans ; 3 hommes et 3 femmes) constituant une population de référence. Tous les participants étaient de langue maternelle française, droitiers selon le test d'Oldfield (Oldfield, 1971),

et sans troubles visuels non corrigés. Les sujets sains n'avaient pas d'antécédents neurologiques ou psychiatriques. Tous les participants ont signé un consentement écrit de participation à l'étude et ont passé une visite médicale de pré-inclusion réalisée par un médecin, afin de vérifier que les participants ne présentaient aucune contre-indication à l'IRM. Cette étude a reçu un avis favorable du Comité de Protection des Personnes Sud Est V pour l'étude ISIS.

B – Matériel expérimental

1 – Protocole de rééducation

Le protocole de rééducation a consisté en une rééducation intensive d'un mois à raison de 3 séances par semaine, d'une durée d'une heure chacune, avec l'échographe. Cette rééducation intervenait en plus des séances suivies par le patient en libéral.

La rééducation s'est appuyée sur l'utilisation d'une sonde d'échographie portable connectée en USB à un ordinateur permettant d'afficher l'image. La Figure 1 présente le matériel utilisé. Une orthophoniste formée à l'utilisation de cette méthode a réalisé le protocole de rééducation que nous allons décrire en détail ci-dessous.

Le patient prenait place face à l'écran de l'ordinateur, l'orthophoniste à ses côtés. Du gel conducteur était appliqué sur la sonde, puis celle-ci était placée sous le menton du patient en mode de visualisation sagittal. La sonde était tenue soit par le thérapeute, soit par le patient en fonction de sa dextérité. Lors de l'apprentissage d'un nouveau phonème, en tout début de séance, l'orthophoniste plaçait elle-même la sonde sous son menton et présentait le mouvement de la langue associé au phonème travaillé. Après désinfection préalable avec une lingette désinfectante, la sonde était déplacée sous le menton du patient. Une fois la sonde en place, il était nécessaire d'expliquer au patient la visualisation sur l'écran qui n'est pas familière. Un profil sagittal de visage était affiché sur l'écran lors des premières séances, afin de fournir des repères et de faciliter l'intégration de cette visualisation. Par convention, nous avons choisi de positionner la sonde de sorte que la pointe de la langue soit visible du côté droit de l'écran.

La pointe, la racine de la langue et le dos de la langue étaient montrés sur l'écran au patient en les faisant bouger avec des praxies linguales. Lors des premières séances, nous avons demandé au pa-

tient de pratiquer lui-même les praxies linguales environ 5 fois chacune pour mieux dissocier les différentes parties de la langue pouvant être mises en mouvement, et pour mieux intégrer que les mouvements réalisés sur l'écran par le patient sont bien les siens (par exemple : mettre la pointe de la langue sur la papille palatine et faire des clics de réprobation ou balayer le palais pour solliciter le mouvement de la pointe de la langue ; faire des claquements de langue pour solliciter le mouvement du dos de la langue ; faire des /kɛ/ pour solliciter la racine de la langue).

Un entraînement sur un à deux phonèmes linguaux (voyelles et/ou consonnes) occasionnant des troubles articulatoires a été réalisé lors de chaque séance. Seuls les phonèmes linguaux ont été travaillés. En rééducation de la parole, il est important de commencer (si elles ne sont pas maîtrisées) par les voyelles /i, e, ε, a, y, ø, œ, u, o, ɔ/ avant de travailler les consonnes /t, k, d, g, s, ʃ, z, ʒ, l, ʁ, n/. Chaque phonème a d'abord été exercé en isolation pour la mise en place du mouvement articulatoire en commentant le mouvement que fait la langue. Puis les phonèmes ont été produits dans différents contextes phonétiques, symétriques ou alternés, dans des logatomes ; pour les consonnes, en contexte consonne-voyelle (CV), voyelle-consonne (VC), voyelle-consonne-voyelle (VCV) où la voyelle (V) = /i, e, ε, a, y, ø, œ, u, o, ɔ/ avec tenue du son consonne ; pour les voyelles, en contexte VC, CV, CVC où la consonne C = /t, k, d, g, s, ʃ, z, ʒ, l, ʁ, n/. Le travail articulatoire peut également porter sur des groupes consonantiques complexes en prenant soin de bien décomposer les mouvements linguaux, puis sur des mots simples et complexes en fonction des progrès du patient.

Pour les orthophonistes qui ne souhaitent pas tester la sonde sur eux ou dont l'image linguale n'est pas optimale, le logiciel *Ultraspeech-player* (Hueber, 2013) est utilisé pour faire visualiser de façon intuitive au patient des séquences d'images échographiques pour différents sons du français. La séquence travaillée (voyelle, consonne ou logatomes) est jouée au patient avant qu'il ne la produise lui-même avec l'échographe. Ce logiciel peut également être utilisé par le patient en autonomie afin de s'exercer entre les séances et ne nécessite pas d'utiliser de sonde d'échographie. Pour le patient étudié, le logiciel de visualisation linguale n'a pas été utilisé, ni en séance, ni à son domicile.



Figure 1 – Photographie du matériel utilisé en rééducation par retour visuel. Un ordinateur portable est connecté à un échographe (Telemed Echoblaster 128), composé d'un module USB et d'une sonde micro-convexe (placée sous la mâchoire du locuteur).

2 – Protocole d'évaluation

Les productions acoustiques du patient ont été enregistrées avant et après la rééducation dans des conditions identiques et avec le même corpus.

Nous avons choisi d'inclure trois tâches dans le protocole de neuroimagerie. Nous avons voulu ce protocole IRMf court et simplifié et permettant de solliciter, par différents mécanismes (répétition, dénomination), une production de parole pour des patients gênés au niveau de la planification motrice de la parole (sélection et/ou combinaison des phonèmes dans des mots). Nous avons volontairement choisi un protocole d'imagerie avec des tâches fréquemment utilisées dans tout bilan orthophonique de l'aphasie et utilisées également dans notre protocole comportemental (voir plus bas). Ce protocole était centré sur le langage oral, et donc la parole, notre objet d'étude. Nous n'avons pas ajouté de tâche testant spécifiquement la compréhension de la parole, car les aphasiques que nous espérons recruter pour cette étude ne doivent pas présenter de troubles de la compréhension (facteur d'exclusion). La compréhension orale a toutefois été testée en comportemental hors IRMf.

Nous avons choisi de proposer en premier une tâche de répétition. Les items de cette tâche étaient 20 monosyllabes simples sémantisés (exemple: « or », « gars », « chat ») composés de voyelles seules ou de syllabes de type CV (la voyelle étant toujours le /a/) du

français. Pour les syllabes, 10 voyelles orales /i, e, ε, a, y, ø, œ, u, o, ɔ/ et 10 consonnes orales /t, k, d, g, s, ʃ, z, ʒ, l, ʁ, n/ ont été utilisées. Les items étaient présentés une seule fois dans un casque audio compatible IRM. Ils avaient été préalablement enregistrés en chambre sourde par un locuteur féminin. Chaque stimulus durait le temps de sa production et le patient ne pouvait effectuer qu'une seule répétition. Le réseau de la répétition se situerait dans le lobe pariétal inférieur gauche (gyrus supramarginal (GSM) et jonction temporo-pariétale (JTP)) et ne serait pas seulement limité au faisceau arqué au niveau de la substance blanche (comme rapporté classiquement). Le GSM contient des cartes d'état et d'erreur somatosensorielles selon le modèle DIVA (Directions Into Velocities of Articulators) de production de parole (Tourville & Guenther, 2011). La JTP est importante pour traduire le code auditif de la parole en code articulaire. L'aire de Broca serait aussi incluse dans ce réseau selon Fridriksson et al. (2010). Le modèle d'Hickok et Poeppel (2007) montre également le réseau de répétition.

La seconde tâche consistait en une dénomination d'images (20 images) à haute voix. Les images ont été choisies dans la base de données BD2I de Cannard et al. (2006) et dans la batterie de Snodgrass *et al.* (1980). Nous avons choisi 20 images en noir et blanc de catégorie (taxonomie et thème) indifférente et variée (parmi lesquelles parties du corps, bijou, ustensile, animal, véhicule, vêtement, meuble, jouet, aliment, instrument de musique, outil et autre). L'âge d'acquisition a été considéré également comme indifférent. Parmi les normes utilisées, nous avons choisi de sélectionner des pourcentages de dénomination et d'identification supérieurs ou égaux à 78 % (pour des enfants de 3 à 8 ans), des fréquences supérieures ou égales à 4,98 (d'après la base de données Lexique 3 de New et al., 2006, pour les fréquences dites de « films2 »). Les images choisies ne présentaient pas de risque de mauvaise reconnaissance du dessin ou de dénomination par un synonyme. Parmi les items choisis figurait au moins un exemplaire de chaque phonème du français (hors /w/ et /ɥ/), et aucun son complexe n'était représenté. Les items étaient tous des mots d'une à deux syllabes. Ils ont été également choisis pour n'avoir qu'une seule prononciation possible (nous avons voulu éviter les régionalismes). La tâche de dénomination requiert une activation phonologique du mot (activation latéralisée à gauche

au niveau du gyrus frontal inférieur (aire de Broca), Wagshul *et al.*, 2005) avant d'en réaliser sa programmation motrice. De plus, le réseau d'accès sémantique est aussi activé : il comprend le gyrus angulaire gauche et la partie orbitaire de l'aire de Broca (activée quand le contexte sémantique est difficile à extraire selon Price, 2010). Le réseau sémantique semble latéralisé à gauche et comprendrait 7 régions selon Binder *et al.*, 2009 : le lobe pariétal postéro-inférieur, le gyrus temporal moyen, les gyri fusiforme et parahippocampique, le cortex préfrontal dorsomédial, le gyrus frontal inférieur, le cortex préfrontal ventromédial et le gyrus cingulaire postérieur. Baciú *et al.* (2016) mentionnent également l'activation de plusieurs régions droites dont l'hippocampe et le lobule pariétal inférieur.

Ces deux tâches sont les plus fréquemment utilisées en évaluation orthophonique. La répétition permet de vérifier le fonctionnement de la boucle auditivo-motrice tandis que la dénomination permet d'évaluer la conversion visuo-phonologique et le manque du mot. Nous avons également particulièrement prêté attention à la réalisation arthrique lors de cette tâche.

Enfin, nous avons proposé une tâche de détection de rimes. Les participants devaient utiliser une clé de réponse (presser le bouton bleu avec l'index de la main gauche) quand deux mots, présentés à l'écrit, en écriture cursive, en noir, l'un au-dessus de l'autre, rimaient. Le sujet ne devait rien faire quand les mots ne rimaient pas et pendant les périodes « contrôle ». Tous les mots étaient présentés par paire (20 paires en tout). Nous avons sélectionné les rimes dans le test de jugement de rimes de Baudo et Vernisse (2001). Pour ce protocole, nous avons seulement inclus les paires les plus faciles à juger, de type R+O+ et R-O-. Les paires R+O+ riment et la rime s'écrit de façon identique (ex : botte - carotte). Les paires R-O- ne riment pas (ex : allumette - tonnerre). Cette épreuve, utilisée lors de sa création dans des protocoles de mémoire de travail, permet d'évaluer la capacité du patient à effectuer un jugement de rimes, mais également sa conscience phonologique. D'après la littérature, le retour d'erreur impliqué par cette tâche activerait une représentation phonologique du mot au niveau du gyrus frontal inférieur (aire de Broca) ainsi qu'au niveau du cortex pariétal inférieur gauche. Une activation du niveau du cervelet (Crus I) a été démontrée par Lopresti (2015).

Le protocole d'évaluation comportemental a comporté une évaluation orthophonique par une orthophoniste travaillant en neurologie et reprenant certaines tâches demandées dans l'IRM (répétition de non-mots, mots simples et complexes et phrases; dénomination et jugements de rimes) ainsi qu'une évaluation des fluences verbales (évo-cation de noms de fruits et de mots commençant par la lettre « R »), une tâche de lecture (lettres, logatomes, mots réguliers et irréguliers), un recueil des productions spontanées, une tâche de praxies bucco-linguo-faciales. Enfin, une tâche de compréhension orale (désignation d'images, morphosyntaxe) a été réalisée afin de valider notre population de référence comme exempte de troubles de la compréhension, comme nécessaire pour la passation d'un tel protocole. L'évaluation d'items faisant intervenir des compétences praxiques motrices n'a pas été réalisée. Nous n'avons pas non plus testé le langage écrit pour le protocole car nous n'avions pas d'hypothèses sur ce sujet.

La plupart de ces tâches sont issues d'un recueil d'épreuves élaboré par les orthophonistes du service de neurologie du Centre Hospitalier Universitaire (CHU) de Grenoble, à l'exception du test de dénomination pour lequel nous avons utilisé la DO80 de Deloche et Hannequin (1997) et du test de jugement de rimes pour lequel nous avons repris la version complète du test de Baudo et Vernisse, cité plus haut.

Enfin, nous avons proposé une évaluation acoustico-articulatoire de monosyllabes simples sémantisés (exemple : « or », « gars », « chat ») composés de voyelles seules ou de syllabes de type CV et VCV (la voyelle étant toujours le /a/) du français. Ce protocole était quasiment le même que celui proposé dans la tâche de répétition dans l'IRM, à l'exception des VCV. Les syllabes étaient présentées à l'écrit mais on demandait une répétition. Elles étaient sous forme de mots ou onomatopées (contexte facilitateur sémantisé). Le patient devait répéter chaque item 3 fois (on proposait 2 essais à chaque fois). Nous avons enregistré ce corpus avec un enregistreur numérique portable (Zoom H2n) avec microphone intégré. Ce choix (plutôt qu'un micro-cravate ou un micro omnidirectionnel par exemple) était justifié par la volonté d'enregistrer aussi la voix de l'orthophoniste afin d'effectuer a posteriori, lors du traitement des données, un contrôle de la syllabe prononcée. L'enregistreur, posé sur la table, était orienté vers les locuteurs.

C – Paramètres d’acquisition des données IRMf

Les acquisitions des images IRM fonctionnelles et anatomiques ont eu lieu sur un imageur corps entier de l’UMS IRMaGe (CHU de Grenoble, France). L’imageur 3T utilisé (Achieva 3.0T TX, Philips, NL) était configuré avec une antenne tête en réception à 32 canaux. Lors de l’expérience, les sujets étaient en position allongée, portaient des bouchons d’oreille et un casque antibruit. Leur tête était maintenue dans l’antenne avec des coussins en mousse latéraux. Les consignes visuelles projetées à l’aide du logiciel E-Prime (Psychology Software Tools, Pittsburgh, PA) sur un écran situé derrière le sujet pouvaient être vues par réflexion sur un miroir placé au-dessus de ses yeux. Un système casque-microphone compatible IRM était utilisé pour communiquer avec le participant, diffuser les stimuli audio et enregistrer ses productions sonores. Pour les scans fonctionnels une séquence d’acquisition EPI (imagerie échoplanaire) en écho de gradient FE-EPI (pondérée en $T2^*$) a été utilisée. Le temps de répétition (TR) était de 3 s pour un temps d’acquisition (TA) de 2.94 s et un temps de passation par tâche de 5 minutes 06 secondes auquel nous avons rajouté 5 dummy scans (temps d’écho TE = 30 ms, angle de bascule = 80°). Les paramètres d’encodage spatial de base étaient les suivants : 52 coupes d’épaisseur 2.75 mm avec un intervalle de 0.25 mm, ce qui revient à une coupe tous les 3 mm, adjacentes, parallèles au plan bi-commissural CA-CP, acquises en mode séquentiel du bas vers le haut, avec une résolution à l’acquisition dans le plan de 2.5 mm isotrope (2.5 x 2.5 x 3 mm) et un champ de vue de 220 x 220 x 156 mm de côté, encodé par une matrice d’acquisition de 88 x 85 pixels. La résolution lors de la reconstruction était de 2.29 mm dans le plan (matrice de reconstruction : 96 x 96 pixels). De plus une image anatomique haute résolution tridimensionnelle (1 mm isotrope) pondéré en T1 (T1 TFE), a été acquis.

Les enregistrements en IRMf étaient basés sur un paradigme de type « bloc ». Chaque tâche (répétition de syllabes REP, dénomination d’images DO et détection de rimes RIME), de durée de 5 min 06 chacune, était réalisée dans 3 scans fonctionnels différents. Les stimuli étaient présentés de façon visuelle ou auditive selon les tâches. Les réponses manuelles de la tâche RIME étaient enregistrées via E-Prime et les réponses verbales des tâches REP et DO via le logiciel OptiMRI et son microphone FOMRI-III à annulation de bruit

(Opto Acoustics), afin de juger a posteriori le pourcentage de réponses correctes et le temps de réaction. Les participants bénéficiaient d'un entraînement avant leur entrée dans l'IRM.

Dans chacune des tâches, 5 périodes « tâche » T et 5 périodes « contrôle » C étaient alternées. Entre chacune de ces périodes, 11 périodes « repos » R ont été intercalées afin de faire redescendre la réponse hémodynamique comme schématisé dans la Figure 2. Chaque période T ou C était composée de 4 items et durait 24 secondes au total (4 items de 5 secondes chacun plus une croix de fixation d'une seconde). Chaque bloc R était composé de 2 croix de fixation de durée 6 secondes au total. Concernant les tâches « contrôle », pour REP, il s'agissait d'un bruit blanc qui ne requérait aucune réponse du sujet. Pour DO, un carré gris pixellisé et pour RIME deux lignes horizontales devaient être fixées visuellement.

Nous avons acquis 102 dynamiques par tâche pour un protocole expérimental en IRMf d'une durée de 15 minutes 18 secondes (102 x 3 s = 306 s x 3 séquences = 918 s => 15 min 18 s) hors réglages (Smart Brain, B1 calibration, Ref head-32, Survey, test EPI avec réglages CACP de durée 10 minutes).

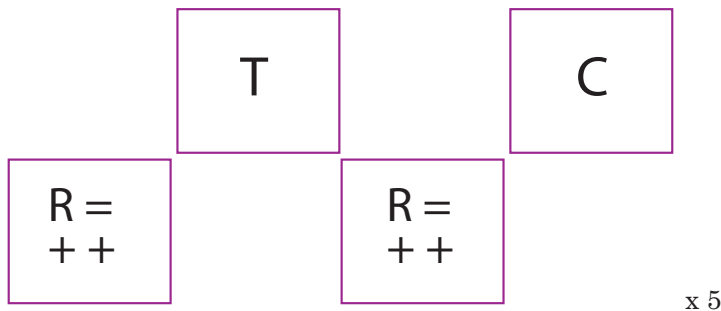


Figure 2 – Schéma représentant le paradigme de type bloc utilisé

III – Analyses

A – IRMf

Les analyses IRM ont été effectuées avec le logiciel SPM12 (Wellcome Department of Imaging Neuroscience, London, UK, www.fil.ion.ucl.ac.uk/spm) fonctionnant sous Matlab 7.9 (R2009b) (Mathworks Inc., Sherborn, MA, USA).

1 – Prétraitements

Tout d'abord les images ont été recalées temporellement en utilisant la coupe médiane comme image de référence afin de corriger les artéfacts liés au décalage de temps entre les coupes. Ensuite, les images ont été réalignées spatialement afin de corriger les mouvements de tête dans les 3 plans de l'espace. L'image anatomique a été recalée sur l'image fonctionnelle moyenne puis dans l'espace commun du Montreal Neurological Institute (MNI) pour correspondre à un cerveau normalisé. Les images fonctionnelles ont ensuite été normalisées (repère MNI) et lissées via un filtre gaussien passe-bas de 8 mm FWHM (largeur à mi-hauteur). La réponse hémodynamique (HRF canonique) associée à chaque évènement a été modélisée comme régresseur pour chaque condition et pour chaque scan fonctionnel. Avant l'estimation du modèle, un filtrage des basses fréquences a priori non-relées aux conditions expérimentales (dérives basses fréquences de l'imageur) a été appliqué (passe-haut de fréquence de coupure de 1/128 Hz). Pour le patient, nous avons réalisé un masquage de la lésion. La lésion a été délimitée par un neurologue à la main.

2 – Analyses individuelles

Nous avons analysé les 3 tâches dans la même matrice de dessin. Pour chaque participant, les corrélats neuronaux reliés aux 3 tâches ont été analysés selon le modèle linéaire général (GLM; Friston et al., 1995) après les prétraitements. Le modèle linéaire général incluait des régresseurs d'intérêt, en l'occurrence un régresseur « tâche » (T) et un régresseur « contrôle » (C) et des régresseurs de non-intérêt liés aux paramètres de réalignement; les stimuli de la période repos (R) formant une ligne de base.

Des cartes d'analyse statistique individuelles ont été calculées pour chaque participant, pour chaque tâche correspondant au contraste TÂCHE – CONTROLE. Ce contraste permettant d'étudier la conversion acoustico-phonologique et son articulation pour la tâche de répétition, la récupération d'un concept lexico-sémantique en dénomination d'images et son articulation et enfin, pour la tâche de détection de rimes, la conscience phonologique.

3 – Analyses de groupe

Nous avons réalisé une analyse de groupe pour les sujets sains. Nous avons utilisé un test t unilatéral pour déterminer les régions

cérébrales spécifiquement activées pour chacune des tâches (contraste tâche moins contrôle). L'analyse pour les sujets sains a été réalisée avec un seuil statistique défini à $p < 0.0005$ non corrigé pour REP et RIME et $p < 0.005$ non corrigé pour DO avec une taille minimale des clusters de 20 voxels. Pour tous les contrastes, les pics d'activation maximum ont été déterminés dans chaque cluster, leur localisation a ensuite été labellisée avec la boîte à outils Anatomy de SPM8 (Eickhoff *et al.*, 2005).

B – Acoustique

L'analyse acoustique des voyelles a reposé sur l'analyse des fréquences des cinq premiers formants déterminées par une analyse Linear Predictive Coding (LPC), guidée par la spécification manuelle préalable d'étiquettes pour chaque voyelle sous le logiciel Praat (Boersma & Weenink, 1996). Cette analyse a été réalisée à l'aide d'un script fonctionnant avec le logiciel MATLAB®. Ce script permet de récupérer les étiquettes de début et de fin de chaque voyelle. Le signal enregistré à 44,1 kHz a été rééchantillonné à 12 kHz. Les formants ont été calculés sur la zone de la voyelle ayant le maximum d'énergie, avec une taille de fenêtre d'analyse des voyelles de 0.01 s avec un recouvrement de 40 %. Nous avons fait une analyse par fenêtre glissante (fenêtre de Hanning). Les valeurs minimales et maximales des intervalles fréquentiels pour la recherche de chaque formant F1, F2, F3, F4 et F5 ont été fixées par sexe, inspirées de Calliope. Les valeurs ont été présentées sur un trapèze vocalique avec des ellipses de dispersion créées à partir des références de Calliope. Les consonnes étaient jugées de manière qualitative seulement.

IV – Résultats

A – Sujets sains

Les activations cérébrales observées dans les trois tâches pour les sujets sains sont présentées dans la Figure 3. Les taux de réponses correctes et les temps de réaction dans les trois tâches pour les sujets sains sont présentés dans la Figure 4.

Par rapport à la condition de repos, la tâche de répétition de syllabes implique une activation bilatérale avec une dominance des ac-

tivations du côté gauche. On retrouve une activation au niveau des aires temporales (aires auditives de réception et d'analyse du signal de parole avec activation du gyrus temporal supérieur bilatéral et interface lexicale avec activation du gyrus temporal moyen gauche). L'activation du réseau sémantique ventral est également à noter. Enfin, on trouve une activation au niveau du cortex pariétal inférieur droit.

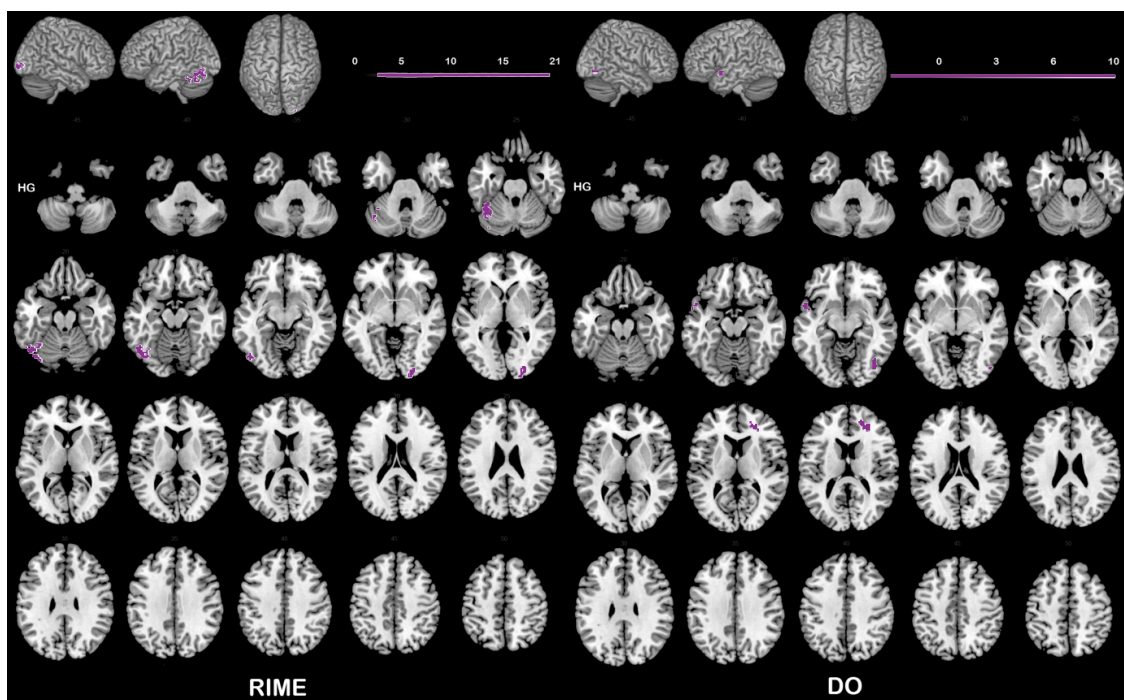
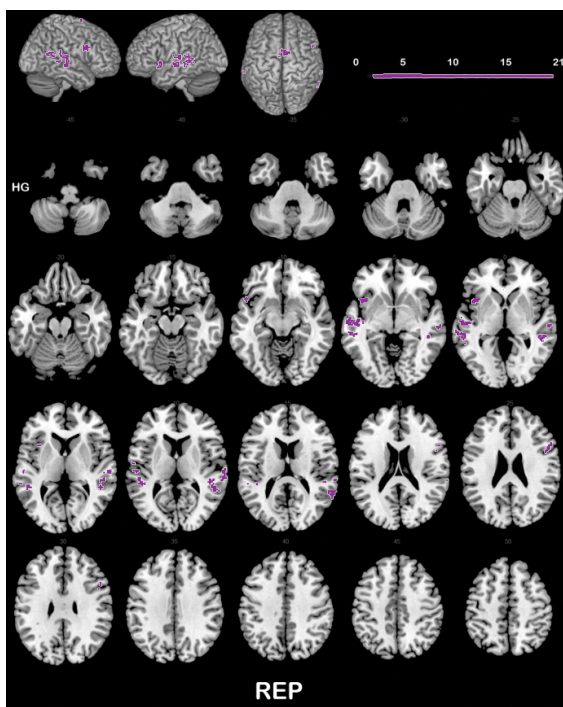
Par rapport à la condition de repos, la tâche de dénomination d'images implique peu d'activations. On retrouve une région impliquée dans le monitoring des erreurs (cortex cingulaire antérieur droit), une dans les processus perceptuels de haut niveau (pôle temporal supérieur gauche, aire TG) comme l'émotion, l'attention et la mémoire (Masterton, 1978), et enfin l'aire visuelle droite, en relation avec la présentation visuelle des stimuli.

Par rapport à la condition de repos, la tâche de jugement de rimes implique une activation au niveau des aires visuelles bilatéralement, en relation avec la présentation visuelle des stimuli. Les zones activées dans le cervelet (lobules VI et Crus 1 gauches) sont des zones impliquées dans le traitement du langage (Stoodley & Schmahmann, 2009).

Figure 3 – Réseaux cérébraux des activations observées lors de la réalisation des trois tâches proposées pour les sujets sains (contraste tâche moins contrôle). Pour REP et RIME, $p < 0.0005$ non corrigé, taille minimale des clusters : 20 voxels ; pour DO, $p < 0.005$ non corrigé, taille minimale des clusters : 20 voxels.

Vues : hémisphère droit, hémisphère gauche, vue de dessus, vues axiales : $z = -45$ à $z = 50$ par pas de 5.

Le dégradé de couleurs représente les valeurs du T



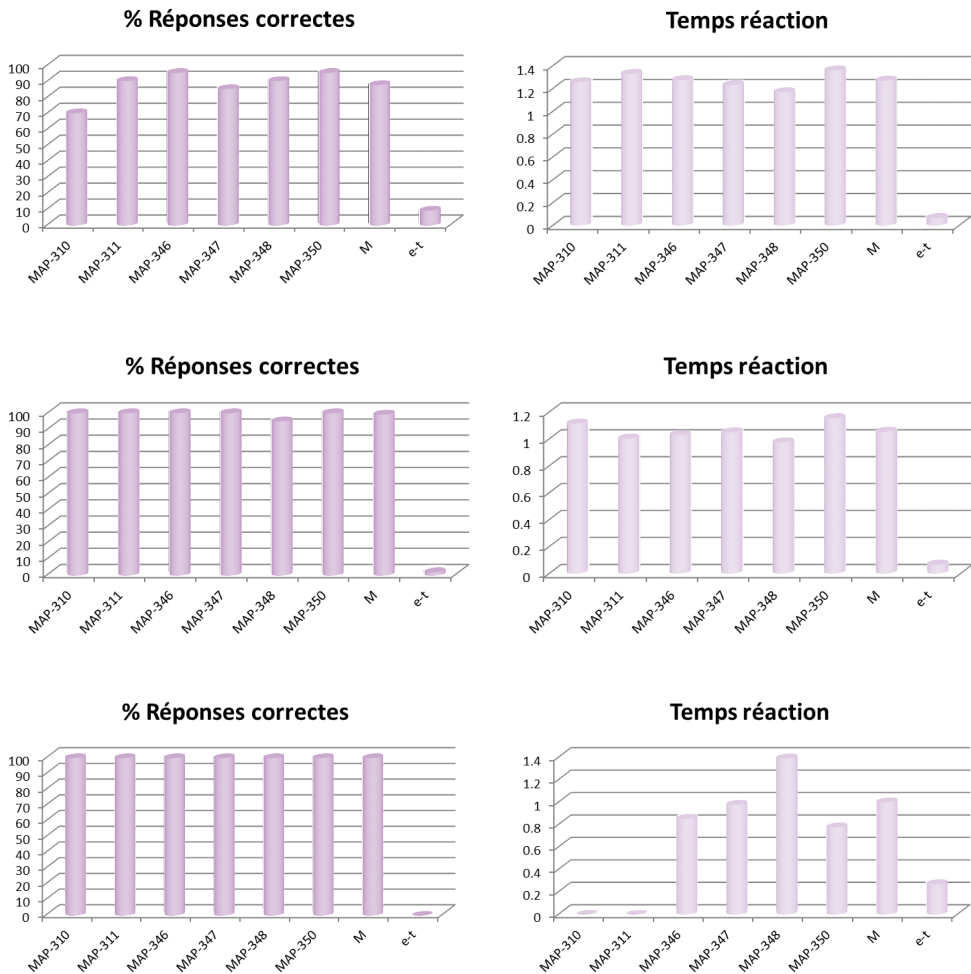


Figure 4 – Taux de réponses correctes et temps de réaction pour les trois tâches en IRM fonctionnelle pour les 6 sujets sains. De haut en bas : répétition de syllabes, dénomination d’images et jugement de rimes. M: moyenne, e-t: écart-type.

B – Patient

1 – IRMf

Les activations cérébrales observées lors des trois tâches pour le patient avant et après rééducation sont présentées dans la Figure 5.

Par rapport à la condition de repos, lors de la session 1, la tâche de répétition de syllabes implique l’activation de la voie dorsale avec l’aire de Broca gauche et les aires temporelles gauches et droites (ac-

tivation prédominante à droite). Les activations au niveau du cervelet (lobule VIIa Crus I bilatéral) et du cortex cingulaire moyen droit seraient liées à des processus exécutifs, notamment de choix. Lors de la session 2, on trouve une partie du réseau de la parole au niveau temporal (STG, gyrus de Heschl, opercule rolandique), cérébelleux (lobule VI) et insulaire mais uniquement du côté droit. Les réponses correctes en imagerie sont de l'ordre de 65 %.

Par rapport à la condition de repos, la tâche de dénomination d'images de la session 1 ne semble pas exploitable, étant donné l'importance des activations en couronne probablement liées aux mouvements de tête du patient dans l'IRM. Lors de la session 2, on observe beaucoup moins de mouvements de tête, ce qui permet d'exploiter les données. On observe des activations au niveau du réseau de parole, qui se situent plus volontiers dans l'hémisphère droit du cerveau. L'AMS est activée de façon bilatérale, le cortex sensorimoteur est activé uniquement à droite. Le lobule VI est activé à gauche. Les réponses correctes pour cette tâche sont de l'ordre de 20 à 30 % pour les deux sessions.

Par rapport à la condition de repos, la tâche de jugement de rimes de la session 1 occasionne, comme pour la tâche de dénomination d'images, beaucoup de mouvements de tête que nous n'avons pas pu corriger. Lors de la session 2, on retrouve une prédominance droite des activations au niveau de la partie inférieure du gyrus frontal (GFI partie operculaire), du lobule pariétal supérieur et du cervelet à gauche (lobule VIIIa et lobule VI bilatéral). Les réponses correctes pour cette tâche sont de l'ordre de 95 à 100 % pour les deux sessions.

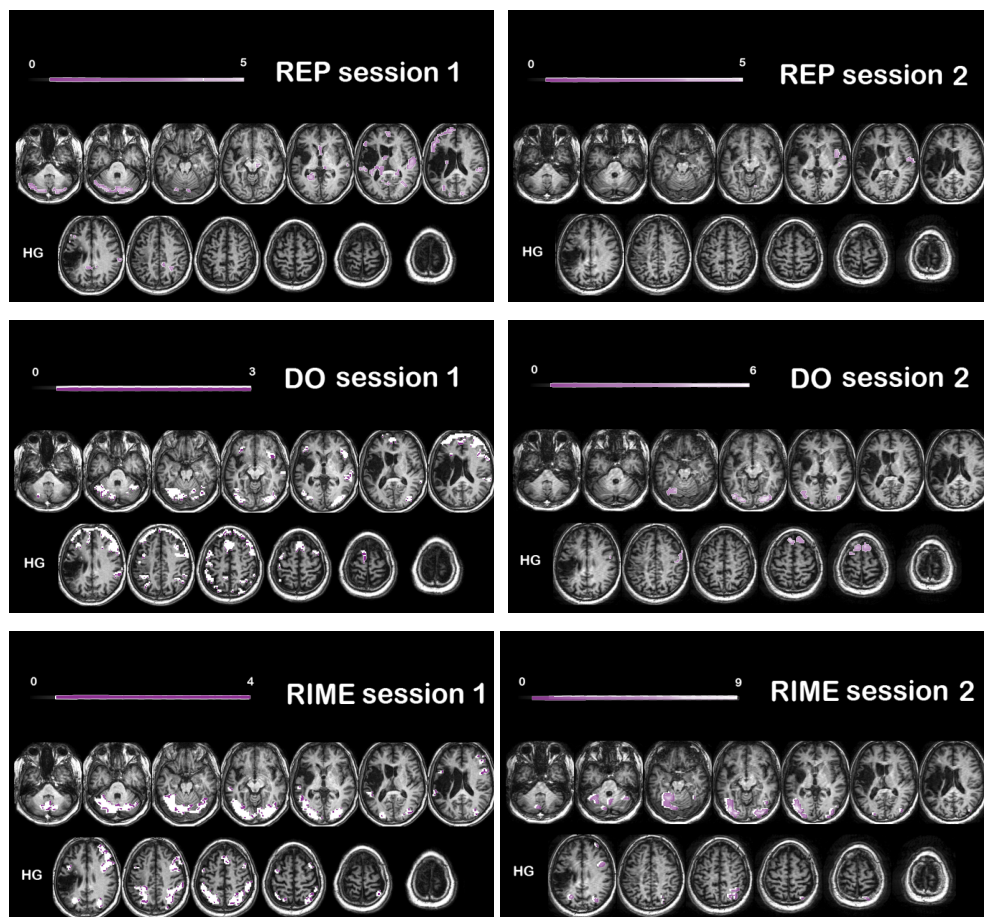


Figure 5 – Réseaux cérébraux des activations observées lors de la réalisation des trois tâches proposées pour le patient pour les deux sessions (contraste tâche moins contrôle). $p < 0.001$ non corrigé, taille minimale des clusters : 20 voxels. Vues axiales : $z = -41$ à $z = 79$ par pas de 10. Le dégradé de couleurs représente les valeurs du T

2 – Comportemental

L'analyse des résultats au bilan orthophonique montre une amélioration de la fluence alphabétique de mots qui n'est plus pathologique. La dénomination de mots et la répétition de logatomes sont en légère amélioration. La lecture à haute voix de sons et de logatomes est toujours très faible malgré une légère amélioration des scores. Le patient conserve de grandes difficultés avec les consonnes complexes, au niveau mnésique et au niveau du langage spontané. Le détail des scores est donné dans le Tableau 1.

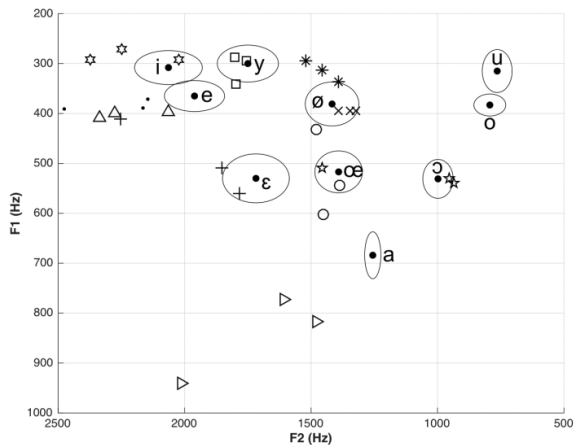
Bilan pré-RO	Bilan post-RO	Langage spontané	Répétition logatomes /30	Répétition mots simples /20	Répétition mots complexes /20	Répétition phrases /10	DO /80	E-T DO 80	Fluence verbale catégorielle	E-T Fluence verbale catégorielle	Fluence verbale alphabétique
X		Non fluent, diff sons complexes	19	20	5	2	16	-28,1	6	-2,85	2
	X	Non fluent, diff sons complexes	21	20	4	3	19	-26,7	6	-2,85	7

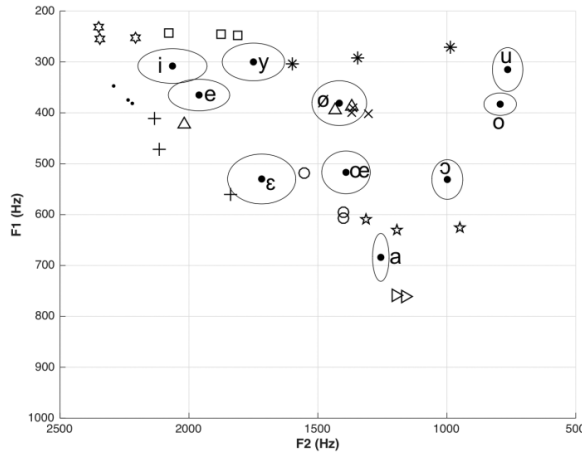
E-T Fluence verbale alphabétique	Lecture lettres /20	Lecture logatomes /20	Lecture mots réguliers /10	Lecture mots irréguliers /10	Praxies bucco-faciales /15	Jugements de rimes /40	Désignation d'images /36	Morphosyntaxe /8
-2,08	3	0	2	1	9 sur ordre + 3 imitation	27	36	7
-1,48	5	2	2	1	9 sur ordre + 2 imitation	27	36	7

Tableau 1 – Résultats des bilans orthophoniques pour le patient (pré et post-rééducation). RO : rééducation orthophonique, diff: difficultés, DO: dénomination, E-T: écart-type

3 – Acoustique

L'analyse acoustique des voyelles a montré une production plus canonique des voyelles /u/, /o/ et /a/ sur le plan du F2 lors de la session 2 par rapport au bilan en pré-rééducation, comme on peut le constater sur la Figure 6.





▽	a
○	œ
☆	i
☆	ɔ
*	u
□	y
△	o
×	ø
•	e
+	ε

Figure 6 – Représentation des fréquences des deux premiers formants pour le patient. En haut : avant rééducation ; en bas : après rééducation. Les références moyennes de Calliope sont indiquées par des points « • ».

Les ellipses sont des ellipses de dispersion autour de cette référence.

Les productions du patient sont indiquées par les symbole ci-dessus.

Le jugement qualitatif des consonnes a montré, en pré-rééducation, des difficultés au niveau de la réalisation des occlusives et fricatives sonores qui étaient dévoisées en contexte CV mais aussi en contexte VCV avec une localisation des erreurs sur les fricatives sonores avec en plus une difficulté à maintenir le contexte vocalique symétrique /a/. Après rééducation, nous avons observé seulement deux difficultés de voisement sur les syllabes /ba/ et /za/ et sur /aza/ et /aza/. Nous avons analysé seulement la première répétition. La Figure 7 en donne les résultats détaillés.

Séquences CV	Séquences CV avant rééducation	Séquences CV après rééducation
/pa/	OK	OK
/ba/	/pa/	/pa/
/ta/	OK	OK
/da/	/ta/	OK
/ka/	/kaʁ/	OK
/ga/	OK	OK
/fa/	OK	OK
/va/	/fa/	OK
/sa/	OK	OK
/za/	/sa/	/sa/
/ʃa/	OK	OK
/ʒa/	/ʃa/	OK
/la/	OK	OK
/ma/	OK	OK
/na/	/ma/	OK
/ʋa/	OK	OK
/ɲa/	OK	OK
/ja/	OK	OK

Séquences VCV	Séquences VCV avant rééducation	Séquences VCV après rééducation
/apa/	OK	OK
/aba/	OK	OK
/ata/	/afe/	OK
/ada/	/ade/	OK
/aka/	OK	OK
/aga/	/ago/	OK
/afa/	OK	OK
/ava/	/afa/	OK
/asa/	/aso/	OK
/aza/	/aso/	/asa/
/aja/	OK	OK
/aza/	/aja/	/aja/
/ala/	OK	OK
/ama/	/ma/	/apa/
/ana/	OK	OK
/ara/	OK	OK
/aʔa/	OK	OK
/aja/	/aʔa/	OK

Figure 7 – Résultats du jugement qualitatif des productions consonantiques avant et après rééducation.

Les séquences différentes des séquences attendues sont notées en violet.

V – Discussion

Pour les sujets sains, lors de la tâche de répétition, on voit clairement qu'il s'agit d'une tâche de perception de parole comme le montrent Hickok et Poeppel (2007) dans leur modèle, avec prédominance de la voie dorsale. Après activation auditive, il y a récupération des gestes articulatoires de la parole (le gyrus frontal inférieur bilatéral est activé), et coordination de ces gestes lors de l'articulation (dans l'aire motrice supplémentaire bilatérale et l'insula gauche). L'activation du réseau sémantique ventral semble jouer un rôle dans le contrôle des mécanismes d'activation sémantiques pendant la répétition de mots (Moritz-Gasser & Duffau, 2013). L'activation au niveau du cortex pariétal inférieur droit est peut-être le signe d'activation au niveau de l'interface sensorimotrice, où convergent les informations auditives et articulatoires. Cette tâche active donc des régions attendues du réseau de parole mentionnées dans la littérature. Elle est donc validée pour comparaison de ces résultats avec ceux du patient évalué.

Pour la tâche de dénomination d'images, on se serait attendu à trouver une activation motrice au niveau frontal, témoin de l'activation des gestes articulatoires de la parole ainsi qu'une activation au niveau des aires auditives. Le taux de réponses correctes est pourtant bon. L'ajout d'autres sujets sains devrait permettre de mettre ces zones cérébrales en évidence car le peu de sujets sains recrutés pour cette étude pour le moment (6) ne permet probablement pas assez de puissance statistique.

Concernant la tâche de jugement de rimes, on ne retrouve pas d'activation phonologique au niveau du gyrus frontal inférieur. L'activation du cervelet est cependant intéressante. Le lobule VI, essentiellement moteur, contient un homonculus sensorimoteur de la zone labiale et linguale (Mottolese *et al.*, 2013). Cette activation traduirait peut-être une articulation mentale des mots lus. La Crus I est impliquée dans les fonctions exécutives, ce qui pourrait correspondre à la décision demandée lors de la tâche. Mariën *et al.* (2014) rapportent que le lobule VI et la Crus I peuvent initier une séquence motrice phonologique lors de l'encodage.

Grâce à l'analyse des sujets sains, nous avons ainsi une idée plus précise des activations occasionnées par les différentes tâches.

Concernant le patient, nous avons pu constater peu d'amélioration des résultats comportementaux. Les résultats acoustiques sont prometteurs avec amélioration de l'articulation de 3 voyelles et des consonnes voisées.

En IRMf, lors de la tâche de répétition de syllabes, en session 2, il y a très peu d'activations au niveau de l'hémisphère gauche et peu d'implication au niveau de la voie dorsale, contrairement à la session 1. L'implication forte des aires de préparation motrice droites (insula et lobule VI) qui n'apparaissaient pas en session 1 suggère un engagement plus fort de ces zones en session 2.

Nous ne pouvons pas comparer les tâches de dénomination d'images entre les deux sessions IRMf du patient, étant donné l'importance des mouvements de tête lors de la session 1. On peut penser que l'activation sensorimotrice importante du côté droit et du cervelet gauche serait le signe d'une levée d'inhibition qui s'observe dans les nombreuses persévérations en imagerie.

Pour la tâche de jugement de rimes, lors de la session 2, l'activation importante du cervelet, notamment du côté gauche, et de façon assez intense, est peut-être le signe d'une compensation de la perte de substance cérébrale au niveau de la région sylvienne gauche.

Conclusion

Notre protocole d'imagerie est validé par l'étude menée auprès de sujets sains. Il est destiné désormais à une population de patients aphasiques chroniques recrutés dans l'agglomération grenobloise qui seront évalués avant et après rééducation par retour visuel échographique.

Nous ne pouvons juger l'effet de la rééducation par retour visuel de la langue de façon positive pour le moment. Sur la base des résultats du bilan orthophonique, nous ne constatons pas de franche amélioration entre la session pré-rééducation et la session post-rééducation. La dénomination de mots et la répétition de logatomes lors du bilan orthophonique sont certes en amélioration mais les résultats ne sont pas significatifs. Les résultats acoustiques, dont les sons correspondent globalement à ceux qui ont été travaillés en rééducation sont en amélioration. Cependant, nous n'avons pas encore observé de généralisation dans les autres tâches articulatoires.

Un certain nombre de difficultés sont présentes lorsque l'on travaille avec des patients présentant des lésions cérébrales. Il faut noter que les mouvements sont très importants chez le patient par rapport aux sujets sains. La plupart des artéfacts que nous avons observés sont probablement liés à l'abondance de liquide céphalo-rachidien dans le cerveau lésé, qui conduit à moins de stabilité du signal BOLD. Les résultats en imagerie pour le patient sont difficiles à interpréter étant donné qu'ils ne peuvent pas être attribués à un effet de la rééducation. La rééducation par retour visuel ne donne pas de résultat concluant chez ce patient car l'aphasie n'est pas vraiment une aphasie d'expression pure (ce patient présentait d'ailleurs au départ une aphasie globale).

Cette étude très préliminaire avait pour objectif principal de démontrer la faisabilité de la méthode et le type d'étude envisagée à l'avenir. De nouveaux sujets sains et patients ont été recrutés afin d'agrandir la cohorte. Les passations et analyses sont en cours et nous espérons pouvoir affiner nos prédictions concernant la modulation du réseau de parole après rééducation par retour visuel.

Remerciements

Nous tenons à remercier la plateforme IRMaGe et notamment Laurent Lamalle qui a contribué à la mise au point du protocole de neuroimagerie et Assia Jaillard pour la mise en contact avec le patient et son aide méthodologique. La plateforme IRMaGe bénéficie d'une aide de l'état gérée par l'Agence Nationale pour la Recherche au titre du programme « investissements d'avenir » référencé ANR-11-INBS-0006.

Acher, A., Sato, M., Vilain, C., Lamalle, L., Krainik, A., Attyé, A. & Perrier, P. (2014). Méthodologie en IRM fonctionnelle pour l'étude des activations corticales associées au réapprentissage de la parole. Dans R., Sock, B., Vaxelaire, C., Fauth (Dir), *La voix et la parole perturbées, Travaux en Phonétique Clinique* (pp. 227-240). Mons: Editions du CIPA.

Agence nationale d'accréditation et d'évaluation en santé (2002). Prise en charge initiale des patients adultes atteints d'accident vasculaire cérébral. Aspects paramédicaux. *Recommandations pour la pratique clinique*. Repéré le 29 avril 2016 à http://www.has-sante.fr/portail/upload/docs/application/pdf/avc_param_351dical_argumentaire_version_2006.pdf

Baciu, M., Boudiaf, N., Cousin, E., Perrone-Bertolotti, M., Pichat, C., Fournet, N., Chainay, H., Lamalle & Krainik, A. (2016). Functional MRI evidence for the decline of word retrieval and generation during normal aging. *Age, Journal of the American Aging Association*, 38, doi: 10.1007/s11357-015-9857-y.

Baudo, K., & Vernisse, A. L. (2001). *Influence de la mémoire de travail sur l'ordre de réussite aux épreuves métaphonologiques* (Mémoire pour l'obtention du certificat de capacité d'orthophoniste, inédit). Lyon: Université Claude Bernard Lyon 1.

Bernhardt, B., Gick, B., Bacsfalvi, P., & Adler-Bock, M. (2005). Ultrasound in speech therapy with adolescents and adults. *Clinical Linguistics and Phonetics*, 19, 605-617, doi: 10.1080/02699200500114028.

Boersma, P. & Weenink, D. (1996). *Praat, a system for doing phonetics by computer, version 3.4*, Report No. 132, Institute of Phonetic Sciences of the University of Amsterdam, 1-182.

Binder, J. R., Desai, R. H., Graves, W. W., & Conant, L. L. (2009). Where Is the Semantic System? A Critical Review and Meta-Analysis of 120 Functional Neuroimaging Studies. *Cerebral Cortex*, 19(12), 2767–2796, doi: <http://doi.org/10.1093/cercor/bhp055>.

Bhogal, S.K., & Speechley, M. (2003). Intensity of aphasia therapy, impact on recovery. *Stroke*, 34(4), 987-993, doi: 10.1161/01.STR.0000062343.64383.D0.

Cannard, C., Bonthoux, F., Blaye, A., Scheuner, N., Schreiber, A.-C. & Trinquart, J. (2006). BD2I: Normes sur l'identification de 274 images d'objets et leur mise en relation chez l'enfant français de 3 à 8 ans. *L'Année Psychologique*, 106, 375-396.

Calliope (1989). *La parole et son traitement automatique*. Paris: Masson.

Caramazza, A. & Hillis, A.-E. (1990). « Where do semantic errors come from? ». *Cortex*, 26, 95-122.



Deloche, G. & Hannequin, D. (1997). *DO 80: Test de dénomination orale d'images*. Paris: ECPA.

Duffau, H., Moritz-Gasser, S. & Mandonnet, E. (2014). A re-examination of neural basis of language processing: Proposal of a dynamic hodotopical model from data provided by brain stimulation mapping during picture naming. *Brain and Language*, 131, 1-10, doi: 10.1016/j.bandl.2013.05.011.

Duffau, H. (2009). Does post-lesional subcortical plasticity exist in the human brain? *Neuroscience Research*, 65, 131–135, doi: 10.1016/j.neures.2009.07.002.

Eickhoff, S.B., Stephan, K.E., Mohlberg, H., Grefkes, C., Fink, G.R., Amunts, K. & Zilles, K. (2005). A new SPM toolbox for combining probabilistic cytoarchitectonic maps and functional imaging data. *NeuroImage*, 25, 1325-1335.

Fridriksson J, Hubbard, H.I., Hudspeth, S.G., Holland, A.L., Bonilha, L., Fromm, D. & Rorden, C. (2012). Speech entrainment enables patients with Broca's aphasia to produce fluent speech. *Brain*, 135, 3815-29, doi: 10.1093/brain/aws301.

Fridriksson, J., Kjartansson, O., Morgan, P. S., Hjaltason, H., Magnusdottir, S., Bonilha, L. & Rorden C. (2010). Impaired Speech Repetition and Left Parietal Lobe Damage. *The Journal of Neuroscience*, 30(33), 11057-11061, doi: 10.1523/JNEUROSCI.1120-10.2010.

Friston, K.J., Holmes, A.P., Poline, J.B., Grasby, P.J., Williams, S.C., Frackowiak, R.S. & Turner, R. (1995). Analysis of fMRI time-series revisited. *NeuroImage*, 2, 45-53.

Grabski, K., Schwartz, J.-L, Lamalle, L., Vilain, C., Vallée, N., Baciú, M. Le Bas, J.-F & Sato, M. (2013, b). Shared and distinct neural correlates of vowel perception and production. *Journal of Neurolinguistics*, 26(3), 384-408, doi: 10.1016/j.jneuroling.2012.11.003.

Hickok, G. & Poeppel, D. (2007). The cortical organization of speech processing. *Nature Reviews Neuroscience* 8, 393-402, doi: 10.1038/nrn2113.

Hueber, T. (2013). Ultraspeech-player: Intuitive visualization of ultrasound articulatory data for speech therapy and pronunciation training. *Actes de la Conférence Interspeech (show & tell)*, (pp 752-753). Lyon, France.

Kiran, S., Meier, E. L., Kapse, K. J. & Glynn, P. A. (2015). Changes in task-based effective connectivity in language networks following rehabilitation in post-stroke patients with aphasia. *Frontiers in Human Neuroscience*, 9, doi: 10.3389/fnhum.2015.00316.

Langel., C. (2002). *Méthode de rééducation des troubles articulatoires isolés avec les guides-langue de S. Borel-Maisonny*. Paris: Editions Jaquet.



Lopresti, C. (2015). *Involvement of the cerebellum in verbal working memory and phonological judgment: evidence for a role in predictive phonological coding* (Master's Thesis), Pittsburgh: University of Pittsburgh.

Marcotte, K., Adrover-Roig, D., Damien, B., de Préaumont, M., Génereux, S., Hubert, M. & Ansaldo, A.I. (2012). Therapy-induced neuroplasticity in chronic aphasia. *Neuropsychologia*, 50(8), 1776-86, doi: 10.1016/j.neuropsychologia.2012.04.001.

Mariën, Peter, Ackermann, H., Adamaszek, M., Barwood, C. H. S., Beaton, A., Desmond, J., De Witte, E., Fawcett, A. J., Hertrich, I, Küper, M., Leggio, M., Marvel, C., Molinari, M., Murdoch, B. E., Nicolson, R. I., Schmahmann, J. D., Stoodley, C. J., Thürling, M., Timmann, D., Wouters, E., & Ziegler, W. (2014). Consensus Paper: Language and the Cerebellum: an Ongoing Enigma. *Cerebellum*, 13, 386-410, doi: 10.1007/s12311-013-0540-5.

Masterton, R. B. (1978). *Handbook of Behavioral Neurobiology: Sensory Integration*. New York: Plenum Press.

Moritz-Gasser, S. & Duffau, H. (2013). The anatomo-functional connectivity of word repetition: insights provided by awake brain tumor surgery. *Frontiers in Human Neurosciences*, 7, doi: 10.3389/fnhum.2013.00405.

Mottolèse, C., Richard, N., Harquel, S., Szathmari, A., Sirigu, A., Desmurget, M. (2013). Mapping motor representations in the human cerebellum. *Brain*. 136, 330-42, doi: 10.1093/brain/aws186.

New, B. (2006). Lexique 3: Une nouvelle base de données lexicales. *Actes de la Conférence Traitement Automatique des Langues Naturelles (TALN 2006)*, Louvain, Belgique.

Oldfield, R.C. (1971). The assessment and analysis of handedness: the Edinburgh inventory. *Neuropsychologia*. 9(1), 97-113, doi: 10.1016/0028-3932(71)90067-4.

Preston, J. L., & Leaman, M. (2014). Ultrasound visual feedback for acquired apraxia of speech: A case report. *Aphasiology*, 28(3), 278-295, doi: 10.1080/02687038.2013.852901.

Price, C.J (2010). The anatomy of Language: A review of 100 fMRI Studies Published in 2009. *Annals of the New York Academy of Sciences* 1191(1), 62-88, doi: 10.1111/j.1749-6632.2010.05444.x.

Riecker, A, Mathiak, K., Wildgruber, D., Erb, M., Hertrich, I., Grodd, W. & Ackermann, H. (2005). fMRI reveals two distinct cerebral networks subserving speech motor control. *Neurology*, 64, 700–706, doi: <http://dx.doi.org/10.1212/01.WNL.0000152156.90779.89>.



Rizzolatti, G. & Craighero, L. (2004). The mirror-neuron system. *Annual Review of Neuroscience*, 27, 169–192, doi: 10.1001/archneurol.2009.41.

Robey, R.R. (1998). A meta-analysis of clinical outcomes in the treatment of aphasia. *Journal of Speech and Hearing Research*, 41(1), 172-187, doi: 10.1044/jslhr.4101.172.

Shum, M., Shiller, D., Baum, S., & Gracco, V. (2011). Sensorimotor integration for speech motor learning involves the inferior parietal cortex. *European Journal of Neuroscience*, 34, 1817-1822, doi: 10.1111/j.1460-9568.2011.07889.x.

Snodgrass, J.G. & Vanderwart, M. (1980). A Standardized Set of 260 Pictures: Norms for Name Agreement, Image Agreement, Familiarity, and Visual Complexity. *Journal of Experimental Psychology: Human Learning and Memory*, 6(2), 174-215.

Stone, M. (2005). A guide to analysing tongue motion from ultrasound images. *Clinical Linguistics & Phonetics*, 19(6-7), 455-501, doi: 10.1080/02699200500113558.

Stoodley, C. J. & Schmahmann, J. D. (2009). Functional topography in the human cerebellum: a meta-analysis of neuroimaging studies. *Neuroimage*, 44(2), 489-501, doi: 10.1016/j.neuroimage.2008.08.039.

Tourville, J. A. & Guenther F. H. (2011). The DIVA model: A neural theory of speech acquisition and production. *Language and Cognitive Processes*, 26(7), 952–981, doi: 10.1080/01690960903498424.

Wagshul, M. E., Azizian, A., Fiore, S., Korgaonkar, M. S., Perkins, C. J., Watson, T., Squires, N. K. (2005). A Picture Naming Task for Measuring Brain Activity with Functional MRI and Event-Related Potentials. *Actes de la Conférence International Society for Magnetic Resonance in Medicine*. Miami, Floride.

