



HAL
open science

Photodiagnostic et chirurgie guidés par la fluorescence

Serge Mordon, Geneviève Bourg-Heckly

► **To cite this version:**

Serge Mordon, Geneviève Bourg-Heckly. Photodiagnostic et chirurgie guidés par la fluorescence. L'Actualité Chimique, 2015, pp.1-15. hal-01251405

HAL Id: hal-01251405

<https://hal.science/hal-01251405>

Submitted on 7 Jan 2016

HAL is a multi-disciplinary open access archive for the deposit and dissemination of scientific research documents, whether they are published or not. The documents may come from teaching and research institutions in France or abroad, or from public or private research centers.

L'archive ouverte pluridisciplinaire **HAL**, est destinée au dépôt et à la diffusion de documents scientifiques de niveau recherche, publiés ou non, émanant des établissements d'enseignement et de recherche français ou étrangers, des laboratoires publics ou privés.

Photodiagnostic et chirurgie guidés par la fluorescence

Serge Mordonet Geneviève Bourg-Heckly

Résumé Pour de nombreux cancers, plus le diagnostic est réalisé précocement, moins les traitements sont lourds et meilleures sont les chances de guérison. L'utilisation de méthodes optiques de diagnostic précoce, basées sur des mesures de fluorescence (photodiagnostic) repose soit sur une fluorescence naturelle, soit sur la répartition d'un marqueur fluorescent permettant de distinguer le tissu tumoral du tissu sain. En cancérologie, l'ablation chirurgicale complète de la tumeur est un des facteurs pronostiques des plus importants pour la survie du patient. Grâce à un marquage spécifique des tumeurs, il est maintenant possible de procéder à l'exérèse macroscopique la plus complète possible de la tumeur en limitant les atteintes lésionnelles sur les tissus sains. On parle alors de chirurgie guidée par la fluorescence.

Mots-clés Fluorescence, laser, cancer, chirurgie, diagnostic

Abstract Fluorescence diagnosis and fluorescence-guided surgery

For many cancers, earlier diagnosis makes treatments less heavy and increases the chances of recovery. Fluorescence diagnosis has become an important method of investigation in clinical practice. It is used to distinguish tumor tissue from healthy tissue, thanks to differences in autofluorescence of specific proteins or in distribution of a fluorescent marker between normal and cancerous lesions. Similarly, complete surgical removal of the tumor is one of the most important prognostic factors for survival of the patient. Fluorescence-guided surgery is now proposed to perform the most complete macroscopic resection of tumors while preserving healthy tissue.

Keywords Fluorescence, laser, light, cancer, surgery, diagnosis

Les marqueurs fluorescents

Le photodiagnostic et la chirurgie guidés par la fluorescence nécessitent l'emploi de marqueurs fluorescents. Il faut distinguer les marqueurs fluorescents (ou fluorophores) disposant de l'AMM (Autorisation de Mise sur le Marché), c'est-à-dire utilisables en clinique humaine, de ceux faisant actuellement l'objet d'évaluations cliniques. Un fluorophore est une molécule caractérisée par son spectre d'absorption et son spectre d'émission de fluorescence, toujours décalé vers des longueurs d'onde plus grandes par rapport au spectre d'absorption. Les sources de lumière sont encore souvent des lampes xénon filtrées, mais plusieurs dispositifs cliniques ont recours à des faisceaux lasers, qui offrent faible divergence et grande intensité lumineuse.

Fluorescéine sodique

En 1871, Baeyer donna le nom de phtaléines à des colorants qu'il avait synthétisés en condensant de l'anhydride phtalique et des dérivés phénoliques. La fluorescéine sodique est isotonique à une concentration de 3,34 %, ce qui permet de l'utiliser par voie injectable. C'est la présence d'une structure polycyclique qui permet la délocalisation des électrons et confère alors des propriétés de fluorescence qui font tout l'intérêt de cette molécule en clinique. La fluorescéine est utilisée principalement en ophtalmologie pour les indications classiques de l'angiographie rétinienne. La fluorescéine sodique exposée à une lumière bleue (465-490 nm) émet une fluorescence jaune-vert (520-530 nm) [1].

Vert d'indocyanine

Le vert d'indocyanine (Indocyanine Green : ICG en anglais) est une molécule de 775 daltons. Sa structure moléculaire lui confère des propriétés amphiphiles, c'est à dire à la fois hydrophile et hydrophobe. Le caractère amphiphile de la molécule explique sa forte affinité pour les protéines plasmatiques, en particulier envers les lipoprotéines. Son mode d'élimination hépato-biliaire traduit bien la propriété lipophile du vert d'indocyanine [2]. Au tout début des années 1970 l'angiographie au vert d'indocyanine a été proposée pour l'ophtalmologie pour étudier le réseau vasculaire choroïdien et depuis représente aussi une aide diagnostique dans l'évaluation de certaines tumeurs de l'oeil. En effet, le vert d'indocyanine présente la particularité d'absorber dans le proche infrarouge (780-805 nm) et d'émettre une fluorescence elle aussi dans l'infrarouge (810-835 nm), permettant de visualiser

des structures tissulaires en profondeur dans la mesure où les tissus biologiques présentent une certaine transparence.

5-aminolévulinique (ALA) – Protoporphyrine IX

L'acide 5-aminolévulinique (5-ALA) est un composé intermédiaire de la synthèse de l'hème. Lorsque le 5-ALA est administré de façon topique, par intraveineuse ou directement au sein de la lésion à des tumeurs humaines ou animales. Une production sélective de protoporphyrine IX (PpIX) est observée au sein des tumeurs, en raison d'une activité réduite de la ferrochétalase, enzyme qui permet la chélation de l'ion ferreux dans le cycle de la porphyrine. La protoporphyrine IX (PpIX) peut alors être utilisée comme un marqueur fluorescent ou agent photosensibilisant en thérapie photodynamique (PDT) (voir article Frochot et coll.dans ce numéro). La PpIX éclairée en lumière bleue (400-450 nm) fluoresce dans le rouge (610-660 nm). En France, 2 produits sont actuellement disponibles : l'Hexvix® qui est utilisé en urologie pour la détection des tumeurs de vessie superficielles [3], et le Gliolan® qui est indiqué chez le patient adulte dans la visualisation des tissus malins au cours du traitement chirurgical du glioblastome (grade III et IV de l'OMS) [4].

Bleu de méthylène

Le bleu de méthylène (ou chlorure de méthylthioninium) est un composé organique dont le nom officiel est chlorure de bis-(diméthylamino)-3,7-phénazathionium. Il fut synthétisé pour la première fois par Heinrich Caro en 1876. Il possède des propriétés de fluorescence dans le rouge et le proche infrarouge (600-1200 nm) et présente des cinétiques de captation et d'élimination différentes pour les tissus cancéreux et pour les tissus sains. Après l'injection de bleu de méthylène, il est donc possible de différencier les tissus tumoraux et de guider le chirurgien dans sa procédure chirurgicale.

Marqueurs non-approuvés en clinique humaine.

Le nombre de marqueurs fluorescents qui font l'objet d'études précliniques (études sur animal) est considérable et il est pratiquement impossible d'en faire une revue exhaustive. Certains sont en cours d'évaluation clinique. On peut citer par exemple ceux ciblant l'activité des protéases, et en particulier des intégrines*3 de type avb3 tel que l'Angiostamp® développé par la société Fluoptics en France [5]. Cependant, l'introduction d'un nouveau

marqueur fluorescent injectable à l'homme nécessite de nombreuses étapes de préclinique réglementaires et plusieurs phases de validation clinique extrêmement coûteuses.

Fluorophores endogènes - autofluorescence

L'autofluorescence résulte du recouvrement de l'émission de divers fluorophores endogènes dont les principaux sont des co-enzymes cellulaires marqueurs du métabolisme, tels que les pyridines nucléotides (NAD) et les flavines (FAD, FMN), ainsi que des protéines fibreuses (collagène et élastine) formant l'essentiel de la matrice extra-cellulaire du tissu conjonctif. De plus le degré de vascularisation tissulaire modifie la forme du spectre d'émission par l'absorption de l'hémoglobine dont le pic est autour de 415 nm. L'autofluorescence tissulaire dépend donc de plusieurs paramètres : métabolisme cellulaire, structure de la matrice extra-cellulaire et vascularisation, qui varient selon que les tissus sont sains ou pathologiques, provoquant des modifications de l'intensité émise et du profil spectral..

Photodiagnostic

Le photodiagnostic, qui désigne les techniques à visée diagnostique utilisant la lumière, est un domaine en plein essor dans lequel l'imagerie de fluorescence occupe une place prépondérante. La principale application médicale de l'imagerie de fluorescence est l'angiographie rétinienne. La visualisation des vaisseaux de la rétine est rendue possible grâce à l'injection intraveineuse préalable de fluorescéine sodique ou de vert d'indocyanine, qui rendent fluorescents les vaisseaux rétiens. Pratiquée de longue date, elle permet à l'ophtalmologiste d'apprécier l'état de la vascularisation rétinienne, notamment en cas de rétinopathie diabétique. A côté de cette technique éprouvée, ces vingt dernières années ont vu le développement de nouvelles méthodes, notamment dans le domaine de l'endoscopie, que nous allons brièvement décrire.

Imagerie endoscopique de fluorescence

L'objectif de l'imagerie de fluorescence est la détection de lésions tumorales, à un stade où elles sont encore non décelables pour l'endoscopie en lumière blanche, afin de guider les biopsies et d'augmenter ainsi la sensibilité du diagnostic. La principale application de

l'autofluorescence concerne la détection précoce des cancers bronchiques où la technique permet de mieux localiser les lésions précancéreuses superficielles (*figure 1*). Les différences observées entre les spectres de fluorescence des tissus sains et cancéreux sont principalement liées à l'intensité de la fluorescence provenant des acides aminés tels que tryptophane et tyrosine, d'enzymes et de coenzymes tels que NADH (Nicotinamide Adénine Dinucléotide) et FAD (Flavine Adénine Dinucléotide), et à celle provenant des protéines structurales des tissus biologiques tels que l'élastine et le collagène.

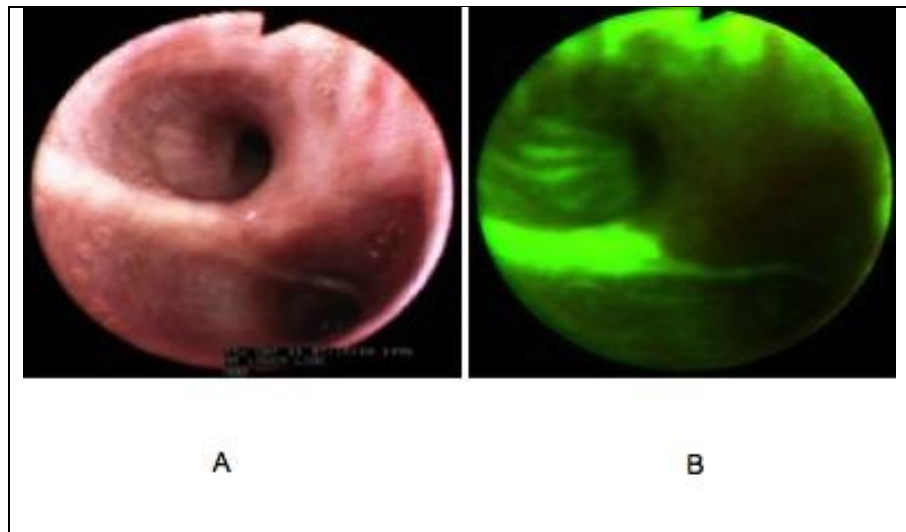


Figure 1 - Imagerie endoscopique d'autofluorescence des bronches

A : Image endoscopique en lumière blanche de la paroi bronchique

B : image correspondante en autofluorescence (fausse couleur) : le cancer in situ est vu comme une atténuation de l'autofluorescence . Source : Pr .Thiberville, CHU Rouen

L'application principale liée à l'utilisation de 5-ALA-PpIX concerne la détection endoscopique des tumeurs vésicales avec l'instillation d'Hexvix® (*figure 2*). La cystoscopie de fluorescence combinée à celle en lumière blanche permet d'améliorer la détection des tumeurs superficielles et d'effectuer leur résection durant le même examen [6].

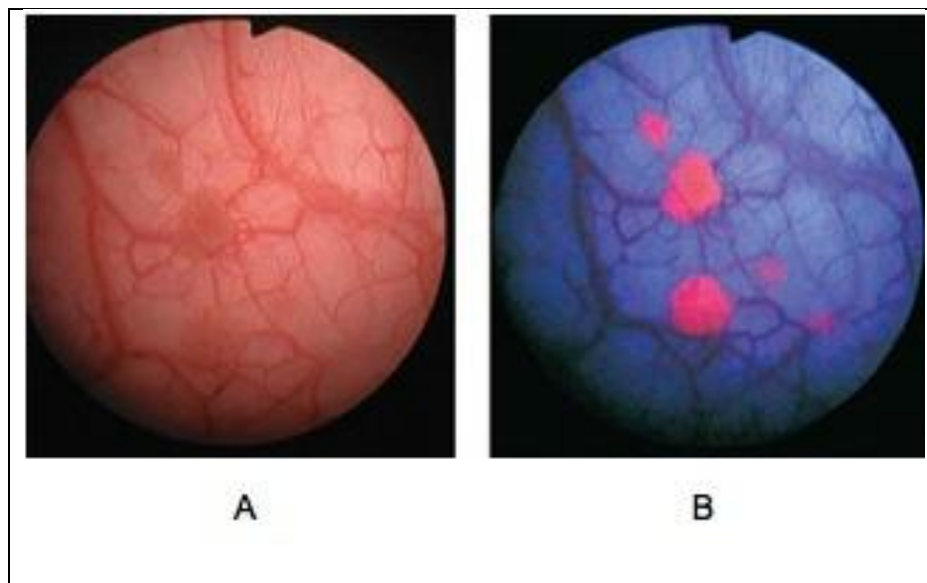


Figure 2 - Cystoscopie de fluorescence (cystoscope D-Light Karl Storz)

A : Image de la paroi vésicale en lumière blanche

B : Image correspondante de fluorescence après instillation d'Hexvix®

De nombreuses études cliniques ont démontré que l'imagerie endoscopique de fluorescence, endogène ou exogène, augmente significativement la sensibilité diagnostique.

Endomicroscopie

L'endoscopie diagnostique ne donne pas accès à l'échelle microscopique et ne permet pas d'explorer la profondeur de la muqueuse. La microscopie confocale fibrée ou endomicroscopie est une modalité émergente d'imagerie dont l'ambition est de repousser ces limites en transférant les techniques de microscopie confocale de laboratoire à l'endoscopie. Elle fournit une biopsie optique, c'est à dire une image microscopique du tissu, *in vivo*, *in situ*, sur un champ de vue de quelques centaines de micromètres, à différents niveaux de profondeur.

La source d'excitation est obligatoirement un laser dont le faisceau, grâce à sa faible divergence, peut être aisément couplé avec une fibre optique et balayé point par point sur le champ de vue. Deux industriels sont présents sur ce secteur : l'australien Optiscan avec un endoscope dédié à la gastroentérologie intégrant le microscope miniaturisé, et le français Mauna Kea Technologies avec des sondes miniatures pouvant être introduites dans tout endoscope standard et amenées au contact de la muqueuse, ce qui autorise des applications

plus larges (exploration des voies biliaires et de l'arbre bronchique notamment). L'endomicroscopie est évaluée dans de nombreuses études cliniques [7].

En gastro-entérologie, la fluorescéine est injectée par voie intraveineuse. Les principales indications comprennent l'aide à l'identification des néoplasies colorectales, à la détection des lésions précancéreuses dans l'œsophage en cas de reflux acides et l'exploration du système pancréaticobiliaire.

En pneumologie, la méthode, fondée sur l'autofluorescence excitée à 488 nm, permet l'exploration de l'arbre bronchique, des bronches proximales jusqu'aux alvéoles. Elle visualise la microstructure du réseau d'élastine du tissu sous-épithélial et ses altérations en regard de lésions précancéreuses et de carcinomes *in situ*. Le faible diamètre de la sonde (Alveoflex®, Mauna Kea Technologies) permet l'obtention d'une image de la structure tridimensionnelle du système alvéolaire qui est remaniée dans la plupart des affections du poumon profond (fibroses, bronchite obstructive chronique).

Chirurgie guidée par la fluorescence

En cancérologie, l'ablation chirurgicale complète de la tumeur est un des facteurs pronostiques des plus importants pour la survie du patient. Pour certaines interventions, il est toutefois difficile pour le chirurgien de déterminer les marges précises de la tumeur ; il n'est guidé pour cela que par ses sens visuel et tactile et par son expérience. Même dans les unités hautement spécialisées, 50 % des interventions sont classées comme non-réussies car les échantillons excisés révèlent des marges positives à l'examen histopathologique. Des techniques d'imagerie permettant au chirurgien d'aboutir à l'exérèse la plus complète possible de la tumeur, en limitant les atteintes lésionnelles sur les tissus sains, peuvent donc se révéler particulièrement utiles.

Il existe déjà aujourd'hui plusieurs techniques d'imagerie per-opératoires. On peut citer l'échographie, la radiographie X et l'imagerie par résonance magnétique (IRM). Ces techniques fournissent une image anatomique, très utile par exemple en neurochirurgie pour la correction du « brain shift » (déplacements anatomiques du cerveau dans la boîte crânienne), ou plus généralement pour le contrôle de l'exérèse chirurgicale. Ces techniques présentent néanmoins des inconvénients tels que des contraintes de radioprotection (Rayons X), une lourdeur de l'implémentation en bloc opératoire et un coût élevé (en particulier pour l'IRM),

et une imagerie de faible qualité pour les IRM bas champs. L'utilisation de marqueurs tumoraux radioactifs, émetteurs gamma ou beta, est proposée afin d'améliorer la visualisation des tumeurs [8]. Cependant, la sélectivité spatiale reste faible. C'est dans ce contexte que le recours à des marqueurs fluorescents, plus faciles à mettre en œuvre présentent un intérêt pour une chirurgie guidée.

La mise en œuvre de la technique de résection chirurgicale nécessite une instrumentation dédiée qui doit répondre à toutes les contraintes réglementaires de son utilisation en clinique. Un certain nombre d'appareils actuellement utilisés en clinique sont présentés dans le Supplément électronique.

Applications cliniques

Glioblastome

La chirurgie du glioblastome (tumeur primitive du cerveau la plus fréquente et la plus agressive) constitue une des principales utilisations de la fluorescéine sous microscope équipé d'un filtre bleu (Blue 400) ou jaune (Yellow 560). Les études cliniques ne montrent aucune complication relative à l'administration du colorant par voie intraveineuse. Dans une récente étude, Acerbi *et al.* [9] observent une résection complète dans plus de 80% des patients traités. Le tissu du gliome malin (grade III et IV) synthétise et accumule les porphyrines en réponse à une administration de 5-ALA. Grâce au guidage du geste chirurgical après administration de Gliolan®, un essai à grande échelle, multicentrique de phase III sur 243 patients (*figure 3*) a permis d'observer une augmentation significative de l'incidence de résection complète (65% contre 36%), une amélioration de la survie sans progression à 6 mois (41% contre 21%), moins de ré-interventions, et l'apparition de détérioration neurologique retardée [10].

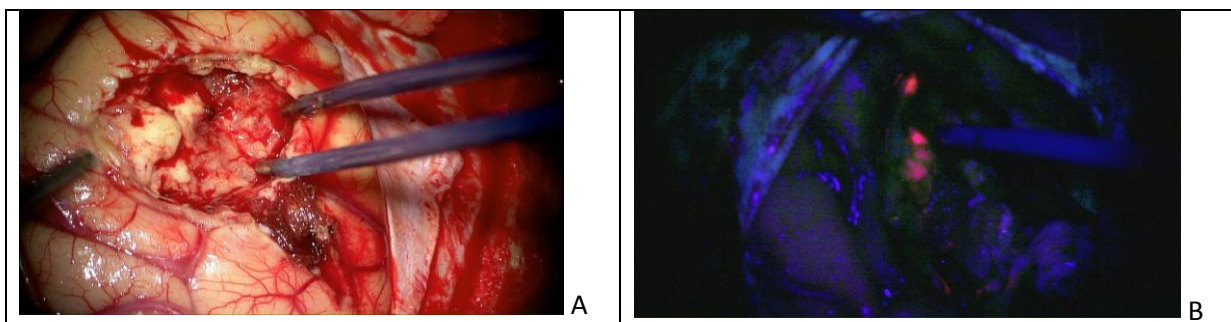


Figure 3 - Résection chirurgicale d'un glioblastome

A : image en lumière blanche

B : image en lumière bleue. La fluorescence rose permet de visualiser la tumeur résiduelle (le patient a reçu du Gliolan 3 heures avant l'intervention chirurgicale). Source : Pr. Reyns, CHRU de Lille.

Cancers de la tête et du cou

Plusieurs études cliniques décrivent l'ablation guidée par fluorescence de tissus mous (thyroïde, surrénales, etc) avec injection intraveineuse d'ICG [11]. La chirurgie de cancers de la tête ou du cou bénéficie aussi de cette technique [12]. Une faible injection intraveineuse de bleu de méthylène peut aussi améliorer la chirurgie de l'adénome parathyroïdien. Sur 2 patients sur 12, les adénomes parathyroïdiens n'ont pu être identifiés et réséqués que grâce à la fluorescence du bleu de méthylène [13].

Cancer du sein.

Malgré les développements récents dans l'imagerie du cancer du sein préopératoire, la localisation per-opératoire du tissu tumoral est difficile, et surtout les marges de résection de la tumeur au cours de la chirurgie mammaire conservatrice sont difficiles à déterminer. Récemment, il a été montré que des lésions cancéreuses du sein non détectables par palpation pouvaient l'être par fluorescence à l'ICG, permettant ainsi une résection complète [14]. Une étude récente réalisée sur 24 patientes, après injection intraveineuse de bleu de méthylène a permis d'améliorer la précision de la résection chirurgicale, et donc les risques de récurrence [15].

Conclusion

L'imagerie de fluorescence permet d'augmenter considérablement les performances diagnostiques des procédures endoscopiques conventionnelles. De la même manière, la chirurgie guidée par la fluorescence augmente significativement l'incidence de résection complète et conduit donc à une amélioration de la survie des patients. On peut distinguer deux axes principaux de développement pour les prochaines années : i) la mise au point de marqueurs fluorescents plus spécifiques afin de délimiter plus précisément l'étendue des



lésions [16], tels que des marqueurs ciblant plus particulièrement des récepteurs spécifiquement exprimés par certaines tumeurs [17] ; ii) le développement de dispositifs plus faciles à mettre en œuvre par le chirurgien . Le dispositif d'imagerie peut être intégré à des lunettes, de type Google Glass [18,19]. Certains auteurs proposent d'automatiser le geste chirurgical de résection grâce au guidage optique [20,21].

Références

- [1] Desmettre T., Devoisselle J. M., Mordon S., Propriétés de fluorescence et particularités métaboliques de la fluorescéine. *J. Fr. Ophtalmol.*,**2000**, 23, p. 821.
- [2] Desmettre T., Devoisselle J. M., Soulie-Begu S., Mordon S., Propriétés de fluorescence et particularités métaboliques du vert d'indocyanine (ICG), *J. Fr. Ophtalmol.*, **1999**, 22, p. 1003.
- [3] Jichlinski P., Guillou L., Karlsen S. J., Malmstrom P. U., Jocham D., Brennhovd B., Johansson E., Gartner T., Lange N., van den Bergh H., Leisinger H.J., Hexyl aminolevulinic acid fluorescence cystoscopy: new diagnostic tool for photodiagnosis of superficial bladder cancer--a multicenter study, *J. Urol.*,**2003**, 170, p. 226.
- [4] Diez Valle R., Slof J., Galvan J., Arza C., Romariz C., Vidal C., Observational, retrospective study of the effectiveness of 5-aminolevulinic acid in malignant glioma surgery in Spain (The VISIONA study),*Neurologia*,**2014**, 29, p. 131.
- [5] Dutour A., Josserand V., Jury D., Guillermet S., Decouvelaere A.V., Chotel F., Pointecouteau T., Rizo P., Coll J.L., Blay J.Y., Targeted imaging of alpha(v)beta(3) expressing sarcoma tumor cells in vivo in pre-operative setting using near infrared: a potential tool to reduce incomplete surgical resection,*Bone*,**2014**, 62, p. 71.
- [6] Jichlinski P., Forrer M., Mizeret J., Glanzmann T., Braichotte D., Wagnieres G., Zimmer G., Guillou L., Schmidlin F., Graber P., van den Bergh H., Leisinger H.J., Clinical evaluation of a method for detecting superficial surgical transitional cell carcinoma of the bladder by light-induced fluorescence of protoporphyrin IX following the topical application of 5-aminolevulinic acid: preliminary results,*Lasers Surg. Med.*,**1997**, 20, p. 402.
- [7] Kuiper T., van den Broek F.J., van Eeden S., Wallace M.B., Buchner A.M., Meining A., van Hee K., Fockens P., Dekker E., New classification for probe-based confocal laser endomicroscopy in the colon,*Endoscopy*,**2011**, 43, p. 1076.
- [8] Ménard L., Imagerie per-opératoire pour l'assistance au traitement chirurgical du cancer, *Journées de réflexion CNRS/IN2P3*. St-François, Guadeloupe, **2010**.
- [9] Acerbi F., Broggi M., Eoli M., Anghileri E., Cavallo C., Boffano C., Cordella R., Cuppini L., Pollo B., Schiariti M., Visintini S., Orsi C., La Corte E., Broggi G., Feroli P., Is fluorescein-guided technique able to help in resection of high-grade gliomas?, *Neurosurg. Focus*,**2014**, 36, E5.
- [10] Colditz M.J., Jeffree R.L., Aminolevulinic acid (ALA)-protoporphyrin IX fluorescence guided tumour resection. Part 1: Clinical, radiological and pathological studies., *J. Clin. Neurosci.*,**2012**, 19, p. 1471.
- [11] Manny T.B., Pompeo A.S., Hemal A.K., Robotic partial adrenalectomy using indocyanine green dye with near-infrared imaging: the initial clinical experience, *Urology*,**2013**, 82, p. 738.

- [12] Fujimaki M., Yokoyama J., Ohba S., Anzai T., Yoshii Y., Ito S., Kojima M., Ikeda K., Dynamic imaging in determining the optimum surgical time for NIR fluorescent image-guided surgery - a preliminary study,*Head Neck Oncol.*,**2012**, 4, p. 50.
- [13] van der Vorst J.R., Schaafsma B.E., Verbeek F.P., Swijnenburg R.J., Tummers Q.R., Hutteman M., Hamming J.F., Kievit J., Frangioni J.V., van de Velde C.J., Vahrmeijer A.L., Intraoperative near-infrared fluorescence imaging of parathyroid adenomas with use of low-dose methylene blue,*Head Neck*,**2014**, 36, p. 853.
- [14] Aydogan F., Ozben V., Aytac E., Yilmaz H., Cercel A., Celik V. Excision of nonpalpable breast cancer with indocyanine green fluorescence-guided occult lesion localization (IFOLL),*Breast Care (Basel)*,**2012**, 7, p. 48.
- [15] Tummers Q.R., Verbeek F.P., Schaafsma B.E., Boonstra M.C., van der Vorst J.R., Liefers G.J., van de Velde C.J., Frangioni J.V., Vahrmeijer A.L., Real-time intraoperative detection of breast cancer using near-infrared fluorescence imaging and methylene blue,*Eur. J. Surg. Oncol.*,**2014**, 40, p. 850.
- [16] Nguyen Q.T., Tsien R.Y., Fluorescence-guided surgery with live molecular navigation--a new cutting edge,*Nat. Rev. Canc.*,**2013**, 13, p. 653.
- [17] Kelderhouse L.E., Chelvam V., Wayua C., Mahalingam S., Poh S., Kularatne S.A., Low P.S., Development of tumor-targeted near infrared probes for fluorescence guided surgery,*Bioconjug. Chem.*,**2013**, 24, p. 1075.
- [18] Liu Y., Bauer A.Q., Akers W.J., Sudlow G., Liang K., Shen D., Berezin M.Y., Culver J. P., Achilefu S., Hands-free, wireless goggles for near-infrared fluorescence and real-time image-guided surgery,*Surgery*,**2011**, 149, p. 689.
- [19] Shao P., Ding H., Wang J., Liu P., Ling Q., Chen J., Xu J., Zhang S., Xu R., Designing a wearable navigation system for image-guided cancer resection surgery,*Ann. Biomed. Eng.*,**2014**, 42, p. 2228.
- [20] Liao H., Noguchi M., Maruyama T., Muragaki Y., Kobayashi E., Iseki H., Sakuma I., An integrated diagnosis and therapeutic system using intra-operative 5-aminolevulinic-acid-induced fluorescence guided robotic laser ablation for precision neurosurgery, *Med. Image Anal.*,**2012**, 16, p. 754.
- [21] Liao H., Fujiwara K., Ando T., Maruyama T., Kobayashi E., Muragaki Y., Iseki H., Sakuma I., Automatic laser scanning ablation system for high-precision treatment of brain tumors,*Lasers Med. Sci.*,**2013**, 28, p. 891.

--	--

		
Serge Mordon	Geneviève Bourg-Heckly	

Serge Mordon est Directeur de Recherche INSERM. Il est le directeur de l'unité INSERM 1189 « ONCO-THAI » au CHRU de Lille.

Geneviève Bourg-Heckly est Maître de Conférences au Laboratoire Jean Perrin, Université Pierre et Marie Curie, Paris.

Ils sont respectivement Président et Secrétaire de la Société Francophone des Lasers Médicaux.*

*Société Francophone des Lasers Médicaux, 8, rue Pastourelle - 75003 PARIS. Courriels : serge.mordon@inserm.fr et genevieve.bourg-heckly@upmc.fr

Photodiagnostic et chirurgie guidés par la fluorescence Serge Mordon et Geneviève Bourg-Heckly

Annexe 1 : Dispositifs d'imagerie de fluorescence commercialisés ou cours d'évaluation clinique.

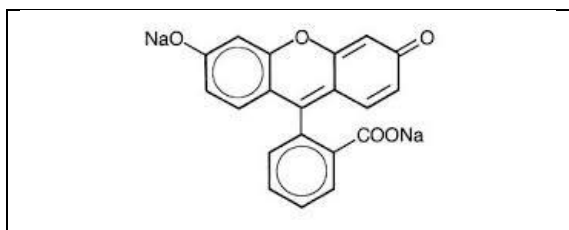
Nom du dispositif	fabricant	application	Substance	Longueur d'onde excitation	Source de lumière	Statut réglementaire	références
Pentero Blue 400	Zeiss	Neurochirurgie	5-ALA (Gliolan)	400 -450nm	Lampe Xénon	Homologué en Europe	http://www.zeiss.com/
DLight + PDD	Karl Storz	Cytoscopie Vessie	5-ALA (Hexvix)	380 -450nm	Lampe Xénon	Homologué en Europe	https://www.karlstorz.com
VISERA ELITE + PDD	Olympus	Cytoscopie Vessie	5-ALA (Hexvix)	400 -450nm	Lampe Xénon	Homologué en Europe	http://www.olympus.co.uk

SPY	Novadaq technologies	Résection par voie endoscopique	ICG	820 nm	laser	Approuvé FDA	http://novadaq.com/
Firefly	Intuitive surgical	Chirurgie cancer avec robot Da Vinci	ICG	820 nm	laser	Approuvé FDA	www. http://intuitiveurgical.com
Artemis	Quest Medical Imaging	Détection Ganglion sentinelle Résection métastases du foie	ICG et Bleu de Methylene	400-1000	laser	Approuvé FDA Homologué en Europe	http://www.quest-mi.com/
Photodynamic Eye	Hamamatsu Photonics	Détection Ganglion sentinelle Oncologie Chirurgie vasculaire	ICG (Pulsion)	760	LED	Approuvé FDA	http://www.pulsion.com
Fluobeam	Fluoptics	Oncologie	ICG et Bleu de Methylene	680 ou 780	laser	Evaluation clinique en cours	http://www.fluoptics.com
Flare	Beth Israel Deaconess Medical Center(BIDMC)	Détection Ganglion sentinelle	ICG et Bleu de Methylene	670 ou 760	LED	Evaluation clinique en cours	http://www.bidmc.org/Research/Feature-Stories/FLARE.aspx
Intra-operative multispectral imaging system.	Technical University Munich/Helmholtz Center Munich	Ganglion sentinelle Chirurgie carcinologique	ICG Fluoresceine	400 – 1000 nm	laser	Evaluation clinique en cours	http://www.helmholtz-muenchen.de/en/ibmi/laboratories/fluorescence-molecular-imaging/index.html

Photodiagnostic et chirurgie guidés par la fluorescence Serge Mordon et Geneviève Bourg-Heckly

Annexe 2 : Formule chimique des fluorophores utilisés en clinique humaine

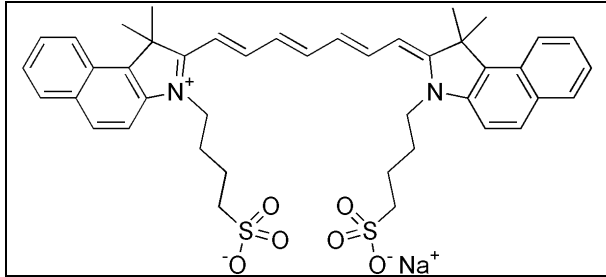
- fluorescéine sodique



Formule Chimique : $C_{20}H_{10}O_5Na_2$

Masse Molaire : 376,28 g/mol

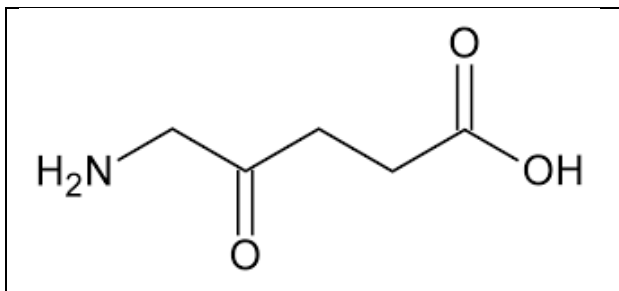
- vert d'indocyanine



Formule chimique est : $C_{43}H_{47}N_2NaO_6S_2$.

Masse moléculaire : 774,96 g/mol

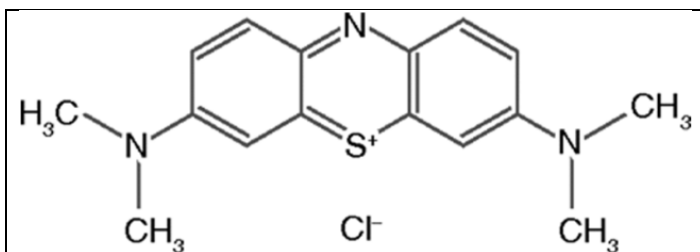
- 5-aminolévulinique



Formule Chimique: $C_5H_9NO_3$

Masse moléculaire: 131,13 g/mol

- bleu de méthylène



Formule Chimique: $C_{16}H_{18}N_3S$

Masse moléculaire: 319.85 g/mol

