



**HAL**  
open science

## Herramienta para la Deteccion de Retinoblastoma

Natalia Indira Vargas-Cuentas, Avid Roman-Gonzalez

► **To cite this version:**

Natalia Indira Vargas-Cuentas, Avid Roman-Gonzalez. Herramienta para la Deteccion de Retinoblastoma. XXII CONGRESO INTERNACIONAL DE INGENIERÍA ELÉCTRICA, ELECTRÓNICA, COMPUTACIÓN Y AFINES - INTERCON 2015, Aug 2015, Huancayo, Perú. pp.5. hal-01189001

**HAL Id: hal-01189001**

**<https://hal.science/hal-01189001>**

Submitted on 1 Sep 2015

**HAL** is a multi-disciplinary open access archive for the deposit and dissemination of scientific research documents, whether they are published or not. The documents may come from teaching and research institutions in France or abroad, or from public or private research centers.

L'archive ouverte pluridisciplinaire **HAL**, est destinée au dépôt et à la diffusion de documents scientifiques de niveau recherche, publiés ou non, émanant des établissements d'enseignement et de recherche français ou étrangers, des laboratoires publics ou privés.

# Herramienta para la Detección de Retinoblastoma

Natalia I. Vargas-Cuentas and Avid Roman-Gonzalez

**Abstract—** El retinoblastoma, es un tumor que se presenta en la retina de las personas, especialmente en los niños. Una detección temprana del mismo, podría ser muy útil y salvar la vida del niño. Es en ese sentido, que el presente trabajo propone una herramienta sencilla para la detección de retinoblastoma analizando fotografías tomadas con flash en las cuales, en el ojo del niño se puede detectar la presencia de leucoria. Esta detección se realiza utilizando las funciones de detección en cascada para el rostro y sus partes en Matlab.

## I. INTRODUCTION

EL presente trabajo propone una herramienta útil para la detección de retinoblastoma especialmente en niños menores a los cinco años, quienes son más vulnerables al desarrollo de este tipo de cáncer infantil.

El retinoblastoma es un tipo especial de tumor que se forma en la retina del ojo. Este tumor puede conducir a un cáncer y se da muy frecuentemente en niños pequeños desde su nacimiento. Este cáncer infantil se presenta en forma hereditaria y no hereditaria cuando existe una mutación del gen RB1.

El síntoma central del retinoblastoma es la presencia de leucoria en la retina, que se puede observar como un reflejo de luz blanca cuando se toma una fotografía con flash al rostro del niño.

El retinoblastoma puede llegar a tener consecuencias irreversibles como la pérdida completa de la visión, la extensión del cáncer hacia el cerebro, la médula ósea y la muerte en caso de que el cáncer este en una etapa avanzada. Para poder evitar consecuencias irreversibles en la salud del niño se deben realizar más esfuerzos para lograr detectar y diagnosticar la presencia de retinoblastoma en una etapa precoz.

Es por esta razón, que la importancia para tener métodos de detección temprana - para la presencia del tumor - se hace muy elevada. Si se logra detectar a tiempo, se puede realizar una cirugía sin comprometer otras partes.

La herramienta que proponemos se basa en la sencilla hipótesis de que el tumor puede resaltar en una fotografía tomada utilizando flash. Es así que utilizando instrucciones de MATLAB, se implementa algoritmos para la detección de la presencia de retinoblastoma en niños. Estos algoritmos están basados en la detección de rostro, y detección de ojos que se puede realizar e implementar en MATLAB.

N. I. Vargas-Cuentas, Universidad Peruana Cayetano Heredia – UPCH (corresponding author; e-mail: natalia.i.vargascuentas@ieec.org).

A. Roman-Gonzalez, Universidad Peruana Cayetano Heredia - UPCH (e-mail: avid.roman-gonzalez@ieec.org).

La estructura del presente trabajo sigue de la siguiente manera: En la Sección II se presentan los antecedentes relacionados a la detección de retinoblastoma. La Sección III muestra la definición y aspectos importantes sobre el retinoblastoma. En la Sección IV se mostrara los detalles del algoritmo para la detección de retinoblastoma. Finalmente se presentara las conclusiones en la Sección V.

## II. ANTECEDENTES

### A. Campaña Publicitaria: “Childhood Eye Cancer Trust”

Como se menciona en [1] una campaña publicitaria desarrollada por la agencia Wunderman del Reino Unido intenta difundir un método de diagnóstico convencional y sencillo para detectar cáncer ocular en los niños a través de la fotografía.

Esta campaña explica de manera interactiva como una fotografía con flash del rostro y sobre todos los ojos del niño, puede mostrar la retina de color blanco (leucoria). Lo cual es un signo cardinal de presencia del tumor de retinoblastoma en los ojos.

La asociación “Childhood Eye Cancer Trust” apuesta por este tipo de campañas pues la detección temprana de este tipo de cáncer es clave para que las consecuencias en el niño no sean irreversibles.

Los posters distribuidos en diversos lugares del Reino Unido contenían imágenes de niños que sobrevivieron a este cáncer gracias a la detección temprana. Estos anuncios se imprimieron con un tipo de tinta especial que al tomar una foto con flash se podía observar como la retina del ojo del niño se tornaba de color blanco.

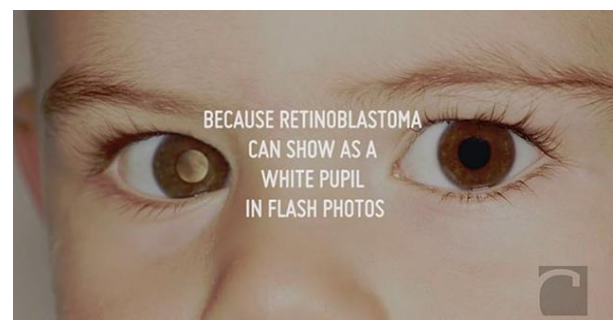

Fig. 1 Advertising Campaign Childhood Eye Cancer Trust [El Comercio Perú, Diciembre 2014, p.12.]

### B. Uso de la Fotografía para el Diagnóstico Temprano de Retinoblastoma

Estudios realizados por la Universidad de Baylor y por la

Escuela de Medicina de Harvard pudieron validar en [2] la hipótesis de que la leucoria o retina blanca es un síntoma central del retinoblastoma en sus primeras etapas y descartaron la antigua teoría de que la aparición de la leucoria indicaba un cáncer ocular avanzado.

Para lograr esto Shaw B. y su equipo de investigación analizaron aproximadamente 7000 fotografías de 28 bebés, 9 de ellos con retinoblastoma y 19 de ellos sin la enfermedad. Después de procesar las imágenes tomadas diariamente durante un periodo de 8 meses se pudo identificar que la leucoria es un síntoma que puede aparecer desde los 12 días de vida de un bebé.

También se pudieron cuantificar parámetros de saturación e intensidad de color de la leucoria, encontrando que la concentración de color o la saturación es un indicador de la gravedad del tumor ocular, Así por ejemplo una leucoria con menor saturación indicaría un tumor de mayor gravedad.

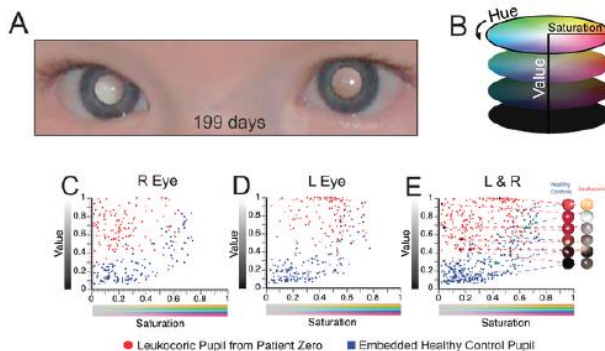


Fig. 2 Intensidad y saturación de la leucoria [Uso de la fotografía para el diagnóstico temprano de retinoblastoma, 2013]

Estos hallazgos indican que una fotografía con flash no solo puede detectar el síntoma representativo del retinoblastoma, sino que también se podría indicar la gravedad del cáncer ocular que presenta el niño.

### C. Peek Retina

El Portable Eye Examination Kit (Peek) es una herramienta que se instala encima del lente del teléfono móvil para obtener un oftalmoscopio portátil de bajo costo [3]



Fig. 3 Peek Retina [Peek Retina acerca los exámenes oculares a tu teléfono móvil, 2014]

Por medio de un software instalado en el teléfono Peek Retina puede procesar las imágenes del fondo de los ojos del usuario y realizar un examen del estado de la retina y enviarlo a cualquier lugar del mundo.

La utilidad de este gadget radica en su utilización en países en vías de desarrollo para poder realizar diagnósticos instantáneos en lugares remotos sin acceso a especialistas médicos.

Esta herramienta actualmente se utiliza para el diagnóstico de enfermedades como las cataratas, el glaucoma y otras enfermedades más leves, e incluso brinda la posibilidad de consultar con especialistas de manera remota.

## III. RETINOBLASTOMA

### A. ¿Qué es Retinoblastoma?

El retinoblastoma como se indica en [7] es un tipo de cáncer que se produce en la capa más profunda del ojo también llamada retina.

La retina está ubicada en la parte interior posterior del ojo, es una fina membrana que recibe las imágenes necesarias para la visión [9].

Como se indica en [10] el retinoblastoma es un cáncer infantil que produce la formación anormal de células malignas, también llamadas cancerosas, en el tejido de la retina.

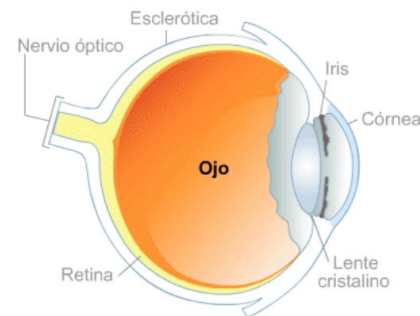

Fig. 4 Anatomía del ojo [Enciclopedia Médica MedlinePlus, 2014]

Este tipo de cáncer ocular se produce debido a la mutación del gen RB1 que es un gen supresor tumoral encargado de reducir la probabilidad de que una célula corporal se transforme en una célula cancerígena [7].

El retinoblastoma se presenta en forma hereditaria y no hereditaria. Cuando es hereditario la mutación del gen RB1 se adquiere de alguno de los padres y cuando el retinoblastoma no es hereditario, es decir cuando sucede al azar, la mutación se produce en el vientre materno cuando se está formando la retina del feto [10].

Se tienen datos en [7] de que el 40% de los casos son hereditarios mientras que el 60% de los casos son no hereditarios. De los cuales el 75% de casos afectan a un solo ojo y el 25% restante afecta a ambos ojos.

Este tipo de cáncer ocular agresivo ataca a los niños pequeños desde el nacimiento y es diagnosticado hasta los tres a cinco años de edad en el mejor de los casos.

### B. Síntomas y Formas de Diagnóstico

Se dice en [7], [9] y [10] que cada niño puede experimentar síntomas diferentes, sin embargo se enumera a continuación los síntomas más comunes de retinoblastoma:

- ❖ Leucoria: Es un reflejo de luz blanca o brillo amarillo que se produce cuando la luz pasa por la pupila. Muy a menudo se puede detectar cuando se le toma al niño una fotografía con flash.
- ❖ Estrabismo: Desviación de los ojos o bizquera, se produce cuando los dos ojos no pueden mirar en la misma dirección.
- ❖ Ardor, enrojecimiento y dolor de uno o ambos ojos.
- ❖ Globo ocular más grande de lo normal.
- ❖ Cambios en la visión del niño.
- ❖ La pupila tiene un aspecto nublado.
- ❖ Pérdida de la visión del niño.

Existe un síntoma central que permite identificar la presencia de retinoblastoma, la leucoria en uno o ambos ojos del niño, los demás síntomas pueden parecerse a otras condiciones o problemas médicos.

Muy a menudo el diagnóstico precoz de la enfermedad puede evitar que los síntomas del retinoblastoma se agraven y lleguen a ser irreversibles para el niño, pero ¿cómo se diagnostica el retinoblastoma?

Para detectar y diagnosticar retinoblastoma se utilizan las siguientes pruebas según [7] y [10]:

- ❖ Observación de leucoria en el ojo
- ❖ Examen ocular completo de la retina.
- ❖ Oftalmoscopia
- ❖ Biomicroscopia con lámpara de hendidura.
- ❖ Angiografía
- ❖ Ecografía
- ❖ Tomografía computarizada (CAT)
- ❖ Resonancia magnética nuclear (RMN)
- ❖ Exploración ósea
- ❖ Análisis genético o de ADN

Cabe destacar que el retinoblastoma en la mayoría de los casos es diagnosticado antes de que el niño llegue a los 3 años de edad.

### C. Tipos de Tratamiento

El tipo de tratamiento requerido si se diagnostica retinoblastoma dependerá de si el tumor ha llegado a afectar uno o ambos ojos del niño, también dependerá de si la visión se ha visto afectada por el cáncer y por último dependerá de si el tumor se ha llegado a expandir a otras partes del cuerpo.

El tratamiento como indica [9] podría incluir uno o más de los siguientes procedimientos:

- ❖ Cirugía
- ❖ Enucleación

- ❖ Quimioterapia
- ❖ Radioterapia
- ❖ Terapia focal
- ❖ Trasplante de células madre

El principal objetivo de las diferentes formas de tratamiento es el de evitar la metastasis, extirpar el tumor de uno o ambos ojos del niño y prevenir la propagación del cáncer a otras partes del cuerpo.

Es importante indicar que el retinoblastoma tiene consecuencias irreversibles como son la pérdida completa de la visión, la extensión del cáncer hacia el cerebro, la médula ósea y la muerte en caso de que el cáncer este en una etapa avanzada. Por lo tanto es crucial poder contar con un diagnóstico precoz de este tipo de cáncer, pues mientras más temprano pueda detectarse, el tratamiento podría prevenir consecuencias irreversibles en la salud del niño.

### D. Índices de Supervivencia

Los índices de supervivencia como indica [10] si el tumor se encuentra en su etapa inicial y contenido en el área ocular sea dentro de uno o ambos ojos del niño, más del 90% de los pacientes atendidos llegan a ser curados.

Por otro lado si el cáncer se ha extendido a ambos ojos del niño solo el 70% de los casos pueden salvar la visión en al menos uno de los ojos.

Como indica [11] el 92.7% de los niños solicitan una evaluación médica cuando la enfermedad está ya muy avanzada. Por lo tanto el promedio de edad en que el retinoblastoma se diagnostica de manera tardía es a los 21 meses. Una consulta precoz cuando el tumor es pequeño ayudaría de gran manera a reducir las cifras de niños que han perdido la visión en uno o ambos ojos.

### E. Perspectivas a Futuro

En cuanto a las perspectivas a futuro que un niño sobreviviente de retinoblastoma puede tener a largo plazo el pronóstico y la supervivencia pueden variar considerablemente según cada niño.

Los factores que contribuyen a un mejor índice de supervivencia futura son el diagnóstico precoz, la atención médica inmediata, una terapia agresiva y el seguimiento continuo posteriormente a la extracción del tumor [9].

Como indica [10] los sobrevivientes de retinoblastoma tienen una gran incidencia a padecer cánceres secundarios en el futuro. Estos cánceres no significan una recaída o recurrencia del retinoblastoma, sino que serán tumores primarios que aparecerán en otros órganos. Los más comunes son el cáncer de hueso, el cáncer de mama y el cáncer de pulmón.

Según [11] para mejorar las perspectivas a futuro de los pacientes de retinoblastoma se deben realizar más esfuerzos para lograr detectar y diagnosticar la presencia de retinoblastoma en una etapa precoz. Para esto se debe



comenzar por difundir el conocimiento sobre la existencia de esta enfermedad y sus consecuencias y se debe dar a conocer la utilidad del examen pupilar para reconocer la presencia de leucoria en los ojos.

Esta nueva herramienta diagnóstica podría ser aplicable desde el nacimiento en cada control y en las consultas pediátricas del niño.

De esta manera la cifra de supervivencia a futuro de niños que alguna vez padecieron retinoblastoma en uno o ambos ojos tendrían un índice de supervivencia del 95%.

#### IV. ALGORITMO PARA LA DETECCIÓN DE RETINOBLASTOMA

Para poder realizar una detección del retinoblastoma, como se vio en la Sección II, la idea es poder tomar una fotografía de los ojos del niño. Esta fotografía debe ser tomada utilizando el flash de la cámara. Justamente el efecto del flash, es lo que ayudara con la detección.

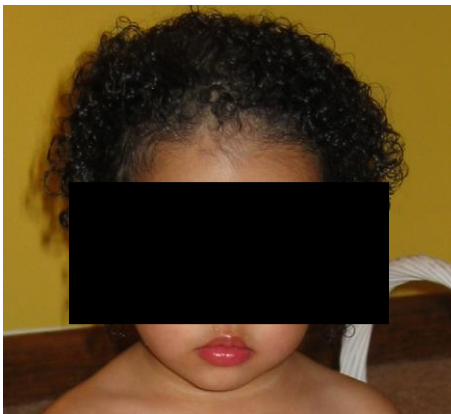

Fig. 5 Ejemplo de fotografía (evitando mostrar la identidad de la niña)  
[<https://rbne.wordpress.com/tag/eye-cancer/>]

Una vez tomada la imagen (por ejemplo Figura 5), el algoritmo debe tener la capacidad de poder detectar los ojos. Para este proceso, lo que se hace es una detección en cascada. El primer paso es la detección del rostro del niño (Figura 6).

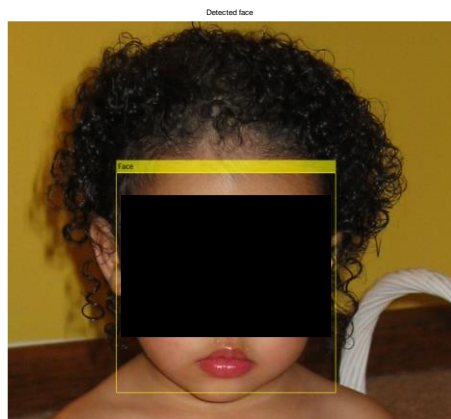

Fig. 6 Detección de rostro

Cuando se tiene identificado el rostro, la siguiente etapa es la detección del par de ojos (Figura 7).

Eyes

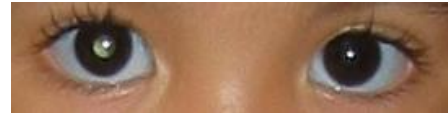

Fig. 7 Detección del par de ojos

Luego de detectar el par de ojos, se necesita una detección de cada ojo de manera individual (Figura 8). Finalmente se analiza el iris y se define la presencia de retinoblastoma (Figura 9) en función de la presencia de leucoria (reflejo de la luz blanca del flash en el iris del niño).

Left Eye

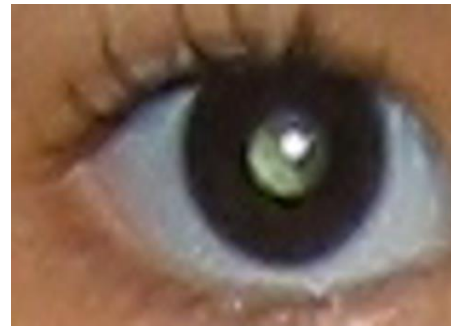

Fig. 9 Detección del ojo individualmente

Para la detección de rostro, se utiliza la función “vision.CascadeObjectDetector” de Matlab. Esta función está implementada utilizando los algoritmos de Viola-Jones [4]. El modelo para la detección de rostro está basado en un análisis de árboles de clasificación y regresión (CART) [5].

El algoritmo para la detección del par de ojos está basado en el trabajo presentado por Castrillon y sus colegas en [6].

La detección individual de un ojo, puede enfocarse en el ojo derecho o en el ojo izquierdo. Este algoritmo también está basado en el trabajo presentado en [6].

Parte de las instrucciones en Matlab para todo este proceso de detección en cascada, es como sigue:

```
% Create a cascade detector object
FaceDetector =
vision.CascadeObjectDetector();

EyesDetector =
vision.CascadeObjectDetector('ClassificationModel', 'EyePairBig');

LeftEyeDetector =
vision.CascadeObjectDetector('ClassificationModel', 'LeftEye');
```

```
RightEyeDetector =  
vision.CascadeObjectDetector('ClassificationModel', 'RightEye');
```

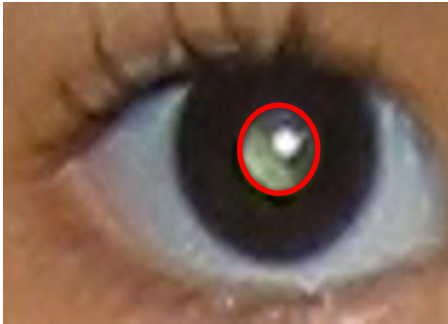

Fig. 9 Análisis del iris del ojo

## V. CONCLUSIONES

El retinoblastoma es un cáncer infantil que produce la formación anormal de células malignas en el tejido de la retina.

El retinoblastoma se presenta en forma hereditaria y no hereditaria cuando existe una mutación del gen RB1.

El síntoma central del retinoblastoma es la leucoria, que es un reflejo de luz blanca que se produce cuando la luz pasa por la pupila.

El retinoblastoma tiene consecuencias irreversibles como son la pérdida completa de la visión, la extensión del cáncer hacia el cerebro, la médula ósea y la muerte en caso de que el cáncer este en una etapa avanzada.

El 92.7% de los niños solicitan una evaluación médica cuando la enfermedad está ya muy avanzada.

Para mejorar las perspectivas a futuro de los pacientes de retinoblastoma se deben realizar más esfuerzos para lograr detectar y diagnosticar la presencia de retinoblastoma en una etapa precoz.

La detección de retinoblastoma en una etapa precoz, se puede realizar de manera sencilla utilizando fotografías tomadas con flash tratando de reconocer la presencia de leucoria.

Los algoritmos de detección de rostro y ojos de Matlab, basados en una detección en cascada, constituyen una herramienta sencilla para los propósitos del presente trabajo.

Una detección temprana de retinoblastoma, es crucial, pues mientras más temprano pueda detectarse, el tratamiento podría prevenir consecuencias irreversibles en la salud del niño.

## REFERENCES

- [1] “Una campaña recuerda que las fotos con flash permiten detectar un tipo de cáncer ocular en niños” El Comercio Perú, Diciembre 2014, p.12.
- [2] Shaw B. *Uso de la fotografía para el diagnóstico temprano de retinoblastoma*. Texas, EE.UU. 2003.
- [3] “Peek Retina acerca los exámenes oculares a tu teléfono móvil”.... 2014.

- [4] Viola, Paul and Michael J. Jones, "Rapid Object Detection using a Boosted Cascade of Simple Features", Proceedings of the 2001 IEEE Computer Society Conference on Computer Vision and Pattern Recognition, 2001. Volume: 1, pp.511–518.
- [5] Lienhart R., Kuranov A., and V. Pisarevsky "Empirical Analysis of Detection Cascades of Boosted Classifiers for Rapid Object Detection.", Proceedings of the 25th DAGM Symposium on Pattern Recognition. Magdeburg, Germany, 2003.
- [6] Castrillón Marco, Déniz Oscar, Guerra Cayetano, and Hernández Mario, "ENCARA2: Real-time detection of multiple faces at different resolutions in video streams". In Journal of Visual Communication and Image Representation, 2007 (18) 2: pp. 130-140.
- [7] University of Chicago Medicine Comer Children's Hospital, "Retinoblastoma at the Forefront of Kids Medicine", 2008.
- [8] Enciclopedia Médica MedlinePlus, "Anatomía del Ojo", 2014.
- [9] St. Jude Children's Research Hospital, "Retinoblastoma, Finding Cures, Saving Children", 2015.
- [10] Instituto Nacional del Cáncer, "Retinoblastoma: Tratamiento", EE.UU. 2014.
- [11] Revista Chilena de Pediatría, "Retinoblastoma en Pediatría, Experiencia en un Hospital Pediátrico", V. 79, n. 6, Santiago de Chile, 2008.