



HAL
open science

CONSTANCE D'UN CHROMOSOME PARTICULIER DANS UN CAS DE LEUCÉMIE CHEZ LE CHIEN

R. Darré, G. Queinnec, J.-F. Guelfi, R. Florio, P. Colombies, H.-M. Berland, Mme A. M. Leclère

► To cite this version:

R. Darré, G. Queinnec, J.-F. Guelfi, R. Florio, P. Colombies, et al.. CONSTANCE D'UN CHROMOSOME PARTICULIER DANS UN CAS DE LEUCÉMIE CHEZ LE CHIEN. *Annales de Recherches Vétérinaires*, 1970, 1 (1), pp.93-106. <hal-00900656>

HAL Id: hal-00900656

<https://hal.science/hal-00900656v1>

Submitted on 11 May 2020

HAL is a multi-disciplinary open access archive for the deposit and dissemination of scientific research documents, whether they are published or not. The documents may come from teaching and research institutions in France or abroad, or from public or private research centers.

L'archive ouverte pluridisciplinaire HAL, est destinée au dépôt et à la diffusion de documents scientifiques de niveau recherche, publiés ou non, émanant des établissements d'enseignement et de recherche français ou étrangers, des laboratoires publics ou privés.



HAL Authorization

CONSTANCE D'UN CHROMOSOME PARTICULIER DANS UN CAS DE LEUCÉMIE CHEZ LE CHIEN

R. DARRÉ, G. QUEINNEC, J.-F. GUELFY, R. FLORIO, P. COLOMBIES,
et H.-M. BERLAND

avec la collaboration technique de M^{me} A. M. LECLÈRE

*Laboratoire de Cytogénétique (I. N. R. A.) de la Chaire de Zootechnie et d'Économie rurale,
École nationale vétérinaire de Toulouse*

*Laboratoire de la Chaire de Pathologie médicale des Équidés et Carnivores,
École nationale vétérinaire de Toulouse*

*Laboratoire de Recherches d'Immunologie et de Cytogénétique,
C. H. U. de Purpan, Toulouse,*

RÉSUMÉ

Une étude cytogénétique a été effectuée chez un chien mâle atteint d'une leucémie aiguë lymphoblastique en phase terminale. L'analyse de 76 mitoses fournies par les cellules du sang, après culture de 72 heures, a permis la mise en évidence d'un grand chromosome métacentrique excédentaire, présent dans toutes les mitoses analysées. L'absence de tout caryotype normal rend peu vraisemblable l'hypothèse d'une anomalie acquise liée au processus leucémique et laisse penser qu'il s'agirait d'une anomalie chromosomique constitutionnelle. Le pourcentage élevé de mitoses à 77 chromosomes (52,6 p. 100) et l'absence de toute anomalie phénotypique du vivant de l'animal pourraient s'expliquer par une translocation entre deux télocentriques sans qu'il y ait eu perte de matériel génétique.

Un taux important de polypléidie (6,5 p. 100) et un cas d'endoréduplication ont également été observés.

I. — INTRODUCTION

Les découvertes princeps de LEJEUNE, GAUTHIER et TURPIN sur l'origine du mongolisme ont donné naissance à un nouveau domaine de recherches sur les causes et les conséquences des anomalies chromosomiques.

Les perspectives offertes à la cytogénétique en élevage sont riches de promesses, notamment dans la détection de particularités chromosomiques associées soit à des phénomènes zootechniques favorables, soit à des phénomènes pathologiques d'étiologie discutée.

Nous analysons ici un cas pathologique chez un chien, rattaché à la constance d'un chromosome particulier.

II. — HISTORIQUE

L'idée qu'une modification génétique ou chromosomique puisse être à l'origine du cancer est déjà ancienne. Dès 1914, l'embryologiste BOVERI, impressionné par les mitoses multipolaires découvertes par VON HANSEMANN en 1890 dans les tissus cancéreux, émet l'hypothèse suivante :

« Il existe dans les cellules tumorales un changement chromosomique spécifique, responsable des qualités nouvelles présentées par le tissu malin. »

Cette hypothèse dont on a fait plus tard la théorie chromosomique de la carcinogenèse a toujours été vivement discutée depuis. Pour certains, les anomalies chromosomiques restent une conséquence tardive du processus malin, tandis que pour d'autres une évolution clonale précoce des cellules malignes à partir de cellules souches serait possible : les cellules malignes dotées d'un caryotype aberrant pourraient dériver, par filiation, d'une lignée originelle pourvue d'un caryotype particulier. Par ailleurs, de très nombreux travaux de cytogénétique n'ont eu d'autre but que de décrire les caryotypes trouvés dans les différentes affections néoplasiques, les leucémies étant sans doute celles qui ont fait l'objet d'études cytogénétiques les plus nombreuses.

L'espoir de trouver des anomalies chromosomiques spécifiques de ces affections est resté déçu jusqu'en 1960, où NOWELL et HUNGERFORD découvrent à Philadelphie qu'une délétion partielle des grands bras du chromosome 21 existe dans la leucémie myéloïde chronique (L. M. C.) de l'Homme. Depuis, cette anomalie a été retrouvée dans la plupart des cas observés. Bien qu'il soit resté unique, ce type d'anomalie est cependant assez représentatif de la majorité des aberrations chromosomiques que l'on enregistre dans les hémopathies malignes. Le chromosome Philadelphie ou Ph₁ est en effet une anomalie acquise n'intéressant que certaines cellules du sang ; ainsi, il est de règle de rencontrer dans le sang périphérique une proportion variable de cellules à caryotype normal et de cellules porteuses du Ph₁ ; par ailleurs des irradiations accidentelles ont provoqué des L. M. C. à chromosome Philadelphie. Il existe certes des cas de L. M. C. où un chromosome Philadelphie n'a jamais pu être mis en évidence, mais la présence du Ph₁ reste toujours associée à une L. M. C., aussi considère-t-on qu'il signe une telle affection par sa seule présence. Cependant les observations touchant les autres types de leucémie n'offrent pas la même unité ni la même cohérence ; diverses anomalies chromosomiques ont été signalées sans qu'il soit possible de réaliser une synthèse en raison même de leur diversité.

Ainsi, d'un point de vue pratique, la recherche du Ph₁ est encore à peu près la seule à avoir des applications cliniques en médecine humaine (TANZER, 1967).

En médecine animale, des recherches analogues ont été entreprises sur différentes espèces et pour différents processus néoplasiques. Dans le domaine des leucémies, on n'a pas encore pu mettre en évidence d'aberration offrant la régularité et la constance d'apparition du chromosome Philadelphie, ce qui limite la valeur diagnostique et clinique des recherches effectuées.

Certes, de nombreux auteurs ont signalé à maintes reprises la présence de chromosomes nouveaux, absents dans les cellules normales et à cause de cela facilement repé-

rables, mais il n'a jamais été possible de vérifier la constance de telles anomalies dans tous les cas étudiés. Chez le Chien, la quasi-totalité des recherches cytogénétiques concernant les leucoses se réfèrent à des cas de lymphosarcome. Entre autres, HARE et MAC FEELY décrivent en 1965 chez une chienne un grand métacentrique présent seulement dans les cellules de la lignée lymphocytaire et venu s'ajouter aux 2X sub-métacentriques, le nombre de chromosomes étant resté le nombre normal euploïde 78.

De même, en 1965, BASRUR et GILMAN relatent 5 cas de lymphosarcome canin et notent dans ces 5 cas la coexistence dans les tissus atteints de cellules normales et de cellules anormales. Chacune de leurs descriptions mentionne l'existence d'une aneuploïdie fréquente et la présence quasi constante d'un ou de plusieurs métacentriques nouveaux dans les cellules anormales observées.

BENJAMIN et NORONHA publient en 1967 le compte rendu de leurs recherches sur 4 autres cas de lymphosarcome du Chien, dont les faits saillants sont une aneuploïdie variable et des anomalies chromosomiques s'exprimant dans 3 cas sous la forme d'un métacentrique surnuméraire.

La nature de ces résultats associés à une constance des anomalies chromosomiques nous a ainsi incité à pratiquer des recherches analogues sur un cas intéressant de leucémie soigné à la clinique de Pathologie médicale des Carnivores de l'École nationale vétérinaire de Toulouse.

III. — OBSERVATIONS CLINIQUES ET HÉMATOLOGIQUES

Le chien appartenant à M. S., de race *Berger Allemand*, âgé de 13 ans, est présenté à la Clinique de Pathologie médicale le 17 mai 1969.

Dix jours auparavant, une tuméfaction ferme et indolore, non prurigineuse, était apparue sur le chanfrein ; l'état général, satisfaisant à ce moment-là, ne fit qu'empirer par la suite.

L'examen clinique de l'animal nous montre un ictère jaune franc ; tous les symptômes d'un coma hépatique avancé sont présents.

Du sang en nature s'écoule par les narines et par l'anus.

Les ganglions sous-mandibulaires, parotidiens et préscapulaires sont modérément hypertrophiés, assez durs, lisses et mobiles. La tuméfaction signalée est encore visible sur le chanfrein.

L'examen hématologique et le myélogramme effectués (voir tabl. 1 et 2) montrent la présence dans le sang et la moelle osseuse de cellules immatures ayant des caractères cytologiques de lymphoblastes ; ce type de cellule constitue la presque totalité des éléments rencontrés sur les frottis ganglionnaires.

La mort de l'animal, survenue quelques heures après son hospitalisation, n'a pas permis une investigation plus poussée. Des circonstances fortuites se sont également opposées à un examen histopathologique des tissus néoplasiques.

L'évolution rapide de l'affection, les hémorragies, l'anémie aplasique, l'hyperleucocytose sanguine avec présence de lymphoblastes et l'infiltration blastique de la moelle osseuse, permettent de faire le diagnostic de *leucémie aiguë lymphoblastique*.

TABEAU I
Myélogramme

Cellules réticulaires	Myéloblastes	Promyélocytes	Myélocytes		Métamyélocytes		Polynucléaires		
			Neutrophiles	Neutrophiles	Neutrophiles	Éosinophiles	Neutrophiles	Éosinophiles	Basophiles
1	1	3	8	10	1	30	1	0	

Proérythroblastes	Érythroblastes basophiles	Érythroblastes polychromatophiles	Érythroblastes acidophiles	Lymphocytes	Autres cellules (lymphoblastes)

Série mégacaryocytaire : pauvre.

TABEAU 2
Hémogramme et adénogramme

Numération		Formule leucocytaire (Pourcentage)					
G. R. X 10 ⁹ /mm ³	Leucocytes X 10 ³ /mm ³	Polynucléaires			Lymphocytes	Monocytes	Autres cellules (lymphoblastes)
		Neutrophiles	Éosinophiles	Basophiles			
3 800	30	46	1		44	3	6

Adénogramme : 90 p. 100 de lymphoblastes.

Un tableau clinique identique se rencontre parfois chez l'Homme au cours de l'évolution d'un lymphosarcome ; dans ce cas, l'affection, d'abord localisée aux ganglions, se généralise ensuite en quelques jours et se transforme en leucémie aiguë ; on parle alors de leucosarcomatose. Mentionnons toutefois que, dans le cas présent, le propriétaire de l'animal n'avait pas remarqué d'adénopathie initiale pouvant faire penser à un lymphosarcome ; en outre une telle évolution n'a jamais été observée chez le Chien.

IV. — EXAMEN CARVOTYPIQUE

I. *Matériel et méthodes*

L'observation des chromosomes a été effectuée à partir d'échantillons de sang total cultivés selon la microtechnique de DE GROUCHY (1964). La méthode utilisée est une adaptation à l'animal des techniques employées au Laboratoire de Cytologie humaine du Centre de Transfusion sanguine de Toulouse-Purpan.

Milieu de culture.— La mise en culture a été réalisée dans du milieu 199 modifié, complété avec 30 p. 100 de sérum canin, 200 unités de pénicilline et 0,1 mg de streptomycine par ml ; la phytohémagglutinine M (Difco) a été ajoutée au milieu à raison de 0,2 ml de la solution pour 20 ml de milieu.

Mise en culture.— Après numération leucocytaire, deux échantillons de 0,1 ml de sang total ont été transférés dans des tubes à fond rond contenant 20 ml de milieu et placés en étuve pendant 72 heures à la température de 37°C.

Deux heures avant le traitement des cellules, 200 µg de colchicine ont été ajoutés au milieu.

Traitement des cellules et étalement sur lames.— Après élimination du surnageant, le culot cellulaire de centrifugation a été mis en suspension dans un milieu hypotonique citraté pendant une durée de 20 mn. La fixation a été pratiquée en une seule fois avec le liquide de CARNOY. L'étalement sur lames a été suivi d'un séchage à l'air chaud, d'une hydrolyse ménagée par de l'HCl normal et enfin d'une coloration par le bleu de Giemsa.

Photographie.— Les métaphases ont été observées au microscope, photographiées sur film 24 × 36 ; après tirage et agrandissement, les positifs ont été découpés pour l'établissement des caryotypes.

2. *Résultats*

Les étalements sur lames ont présenté un nombre relativement élevé de métaphases, plus élevé en tout cas que celui que nous avons l'habitude de constater avec cette même méthode dans l'espèce canine. Les chromosomes généralement bien étalés nous apparurent aussi volumineux que ceux que l'on observe chez des sujets normaux ; la masse chromatinienne était dense et bien colorée, et ne présentait nullement cet aspect effiloché et flou noté par SANDBERG sur les chromosomes de cellules humaines leucémiques (*fuzzy aspect*).

a) *Analyse numérique.*

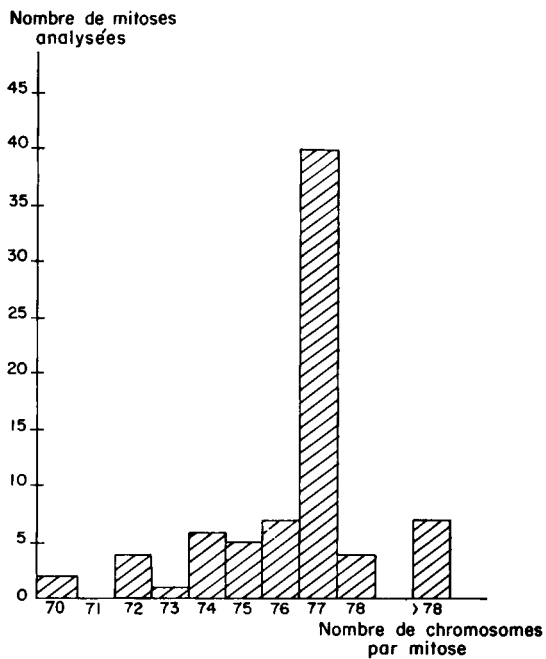
Soixante-seize métaphases photographiées ont servi au dénombrement des chromosomes. Ce dénombrement se montre souvent aléatoire chez le Chien en raison de l'effectif important des éléments figurés et de la petite taille de beaucoup d'entre eux. Les résultats de ce dénombrement sont présentés sur le tableau 3 et sous forme d'histogramme sur la figure 1.

Les caractéristiques essentielles en sont le pourcentage très faible de cellules à nombre normal de 78 chromosomes (clichés 2, 4 et 5) et le nombre élevé de cellules à 77 chromosomes (clichés 3, 6 et 7) entraînant un taux d'aneuploidie très élevé. Un

TABLEAU 3

Distribution des numérations chromosomiques

Nombre de chromosomes	Nombre de mitoses analysées
70	2
71	0
72	4
73	1
74	6
75	5
76	7
77	40
78	4
88	1
92	1
> 100	5
Valeur modale de la distribution	Total
77 (52,6 p. 100 des observations)	76

FIG. 1. — *Histogramme des numérations chromosomiques*

cas d'endoréduplication (cliché 8) et cinq cas de polyploïdie ($2n > 120$) ont également été observés (cliché 9).

Habituellement, dans toutes les cultures de cellules normales, on trouve un certain nombre de cellules polyploïdes. Ce taux normal excède rarement 2 p. 100 après 72 heures de passage en culture. Le pourcentage observé ici (6,57 p. 100) est nettement supérieur à ce taux, ce qui traduit encore un trouble de la régulation chromosomique.

b) *Classement.*

L'uniformité des autosomes, tous acrocentriques, leur nombre élevé, la diminution très progressive de leur taille rendent actuellement illusoire toute tentative d'appariement complet des chromosomes chez les Canidés. Un classement d'après la taille est donc tout juste possible ; seule, à la rigueur, la première paire d'autosomes peut être parfois individualisée du fait d'une taille légèrement plus grande que celle des chromosomes suivants. Les gonosomes sont, par contre, toujours bien identifiés grâce à leur morphologie propre, submétacentrique de grande taille pour l'X, submétacentrique de très petite taille pour l'Y.

Dans toutes les métaphases étudiées les chromosomes sexuels étaient présents. L'aneuploïdie constatée concernait donc exclusivement les autosomes mais l'identification précise des manquants s'est avérée très délicate par les méthodes usuelles.

c) *Analyse structurale.*

Les caractéristiques des chromosomes du Chien expliquent donc qu'il soit difficile de reconnaître une anomalie de structure touchant l'un des autosomes. L'étude détaillée de chacune des photographies nous a cependant permis d'identifier *un chromosome particulier présent dans toutes les cellules photographiées.*

Dans toutes les métaphases analysées nous avons noté, en effet, la présence de deux chromosomes évoquant chacun un chromosome X au lieu d'un seul normalement chez un mâle : l'un plus grand que tous les autres, était subacrocentrique ; l'autre, de la taille d'un des deux premiers télocentriques, avait un centromère presque médian et a été noté comme submétacentrique.

Chez le Chien, le chromosome X est en général considéré comme un grand submétacentrique, nous l'avons donc identifié comme tel sur chacune des métaphases analysées ; ceci a fait apparaître l'autre chromosome, plus grand et subacrocentrique, comme étant le chromosome surnuméraire.

Le chromosome Y est un très petit submétacentrique ; dans chacune des mitoses observées, ce chromosome nous est apparu pourvu d'une masse chromatinienne floue et peu colorée, prolongeant chacun des bras courts ; il semble qu'une telle particularité concernant ce chromosome n'ait pas encore été mentionnée. Cependant des observations analogues ont été effectuées par l'un de nous sur le chromosome Y de l'homme. La signification de l'image observée ici reste très imprécise et peut être interprétée comme :

- une valeur de satellite, ce qui poserait le problème de la signification du satellite,
- une anomalie propre aux figures étudiées ici,
- vraisemblablement un déroulement secondaire, qui pourrait se produire sporadiquement dans diverses espèces. Seule la constante présence du caractère mériterait alors une mention.

V. --- DISCUSSION

1. *Critique de la méthode utilisée*

Chez un sujet atteint d'une hémopathie maligne, les examens chromosomiques ont deux buts principaux :

- rechercher d'éventuelles anomalies acquises dans les cellules atteintes,
- déterminer le caryotype constitutionnel du malade.

De tels examens peuvent être réalisés selon diverses méthodes, dont l'intérêt pratique et la durée de mise en œuvre varient avec le but recherché et la nature des tissus étudiés.

La culture de sang est à cet égard la méthode la plus utilisée et l'une des plus simples à mettre en œuvre ; de nombreux auteurs la considèrent cependant comme un moyen d'étude peu précis lorsqu'elle est utilisée seule dans les affections leucémiques.

Deux objections lui sont en effet opposées. La première concerne la valeur sélective propre des cellules étudiées après multiplication en milieu de culture, l'autre, une certaine imprécision fondamentale dans la connaissance du caryotype constitutionnel, lorsque cette méthode n'a pas été assortie d'autres moyens d'étude du caryotype sur des tissus autres que le sang.

Tout d'abord, pour qu'une telle étude soit possible, il faut qu'il existe dans le sang circulant des cellules anormales susceptibles de se multiplier, ce qui n'est pas le propre de toutes les leucoses. Mais même dans ce cas, très souvent les cellules leucémiques se multiplient mal en milieu de culture comme si leur métabolisme propre s'accommodait mal des conditions d'un milieu pour cellules normales ; ainsi même en recourant à une culture à court terme de 48 ou 72 heures, on risque de favoriser les cellules normales du sang leucémique. Une telle constatation est aujourd'hui banale dans l'étude des leucémies humaines, elle semble aussi probable pour les leucémies animales, et en particulier dans les études cytogénétiques réalisées sur le lymphosarcome du Chien (BASRUR et GILMAN, 1966).

Un examen direct ou semi-direct, analogue à celui qu'on met en œuvre pour les cellules de la moelle osseuse, permet d'éviter ce déficit en mitoses de cellules anormales, tout en donnant une image précise des anomalies susceptibles d'être rencontrées. Le décès prématuré de l'animal ne nous a malheureusement pas permis de recourir à cette dernière méthode.

En fait un tel obstacle ne s'est pas présenté ici : d'une part, l'examen hématologique préalable nous avait assuré de l'existence de lymphoblastes, cellules absentes normalement dans le sang circulant et susceptibles de se multiplier en milieu de culture ; d'autre part, le nombre important des mitoses anormales comme leur taux élevé permettent d'éliminer d'emblée l'hypothèse d'une croissance défectueuse liée à une valeur sélective moindre. Par contre, un phénomène inverse serait possible, celui d'une valeur sélective plus élevée des cellules anormales, mais cette éventualité ne correspond pas aux données classiques.

2. Signification de la constance du chromosome particulier

La signification de la constance de l'aberration reste cependant plus difficile à préciser.

En effet, l'étude cytogénétique ne nous a pas permis d'observer une seule fois une mitose offrant le caryotype mâle normal de l'espèce canine puisque, même dans les quelques mitoses observées à 78 chromosomes, nous avons individualisé le chromosome métacentrique aberrant. S'il est certain que les anomalies numériques sont des anomalies acquises, courantes dans les processus néoplasiques, l'absence de tout caryotype constitutionnel normal pose un problème que la seule culture de sang permet difficilement de résoudre. On peut se demander, effectivement, si l'anomalie structurale d'un seul chromosome constant dans toutes les mitoses, faisait partie d'un caryotype constitutionnel anormal du malade, ou au contraire était acquise, qu'elle soit fortuite ou qu'elle traduise le processus leucémique.

a) Anomalie acquise.

Dans l'hypothèse d'une anomalie acquise, on devrait admettre que toutes les mitoses observées provenaient de cellules leucémiques. Cependant dans la plupart des cas de lymphosarcome, seuls les examens cytogénétiques réalisés directement sur des ganglions néoplasiques permettent de récolter assez de cellules anormales, auxquelles s'ajoutent quelques cellules normales. Les cultures de sang périphérique ne fournissent souvent que des cellules à caryotype normal, soit qu'il n'y ait pas de cellule anormale dans le sang circulant (leucose aleucémique), soit par inadaptation des cellules anormales aux milieux de culture.

En effet, pour plusieurs auteurs, dont TANZER (1967), la phytohémagglutinine (P. H. A.) utilisée dans les cultures de sang leucémique induirait surtout la transformation blastique des lymphocytes normaux. Cette sélection des lymphocytes normaux serait telle que la culture de sang périphérique serait à elle seule suffisante pour étudier le caryotype constitutionnel des leucémiques. Nous aurions donc dû obtenir une mosaïque de mitoses provenant les unes de lymphocytes normaux induits en lymphoblastes par la phytohémagglutinine, les autres des quelques lymphoblastes présents dans le sang circulant (donc anormaux). Ces derniers représentaient 6 p. 100 des cellules leucocytaires et ne sauraient donc rendre compte à eux seuls du grand nombre de mitoses observées.

Il faut donc admettre qu'une partie au moins des mitoses observées, et selon les données classiques la plus grande partie, provient de lymphocytes normaux ayant subi la transformation blastique.

Comme nous n'avons trouvé aucun caryotype normal, cela semble indiquer que tous les lymphocytes portaient déjà une aberration chromosomique.

Une autre possibilité mérite cependant d'être envisagée : étant donné l'état désespéré du malade lorsque fut réalisé le prélèvement, la seule présence des mitoses anormales pourrait traduire un envahissement du sang par les cellules leucémiques et un total remplacement des cellules normales ; mais, à l'heure actuelle, aucun fait précis ne permet d'appuyer une telle éventualité, d'autant que le passage en milieu de culture est considéré comme peu favorable à la multiplication des lymphocytes d'origine leucosique.

L'hypothèse d'une anomalie acquise s'avère donc peu compatible avec l'absence de tout caryotype normal constatée ici, et ne peut être retenue comme la plus probable ; une culture de cellules provenant d'autres tissus aurait levé toute ambiguïté sur ce sujet. Aussi en l'absence de toute autre donnée complémentaire concernant l'étude cytogénétique de la leucémie lymphoblastique dans l'espèce canine où elle est considérée comme une affection rare, nous adopterons en première analyse l'hypothèse d'une anomalie structurale constitutionnelle.

b) *Anomalie structurale constitutionnelle.*

L'anomalie constitutionnelle paraît répondre aux observations, mais on s'attend à ce qu'elle soit associée à des modifications profondes du phénotype de l'animal ou à des symptômes divers.

Ici au contraire le chien a pu atteindre un âge assez avancé sans présenter d'anomalies ni de troubles marquants, le propriétaire n'ayant pu signaler qu'une certaine timidité dans les rapports sexuels.

La normalité de l'état de santé antérieur nous avait d'ailleurs conduits initialement vers l'hypothèse de l'anomalie acquise généralisée *in extremis*.

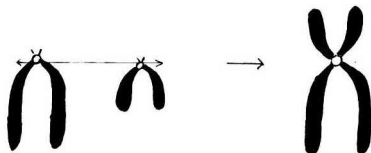
Pour accepter l'hypothèse constitutionnelle il faut proposer une explication de l'aneuploïdie compatible avec nos connaissances.

Malgré les différences morphologiques mentionnées, le chromosome excédentaire ressemble beaucoup à un chromosome X. Mais la présence d'un X surnuméraire, associée à une aneuploïdie par perte d'un ou deux télocentriques (cellules à 78 et 77) aurait probablement entraîné de graves conséquences.

Par analogie avec les faits observés dans l'espèce humaine, nous ne considérerons donc pas ce chromosome surnuméraire comme un chromosome sexuel, mais l'éventualité ne peut pas être rigoureusement écartée.

Il nous paraît plus rationnel d'admettre que le potentiel génétique n'ait subi qu'une très faible modification.

Une translocation née d'une fusion centrométrique entre deux acrocentriques, selon le schéma ci-dessous, conserverait l'intégrité du matériel génétique et rendrait compte alors de l'aneuploïdie à 77 chromosomes observée sur une majorité de cellules (cliché 10).



Il existe d'ailleurs en cytogénétique humaine des cas de translocation entre 2 grands acrocentriques (D ~ D) sans anomalie du phénotype (S. WALKER et R. HARRIS, 1962).

c) *Rapports avec la leucémie.*

Plutôt que d'admettre un effet leucémogène direct du chromosome aberrant, qui eût été bien tardif, nous pourrions considérer le processus leucémique comme la conséquence tardive d'un déséquilibre de la garniture chromosomique, le résultat de « l'effet interchromosomique » signalé par TURPIN et LEJEUNE (1965) en cytogéné-

tique humaine ; on sait ainsi que la fréquence des hémopathies malignes est relativement plus élevée chez les humains porteurs d'aberrations constitutionnelles, gonosomiques ou autosomiques, que chez ceux qui ont un caryotype normal.

Les études cytogénétiques réalisées sur le lymphosarcome du Chien témoignent de la fréquence élevée de chromosomes à structure aberrante dans ce type d'affection (BASRUR et GILMAN, 1966 ; BENJAMIN et NORONHA, 1967) ; presque toujours, il s'agit de métacentriques, sans doute à cause de la facilité de leur identification dans cette espèce. De taille variable, ces chromosomes pourraient provenir soit d'un défaut de division du centromère acrocentrique, soit d'une translocation entre 2 acrocentriques différents ; très souvent on observe alors une tendance à l'endomitose se traduisant par l'apparition de plusieurs exemplaires du chromosome excédentaire dans la même mitose.

Sous cet angle, cette observation évoque celle que firent en 1964 GUSTAVSSON et ROCKBORN sur 3 cas de lymphosarcome bovin ; après avoir procédé à des analyses cytogénétiques sur le sang et la moelle osseuse de 3 vaches et sur les reins d'un fœtus porté par l'une d'entre elles, ces auteurs mirent en évidence une seule et même formule caryotypique chez les 4 sujets : toutes les mitoses observées avaient 59 chromosomes (au lieu de 60 normalement) et offraient un chromosome métacentrique excédentaire ; GUSTAVSSON et ROCKBORN envisagèrent alors l'hypothèse d'une fusion centrique de deux télacentriques comme nous l'avons fait nous-mêmes dans le cas présent.

3. *Signification de l'aneuploïdie*

L'aneuploïdie est relativement fréquente dans les leucoses animales, mais son niveau est éminemment variable ; dans la majorité des cas, la répartition des ploïdies cellulaires apparaît sous la forme d'une distribution modale telle que nous l'avons établie. Une telle représentation n'a certes qu'une valeur relative, mais son étude dans le temps pourrait servir à suivre l'évolution du processus leucémique chez un sujet malade. On peut, en effet, assister à une variation de la valeur modale : les cellules en devenant de plus en plus hyperploïdes fournissent des caryotypes de plus en plus complexes ; cette aneuploïdie croissante coïnciderait peut être avec la progression de la maladie.

L'hypoploïdie constatée ici a cependant une toute autre signification si l'on adopte notre hypothèse d'une translocation entre 2 télacentriques : dès lors les cellules à 77 chromosomes sont celles qui offrent le nombre normal, ce qui explique leur fréquence ; les quelques cellules à 78 chromosomes auraient un télacentrique surnuméraire et seraient liées alors au processus leucémique. Les mitoses ayant moins de 77 chromosomes peuvent s'expliquer soit par l'irrégularité due à la leucémie, soit par la possibilité d'une perte de chromosome par éclatement excessif des cellules.

CONCLUSION

La présence d'anomalies chromosomiques chez les individus leucémiques se traduit habituellement par l'existence d'une double population de cellules dans la moelle ou dans le sang du sujet malade : l'une à caryotype normal correspondant aux cellules de la lignée non leucémique, l'autre à caryotype aberrant offrant des modi-

fications numériques et structurales des chromosomes. La mise en évidence chez un chien leucémique d'une seule population de cellules anormales toutes marquées par la présence d'un chromosome aberrant s'écarte donc des observations habituelles.

Le principal problème posé par cette observation a été la signification de ce chromosome : anomalie acquise fortuite ou anomalie constitutionnelle, et dans ce cas explication de l'aberration.

L'hypothèse constitutionnelle nous est apparue comme la plus plausible, mais des observations ultérieures devraient permettre de préciser la signification exacte et la valeur générale de l'aneuploïdie, de son association avec une leucose et de la morphologie singulière du chromosome Y.

Reçu pour publication en novembre 1969.

REMERCIEMENTS

Nous tenons à remercier l'équipe du Centre de Transfusion sanguine et de Génétique médicale de l'hôpital Purpan (Toulouse) dirigée par le Pr. Jacques RUFFIÉ, pour son aide constante et son appui précieux.

SUMMARY

THE PRESENCE IN A CASE OF CANINE LEUKEMIA OF A SPECIAL CHROMOSOME

A cytogenetic study has been made on a male dog in the terminal phase of acute lymphoblastic leukemia. The analysis of 76 mitosis examined from a 72 hours hemoculture showed that each mitosis had a large supernumerary metacentric chromosome.

The absence of a normal karyotype does not suggest that this is an acquired anomaly but rather a constitutional chromosome anomaly.

The high percentage of 77 chromosomes mitosis (52,6 p. 100) and the lack of any phenotypic anomaly during the life of the animal could be explained by a translocation between two telocentrics without any loss of genetic material.

A high percentage of polyploidy (6,5 p. 100) and a case of endoreduplication have also been observed.

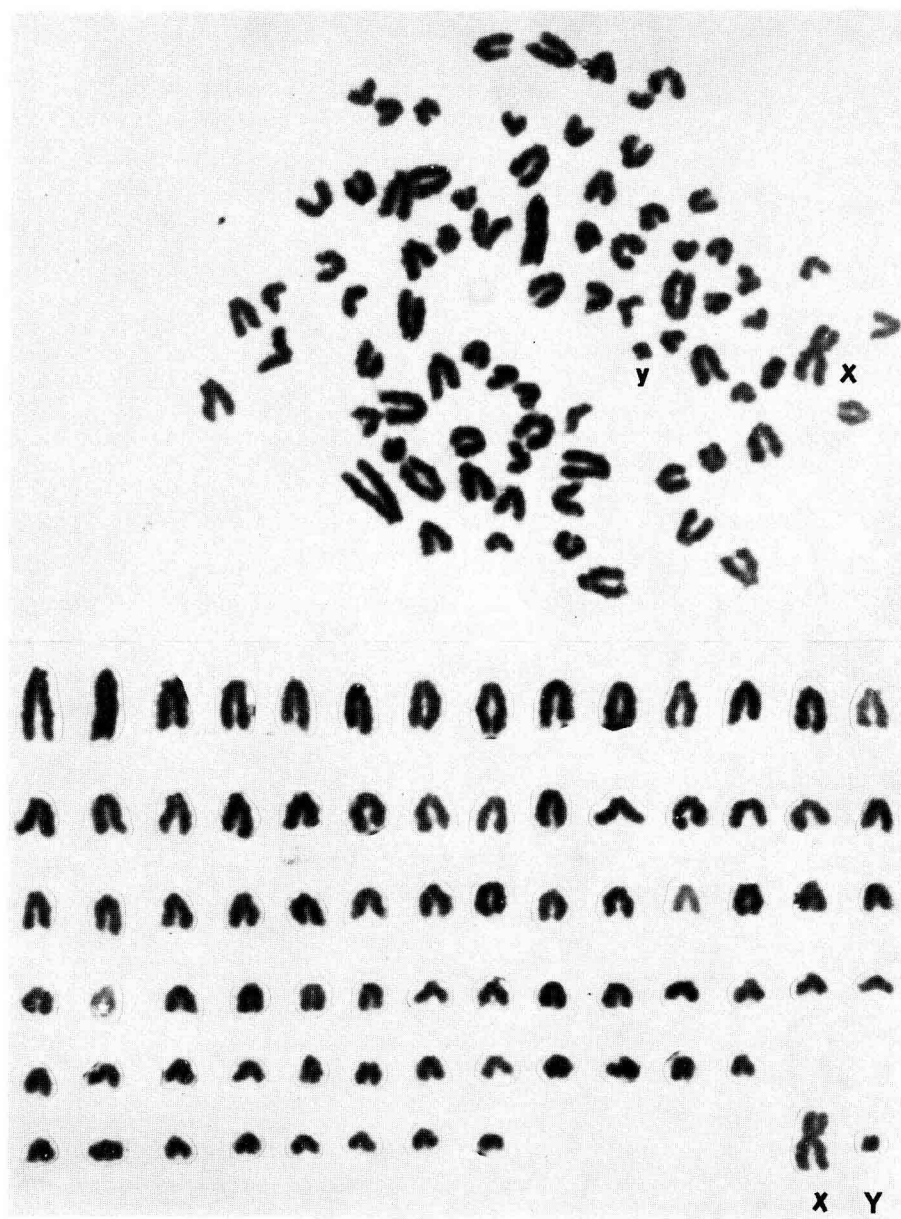
RÉFÉRENCES BIBLIOGRAPHIQUES

- BASRER P. K., GILMAN J. P., 1966. Chromosomes studies in canine lymphosarcoma. *The Cornell Veterinarian*, **3**, 450-469.
- BENJAMIN S. A., NORONHA F., 1967. Cytogenetic studies in canine lymphosarcoma. *The Cornell Veterinarian*, **4**, 526-542.
- BOVERI T., 1914. Zur Frage des Entstehung maligner Tumoren (La question de la formation des tumeurs malignes). Jena Fisher Ed.
- GROUCHY J. DE, ROUBIN M., PASSAGE E., 1964. Microtechnique pour l'étude des chromosomes humains à partir d'une culture de leucocytes sanguins. *Ann. génét.* (Paris), **7**, 45.
- GUSTAVSSON I., ROCKBORN G., 1964. Chromosome abnormalities in three cases of lymphatic leukemia in cattle. *Nature*, **203**, 990.
- HARE W. C. D., MAC FEELY R. A., 1966. Chromosome abnormalities in lymphatic leukemia in cattle. *Nature*, **209**, 108.
- SANDBERG A. A., 1966. The chromosomes and causation of human cancer and leukemia. *Cancer Res.* **26**, 2064-2081a.
- TANZER J., 1967. Les examens chromosomiques dans les hémopathies malignes. *Rev. Praticien*, **17**, 1373-1385.
- TURPIN R., LEJEUNE F., 1965. *Les chromosomes humains*. Gauthier-Villars. Éd. Paris.
- WALKER S., HARRIS R., 1962. Investigation of family showing transmissior. of a 13-15 chromosomal translocation (Denver classification). *Brit. Med. J.*, ii, 25-26.

PLANCHE I

CLICHÉ I

Métaphase et caryotype d'un chien normal.
Tous les autosomes se présentent comme des télocentriques.

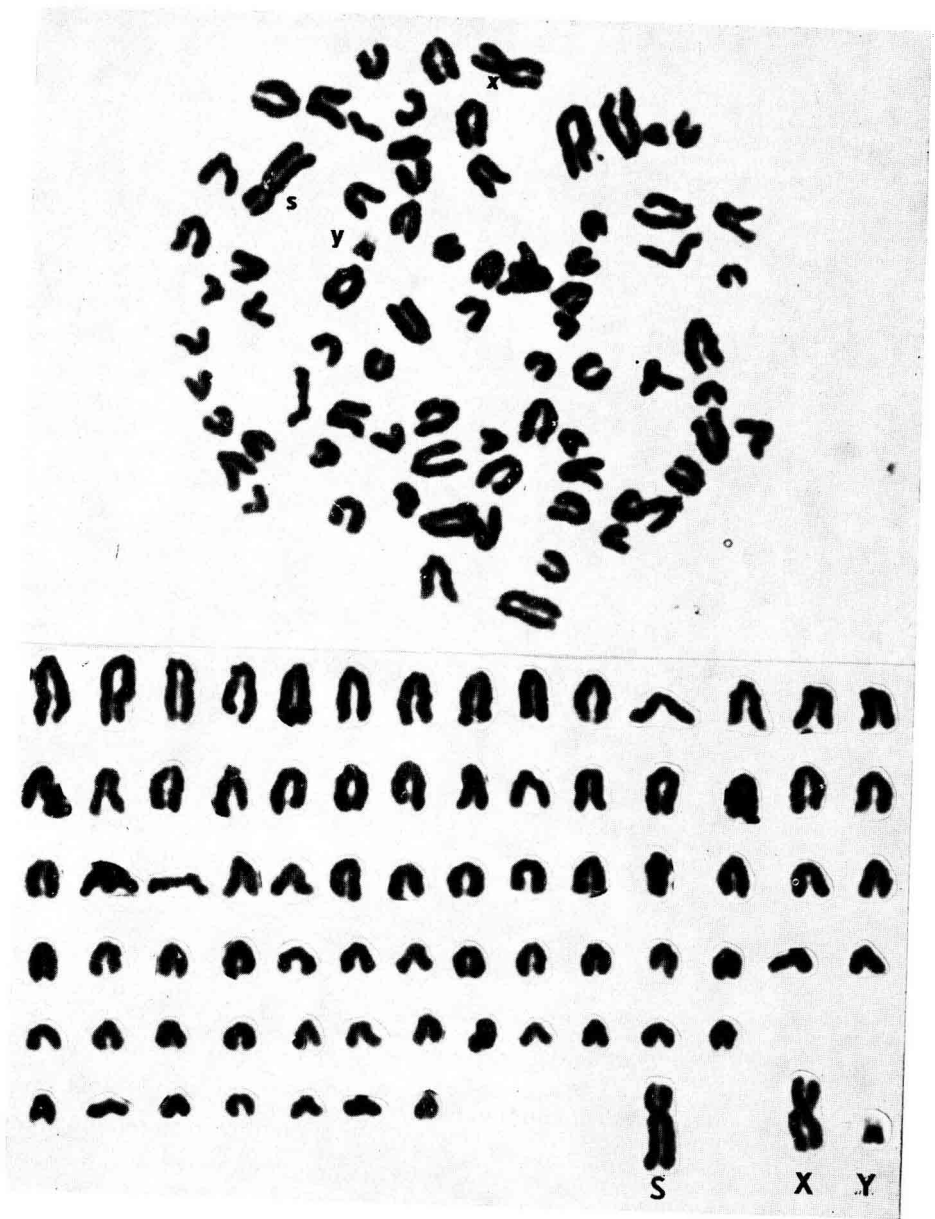


R. DARRÉ et Coll.

PLANCHE II

CLICHÉ 2.

Métaphase et caryotype de 78 chromosomes du chien
atteint de leucémie. Présence du chromosome S.

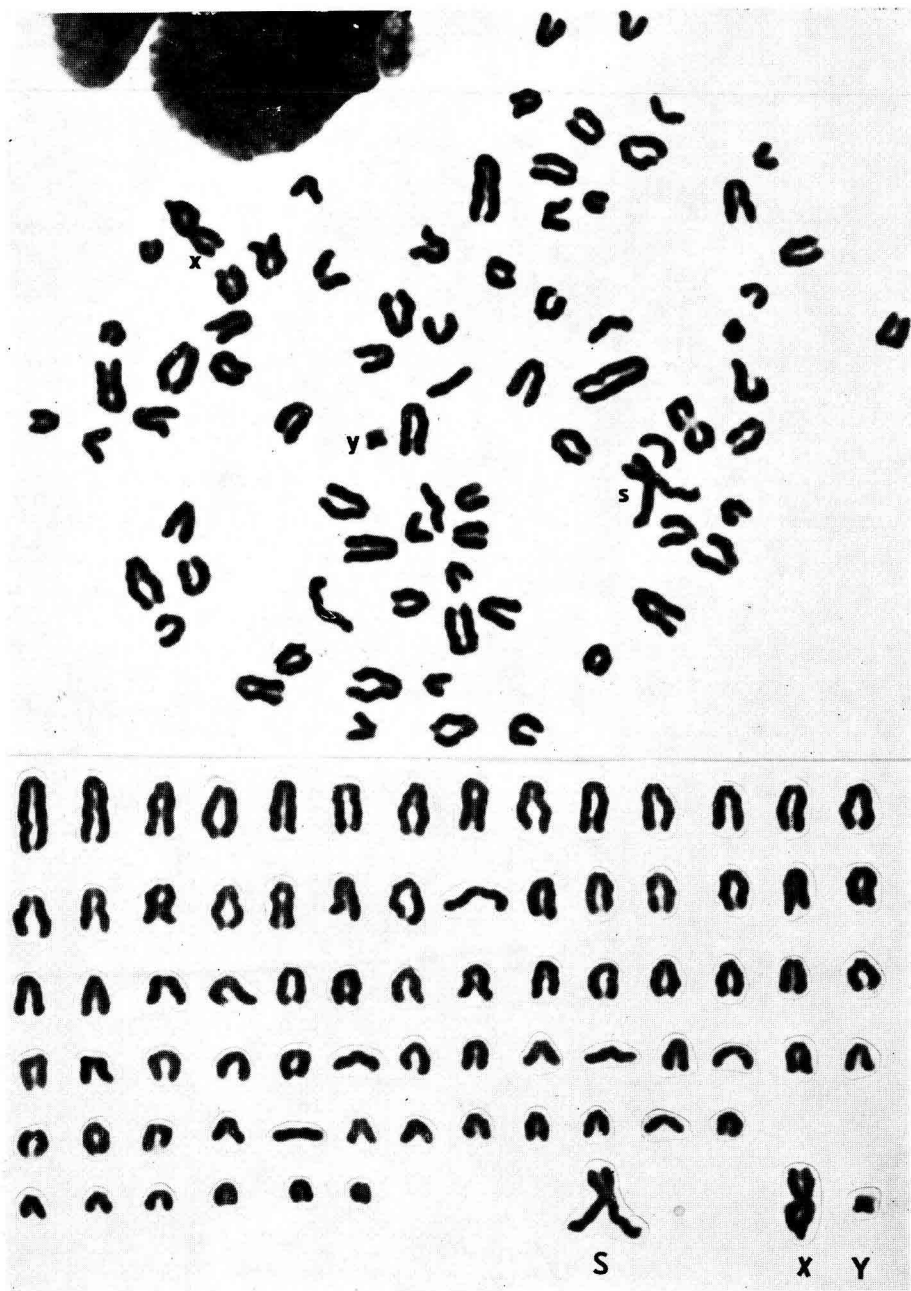


R. DARRÉ et Coll.

PLANCHE III

CLICHÉ 3.

Métaphase et caryotype de 77 chromosomes provenant
du même animal. La première paire d'autosomes est
facilement identifiée sur ce cliché.



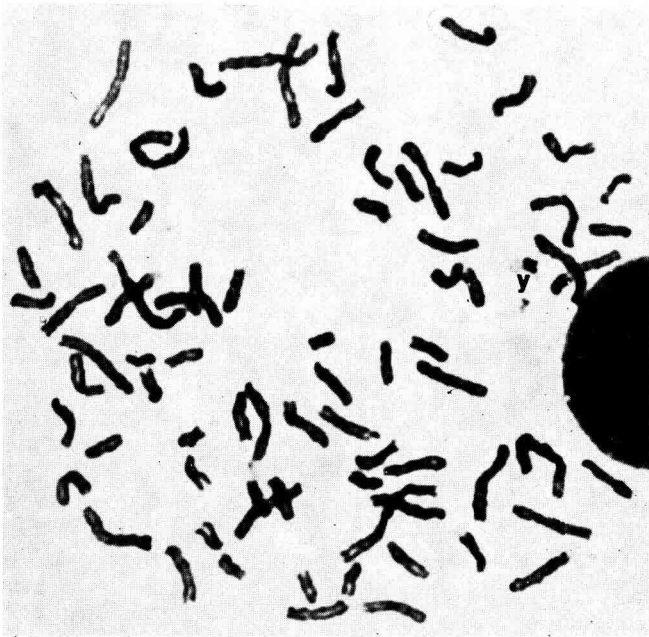
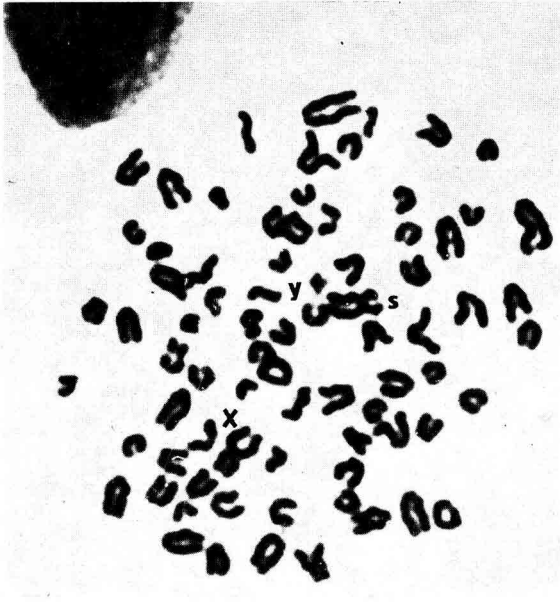
R. DARRÉ et Coll.

PLANCHE IV

CLIGHÉS 4 et 5.

Métaphases à 78 chromosomes.

L'allongement ou la contraction des chromosomes dépendent du stade de la mitose mais aussi des modalités de la technique de préparation.

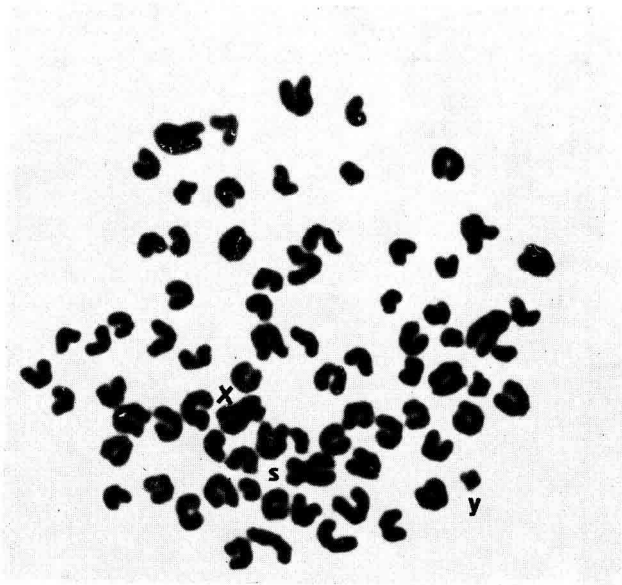
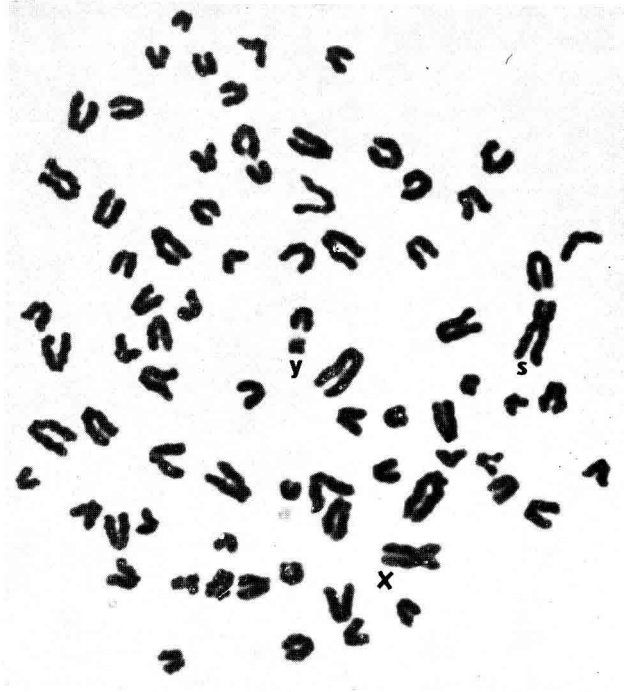

R. DARRÉ et Coll.

PLANCHE V

CLICHÉS 6 et 7.

Métaphases à 77 chromosomes.

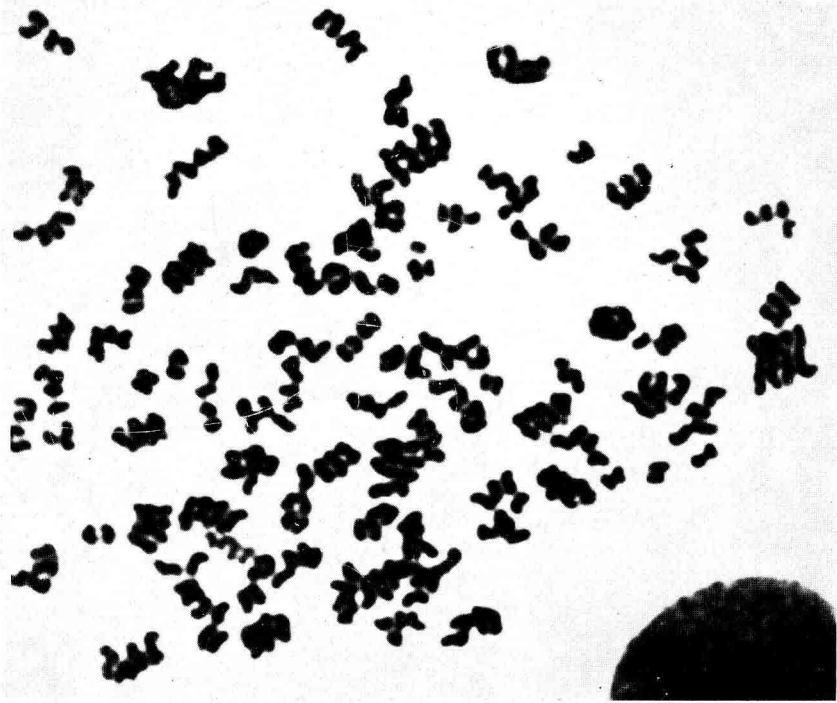

R. DARRÉ et Coll.

PLANCHE VI

CLICHÉ 8.

Endoréduplication dans une métaphase. La petitesse des éléments figurés ne permet pas l'identification précise des chromosomes repérables.

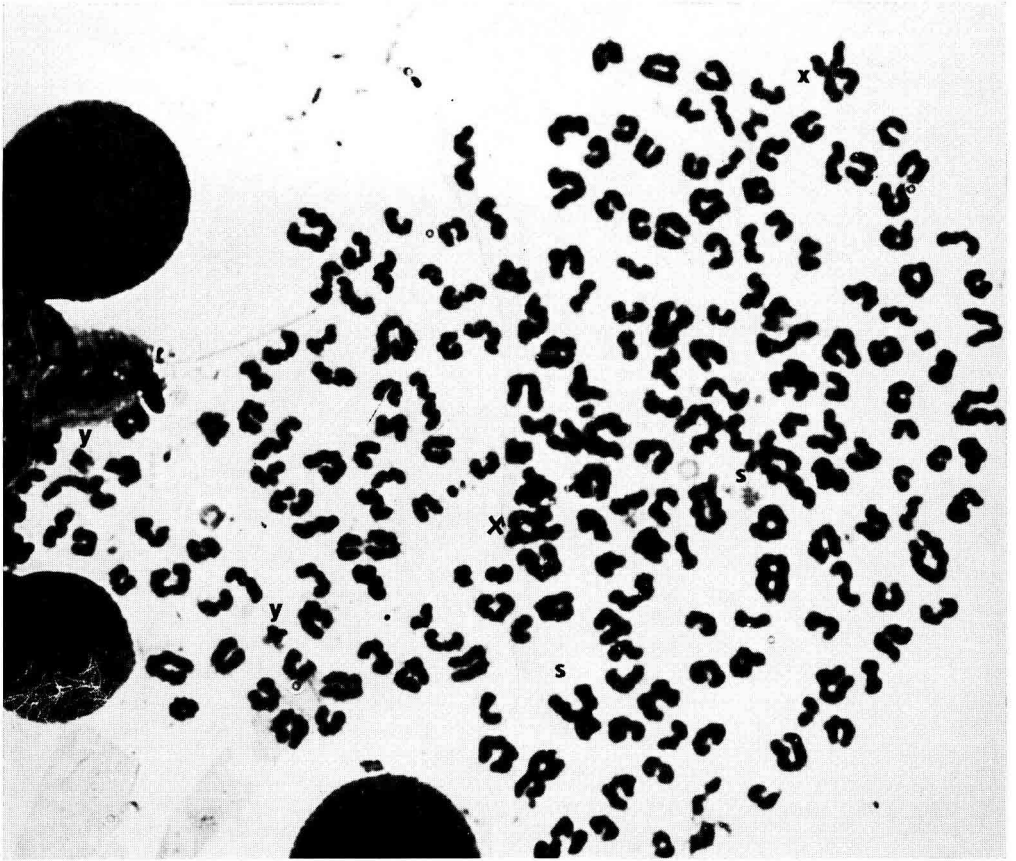


R. DARRÉ et Coll.

PLANCHE VII

CLICHÉ 9.

Cellule polyploïde : malgré l'aspect confus de l'étalement on peut distinguer deux chromosomes Y et deux chromosomes X, ainsi que deux chromosomes S.



R. DARRÉ et Coll.